ZEITSCHRIFT

FÜR

WISSENSCHAFTLICHE ZOOLOGIE

BEGRÜNDET VON

CARL THEODOR V. SIEBOLD
UND ALBERT V. KÖLLIKER

HERAUSGEGEBEN VON

ERNST EHLERS
PROFESSOR AN DER UNIVERSITÄT ZU GÖTTINGEN

HUNDERTZEHNTER BAND

MIT 249 FIGUREN IM TEXT UND 21 TAFELN

LEIPZIG UND BERLIN
VERLAG VON WILHELM ENGELMANN
1914

G349
36

4122

Inhalt des hundertzehnten Bandes

Erstes Heft

Ausgegeben den 9. Juni 1914

Seite

E. Ballowitz, Die chromatischen Organe, Melaniridosomen, in der Haut der Barsche (Perca und Acerina). Dritter Beitrag zur Kenntnis der Chromatophoren-Vereinigungen bei Knochenfischen. Mit 8 Figuren im Text und Tafel I—III 1

Gustav Stiasny, Studien über die Entwicklung des Balanoglossus clavigerus Delle Chiaje. I. Die Entwicklung der Tornaria. Mit 24 Figuren im Text und Tafel IV—VI 36

Gustav Fritsch, Der Ort des deutlichen Sehens in der Netzhaut der Vögel. Nachtrag. Mit Tafel VII 76

Richard Lehr, Die Sinnesorgane der beiden Flügelpaare von Dytiscus marginalis. Mit 45 Figuren im Text 87

Zweites Heft

Ausgegeben den 16. Juni 1914

H. Rex, Über die Anlage der Quintusmuskulatur der Lachmöve. Mit 39 Figuren im Text und Tafel VIII—XI 151

Wilhelm Fernau, Die Niere von Anodonta cellensis Schröt. I. Teil. Die Morphologie der Niere. Mit 24 Figuren im Text 253

Drittes Heft

Ausgegeben den 23. Juni 1914

Wilhelm Fernau, Die Niere von Anodonta cellensis Schröt. II. Teil. Die Histologie der Niere. Mit 20 Figuren im Text 303

Wołodymyr Brygider, Über den mikroskopischen Bau der Speicheldrüsen bei den Nudibranchiata. Mit Tafel XII—XIV 359

Friedrich Martin, Zur Entwicklungsgeschichte des polyembryonalen Chalcidiers Ageniaspis (Eucyrtus) fuscicollis Dalm. Mit 8 Figuren im Text und Tafel XV und XVI 419

Viertes Heft

Ausgegeben den 21. Juli 1914

Artur Brück, Die Muskulatur von Anodonta cellensis Schröt. Ein Beitrag zur Anatomie und Histologie der Muskelfasern. Mit 81 Figuren im Text 481

S. Bogoljubsky, Brustbein- und Schultergürtelentwicklung bei einigen Lacertilien. Mit Tafel XVII—XXI 620

Die chromatischen Organe, Melaniridosomen, in der Haut der Barsche (Perca und Acerina).

Dritter Beitrag[1] zur Kenntnis der Chromatophoren-Vereinigungen bei Knochenfischen.

Von

Professor Dr. med. et phil. **E. Ballowitz,**
Direktor des anatomischen Instituts der Westfälischen Wilhelms-Universität Münster i. W.

Mit 8 Figuren im Text und Tafel I—III.

Inhaltsangabe.

Seite

I. Einleitung 1
II. Material und Untersuchungsmethoden 3
III. Färbung und Farbenwechsel der Haut des Flußbarsches und des Kaulbarsches 5
IV. Untersuchung der Haut bei Lupenvergrößerung 6
V. Die Melaniridosomen bei Untersuchung mit schwacher mikroskopischer Vergrößerung im Flächenbild bei auffallendem Licht 10
VI. Spezielle mikroskopische Untersuchung der Melaniridosomen mit stärkeren Vergrößerungen
a. im Flächenbilde bei auffallendem und bei durchfallendem Licht 13
b. im Schnittbilde 24
Erklärung der Abbildungen 31

---

[1] Die beiden ersten Beiträge sind: Die chromatischen Organe in der Haut von *Trachinus vipera* Cuv. Ein Beitrag zur Kenntnis der Chromatophoren-Vereinigungen bei Knochenfischen. Mit 7 Textfiguren und 5 Tafeln. Zeitschr. f. wiss. Zool. Bd. CIV. Hft. 3. 1913. — Derselbe, Über schwarzrote und sternförmige Farbzellenkombinationen in der Haut von Gobiiden. Ein weiterer Beitrag zur Kenntnis der Chromatophoren und Chromatophorenvereinigungen bei Knochenfischen. Mit 25 Textfiguren und 5 Tafeln. Zeitschr. f. wiss. Zool. Bd. CVI. 1913. Vgl. auch: E. Ballowitz, Über chromatische Organe in der Haut von Knochenfischen. Mit 15 mikrophotographischen Abbildungen. Anatomischer Anzeiger. Bd. XLII. Nr. 7/8. 1912. — Derselbe, Über schwarzrote Doppelzellen und andere eigenartige Vereinigungen heterochromer Farbstoffzellen bei

I. Einleitung.

In einer in Bd. CIV dieser Zeitschrift kürzlich erschienenen Abhandlung habe ich Form und Bau der von mir in der Haut von Knochenfischen aufgefundenen vielzelligen Chromatophorenvereinigungen, welche ich als chromatische Organe gedeutet habe, eingehend beschrieben. Wie ich feststellte, lagern sich mehr oder weniger zahlreiche Iridocyten zu einem für sich bestehenden, isoliert liegenden Körper fest zusammen und umschließen in ihrem Innern einen großen Melanophoren. Dieser sendet durch meist viele, zwischen den Iridocyten befindliche Kanäle Fortsätze nach außen, welche zum Teil auch die äußere Oberfläche der Iridocytenmasse überziehen. Das schwarze Pigment strömt nun bei dem Farbenwechsel in den unverändert liegenbleibenden Fortsätzen des Melanophoren ein und aus und dämpft und modifiziert den oft lebhaften Metallglanz der Iridocyten in mannigfacher Weise. Diese aus Iridocyten und Melanophor zusammengesetzten kleinen Organe habe ich als Melaniridosomen bezeichnet.

Um der zitierten Abhandlung und den erforderlichen Abbildungen keinen zu großen Umfang zu geben, beschränkte ich mich damals bei der Veröffentlichung darauf, die chromatischen Organe zunächst nur bei einer Fischart, dem *Trachinus vipera* Cuv., ausführlich zu schildern; war doch dieser in der Nordsee und im Mittelmeer vorkommende Knochenfisch für diese Studien ganz besonders geeignet und konnte geradezu als klassisches Objekt für den Nachweis der von mir aufgefundenen Strukturen hingestellt werden.

In meiner Arbeit[1], ebenso in zwei weiteren Publikationen[2], habe

---

Knochenfischen. Mit 29 mikrophotographischen Abbildungen. Anatomischer Anzeiger. Bd. XLIV. Nr. 5. 1913. — Derselbe, Über chromatische Organe, schwarzrote Doppelzellen und andre eigenartige Chromatophorenvereinigungen, über Chromatophorenfragmentation und über den feineren Bau des Protoplasmas der Farbstoffzellen. Mit Demonstrationen und kinematographischer Vorführung der Pigmentströmung. Mit 4 Textfiguren. Vortrag, gehalten auf der 27. Versammlung der Anatomischen Gesellschaft am 25.—27. Mai 1913 in Greifswald. Verhandlungen der Anatom. Gesellschaft auf der 27. Versammlung in Greifswald. G. Fischer, Jena. 1913.

[1] l. c. S. 476.

[2] E. Ballowitz, Über chromatische Organe in der Haut von Knochenfischen. Mit 15 mikrophotographischen Abbildungen. Anat. Anzeiger. Bd. XLII, Nr. 7/8. 1912. — Derselbe, Über chromatische Organe, schwarzrote Doppelzellen und andre eigenartige Chromatophorenvereinigungen, über Chromatophoren-

ich bereits erwähnt, daß ich meine Untersuchungen im Laufe der Zeit auf zahlreiche andre Knochenfische ausgedehnt und bei vielen Gattungen und Arten in ganz allgemeiner Verbreitung ähnliche Bildungen angetroffen habe.

Da Färbung und Farbenwechsel bei den Fischen sehr verschieden sind, ist es als selbstverständlich zu erwarten, daß auch die chromatischen Organe mannigfach variieren. Diese Verschiedenheiten und Abweichungen festzustellen, bietet ein besonderes Interesse und kann die Kenntnis und das Verständnis dieser neuen Organe nur fördern.

In der folgenden Abhandlung will ich daraufhin die Haut der Barsche, insbesondere des Flußbarsches und des Kaulbarsches, untersuchen. Wir werden sehen, daß auch bei diesen Fischen die Melaniridosomen prächtig ausgebildet und in sehr großer Zahl vorhanden sind, so daß sie auch hier die Färbung und den Farbenwechsel der Haut ganz wesentlich verursachen. Sehr merkwürdig ist, daß diese auffälligen, hochwichtigen und biologisch so überaus interessanten Bildungen bei so gewöhnlichen und oft untersuchten Fischen, wie die Barsche es doch sind, bisher übersehen wurden und völlig unbekannt geblieben sind.

Da die Befunde bei Barsch und Kaulbarsch ziemlich die gleichen sind, können sie in der folgenden Darstellung gemeinschaftlich beschrieben werden.

Es sei noch erwähnt, daß ich bezügliche Präparate bereits auf der 27. Versammlung der Anatomischen Gesellschaft am 25.—29. Mai 1913 in Greifswald gelegentlich eines dort von mir gehaltenen Vortrages[1] demonstriert habe. Weitere Mitteilungen von mir werden folgen.

II. Material und Untersuchungsmethoden.

Vom Flußbarsch (*Perca fluviatilis* L.) und Kaulbarsch (*Acerina cernua* L.) untersuchte ich je 25—30 Exemplare verschiedener Größe. Die Flußbarsche waren 10—25 cm, meist 10—15 cm, lang; vom Kaulbarsch, welcher kleiner bleibt, kamen Exemplare von 8—20 cm zur

fragmentation und über den feineren Bau des Protoplasmas der Farbstoffzellen. Mit Demonstration und kinematographischer Vorführung der Pigmentströmung. Mit 4 Textfiguren. Vortrag, gehalten auf der 27. Versammlung der Anatomischen Gesellschaft am 25.—29. Mai 1913 in Greifswald. Verhandlung der Anatomischen Gesellschaft auf der 27. Versammlung in Greifswald. G. Fischer, Jena 1913.

[1] L. c.

Untersuchung. Alle Fische stammten aus dem bei Münster vorbeigehenden Dortmund-Ems-Kanal, waren frisch gefangen und wurden alsbald nach dem Fange zur Untersuchung frisch getötet. Eine Anzahl hielt ich nach dem Fange einige Tage in Süßwasseraquarien des Anatomischen Instituts bis zur Untersuchung lebend. Die Tötung erfolgte durch Dekapitation. Im Aquarium über Nacht gestorbene Tiere erwiesen sich noch als sehr brauchbar, wenn sie am Vormittage, einige Stunden nach dem Tode, untersucht wurden; gerade diese Fische gaben der nach dem spontan erfolgten Tode eintretenden blassen Verfärbung wegen sehr gute Resultate.

Die Untersuchung wurde in der Weise vorgenommen, daß dem frisch getöteten Tier kleine, dünne Hautstücke entnommen und in physiologischer (0.75%iger) Kochsalzlösung flächenhaft ausgebreitet wurden; das mit dem Deckglas bedeckte Präparat schloß ich durch einen gut sitzenden Wachsring ab. So zubereitete Präparate erhielten sich bisweilen einige Tage brauchbar, gingen aber gewöhnlich doch bald zugrunde, so daß ich nur lebendfrisches Gewebe in stets frisch angefertigten Präparaten berücksichtigte.

Die Konservierung der flächenhaft ausgebreiteten Hautstücke wurde im mikroskopischen Präparat mit konzentriertem Glyzerin vorgenommen. Solche Glyzerinpräparate zeigten die Melaniridosomen meist ganz gut erhalten, so daß mehrere Abbildungen der Tafeln nach diesen Glyzerinpräparaten angefertigt werden konnten; nur der Metallglanz der Guaninkristalle der Iridosomen veränderte sich in Glyzerin etwas.

Zur Gewinnung des Materials zum Schneiden fixierte ich Hautstücke mit 80—95%igem Alkohol, wobei die Guaninkristalle sich unverändert erhielten. Wenn es hierauf nicht ankam, benutzte ich Eisessig-Sublimatlösung (5% Eisessig).

Zur Auflösung der Guaninkristalle diente längerer Aufenthalt der Hautstücke in 4—10%iger Formollösung oder Behandlung der Schnitte mit dünnen Mineralsäuren, meist Salzsäure. Da die Guaninkristalle sehr empfindlich sind und sich sehr leicht auflösen, dürfen zum Einschluß nur völlig säurefreies Glyzerin und säurefreier Kanadabalsam benutzt werden.

Auch bei der Färbung der aufgeklebten Serienschnitte ist große Vorsicht anzuwenden, da die Guaninkristalle bei Anwendung alaunhaltiger Farbstofflösungen leicht zugrunde gehen und durch Auflösung völlig verschwinden. Ich benutzte daher zur Färbung der

Schnitte nur ganz schwache, gut tingierende Lösungen von Hämatoxylin und ließ diese auch nur kurze Zeit einwirken. Sehr vorteilhaft erwies sich die Nachfärbung dieser mit Hämatoxylin tingierten Schnitte mittels Bismarckbraun, wobei die Guaninkristalle eine gelblich-bräunliche Färbung annahmen und dadurch sehr deutlich hervortraten.

III. Färbung und Farbenwechsel der Haut des Flußbarsches und des Kaulbarsches.

Die Färbung und der Farbenwechsel der beiden Barschgattungen sollen hier nur insoweit berücksichtigt werden, als sie hinsichtlich des mikroskopischen Studiums der Haut von Bedeutung sind und für die folgenden Mitteilungen ein Interesse beanspruchen.

Die Grundfärbung der Dorsalseite des Flußbarsches ist bekanntlich ein schönes Grün, welches mannigfache Nuancen zeigen kann und insbesondere durch goldigen Glanz und bläulichen Schimmer ausgezeichnet ist. An den Seiten des Rumpfes gegen den Bauch hin nimmt der bläuliche Schimmer zu, während die grünliche Färbung mehr verschwindet und durch bläulichen Silberglanz ersetzt wird; zugleich wird die Färbung heller. Die Bauchseite ist ganz weiß. Das Gleiche gilt für den Kopf, dessen Backengegend zwischen Auge und Operculum lebhaft hellblau glänzt mit grünlichem und goldigem Schimmer. Über den Rumpf verlaufen dann noch 6—7 schwärzliche, breite, verticale Binden, welche von der Rückenflosse bis in die Nähe des weißen Bauches ziehen. Brust-, Bauch- und Schwanzflosse zeigen eine schöne, orangerote Färbung.

Bei dem Kaulbarsch ist die Grundfärbung eine andre und schlägt mehr in das Graugelbliche. Auf dem Rücken und dem oberen Teil der Seitenflächen von Rumpf und Kopf sieht der Fisch grüngelblich bis gelblich grau mit grünlichem Schimmer, gegen den Bauch hin und am Bauch bläulich silberglänzend aus. Über den Rücken und die Seiten sind zahlreiche schwarze, punkt- und würfelförmige, meist in Längsreihen gestellte Flecken ausgestreut, die nicht selten zusammenfließen; gegen den Bauch hin gehen sie in eine feinere dunkle Punktierung über. Die Rückenflosse ist durch gelbe Binden und schwarze Flecken geziert, in der Schwanzflosse erscheinen die Flossenstrahlen gelb mit schwarzen Punkten.

Diese Färbung der beiden Barscharten ist einer mannigfachen Nuancierung fähig und wird durch das Kolorit des Untergrundes beeinflußt. Zwei Extreme werden besonders auffällig: die dunkle und

die helle Verfärbung. Die erstere tritt ein, wenn sich der Fisch einige Zeit auf dunkler Unterlage und in dunkler Umgebung befunden hat. Die helle Verfärbung zeigt sich, wenn der Fisch in heller Umgebung, etwa in einem weißen Porzellangefäß, gehalten wird; besonders tritt die letztere aber ein, wenn der Fisch spontan, etwa durch Erstickung gestorben ist und einige Stunden ruhig im Wasser gelegen hat.

Im Stadium der dunklen Verfärbung erscheint der Flußbarsch sehr dunkel, grau- bis schwärzlich-grünlich; besonders treten die breiten schwarzen Querbinden sehr deutlich hervor. Hiervon unterscheidet sich auffällig das helle Aussehen der abgestorbenen Fische. An Stelle des Dunkelgrüns ist eine ganz blasse, gelblich-grüne Färbung getreten, während die Seiten silberweiß mit gelblich-grünem Schimmer sind. Die dunklen Querbinden lassen sich zwar noch erkennen, erscheinen aber ganz verblaßt und wie verwaschen durchschimmernd.

Ähnlich äußert sich die Verfärbung bei dem Kaulbarsch. Die auf dunkler Unterlage gehaltenen Exemplare sind dunkelgrau-grünlich gefärbt mit sehr deutlich hervortretenden schwärzlichen Flecken; auch die dunkle Marmorierung an den Seiten und gegen den Bauch ist gut sichtbar. Der abgeblaßte Fisch dagegen erscheint sehr hell, grau-gelblich; die dunklen Flecken treten mehr zurück, erscheinen blasser und kleiner und sehen wie verschleiert aus.

IV. Untersuchung der Haut bei Lupenvergrößerung.

Schon die Untersuchung mit einer schwachen Lupenvergrößerung ergibt wichtige Aufschlüsse über das Vorkommen der Melaniridosomen oder chromatischen Organe und ihre Bedeutung für die Färbung und den Farbenwechsel der Barschhaut.

Betrachtet man die gefärbte Haut am Kopf und am Rücken sowie den Seiten des Rumpfes mit einer schwachen, etwa achtfach vergrößernden Lupe (Leitzsche Präparierlupe Vergr. 8) bei auffallendem diffusem Tageslicht, so erhält man einen äußerst zierlichen, fesselnden Anblick. Der ganze Körper ist an den genannten Stellen übersät mit unzähligen kleinen Glanzpunkten, welche wie Edelsteine in den mannigfachsten Farben auf das lebhafteste brillieren. Das Merkwürdige an diesen Glanzpunkten ist nun, was sie, wenigstens in der dunkler gefärbten Haut, auch am auffälligsten hervortreten läßt, daß sie fast alle in einer schwarzen Umrahmung wie in einer dunklen Fassung liegen, welche von den Fortsätzen eines Melanophoren geliefert wird.

Außer an den genannten Stellen finden sich beim Kaulbarsche in schönem, blauem Glanze erstrahlende Glanzpunkte in Gruppen angeordnet auch an der Rückenflosse, ferner an der Schwanzflosse, wo die Flossenstrahlen mit ihnen besetzt sind.

Am Rumpf erscheinen die Glanzpunkte oft parallel den Schuppenrändern angeordnet.

Alle diese schwarz gefaßten, mit einem Melanophor versehenen Glanzpunkte sind nun typische chromatische Organe oder Melaniridosomen.

Das beweist am einfachsten ein mikroskopischer Durchschnitt durch diese Glanzpunkte. Es dürfte daher am zweckmäßigsten sein, zur vorläufigen Orientierung einen Blick auf die beiden Fig. 63 und 64 der Taf. III zu werfen, welche solche Durchschnitte durch zwei Glanzpunkte bei starker Immersionsvergrößerung darstellen und aus Schnitten stammen, die senkrecht zur Oberfläche der Haut angefertigt und mit Hämatoxylin gefärbt wurden. Man erkennt rundliche Körper mit gewölbten Flächen, welche aus zwei verschiedenartigen Farbzellen zusammengesetzt werden, den Iridocyten und einem Melanophoren. Nach außen liegen die Iridocyten, welche mit zahlreichen, langen, in Bündeln zusammengelagerten Guaninkristallen erfüllt sind. Diese Guaninzellen, deren eine jede einen deutlich nachweisbaren Kern besitzt, haben sich in großer Zahl dicht zusammengeschlossen und bilden so einen großen, rundlichen, vielzelligen Körper, welchen ich als »Iridosom« bezeichnet[1] habe. In den Schnitten der Fig. 63 und 64 sind mehrere den Einzeliridocyten angehörige Kerne mitgetroffen. Im Innern des Iridosoms lagert nun ein großer Melanophor und füllt den Hohlraum des kapselartigen Iridosoms vollständig aus. In Fig. 63 ist das Melanin in die liegenbleibenden Fortsätze des Melanophoren eingeströmt, während es sich bei Fig. 64 im Innern der Iridocytenkapsel centralwärts vollständig zurückgezogen und zusammengeballt hat. Aus diesen Schnittbildern erhellt, worauf es bei unsrer Lupenuntersuchung zunächst ankommt, daß die geschilderten Glanzpunkte zusammengesetzten, vielzelligen Körpern, den Melaniridosomen, entsprechen. Der Metallglanz wird durch die Guaninkristalle des vielzelligen Iridosoms hervorgerufen, während das ausgeströmte Pigment des centralen Melanophoren die dunkle Umrahmung der Glanzpunkte liefert.

Der intensive Metallglanz, in welchem die Glanzpunkte bei auf-

[1] Siehe: E. Ballowitz, Die chromatischen Organe in der Haut von *Trachinus vipera* Cuv. Zeitschr. f. wiss. Zool. Bd. CIV. 1913.

fallendem diffusem Tageslicht unter der Lupe brillieren, ist nun verschieden, meist goldig grün, bläulich und bläulich weiß, nicht selten auch mit rötlichem und violettem Schimmer. Auf dem Rücken ist der Glanz meist grün oder grünlich, an den Seiten und gegen den Bauch hin mehr bläulich und bläulichweiß; hier erscheinen die Glanzpunkte auch ein wenig größer und liegen weiter voneinander getrennt als auf dem Rücken.

Noch viel intensiver wird der Glanz der Melaniridosomen, wenn man die Haut unter der Lupe bei auffallendem direktem Sonnenlicht betrachtet. Überall blitzen in der schwarzen Fassung der zugehörigen Melanophoren die goldig grünen und bläulichen Glanzpunkte auf; besonders reichlich treten alsdann auch schöne rote und violette Lichtreflexe hervor. Fast jeder schwarze Melanophorenpunkt besitzt einen solchen leuchtenden Brillanten.

Da dieses eigenartige, unter der Lupe sich darbietende Bild bei dieser schwachen Vergrößerung zeichnerisch kaum zutreffend wiedergegeben werden kann, mußte auf eine bildliche Darstellung verzichtet werden.

Weiterhin lehrt die Untersuchung der Haut mit der Lupe, daß die Melaniridosomen isoliert liegen und deutlich voneinander abgegrenzt werden können, was ihre Untersuchung sehr erleichtert. Man kann oberflächliche, im Corium der Außenwand der Schuppentasche befindliche und tiefe, dem Argenteum angehörende Körper unterscheiden. Die ersteren sind die zahlreichsten und bestimmen im wesentlichen die Färbung und den Farbenwechsel der Barschhaut.

Zwischen den einzelnen Melaniridosomen schimmert die graue Muskulatur durch. Auf diesem grauen, durch Xanthophoren gelblich marmorierten Untergrunde erglänzen zwischen den Melaniridosomen oft vereinzelte grünlich, bläulich und rötlich irisierende, der Melanophoren entbehrende Iridocyten, deren Vorkommen sehr verschieden ist. Besonders bei größeren älteren Fischen können diese flächenhaft ausgebreiteten Iridocyten sehr zahlreich sein, sich zu Iridocytenlagen zusammenschließen und in der Außenwand der Schuppentaschen in ein bis drei Schichten vorhanden sein. Das ist, abgesehen vom Bauch, besonders an den Seiten der Fall, wo die Guaninzellen eine mehr kontinuierliche Schicht bilden, die lebhaft bläulichweiß mit gelblichem Anfluge schimmert. Dazu kommt dann noch das der tiefsten Coriumlage angehörige Stratum argenteum. Auch an den Seiten des Kopfes zwischen Auge und Operculum ist beim Barsch eine geschlossene, blau-

schimmernde Iridocytenlage vorhanden, in welcher die Melanophoren mit ihren Glanzpunkten aber deutlich unterscheidbar sind.

Schließlich erhält man schon bei Lupenvergrößerung Aufschluß über die Veränderungen der Melaniridosomen bei dem Farbenwechsel der Haut. Das wird besonders auffällig, wenn man die beiden oben geschilderten Extreme der dunkelverfärbten und der hell abgeblaßten Fischhaut miteinander vergleicht. Man stellt dabei leicht fest, daß in der dunklen Haut das Melanin der Melanophoren in der Umgebung der Iridosome mehr oder weniger ausgebreitet ist, während es sich in der blassen Haut in das Innere der Iridosome zurückgezogen hat und so durch den Metallglanz der Iridocytenmasse überdeckt wird.

In der dunkel gefärbten Haut sind daher die Glanzpunkte von einer deutlichen schwarzen Fassung umgeben, die den Metallglanz der Iridocytenmasse um so deutlicher hervortreten läßt. Je mehr die Haut abblaßt, um so mehr strömt nun das Melanin in das Innere der Melaniridosomen zurück. Das Pigment der Melanophoren ballt sich also zu kleinen dunklen Pünktchen zusammen. Die dunkle Umrandung der Glanzpunkte wird daher immer schmaler und auch unvollständig, bis das Pigment schließlich ganz oder fast ganz unter der Iridocytenmasse verschwunden ist. Alsdann schimmert das Melanin in den Glanzpunkten nur undeutlich, wie verschleiert, durch, wenn nicht noch Pigmentmassen an der Oberfläche liegen geblieben sind, was, wie wir sehen werden, häufig vorkommt. So kann der Fall eintreten, daß jetzt ein dunkler, centraler Punkt von einem lebhaft metallisch irisierenden Ringe umgeben wird.

Besonders an den Seiten und in der Nähe des Bauches des abgeblaßten Fisches heben sich von dem gelblich-silberfarbenen Untergrunde an Stelle der vorher sichtbaren Melanophoren die Melaniridosomen als rundliche, scharf abgegrenzte, bläulich-silberfarbene glänzende Körperchen ab; sie treten hier förmlich plastisch hervor. Von dem Pigment ist jetzt unter der Lupe nichts mehr deutlich zu sehen, das Melanin schimmert nur durch die glänzende Iridocytenkapsel hindurch und macht die glänzenden Körper ein wenig dunkler als die Umgebung. Betrachtet man diese Körper unter der Lupe bei auffallendem direktem Sonnenlicht, so erglänzen sie in grünem, goldig grünem, bläulichem und rötlichem Lichte, und überstrahlt dieser prachtvolle Glanz alsdann vollständig den darin gelegenen Melanophoren; nur am Rande der Glanzpunkte sieht man nicht selten noch liegen gebliebene Reste des Melanins, die den Glanzpunkt kranzartig umgeben.

Indessen vollzieht sich die Pigmentballung in der abblassenden

Haut nicht an allen Melaniridosomen gleichmäßig und gleichzeitig; auch an der völlig abgeblaßten Haut trifft man besonders auf dem Rücken immer noch zahlreiche Melaniridosomen an, deren goldgrüner, centraler Glanzpunkt noch von mäßig ausgedehnten Pigmentfortsätzen umgeben wird.

Weitere Einzelheiten wird uns die mikroskopische Untersuchung mit schwachen und stärkeren Vergrößerungen enthüllen.

V. Die Melaniridosomen bei Untersuchung mit schwachen mikroskopischen Vergrößerungen im Flächenbild bei auffallendem Licht.

(Tafel I, Fig. 1—5.)

Frisch in physiologischer Kochsalzlösung oder in konzentriertem Glyzerin horizontal ausgebreitete Hautstücke geben bei Untersuchung mit schwachen mikroskopischen Vergrößerungen und bei auffallendem Licht höchst eigenartige, sehr charakteristische Flächenbilder, die zugleich zu den reizvollsten und farbenprächtigsten Bildern gehören, die das Mikroskop zu zeigen vermag: die Melaniridosomen erstrahlen in dem mannigfachsten, intensivsten Farbenglanz, so daß das Gesichtsfeld wie mit zahlreichen, funkelnden Edelsteinen bestreut erscheint. In den Figuren 1—5 ist versucht worden, dieses prächtige, durch Zeichnung schwer darstellbare Bild wiederzugeben. Die genannten Figuren stellen Flächenansichten horizontal ausgebreiteter Hautstücke bei schwacher, 80facher Vergrößerung (Leitz Obj. 3, Ocular 3) und auffallendem, diffusem Tageslicht dar; bei auffallendem, direktem Sonnenlicht würde der Glanz noch weit intensiver sein. Die Fig. 1—3 stammen vom Flußbarsch, die Fig. 4 und 5 vom Kaulbarsch. Fig. 1 und 2 sind den Seiten des Fisches entnommen und nach Glycerinpräparaten gezeichnet. Die Präparate der Fig. 3—5 stammen vom Rücken und lagen in physiologischer Kochsalzlösung.

Um die Zeichnung nicht zu komplizieren und möglichst übersichtlich zu gestalten, sind die Schuppen und Schuppenbegrenzungen nicht mitgezeichnet worden. Ebenso wurden die vereinzelten, zwischen den Melaniridosomen unregelmäßig zerstreut liegenden, gleichfalls lebhaft irisierenden Iridocyten und die zahlreichen verzweigten Gelbzellen fortgelassen, so daß nur die Melaniridosomen auf dem dunklen Untergrunde hervortreten. Das durchfallende Licht wurde völlig ausgeschaltet.

Die Präparate der Fig. 1 und 4 sind völlig abgeblaßten Fischen entnommen, die Fig. 3 und 5 zeigen dagegen das andre Extrem der

dunkel verfärbten Haut; Fig. 2 illustriert ein zwischen den beiden Extremen gelegenes Stadium der Pigmentausbreitung.

Wie die Flächenbilder der Fig. 1—5, welche weit über 100 Melaniridosomen enthalten, erkennen lassen, ist das Aussehen dieser kleinen Organe sehr verschieden.

Zunächst differiert ihre Größe erheblich.

So sehr kleine Melaniridosomen, wie sie in Fig. 4 oben rechts und unten hervortreten, werden seltener gefunden; meist sind sie drei- bis viermal so groß als diese, die größten sogar sechs- bis achtmal so groß. Jedenfalls ist ihre Durchschnittsgröße erheblicher als sie von mir bei *Trachinus*[1] gefunden wurde. Wie oben schon erwähnt, sind die Körper an den Seiten des Rumpfes gewöhnlich etwas größer als auf dem Rücken.

Die Form der Glanzkörper ist meist von rundlicher Begrenzung, nicht selten auch ein wenig länglich oder etwas unregelmäßig.

Am meisten variiert ihr Farbenglanz und der Ausdehnungszustand ihres Melanins.

Der Farbenglanz ist am intensivsten, wenn die Hautstücke ganz frisch in physiologischer Kochsalzlösung bei auffallendem Licht untersucht werden. Er kann sich hierin unter dem durch Wachsring abgeschlossenen Deckglas einige Tage erhalten, blaßt dann aber ab und verschwindet ganz, jedenfalls, weil die Guaninkristalle sich verändern und schließlich auflösen. Überhaupt sind die Guaninkristalle der Barschhaut sehr empfindlich. In dem ganz frisch untersuchten Präparat erstrahlen die Melaniridosomen der Rückenhaut meist in prachtvollem grünlichem und goldig grünem, aber auch bläulichem Licht mit hier und da aufgesetzten schön roten und violetten Farbreflexen. An den Seiten des Rumpfes ist ihr Glanz mehr bläulich und bläulich weiß, auch in den Glyzerinpräparaten wird der Glanz mehr bläulich, ebenso in den in Kanadabalsam eingeschlossenen Präparaten. Schon bei Untersuchung mit diesen schwachen Systemen fällt auf, daß der Glanz der Melaniridosomen meist eigenartig facettiert ist. Mehr gleichmäßig glänzende Körper sind seltener. In Fig. 3 hat es sich zufällig getroffen, daß hier mehrere Melaniridosomen mit mehr gleichmäßigem Glanze an einer Stelle zusammenlagen.

Am meisten wird schließlich das Aussehen der chromatischen Organe modifiziert durch die verschiedenen Ausbreitungszustände des Melanins der zugehörigen Melanophoren. Diese Ausbreitungs-

[1] l. c.

zustände stehen im Zusammenhang mit dem Farbenwechsel der Haut. Hellt sich die letztere auf und blaßt ab, so zieht sich das Pigment mehr oder weniger vollständig in das Innere der Iridosomen zurück und ballt sich hier, umlagert von den Kristallmassen der Iridosomen, völlig zusammen. Verläßt dagegen das schwarze Pigment die Iridocytenkapsel und strömt in die peripherischen Fortsätze des dazugehörigen Melanophoren ein, so verdunkelt sich die Haut.

Fig. 1 und 4 zeigen vom Flußbarsch und Kaulbarsch (Fig. 4) die Melaniridosomen der abgeblaßten Haut. Das Melanin ist ganz oder fast ganz in das Innere der glänzenden Iridocytenkapsel zurückgeströmt und wird von letzterer verdeckt und überstrahlt. Nur am Rande der Glanzkörper sind hier und da noch schwarze Pigmentmassen in den Basen der Fortsätze des Melanophoren zurückgeblieben und erscheinen als kurze Pigmentfortsätze, welche, wie in Fig. 4, den Glanzkörper noch kranzartig umgeben können. An den Körpern mit retrahiertem Pigment fällt nun schon bei dieser schwachen Vergrößerung auf, daß nicht allein am Rande der Körper, sondern auch auf ihrer konvexen Oberfläche an verschiedenen Stellen dunkle Pigmentmassen liegen bleiben können. Das ist sogar sehr häufig der Fall und an den meisten Melaniridosomen festzustellen. Diese Pigmentmassen erscheinen alsdann als schwarze, von dem Metallglanz scharf abstechende Punkte von verschiedener Größe und wechselnder Zahl, wie die Fig. 1 und 4 und auch manche Glanzkörper der Fig. 2 illustrieren.

Die Fig. 3 und 5 entstammen dunkel verfärbten Hautstücken vom Flußbarsch und Kaulbarsch. Wir sehen, daß das Melanin aus dem Innern des Iridosoms ausgeströmt ist und die peripherischen Fortsätze des Melanophors mehr oder weniger vollständig erfüllt hat. Der metallisch schimmernde Iridocytenkörper ist daher von einem zierlichen Kranze zahlreicher, langer, schmaler Pigmentfortsätze umgeben. Dabei ist, besonders in Fig. 5, zu erkennen, daß der centrale, in der Mitte des Sterns gelegene Glanzpunkt etwas kleiner und mehr unregelmäßig geworden ist, weil ein Teil der Oberfläche von dem ausströmenden Pigment überlagert wird. Besonders ist es das Pigment, welches an den dunklen Pigmentpunkten weiter ausgeflossen ist, welche wir in den Fig. 1 und 4 an der glänzenden Oberfläche der Melaniridosomen mit zusammengeballtem Melanin antrafen. So wird durch das ausfließende Melanin auch der Metallglanz gedämpft und beeinflußt.

Strömt das außen befindliche Melanin bei Abblassen der Haut in das Innere der Kapsel zurück, so wird die Iridocytenoberfläche wieder frei. Anderseits muß auch das im Innern der Kapsel angehäufte,

durch die Kapselwand mehr oder weniger durchschimmernde Melanin den Glanz der Kapselwand modifizieren.

VI. Spezielle mikroskopische Untersuchung der Melaniridosomen mit stärkeren Vergrößerungen.

a. Im Flächenbilde bei auffallendem und bei durchfallendem Licht.

Die Untersuchung der Melaniridosomen bei schwachen Vergrößerungen hat uns in den vorigen Kapiteln bereits gelehrt, daß das Aussehen dieser kleinen Organe außerordentlich verschieden ist. Die Fig. 6—35 der Taf. I, Fig. 36—57 der Taf. II und Fig. 58—62 der Taf. III führen im Flächenbilde eine Auswahl typischer Melaniridosomen vor, die sich leicht vermehren ließe. Die Abbildungen sind bei etwas verschiedenen mittelstarken Vergrößerungen gezeichnet, worüber die Tafelerklärung das Nähere bringt. Die genannten Figuren der Taf. I stellen chromatische Organe dar, deren Melanin sich mehr oder weniger vollständig in das Innere der Iridocytenkapsel zurückgezogen hat; in den unteren Figuren derselben Tafel ist ein Teil des Pigmentes unvollständig in den Basen von peripherischen Fortsätzen der zugehörigen Melanophoren ausgebreitet. Zu den Stadien mit im Inneren zusammengeballtem, schwarzem Pigment gehören auch die Fig. 44, 46, 47 und 57 der Taf. II. In den übrigen Abbildungen der Taf. II ist das Melanin mehr oder weniger aus dem Innern der Iridocytenkapsel ausgewandert und in die peripherischen Fortsätze des Melanophoren eingedrungen. Die fünf Melanophoren der Fig. 58—62 der Taf. III zeigen schließlich das schwarze Pigment in maximaler Ausbreitung innerhalb der peripherischen Fortsätze des Melanophoren. Ein Teil der Figuren der Taf. I und II ist bei auffallendem, der andre Teil bei durchfallendem Licht gezeichnet. Wurde dasselbe Melaniridosom sowohl bei auffallendem wie bei durchfallendem Licht nebeneinander dargestellt, so erhielt die erstere Figur die Bezeichnung *a*, die letztere die Bezeichnung *b*.

Bevor ich zu der ausführlichen Erklärung der genannten Abbildungen übergehe, muß ich noch einige allgemeinere Bemerkungen über den Bau der die Melaniridosomen zusammensetzenden Chromatophoren vorausschicken. Da der Bau dieser Farbzellen von dem der gewöhnlichen Chromatophoren kaum abweicht, ist darüber nur weniges auszusagen. Die Melanophoren dieser chromatischen Organe stellen gewöhnliche Schwarzzellen dar, in deren peripherischen Fortsätzen bei ausgebreitetem Pigment die radiäre, reihenweise Anordnung der

Pigmentkörnchen im frischen Zustande des Präparates meist sehr deutlich ist.

Isolierte Melanophoren sind in der Barschhaut selten, fast alle sind mit Iridocyten kombiniert.

Die mit einem leicht nachweisbaren, tingiblen Kern versehenen Iridocyten sind durch den Besitz großer Kristallmassen ausgezeichnet, die aber das Zellprotoplasma für gewöhnlich nicht ganz ausfüllen. Die Struktur dieser Kristallkörper ist ziemlich kompliziert und bedarf eines besonderen Studiums. Ich will darüber nur folgendes bemerken. Die Guaninkristalle stellen beim Flußbarsch und Kaulbarsch lange, schmale, dünne Platten dar von verschiedener Länge und geradliniger Begrenzung, welche dadurch charakterisiert erscheinen, daß sie an ihren beiden Enden zu einem regelmäßigen spitzen Winkel zugeschärft sind. Diese Platten liegen anscheinend zu mehreren übereinander, gleich aufgestapelten Brettern, doch so, daß sie aneinander derart verschoben sind, daß das eine Ende der nächst unteren Platte stets dasjenige der nächst oberen etwas überragt. So entstehen eigenartig zusammengesetzte, geschichtete Kristallkörper. Von der Kante gesehen erscheinen sie daher in Form parallel nebeneinander liegender, glänzender, gerader Linien und Streifen. Vergleiche die Schnittbilder der Fig. 63 und 64 auf Taf. III. Im frischen Präparate irisieren diese Kristalle in den isoliert liegenden Iridocyten in lebhaftem, meist rötlichem, violettem oder blauem Farbenglanze, auch bei Untersuchung unter Immersionsvergrößerung, so daß ihre Form dadurch oft undeutlich wird. Am besten gelingt ihre Untersuchung in mit Alkohol fixierten Kanadabalsampräparaten, in welchen die Kristalle bei durchfallendem Licht meist leicht gelblich gefärbt erscheinen. In den Figuren der drei Tafeln sind die farbenschillernden Guaninkristalle so gezeichnet, wie sie in den betreffenden Präparaten bei der angewandten Vergrößerung aussahen. Ihre Form trat dabei oft nicht deutlich hervor. Daß die Guaninkristalle der Barschhaut sehr empfindlich sind und sich in den nicht weiter fixierten Präparaten bald verändern, wurde früher schon betont. Es ist wohl anzunehmen, daß der außerordentlich intensive Metallglanz der Melaniridosomen der Barschhaut im Zusammenhang mit der eigenartigen, komplizierten Struktur der Kristallkörper steht und durch diese im wesentlichen bedingt wird.

Die Fig. 6—13 geben Melaniridosomen aus der Haut des Flußbarsches (Fig. 6—12) und des Kaulbarsches (Fig. 13) bei etwa 250facher Vergrößerung wieder. In den Fig. 6—11 und 13 wurde derselbe Glanzkörper in *a* bei auffallendem diffusem Tageslicht und in *b* bei durch-

fallendem Licht gezeichnet. Das Pigment ist in allen fast ganz in das Innere der Iridocytenkapsel geströmt und hat sich hier zusammengeballt. Indessen bleiben für gewöhnlich doch noch kleine Pigmentreste an der Oberfläche liegen, die bei Untersuchung mit auffallendem Licht sehr scharf und deutlich hervortreten. Nur selten ist das Melanin so vollständig retrahiert, daß an der Oberfläche der Glanzkugel bei auffallendem Licht bei dieser stärkeren Vergrößerung nichts oder nur noch Spuren davon sichtbar sind (Fig. 10 *a*). Meist ist in den Basen der Fortsätze dicht an der Oberfläche der Kapsel noch Pigment liegen geblieben, welches an den von oben beleuchteten Glanzkugeln in Form von Pünktchen, unregelmäßigen Flecken und Stiftchen sehr gut sichtbar ist. In Fig. 9*a* sieht man nur einen solchen schwarzen Pigmentfleck an der Oberfläche, meist sind es aber mehrere (Fig. 6*a* und 11*a*) und nicht selten zahlreiche (Fig. 7*a* und 12). Das Melaniridosom kann bisweilen mit vielen kleinen schwarzen Spitzen stechapfelartig besetzt sein (Fig. 12). In Fig. 13*a* ragen fünf kleine Pigmentspitzen an drei gesonderten Stellen hervor. Das Melanin kann auch hier und da in einzelnen Fortsätzen noch in größerer Ausdehnung zurückbleiben, wie in Fig. 6, 7 und 12.

Die Färbung dieser Kugeln war bei Untersuchung in physiologischer Kochsalzlösung goldig grün; dort wo das auffallende Licht am intensivsten die Kugeln traf (in den Zeichnungen 6*a* und 13*a* rechts unten), erstrahlten sie in glänzenden Farbenreflexen. Besonders an diesen Glanzstellen, aber auch an der übrigen Oberfläche der Glanzkugeln trat eine durch die Gruppierung der Kristalle bedingte Facettierung gut hervor.

Außer den an der Oberfläche liegen gebliebenen Pigmentresten sieht man nun an diesen bei auffallendem Licht untersuchten Präparaten von dem centralen Melanophoren keine Andeutung, da der letztere durch den intensiven Farbenglanz der Iridocytenkapsel vollständig überstrahlt und unsichtbar gemacht wird. Wendet man dagegen bei demselben Präparat durchfallendes Licht an, wie es in den Fig. 6*b*—11*b* und 13*b* geschehen ist, so wird der centrale Melanophor sichtbar und erscheint meist als schwarz-bläulich oder bläulich-grau schimmernde Kugel mit etwas undeutlicher Begrenzung; dabei wird sofort klar, daß das Pigment von einer stark lichtbrechenden Masse, der Iridocytenkapsel, umgeben ist und durch sie hindurchscheint. Daher kommt der bläuliche, grünliche oder auch bronzefarbene eigentümliche Glanz dieser centralen Pigmentmasse. Nur die an der Oberfläche der Kapsel liegen gebliebenen, oben beschriebenen Pigmentreste

entbehren dieses Glanzes und treten, wenn sie größer sind, auch bei durchfallendem Licht scharf begrenzt hervor. Die kleineren, zarteren Pigmentausbreitungen dagegen gehen gewöhnlich in dem Glanze optisch unter und sind nur bei Untersuchung mit auffallendem Licht festzustellen. Ist das Pigment bis auf die erwähnten Reste völlig zusammengeballt, so wird bei Untersuchung mit durchfallendem Licht die bläulich-schwarze Pigmentkugel von einem Ringe von Guaninkristallen ringsherum umgeben (Fig. 6*b*, 8*b*, 11*b*), welcher den optischen Ausdruck der Kapselwand bildet, dazu kommen aber oft noch mehr isolierte, der Kapselwand dichter anliegende, in Iridocyten befindliche Guaninkristalle, die sich jetzt deutlich abgrenzen lassen, Fig. 9*b* und 10*b*. Bei Untersuchung mit auffallendem Licht fließen diese Kristalle dagegen gewöhnlich mit den Iridosomen selbst optisch zusammen. Hierher gehören auch die beiden bei durchfallendem Licht gezeichneten Melaniridosomen Fig. 34 und 35 der Taf. I aus der Haut des Kaulbarsches, dessen centralwärts völlig zusammengeballtes Pigment durch die Kapselwand bläulich durchscheint, ebenso Fig. 14, deren Melanin die Kapselwand schon zum Teil durchdrungen hat.

Besonders lehrreich sind die Fig. 7*b* und 13*b*. In ersterer Figur sieht man, daß an zwei Stellen vier kurze Pigmentstrahlen die Kapselwand in Kanälen durchdringen und etwas nach außen vorragen. Auch in Fig. 6*b* ist ähnliches zu sehen. In Fig. 13*b* sind es sogar zahlreiche, kurze, in Kanälen steckende Pigmentstränge, die zum größten Teil in der Kapselwand selbst bleiben, so daß diese von Pigmentstreifen radspeichenartig durchsetzt erscheint. Nur an drei Stellen ist das Pigment bis an die Oberfläche vorgedrungen und wurde hier bei Untersuchung desselben Körpers mit auffallendem Licht (Fig. 13*a*) in Form von kleinen, frei vorragenden Pigmentspitzen oben festgestellt.

An die geschilderten Figuren will ich eine Serie von besonders schönen und großen Melaniridosomen des Flußbarsches anreihen, welche in den Fig. 19—29 bei auffallendem Tageslicht und der gleichen, 250fachen Vergrößerung nach frischen, in physiologischer Kochsalzlösung liegenden Präparaten gezeichnet sind. Das schwarze Pigment ist schon reichlicher, wenn auch noch unvollständig und ungleich, in die Basen der Fortsätze eingeströmt. Die in prächtig goldig grünem Glanze erstrahlenden Glanzkörper werden daher mehr oder weniger von einer schmalen, dunklen Umrandung umgeben, die in Fig. 19 schon vollständig, wenn auch noch sehr schmal ist. Der schwer wiederzugebende brillierende Farbenreflex ist an den Glanzkörpern unten rechts zu sehen und erscheint sehr deutlich in lauter kleine, wohl den

Kristallgruppen entsprechende Glanzfacetten zerlegt. Auch hier sieht man nicht allein am Rande des Iridosoms, sondern auch an seiner freien convexen Oberfläche mehr oder weniger zahlreiche, oft unregelmäßige Pigmentmassen die Kapselwand in Kanälen durchbrechen und an der Oberfläche hervorquellen; nur in Fig. 19 fehlen sie. Während diese oberflächlichen Melaninmassen nur bei auffallendem Licht vollständig überblickt werden können, ist dagegen von dem großen centralen Melanophoren bei auffallendem Licht nichts wahrzunehmen: er wird vollständig von der glänzenden Kapselwand verdeckt.

In den übrigen Figuren der Taf. I hat sich das Pigment der Melanophoren außerhalb der Kapsel schon etwas reichlicher und vollständiger ausgebreitet. In den Fig. 15—18 erblicken wir kleinere Melaniridosomen vom Flußbarsch, welche zum Teil bei auffallendem (*a*), zum Teil bei durchfallendem Licht (*b*) abgebildet worden sind. Das Pigment ist, mit Ausnahme der Fig. 17, schon ringsherum in die Basen der Melanophoren-Fortsätze eingedrungen, so daß der Glanzkörper in einer vollständigen dunklen Fassung liegt. Während die Iridocytenkapsel sich bei durchfallendem Licht (Fig. 15*b*—18*b*) nur durch einen diffusen, bläulich grauen, undeutlich begrenzen Schimmer verrät, ist ihr Metallglanz bei auffallendem Licht sehr stark; nur in Fig. 16*a* erschien er matt und gedämpft. In Fig. 15 sieht man sowohl bei auffallendem, wie bei durchfallendem Licht an der konvexen Oberfläche des Iridosoms einen großen schwarzen Pigmentfleck als Ausdruck eines hier hervortretenden Pigmentarmes des Melanophoren. Von der Kapselwand und den Iridocyten ist nur in Fig. 17 noch etwas zu sehen.

Die noch übrig bleibenden Fig. 30—33 der Taf. I leiten zu den Ausbreitungsstadien des Pigmentes der Taf. II über, indem ihr Melanin schon weiter in die Fortsätze ringsherum eingedrungen bzw. soweit zurückgewichen ist. Alle vier Abbildungen sind bei durchfallendem Licht gezeichnet. In Fig. 30 und 31 ist die Form des graubläulich sich abhebenden Iridosoms etwas abweichend, in Fig. 30 mehr hantelförmig, in Fig. 31 etwas länglich. In Fig. 32 und 33 sieht man zahlreiche Pigmentäste an der convexen Oberfläche des Iridosoms in Form von dunklen Flecken hervorquellen. Fig. 33 ließ bei genauer Einstellung sehr gut eine feinere, jedenfalls den Kristallen entsprechende Facettierung erkennen.

Von den Figuren der Taf. II reihen sich die Fig. 44, 46, 47 und 57 noch den Stadien der Pigmentausbreitung auf Taf. I an.

Fig. 44*a* und *b* zeigt aus einem Glyzerinpräparat bei etwas stärkerer Vergrößerung ein besonders großes Melaniridosom, dessen Melanin

sich fast vollständig in das Innere der länglichen convexen Iridocytenkapsel zurückgezogen hat. In Fig. 44*b* hebt sich der centrale, große, gleichfalls längliche, etwas unregelmäßig begrenzte Melanophor deutlich von der Iridocytenkapsel ab, deren in ihrer Form schon etwas veränderte Kristalle irisieren. In Fig. 44*a* ist derselbe Körper bei auffallendem, konzentriertem, künstlichem (Auer-)Licht dargestellt. An der convexen Oberfläche des Iridocytenkörpers sieht man zahlreiche verschieden große Pigmentmassen hervortreten, die zum größten Teil auch bei durchfallendem Licht (Fig. 44*b*) schon unterscheidbar waren. Der centrale Melanophor schimmert bei auffallendem Licht nur unbestimmt begrenzt und undeutlich durch die bei dieser Beleuchtung gelblich erscheinende Kapselwand hindurch.

In Fig. 46 haben wir ein größeres kugelrundes Melaniridosom gleichfalls bei auffallendem Auerlicht und in physiologischer Kochsalzlösung untersucht vor uns. Das Pigment des Melanophoren hat sich zum größten Teil in der Kapsel zusammengeballt; nur im Grunde der Fortsätze ist noch Melanin zurückgeblieben, so daß seitlich und auch an der Oberfläche kleine, schwarze Pigmentspitzen zahlreich hervorragen. An der bläulich grau schimmernden Iridocytenkapsel kommt eine, jedenfalls den Kristallgruppen entsprechende Facettierung sehr deutlich zum Ausdruck. Am Rande liegen isolierte Guaninkristalle in der Kapselwand angelagerten Iridocyten. Die Fig. 47 demonstriert ein Melaniridosom aus der Rückenhaut vom Flußbarsch bei durchfallendem Licht, in welchem der im Innern zusammengeballte Melanophor eine merkwürdig exzentrische Lage einnimmt; rechts ist in einigen Fortsätzen noch etwas Pigment liegen geblieben.

Im Gegensatz hierzu erblicken wir in Fig. 57 ein sehr regelmäßig gebautes, großes, kugelrundes Melaniridosom, mit centralwärts zum größten Teil retrahiertem Melanophor; einzelne in den Strahlen zurückgebliebene Pigmentreihen lassen sich durch die Kanäle der Kapselwand bis ins Innere verfolgen. Der Melanophor wird von einem breiten Iridocytenring mit vielen leicht gelblich glänzenden Guaninkristallen umgeben. Die Figur wurde nach einem Präparat hergestellt, welches nach Fixierung mit 90%igem Alkohol ohne Färbung in Balsam eingeschlossen war. In Folge der starken Aufhellung ist in diesen Balsampräparaten der centrale Melanophor fast immer sehr deutlich und wird im zusammengeballten Zustande fast stets von einem mehr oder weniger breiten Ringe von kristallhaltigen Iridocyten umgeben; die letzteren stellen zum größten Teil die Kapselwand des Melaniridosoms dar, zum Teil sind sie der Wand in der Peripherie angelagert. Diese Irido-

cyten können mit den flächenhaft ausgebreiteten Iridocytenlagen zwischen den Melaniridosomen kontinuierlich zusammenhängen.

Alle andern Figuren der Taf. II zeigen das Pigment mehr oder weniger weit in die Melanophorenfortsätze rings um das Iridosom eingeströmt, so daß der Glanzkörper von einer dunklen Umrahmung umgeben erscheint. Die Abbildungen illustrieren zugleich, wie außerordentlich verschieden die chromatischen Organe je nach der Art der Beleuchtung und des Einschlusses aussehen können.

Ich will zunächst die Fig. 36—39, 40*a* und 41*a* besprechen, welche von frisch in physiologischer Kochsalzlösung bei auffallendem diffusem Tageslicht untersuchten Präparaten aus der Rückenhaut vom Flußbarsch und Kaulbarsch stammen. Der im Centrum des schwarzen Pigmentsternes gelegene Glanzkörper erstrahlt in goldig grünem Glanze, der in der Gegend der am intensivsten beleuchteten Stelle am farbenprächtigsten erscheint. Sehr auffällig tritt an der Oberfläche des Glanzkörpers die Facettierung hervor. Besonders in Fig. 41*a* verursacht diese Facettierung ein eigenartiges Bild, welches jedenfalls durch die Anordnung der Kristallgruppen in der Iridocytenkapsel bedingt wird. In den Fig. 36, 38, 39 und 41 sieht man auch an der convexen Oberfläche der Glanzkörper Melaninmassen in Form dunkler, unregelmäßiger Flecke hervorquellen, die sich besonders in Fig. 38 in eigenartiger Weise an der Oberfläche des Glanzkörpers ausbreiten. In den Fig. 37 und 40*a* fehlen dagegen diese Pigmentflecke. Von dem centralen Melanophor ist sonst auch hier nichts wahrzunehmen, da er von der Iridocytenkapsel vollständig überstrahlt und dadurch unsichtbar gemacht wird. Beseitigt man das auffallende Licht und stellt bei durchfallendem Licht ein, so erhält man die neben Fig. 40*a* und 41*a* gestellten Abbildungen der Fig. 40*b* und 41*b*. An Stelle des grünen Glanzkörpers erblickt man jetzt eine dunkelgrau oder schiefergrau, oft auch graugrünlich schimmernde Masse, das ist die Iridocytenkapsel mit dem durchscheinenden, centralen Melanophoren. Die äußere Begrenzung dieser bläulich grauen Masse ist meist ganz verwischt und undeutlich.

Auch die Fig. 42, 43, 45, 48—51 sind bei durchfallendem Licht, die letzteren bei etwas stärkerer, 450facher Vergrößerung gezeichnet. Der centrale Melanophor schimmert durch die Iridocytenkapsel hindurch und verleiht dieser einen eigenartigen, bläulichgrauen, diffusen Glanz. Gewöhnlich ist die äußere Grenze dieses blaugrauen Körpers verwischt, nur in Fig. 49 erscheint sie von dem Kranze der schwarzen Pigmentfortsätze scharf abgegrenzt; in dieser Figur sind auch an der

Oberfläche des Iridosoms eine, wenn auch undeutliche, Facettierung und mehrere größere, hervorquellende Pigmentflecke festzustellen. Auch in Fig. 45, 48, 50 und 51 sind solche oberflächlichen Pigmentmassen zu erkennen. In Fig. 45, 50 und 51 erglänzt die über dem centralen Melanin befindliche Iridocytenmasse schön dunkelblau, in Fig. 44 daneben auch stellenweise bronzegrün. Der von Melanin freie Teil der Iridocytenkapsel erscheint dagegen für gewöhnlich mehr gelblich, besonders wenn die Präparate etwas gelegen haben. So sieht der rechte und untere Rand des scharf abgesetzten, großen Iridiosoms der Fig. 43 (Glyzerinpräparat aus der Rückenhaut des Kaulbarsches) zwischen den die Kapselwand in den Kanälen durchbrechenden Melaninfortsätzen hellgelblichgrau aus. Sehr eigenartig ist das Bild der Fig. 50 insofern, als das Centrum durchscheinend gelblichgrau ist und die Kristalle deutlich unterscheiden läßt; das helle Centrum wird von einem verwaschenen, schön dunkelblau glänzenden Ringe umgeben. Dieses Aussehen des Melaniridosoms, welches ich mehrfach angetroffen habe, erkläre ich mir dadurch, daß das Melanin aus dem Centrum bereits vollständig ausgeströmt ist, so daß das durchfallende Licht an dieser Stelle nur die Kristallmasse passiert.

Fließt das Pigment noch mehr aus dem Innern heraus, so daß dieses pigmentarm, wenn nicht ganz pigmentfrei wird, so kann sich das ganze Iridosom aufhellen und eine bei durchfallendem Licht gelblich durchscheinende Masse bilden. Das ist besonders in stark aufgehellten Glyzerin- und Kanadabalsampräparaten der Fall.

Auch in Fig. 42 erkennt man zwischen den Basen der Pigmentfortsätze gelbliche und leicht irisierende, circulär angeordnete Kristallmassen. In Fig. 48 lagern in der unmittelbaren Nachbarschaft des Melaniniridosoms oben, rechts und unten zahlreiche Guaninkristalle, deren Iridocyten in diesen Präparaten nicht so ohne weiteres zu unterscheiden sind. Diese Kristallmassen irisieren bei durchfallendem Lichte oft sehr lebhaft, besonders in rötlichem, violettem und bläulichem Lichte.

Besonders lebhaft und bunt erscheint der Metallglanz nicht selten in ganz frischen, in physiologischer Kochsalzlösung untersuchten Präparaten, wie es die Fig. 52 und 54 aus der Rückenhaut des Kaulbarsches bei durchfallendem Licht darstellen. In beiden Melaniridosomen ist das schwarze Pigment in den meisten Fortsätzen schon bis in deren äußerste Peripherie vorgedrungen. Hier irisieren nicht allein die der Kapselwand angelagerten Kristalle der peripherischen Iridocyten, sondern auch die Kapselwand selbst, wenn das centrale Pigment aus ihr mehr abgewandert ist.

Bei der obigen Schilderung wurden mehrfach Iridocyten erwähnt, welche sich dem Seitenrande der Iridocytenkapsel nur locker anlagern, die Kapsel mehr oder weniger vollständig ringförmig umgeben und ihren Metallglanz vervollständigen. Diese circulären Kristallmassen bilden nicht selten eine breitere Zone, die auch mit benachbarten, horizontal ausgebreiteten Iridocytenlagen zwischen den Melaniridosomen zusammenhängen kann. Besonders breit erscheint diese circuläre Kristallzone in Fig. 53, welches eine bei durchfallendem Licht nach einem Glyzerinpräparat gezeichnetes Melaniridosom aus der Rückenhaut des Flußbarsches darstellt. In der Mitte lagert das große, den centralen Melanophoren umschließende, graubläulich schimmernde Iridosom, an dessen Oberfläche sich mehrere Pigmentflecke hervordrängen, während die Hauptmasse der Melaninfortsätze seitlich ausstrahlt und sich zum Teil schon mit Pigment gefüllt hat. Dieses centrale Iridosom wird nun ringsherum umgeben von einer breiten Zone horizontal ausgebreiteter und circulär angeordneter irisierender Guaninkristalle, welche gleichfalls circulären Iridocyten angehören; zwischen den letzteren sieht man die Pigmentäste in verschiedener Anordnung durchtreten. Durch diese circulär angelagerten Kristallmassen wird das Glanzfeld des Melaniridosoms nicht unwesentlich vergrößert.

Die Fig. 55 und 56 der Taf. II schließlich sind denselben Präparaten entnommen, nach denen auch die Fig. 57 gezeichnet wurde. Wie oben schon ausgeführt, wurden diese Präparate in starkem Alkohol fixiert und ohne Färbung in Kanadabalsam eingeschlossen, wobei die Melaniridosome stark aufgehellt werden. In folgedessen sieht man in ihnen überall den centralen Melanophor und, wenn das Pigment, wie in Fig. 55 und 56, in den Fortsätzen ausgebreitet ist, den Ursprung der Fortsätze selbst, die aus der centralen Pigmentmasse hervorkommen und die Kapselwand in Kanälen durchsetzen, um sich dann außerhalb der Kapselwand weiter zu verzweigen. In Fig. 55 und 56 sind die einzelnen Kristallmassen der Kapselwand deutlich zu unterscheiden. Das Melanin sieht, wie ja auch sonst allgemein bei den Melanophoren, in den Kanadabalsampräparaten mehr dunkelbräunlich aus.

Die Fig. 58—62 der Taf. III stellen bei Untersuchung mit durchfallendem Licht und bei etwa 450facher Vergrößerung fünf Melaniridosomen dar, in deren sämtlichen Fortsätzen das schwarze Pigment maximal ausgebreitet ist. Die Präparate entstammen dunkel gefärbten Hautstücken vom Kaulbarsch (Fig. 58, 59, 61 und 62) und Flußbarsch (Fig. 60), welche frisch in physiologischer Kochsalzlösung untersucht

wurden. Daß in den dunkel gefärbten Hautstücken sich nicht die sämtlichen Melanophoren der chromatischen Organe im Zustande maximaler Pigmentausbreitung befinden, wurde schon erwähnt und auch durch die Übersichtsbilder der Fig. 3 und 5 der Taf. I erläutert.

Die melaninhaltigen, radiär ausstrahlenden Fortsätze sind, wie die Fig. 58—62 zeigen, sehr zahlreich, breiten sich meist parallel der Oberfläche der Haut aus und liegen oft in verschiedenen optischen Ebenen. Ihre Form ist lang, schmal und dünn. Gegen das äußere Ende hin verbreitern sie sich etwas und sind oft durch Einschnitte geteilt, wenn auch die Verzweigung nur eine spärliche bleibt. Die Hauptmasse der Fortsätze kommt seitlich am Rande der Iridocytenkugel hervor, einige können aber auch (Fig. 62) aus den convexen Oberflächen des Iridosoms austreten. In Fig. 58 hat das Melanin in dünner Schicht auch die Oberfläche des Iridosoms überzogen, so daß dessen Glanz überdeckt und fast ganz aufgehoben ist. In der etwas dickeren Pigmentschicht am linken Rande waren zwei helle ovale Stellen sichtbar, welche vermutlich den beiden hier mehr oberflächlich gelagerten Kernen des Melanophoren entsprechen. Auch in Fig. 59 besteht am Iridosom etwas Pigmentüberlagerung. In den übrigen Figuren ist der centrale Glanzkörper frei von oberflächlichem Pigment geblieben und schimmert bei durchfallendem Licht bläulich und grünlichgrau; eine Facettierung ist an ihm oft festzustellen (Fig. 58, 59, 61 und 62). Zwischen den Basen der Fortsätze erblickt man um das Iridosom herumgelagerte Iridocyten mit circulär gerichteten Kristallmassen, die mehr oder weniger irisieren und einen farbigen Ring um das Iridosom bilden, der allerdings nicht immer ringsherum geschlossen ist. (Fig. 60 und 61). Zwischen diesen peripherischen Iridocyten kann ein Teil der Fortsätze hindurchtreten (Fig. 59 und 62). Alsdann wurde bisweilen beobachtet, daß auch das Melanin der Fortsätze diese circulären Iridocyten auf kurze Strecken begleitete, so daß hier und da schmale, unvollständige, konzentrische Pigmentlinien zwischen den Basen der Fortsätze bei genauer Einstellung erkennbar wurden, wie es in den Fig. 59 und 62 gezeichnet worden ist.

Wenn man diese Fig. 58—62 mit maximal ausgebreitetem Pigment vergleicht mit den Fig. 6—29 der Taf. I, in welchen sich das Melanin vollständig im Innern der Melaniridosomen zusammengeballt hat, so erscheint es erstaunlich, daß so viel Melanin, wie die pigmenterfüllten Fortsätze der Fig. 58—62 der Taf. III offenbaren, im Innern der kleinen Iridocytenkugeln der Melaniridosomen Platz finden kann. Die Erklärung hierfür wird uns das Studium der Schnittbilder liefern.

In meinen ersten Mitteilungen über die chromatischen Organe bei *Trachinus vipera* hatte ich ausgeführt und in zahlreichen Abbildungen illustriert, daß der centrale Melanophor dieser Organe mannigfach umgestaltet wird, und daß diese Umgestaltungen dadurch hervorgerufen werden, daß die Melanophorenfortsätze die Iridocyten an ihrer Oberfläche mehr oder weniger umfließen. Hierdurch erhalten die Melanophoren bei ausgebreitetem Pigment oft eine ganz absonderliche Gestalt und gleichen nicht selten vielkammerigen Gehäusen, deren Kammern durch die einzelnen Iridocyten ausgefüllt werden. Auch bei den Zusammenlagerungen von Melanophoren und Erythrophoren, wie ich sie in der Haut bestimmter Gobiiden aufgefunden und als schwarz-rote Farbzellenkombinationen beschrieben habe, treten ähnliche Gestaltveränderungen der Schwarzzellen ein. Ich verweise mit Bezug hierauf auf die Abbildungen meiner zitierten Abhandlungen[1].

An den Melaniridosomen der Barschhaut tritt diese Umformung der Melanophoren nun nicht in dem Maße und Umfange ein, wie bei *Trachinus*, vielmehr bewahren die Schwarzzellen hier meist ihr gewöhnliches Aussehen. Dies erklärt sich hauptsächlich dadurch, daß das Melanophorenprotoplasma die Iridosomen der Barschhaut nicht in der Ausdehnung umfließt, wie es bei *Trachinus* der Fall ist. Die isolierten Schwarzzellen der chromatischen Organe bieten daher in der Barschhaut meist kaum Auffälliges dar, besonders wenn das Pigment zusammengeballt ist.

Ist das Melanin in den Fortsätzen ausgebreitet, so ist meist auch der centrale Sphärenfleck sichtbar, auch die beiden Kerne lassen sich als ausgesparte helle Flecke herausfinden.

Man isoliert die Melanophoren optisch am einfachsten dadurch,

---

[1] E. Ballowitz, Die chromatischen Organe in der Haut von *Trachinus vipera* Cuv. Ein Beitrag zur Kenntnis der Chromatophorenvereinigungen bei Knochenfischen. Mit 7 Textfiguren und 5 Tafeln. Zeitschr. f. wiss. Zool. Bd. CIV. Hft. 3. 1913. — Derselbe, Über chromatische Organe in der Haut von Knochenfischen. Mit 15 mikrophotographischen Abbildungen. Anatomischer Anzeiger. Bd. XLII. Nr. 7/8. 1912. — Derselbe, Über schwarzrote und sternförmige Farbzellenkombinationen in der Haut von Gobiiden. Ein weiterer Beitrag zur Kenntnis der Chromatophoren und Chromatophorenvereinigungen bei Knochenfischen. Mit 25 Textfiguren und 5 Tafeln. Zeitschr. f. wiss. Zool. Bd. CVI. 1913. — Derselbe, Über schwarzrote Doppelzellen und andre eigenartige Vereinigungen heterochromer Farbstoffzellen bei Knochenfischen. Mit 29 mikrophotographischen Abbildungen. Anatomischer Anzeiger. Bd. XLIV. Nr. 5. 1913.

daß die Hautstücke kurze Zeit mit Mineralsäure, z. B. Salzsäure, behandelt werden; auch längeres Liegen in 4—10%iger Formollösung bringt die Kristallmassen zur Auflösung.

In der Barschhaut ist die Entfernung der Guaninkristalle nun kaum nötig, wenn man die horizontal ausgebreiteten Hautstücke in Kanadabalsam einschließt und dadurch stark aufhellt. In diesen Präparaten werden die Guaninmassen, sobald sie von dem Balsam völlig durchdrungen sind, so durchsichtig, daß man ohne weiteres das centrale Pigment der Iridosomenkapsel genau erkennen kann. Die Fig. 55—57 der Taf. II haben uns schon solche Präparate gezeigt.

Am einfachsten sind die Bilder, wenn sich das Melanin centralwärts zurückgezogen hat (vgl. Fig. 8*b*, 9*b*, 10*b*, 11*b*, 34 und 35 der Taf. I und Fig. 57 der Taf. II). Breitet sich das Pigment aus, so tritt es zuerst in die intrakapsulären Protoplasmaäste des Melanophors, so daß das vorher kreisrund, länglich oder auch etwas unregelmäßig begrenzte Flächenbild der Pigmentmasse sternförmig wird (vgl. Fig. 13*b* auf Taf. I). Aus den Kanälen der Kapselwand ausgetreten, verzweigen sich alsbald die kurzen Äste und entsenden zahlreiche Pigmentstrahlen, welche letzteren auch direkt aus der centralen Pigmentmasse kommen können. In Fig. 55 und 56 sieht man die intrakapsulären kurzen Äste und ihre reichliche peripherische Verzweigung. Das meiste Pigment ist hier aber noch central liegen geblieben, so daß die Protoplasmastrahlen des Melanophors nur spärlich und unvollständig mit Melaninkörnchen gefüllt sind. Auch ist die Centralscheibe des Melanophors bei ausgebreitetem Pigment bisweilen etwas unregelmäßig und sieht wie leicht zerzaust aus, ebenso können circuläre dünne Pigmentausbreitungen hervortreten. Unregelmäßigkeiten, welche sich dadurch erklären, daß die Pigmentmasse die Iridocyten hier und da in dünner Lage umfließt. Vgl. auch die Fig. 59 und 62 mit noch erhaltenem Guanin auf Taf. III.

b. Die Melaniridosomen im Schnittbilde.

Den besten Aufschluß über das Verhalten der Melanophoren und die Struktur der Melaniridosomen gibt das Studium von Serienschnitten, die senkrecht zur Oberfläche der Haut ausgeführt werden.

Hierzu wurde mit 70—90%igem Alkohol fixiertes Material benutzt, in welchem die Guaninkristalle noch erhalten sind. Zur Färbung der mit Eiweißglyzerin aufgeklebten Schnitte verwandte ich Hämatoxylinlösung, wobei aber Vorsicht geübt werden muß, weil der Alaungehalt der Farbstofflösungen des Guanin leicht auflöst. Zur Nachfärbung

empfiehlt sich Eosin und besser noch Bismarckbraun, welches letztere die Guaninkristalle deutlich bräunlich-gelb tingiert.

Entsprechend der Mannigfaltigkeit der Flächenbilder sind auch

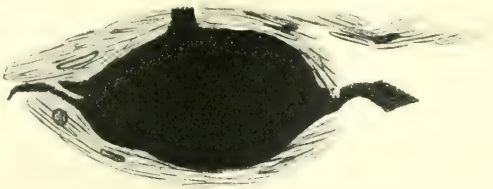

Textfig. 1.



Textfig. 2.

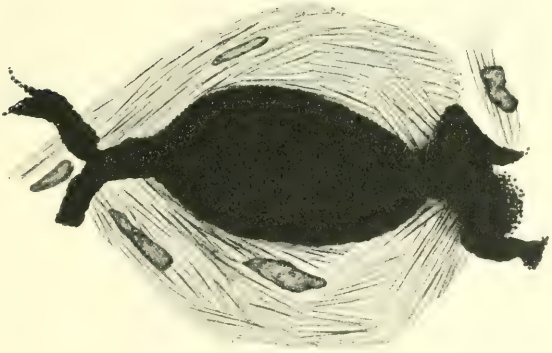

Textfig. 3.

die Schnittbilder der chromatischen Organe der Barschhaut sehr verschieden. Die Fig. 63 und 64 der Taf. III und die Textfig. 1—8 geben eine kleine Auswahl, die sich leicht erheblich vermehren ließe. Die

Textfig. 4.

Fig. 63 und 64 der Taf. III sind schon im Kapitel IV im allgemeinen beschrieben worden. Die Textfiguren sind alle in dem gleichen Größenverhältnis gezeichnet und zwar mit Zeiss'scher homogener Immersion 2 mm, Apert. 1,4, Comp.-Ocul. 6. Die Textfig. 1, 2, 3, 4, 6 und 7 stammen aus der Haut des Flußbarsches, die Textfig. 5 und 8 aus der Haut des Kaulbarsches.

Textfig. 5.

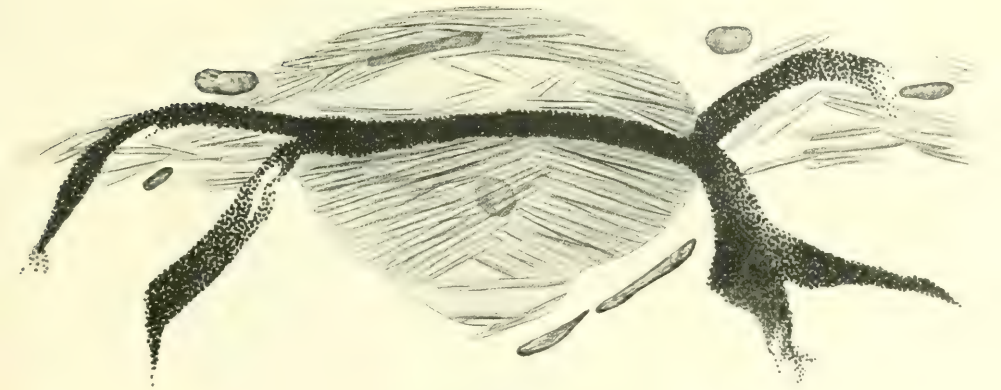

Textfig. 6.

Allen Melaniridosomen der Abbildungen ist gemeinschaftlich die Zusammensetzung aus einem Melanophor und einem Iridosom, d. h. einer fest zusammengefügten Anhäufung von Iridocyten. Die letzteren sind meist sehr zahlreich. So zählen wir in den einzelnen Schnitten der Textfig. 7 im ganzen allein schon 16 Kerne, deren je einer einer Guaninzelle entspricht. Die einzelnen Iridocyten lassen sich gewöhnlich nicht deutlich voneinander abgrenzen; nur wenn die Kanäle für die Melanophorenarme angeschnitten sind, wie in Fig. 64 links, erscheinen da-

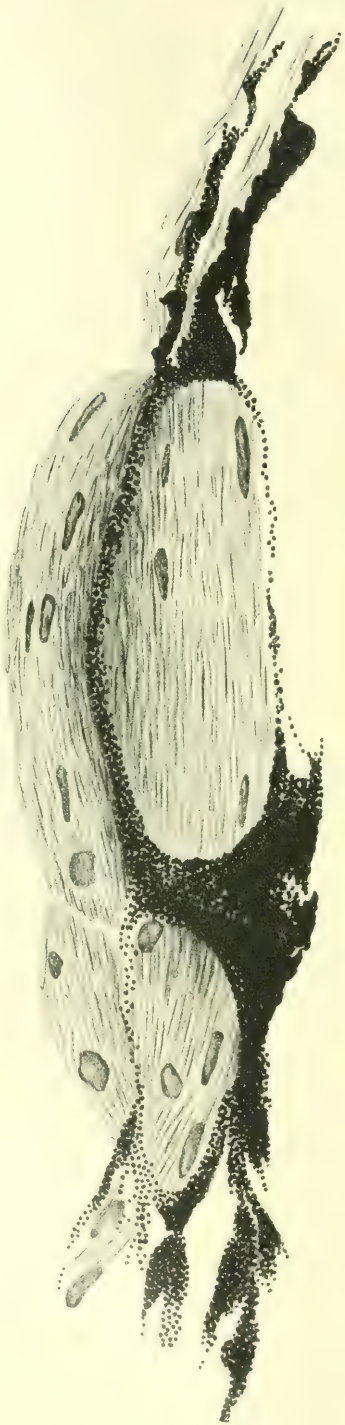

Textfig. 7.

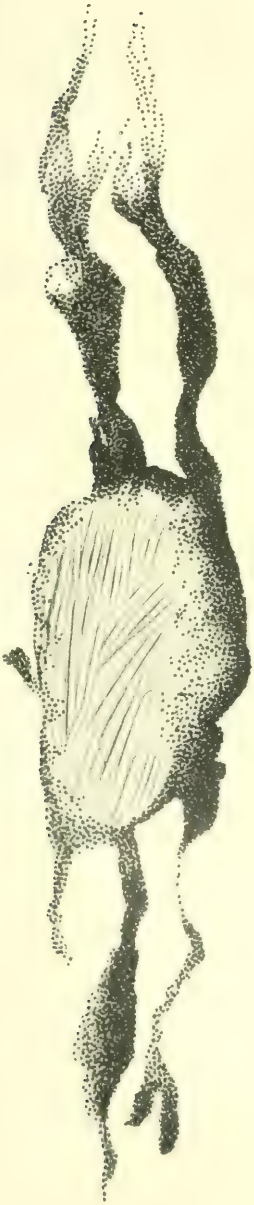

Textfig. 8.

durch die Iridocyten voneinander getrennt. Wie die Textfig. 1—8 illustrieren, sind die Größe und Form der Iridosome sehr verschieden.

Die Form ist gewöhnlich die einer biconvexen Linse. Der Längendurchmesser des Linsenkörpers ist parallel der Hautoberfläche gestellt, so daß die eine convexe Fläche gegen die Epidermis, die andre gegen die Tiefe des Coriums gerichtet ist. Textfig. 1, 3, 6, 7 und 8. Nicht selten zeigen die Melaniridosomen aber auch eine kugelförmige (Textfig. 2 und Fig. 64 auf Taf. III) oder auch unregelmäßige Gestalt (Fig. 63 auf Taf. III und Textfig. 4 und 5).

Seitlich am Rande des linsenförmigen Iridosoms finden sich meist mehr isolierte, dem Iridosom nur locker angefügte Iridocyten, welche nicht selten mit flächenhaft ausgebreiteten dünnen Iridocytenlagen in Zusammenhang stehen (Textfig. 1, 4, 6 und 7; Fig. 64 auf Taf. III). Auf diese peripherischen Iridocyten habe ich schon bei Erläuterung der Flächenbilder zur Genüge hingewiesen.

Ganz solide Iridosomen ohne centrale Höhlung und ohne Melanophor kommen zwar zur Beobachtung, sind aber sehr selten. Fast alle Iridosomen sind mit einem großen Melanophor ausgerüstet, dessen Zusammensetzung oben schon geschildert wurde. Je nach dem Ausdehnungszustande des Melanins und der Lage der Melanophoren zeigen die Melaniridosomen im Schnitt ein sehr differentes Aussehen.

Die Lage des Melanophoren ist in den typischen chromatischen Organen eine centrale, was besonders bei zusammengeballtem Pigment auffällt. Die Fig. 64 der Taf. III und die Textfig. 1—3 zeigen solche Stadien. Ein großer, linsenförmiger, kugeliger oder auch unregelmäßiger centraler Melaninklumpen wird ringsherum von einer mehr oder weniger dicken Iridocytenkapsel umschlossen. Dieser Pigmentklumpen ist recht ansehnlich. Die Schnittbilder klären mithin darüber auf, wo das viele Pigment bleibt, welches die zahlreichen Fortsätze der Melanophoren der Fig. 58—62 auf Taf. III erfüllt, sobald die Pigmentballung erfolgt.

Die Pigmentmassen dringen nun meist am Rande des Iridosoms durch in dessen Wand befindliche Kanäle in die liegen gebliebenen Protoplasmaarme ein und breiten sich in letzteren aus, wie auch die Textfig. 1, 2, 3, 5, 6, und 7 zeigen. Wenn man Flächenschnitte durch Melaniridosomen von der regelmäßigen Form der Fig. 58—62 anfertigt, so sieht man, daß die Pigmentarme strahlenartig aus den Randteilen der Iridocytenkapsel hervorkommen. Wie uns die Flächenbilder schon

dargetan haben, durchbohren aber die Pigmentarme häufig auch die convexen Wandungen der Kapsel und treten mehr unregelmäßig verteilt hervor. Vgl. Fig. 63 auf Taf. III und Textfig. 1 und 4. Auch kommt nicht selten zur Beobachtung, daß die Pigmentmassen streckenweise in dünner Schicht die freie Oberfläche der Iridocyten überziehen, wenn auch nicht in so weitgehendem Maße, wie ich es für die kleineren chromatischen Organe von *Trachinus* beschrieben habe. In Fig. 63 der Taf. III breitet sich z. B. der eine Pigmentarm unten links nach beiden Seiten hin an der Oberfläche des Iridosoms aus. In Textfig. 5 ist rechts unten ein Iridocyt fast ganz von melaninhaltigem Protoplasma umflossen, ähnlich zwei Gruppen von Guaninzellen in Textfig. 7.

Ist das Melanin des centralen Melanophoren ausgebreitet, so habe ich sehr häufig gesehen, daß das Pigment nur in sehr dünner Schicht in den Melaniridosomen vorhanden war. Vgl. Textfig. 6 und zum Teil auch Textfig. 7. Sie erhielten dadurch eine gewisse Ähnlichkeit mit einer aufgeschnittenen, belegten und dann wieder zusammengeklappten Semmel. Meist erschienen solche Melaniridosomen dann auch dünner und weniger convex als in Textfig. 6. Sie setzten sich dadurch in einen auffälligen Gegensatz zu den meisten mehr kugeligen Melaniridosomen mit zusammengeballtem Pigment, so daß es den Anschein gewann, als ob auch die Iridocytenkapsel durch die verschiedenen Ausdehnungszustände in ihrer Form verändert wird.

Unter den mit Melanophoren versehenen Iridosomen befinden sich aber nicht selten auch solche mit abweichender Lage der Schwarzzelle. In Fig. 7 sehen wir ein langgestrecktes, zellenreiches Melaniridosom, dessen Schwarzzelle aber zum größten Teil außerhalb des Iridosoms auf dessen gegen die Epidermis gewandten Seite gelagert ist. In das Innere geht nun ein sehr starker Fortsatz, welcher alsdann sich teilend, die Iridocytenmasse in dünner Schicht durchsetzt; die Fortsätze des Melanophoren begleiten, wie oft, auch noch die sich anschließenden dünnen Iridocytenlagen auf eine längere Strecke.

Nicht selten habe ich ferner gesehen, daß der Melanophor ganz aus dem Innern des linsenförmigen Iridosoms herausgerückt war, sich schalenförmig gekrümmt hatte, und in seinem Hohlraum das alsdann meist linsenförmige Iridosom umschloß, gewissermaßen als schwarzer Hintergrund für den Guaninbrillanten.

Eine abweichende Form zeigt schließlich noch die Textfig. 8, welche nach einem ungefärbten Präparat gezeichnet wurde, daher auch keine Kerne zeigt. Hier befindet sich die Schwarzzelle ganz an der

freien Oberfläche des Iridocytenkörpers und hat dessen Oberfläche fast ganz überzogen, während die Hauptmasse des Pigments in den Plasmafortsätzen des Melanophoren ausgebreitet ist.

Münster i. W., im November 1913.

Erklärung der Abbildungen.

Die Fig. 1—62 der drei Tafeln stellen Flächenansichten, die beiden Fig. 63 und 64 der Taf. III dagegen mikroskopische Durchschnitte von Melaniridosomen dar und stammen aus der Haut des Barsches (*Perca fluviatilis* L.) und des Kaulbarsches (*Acerina cernua* L.). Die Hautstücke wurden teils dem Rücken, teils den Seiten, teils dem Kopfe der Fische entnommen und in physiologischer (0,75%iger) Kochsalzlösung oder in konzentrierter Glyzerinlösung unter dem Deckglase horizontal ausgebreitet. Es ist versucht worden, den bei auffallendem Lichte aufblitzenden, prachtvollen Metallglanz der Melaniridosomen durch Aufsetzen heller Lichter wiederzugeben.

Tafel I.

Fig. 1—5 sind Übersichtsbilder. In den Fig. 6—35 ist das Pigment des Melanophoren im Innern des Iridocytenkörpers zusammengeballt oder doch nur wenig in die Basen der Fortsätze des Melanophoren eingedrungen.

Fig. 1—5. Flächenansichten horizontal ausgebreiteter Hautstücke bei schwacher, 80facher Vergrößerung (Leitz, Obj. 3, Ocular III) und auffallendem, diffusem Tageslicht, Fig. 1—3 vom Barsch und Fig. 4 und 5 vom Kaulbarsch. Der Einfachheit und Übersichtlichkeit wegen sind in den fünf Zeichnungen fortgelassen: die Schuppen und Schuppengrenzen, die Xanthophoren und die zwischen den Melaniridosomen befindlichen, zerstreuten oder auch mehr zusammenhängenden Iridocyten. Die Melaniridosomen treten als von einander isolierte, in verschiedenen Farben brillierende, scharf abgesetzte, verschieden große Körper sehr deutlich hervor. In Fig. 1 hat sich das Pigment des Melanophoren in die kugeligen Iridosomen fast ganz zurückgezogen, so daß am Rande und an der Oberfläche nur noch geringe Pigmentmassen sichtbar sind. Das gleiche gilt für die meisten Melaniridosomen der Fig. 4. In Fig. 2, ebenso wie in mehreren Melaniridosomen der Fig. 4, erscheint das Melanin mäßig ausgedehnt; nur in einigen Körpern der Fig. 2 oben rechts ist das schwarze Pigment noch retrahiert. Die Fig. 3 und 4 zeigen zum größten Teil das Melanin der chromatischen Organe in den Fortsätzen des Melanophoren maximal ausgebreitet, so daß das glänzende Iridosomencentrum von einem Kranze langer, dunkler Fortsätze umgeben ist. Fig. 1 und 2 wurden nach frischen Glyzerinpräparaten, Fig. 3, 4 und 5 nach frisch in physiologischer Kochsalzlösung ausgebreiteten Präparaten gezeichnet.

Fig. 6—11. Melaniridosomen aus der Rückenhaut des Barsches mit ganz oder fast ganz in das Innere der Iridocytenkugel zurückgezogenem, schwarzem Pigment. Dasselbe Melaniridosom in *a* bei auffallendem, diffusem Tageslicht, in *b* bei durchfallendem Licht. In den bei auffallendem Licht (*a*) gezeichneten

Figuren liegt der brillierende Farbenreflex rechts unten. In den mit *b* bezeichneten Figuren schimmert bei durchfallendem Licht die centrale schwarze Pigmentkugel durch, während außen ein Ring von Guaninkristallen frei von Melanin geworden ist, der sich bei auffallendem Licht (*a*) nicht deutlich abhebt. Leitz, Obj. 4, Ocul. 4, Tubus ganz ausgezogen, Vergrößerung etwa 250. In Fig. 6 sind rechts in einigen Fortsätzen noch Melaninkörnchen liegen geblieben, ähnlich im Grunde einiger Fortsätze in Fig. 7. Auch an der Oberfläche der Körper treten Melaninmassen hervor und erscheinen als schwarze, verschieden zahlreiche und ungleich große Punkte, die besonders bei auffallendem Licht (*a*) deutlich werden. In Fig. 9 ist nur ein solcher Pigmentpunkt vorhanden.

Fig. 12. Melaniridosom bei auffallendem Licht mit retrahiertem Pigment. Das Melanin ist in der Basis zahlreicher Fortsätze noch zurückgeblieben, so daß diese Pigmentmassen stiftartig vorragen. Sonst wie Fig. 6*a* bis 11*a*. Barsch.

Fig. 13*a* und 13*b*. Melaniridosom mit zusammengeballtem Pigment, aus der Rückenhaut des Kaulbarsches, *a* bei auffallendem, *b* bei durchfallendem Licht. In Fig. 13*a* sieht man von dem centralen Melanophor nur an drei Stellen in den Basen von Fortsätzen etwas Melanin an der Oberfläche frei hervorragen. In Fig. 13*b* schimmert bei durchfallendem Licht die ganze Pigmentmasse durch, welche auch die Fortsätze in den intrakapsulären Kanälen erfüllt. Im übrigen wie Fig. 6—11.

Fig. 14. Melaniridosom vom Kaulbarsch mit bei durchfallendem Licht durchscheinendem Melanophor; am Rande links ragen Guaninkristalle hervor. Leitz, Obj. 7, Oc. I.

Fig. 15—18. Kleinere Melaniridosomen vom Barsch, *a* bei auffallendem, *b* bei durchfallendem Licht. Das Pigment ist in die Basen der Fortsätze des Melanophors eingedrungen. Leitz, Obj. 4, Oc. 4, Tubus ganz ausgezogen. Vergr. 250.

Fig. 19—29. Verschieden große Melaniridosomen vom Barsch, bei auffallendem Licht in physiologischer Kochsalzlösung untersucht. Der brillierende Farbenreflex liegt unten. Das Pigment ist hier und da unvollständig in den Fortsätzen ausgebreitet. Die Facettierung der Glanzstellen und an der Oberfläche austretende Pigmentmassen deutlich. Leitz, Obj. 4, Oc. 4, Tubus ganz ausgezogen, Vergr. 250.

Fig. 30 und 31. Melaniridosomen bei durchfallendem Licht mit sich ausbreitendem Pigment und etwas abweichend gestaltetem Iridosom. Barsch. Leitz, Obj. 4, Ocul. 4, Tubus ganz ausgezogen.

Fig. 32 und 33. Melaniridosomen aus der Rückenhaut des Kaulbarsches mit in den Basen der Fortsätze sich ausbreitendem Pigment, bei durchfallendem Licht. An der Oberfläche des bläulich schimmernden Iridosoms sind hervortretende Pigmentfortsätze und, besonders in Fig. 33, eine Facettierung deutlich. Leitz, Obj. 4, Oc. 4, Tubus ganz ausgezogen, Vergr. 250.

Fig. 34 und 35. Zwei Melaniridosomen aus der Haut des Kaulbarsches mit centralwärts völlig zurückgezogenem Melanophor, dessen Pigment durch die Kapselwand bläulich durchscheint. Untersuchung bei durchfallendem Licht in physiologischer Kochsalzlösung. Leitz, Obj. 4, Oc. 4, Tubus ganz ausgezogen, Vergrößerung 250.

Tafel II.

Melaniridosomen mit sich ausbreitendem Melanin, welches mehr oder weniger weit, wenn auch noch unvollständig, in die Fortsätze eingedrungen ist. In den Fig. 44, 46, 47 und 57 ist das Melanin noch fast ganz im Innern des Iridocytenkörpers zusammengeballt.

Fig. 36—38. Drei Melaniridosomen aus der Rückenhaut des Kaulbarsches bei Untersuchung mit auffallendem diffusem Tageslicht, in physiologischer Kochsalzlösung. In Fig. 36 und 38 ist auch an der Oberfläche des glänzenden Iridosoms Melaninmasse vorgedrungen. Leitz, Obj. 4, Oc. 4, Tubus ganz ausgezogen. Vergr. 250.

Fig. 39. Melaniridosom bei auffallendem diffusem Tageslicht aus der Rückenhaut des Barsches. Der bunte Lichtreflex liegt rechts unten. Das Melanin ist in die centralen Teile der Fortsätze des Melanophoren eingedrungen; nur rechts befindet es sich auch im peripheren Teil einiger Fortsätze. Vergr. wie bei Fig. 36 bis 38.

Fig. 40 und 41. Zwei Melaniridosomen aus der Rückenhaut des Barsches, *a* bei auffallendem diffusem Tageslicht, *b* bei durchfallendem Licht, in physiologischer Kochsalzlösung. Die Facettierung der Glanzstellen des Iridosoms deutlich. Das Pigment ist zum Teil in die Fortsätze des Melanophoren eingedrungen. Vergr. wie in Fig. 36—38.

Fig. 42. Melaniridosom aus der Kopfhaut des Flußbarsches bei durchfallendem Licht. Das Pigment ist zum Teil in die Basen der Fortsätze des Melanophoren eingewandert; in der Nähe des bläulichgrau schimmernden Iridosoms ist zwischen den Fortsätzen ein Kranz irisierender Guaninkristalle sichtbar. Leitz, Obj. 4, Oc. 4, Tubus ganz ausgezogen.

Fig. 43. Melaniridosom aus der Rückenhaut des Kaulbarsches bei durchfallendem Tageslicht, nach einem Glyzerinpräparat. Die Melaninmasse ist an verschiedenen Stellen aus dem Iridosom hervorgetreten. Leitz, Obj. 7, Oc. 3, Vergr. 450.

Fig. 44. Längliches, großes Melaniridosom mit centralwärts fast ganz retrahiertem Melanin, aus einem Glyzerinpräparat von der Kopfhaut des Barsches; *a* bei auffallendem konzentriertem Auerlicht: an der Oberfläche des Iridocytenkörpers ragen an mehreren Stellen in die Basen von Fortsätzen eingedrungene Melaninmassen frei vor; *b* bei durchfallendem Auerlicht: der große Melanophor schimmert durch die Iridocytenkapsel, welche über ihm grünlich-bläulich glänzt, hindurch. Leitz, Obj. 7, Oc. 3. Vergr. 450.

Fig. 45. Melaniridosom aus der Rückenhaut des Flußbarsches. Aus einem Präparat, welches 3 Tage in physiologischer Kochsalzlösung gelegen hatte. Untersuchung bei durchfallendem Licht. Das Melanin ist in die centralen Teile der Fortsätze eingedrungen. Die Iridocytenkapsel ist an dem bläulichen Glanze kenntlich. Leitz, Obj. 7, Oc. 3, Vergr. 450.

Fig. 46. Melaniridosom aus der Rückenhaut des Flußbarsches, bei auffallendem Auerlicht in physiologischer Kochsalzlösung untersucht. Das Pigment hat sich zum größten Teil in der Kapsel zusammengeballt, nur in den Basen der Fortsätze ist noch Pigment zurückgeblieben, so daß seitlich und auch an der Oberfläche kleine schwarze Pigmentspitzen zahlreich hervorragen. An der bläulichgrau er-

scheinenden Iridocytenkapsel tritt eine deutliche Fazettierung hervor. Leitz, Obj. 7, Oc. 3, Vergr. 450.

Fig. 47. Melaniridosom aus der Rückenhaut des Flußbarsches, in physiologischer Kochsalzlösung bei durchfallendem Licht untersucht. Das Pigment hat sich fast ganz in die graubläulich schimmernde Iridocytenkapsel zurückgezogen; am oberen Rande der Kapsel lagert eine breite Zone irisierender Guaninkristalle. Vergr. 450.

Fig. 48. Melaniridosom aus der Kopfhaut des Kaulbarsches, aus einem Glyzerinpräparat bei durchfallendem Licht. Das Melanin beginnt sich in den centralen Teilen der Melanophorenfortsätze auszubreiten. Die Iridocytenkapsel ist undeutlich und nur an ihrem schwach bläulichen Schimmer zu erkennen; rechts davon liegen an der Kapsel zahlreiche irisierende Guaninkristalle. Leitz, Obj. 7, Oc. 3, Vergr. 450.

Fig. 49. Melaniridosom aus der Rückenhaut des Flußbarsches, aus einem Glyzerinpräparat, bei durchfallendem Licht gezeichnet. Das Pigment beginnt sich in den Fortsätzen des Melanophoren auszubreiten. Die bläulich schimmernde, große Iridocytenkapsel grenzt sich an ihrer Peripherie deutlich von dem schwarzen Pigment ab. Leitz, Obj. 7, Ocul. 3, Vergr. 450.

Fig. 50. Melaniridosom aus der Rückenhaut des Flußbarsches, in physiologischer Kochsalzlösung bei durchfallendem Licht untersucht. Das Pigment des Melanophoren beginnt sich in den Fortsätzen auszubreiten und scheint aus dem Centrum der Iridocytenkapsel völlig ausgewandert zu sein, so daß dieses gelblich und hell durchscheint. Der über dem Pigment gelegene Teil der Iridocytenkapsel schimmert dunkelblau. Leitz, Obj. 7, Ocul. 3, Vergr. 450.

Fig. 51. Melaniridosom aus der Rückenhaut des Kaulbarsches, aus einem Glyzerinpräparat, bei durchfallendem Licht gezeichnet. Die Iridocytenkapsel ist nicht deutlich abgrenzbar und nur an dem grünlich-bläulichem Schimmer kenntlich. Leitz, Obj. 7, Ocul. 3, Vergr. 450.

Fig. 52. Melaniridosom mit in den Fortsätzen ziemlich ausgebreitetem Pigment, aus der Rückenhaut des Kaulbarsches in physiologischer Kochsalzlösung bei durchfallendem Licht frisch untersucht. Die Kristallmasse der Iridocytenkapsel irisiert in bunten Farben. Leitz, Obj. 7, Ocul. 1, Vergr. 335.

Fig. 53. Melaniridosom aus der Rückenhaut des Barsches, bei durchfallendem Licht gezeichnet, Glyzerinpräparat. Die Iridocytenkapsel, aus welcher überall die Pigmentfortsätze hervortreten, ist von einem Kranze circulär gestellter, irisierender Guaninkristalle umgeben, zwischen welchen die Pigmentfortsätze hervortreten. Vergr. 450.

Fig. 54. Melaniridosom aus der Rückenhaut des Kaulbarsches, bei durchfallendem Licht in physiologischer Kochsalzlösung frisch untersucht. Das Melanin ist zum größten Teil in den Fortsätzen ausgebreitet. Die Kristallmasse außerhalb des Bereiches des Pigmentes lebhaft irisierend. Leitz, Obj. 7, Ocul. 1, Vergr. 335.

Fig. 55—57. Drei Melaniridosomen aus der Rückenhaut des Kaulbarsches, nach mit absolutem Alkohol fixierten, in Kanadabalsam eingeschlossenen, ungefärbten Präparaten bei durchfallendem Licht gezeichnet. Das Melanin befindet sich in den Fortsätzen in verschiedenen Ausbreitungszuständen, im Fig. 57 ist es fast ganz centralwärts zusammengeballt. Um den durchscheinenden centralen

Melanophor herum ist die Kristallmasse der Iridocytenkapsel sichtbar. Leitz, Obj. 7, Ocul. 1, Vergr. 335.

Tafel III.

Melaniridosomen mit maximal ausgebreitetem Pigment und Schnittbilder.

Fig. 58—62. Fünf Melaniridosomen mit in den Forsätzen des Melanophoren maximal ausgebreitetem Pigment, nach in physiologischer Kochsalzlösung bei durchfallendem Licht frisch untersuchten Präparaten aus der Rückenhaut des Kaulbarsches und (Fig. 60) des Barsches. In Fig. 58 und 59 hat sich das Melanin zum Teil auch an der freien Oberfläche der Iridocytenkugel ausgebreitet. Zwischen den Basen der Pigmentfortsätze schimmern irisierende Guaninkristalle durch, welche das Iridosom in circulärer Anordnung kranzförmig umgeben. Leitz, Obj. 7, Ocul. 3. Vergr. 450.

Fig. 63. Durchschnitt durch ein größeres Melaniridosom aus der Rückenhaut des Barsches, mit in den Fortsätzen ausgebreitetem Pigment des Melanophoren. Aus einem senkrecht zur Oberfläche der Haut geführten Schnitt. Um die Figur auf der Tafel plazieren zu können, ist sie so orientiert, daß die auf der Tafel linke Seite des Melaniridosoms der oberen, der Epidermis zugewandten Fläche, die rechte der unteren Fläche entspricht. Die dicke, von zahlreichen mit Kristallen beladenen Iridocyten gebildete Iridocytenkapsel läßt mehrere Kerne erkennen und umgibt den centralen Melanophor, von dessen pigmenthaltigen Fortsätzen fünf im Schnitt getroffen sind; die Pigmentmasse des einen Fortsatzes breitet sich auch an der Oberfläche der Iridocytenkapsel aus. Fixierung durch absoluten Alkohol, Färbung mit Hämatoxylin nach Delafield. Zeiss, homogene Immersion 2 mm, n. Apert. 1,4, Compensationsocular Nr. 8.

Fig. 64. Schnitt durch ein Melaniridosom mit centralwärts völlig zusammengeballtem Pigment des Melanophoren. Aus einem senkrecht zur Oberfläche der Haut geführten Schnitt. In der von zahlreichen Iridocyten gebildeten Kapsel sind mehrere Kerne sichtbar. Rechts neben dem Melanophor haben die langen Kristalle eine von den übrigen abweichende Richtung und sind zum Teil der Quere nach getroffen. Links und unten sind Radiärkanäle der Kapselwand der Länge nach eröffnet. Fixierung durch absoluten Alkohol, Färbung mit Hämatoxylin nach Delafield. Zeiss homogene Immersion 2 mm, n. Apert. 1,4, Compensationsocular 8.

Studien über die Entwicklung des Balanoglossus clavigerus Delle Chiaje.

I. Die Entwicklung der Tornaria.

Von

Gustav Stiasny (Wien),
z. Z. Neapel, Zoologische Station.

(Aus dem K. K. II. Zoologischen Institute der Universität in Wien. Mit Unterstützung der Kais. Akademie der Wissenschaften in Wien).

Mit 24 Figuren im Text und Tafel IV—VI

Inhaltsverzeichnis.

Seite

Einleitung 36
Übersicht über die Literatur 40
Spezieller Teil 45
Einteilung der Entwicklung 46
Beschaffung des Materials 46
Untersuchungsmethode 48
Dauer der Embryonalentwicklung 49
Eiablage, das abgelegte Ei, Richtungskörperchen 50
Die Embryonalentwicklung 51
Larvenentwicklung bis zum Stadium der »*Tornaria mülleri*« 60
Bildung des ersten Cölomsäckchenpaares 67
Die Scheitelplatte 69
Die Augen 70
Literatur 73
Erklärung der Abbildungen 74

Einleitung.

Obwohl die Enteropneusten unstreitig zu den morphologisch interessantesten Gruppen des Tierreichs gehören, ist doch ihre Entwicklung nur sehr wenig untersucht worden, namentlich jener Formen, die als pelagisches Larvenstadium die Tornaria besitzen. Über die direkte Entwicklung einiger Enteropneustenarten sind wir dank der

Arbeiten Batesons und Davis ziemlich genau unterrichtet. Dagegen ist von keinem einzigen Enteropneusten mit indirekter Entwicklung dieselbe auch nur soweit bekannt, daß man die Zugehörigkeit irgendeiner Larvenform zu einer erwachsenen Species behaupten könnte. Und noch heute, nach 20 Jahren gilt der Ausspruch Spengels (16) in vollem Umfange: »Da es bis jetzt nicht gelungen ist, Tornarien aus den Eiern irgend einer Balanoglossusart zu züchten und da anderseits auch die aus Tornarien hervorgegangenen jungen Balanoglossen noch keine deutlichen Kennzeichen der ausgebildeten Art tragen, so ist es unmöglich, für irgendeine der Tornarien-Formen ihre Artzugehörigkeit festzustellen« (S. 370). Und weiter: »Man kann daher, wenn man die verschiedenen Tornaria-Formen bezeichnen will, von dem naturgemäßen Verfahren ihrer Benennung mit dem Namen der ausgebildeten Art keinen Gebrauch machen, sondern ist genötigt, eine provisorische Benennung anzuwenden und es ist wohl am bequemsten und zweckmäßigsten, dabei die Tornarien zu behandeln, als wären es selbstständige Tierformen, d. h. Tornaria als Gattungsname gelten zu lassen und jede Form mit einem Speziesnamen zu belegen. Es wird dann Aufgabe der Zukunft sein, die Zugehörigkeit aller Tornaria-Arten zu gewissen Enteropneustenarten festzustellen und nach und nach, je mehr man sich diesem Ziele nähert, die provisorischen Namen wieder einzuziehen«.

In den letzten zwei Dezennien ist die Wissenschaft in diesem Punkte um keinen Schritt weiter gekommen. Und dies ist um so erstaunlicher, als die Enteropneusten keineswegs zu den seltenen Tieren gehören, ihr häufiges Vorkommen an leicht erreichbaren Orten Europas und Nordamerikas nachgewiesen ist und ihre Larven an verschiedenen Stellen des Atlantik im Plankton gefunden wurden. Es läßt sich dies zum Teil dadurch erklären, daß gegenwärtig entwicklungsgeschichtliche Untersuchungen im allgemeinen wenig gepflegt werden, zum geringeren Teil aus der Schwierigkeit der Materialbeschaffung.

Nach dem gegenwärtigen Stande der Kenntnisse schien mir daher das genauere Studium der Entwicklung einer Enteropneustenform dringend geboten. Die äußeren Umstände schienen meinem Vorhaben nicht ungünstig zu sein. *Balanoglossus clavigerus* D. Ch. kommt im adulten Zustande im Golfe von Triest, bei Grado, die Tornarien im Plankton von Triest in großer Menge vor und so beschäftigte ich mich seit Beginn meiner Tätigkeit an der K. K. Zoologischen Station in Triest mit der Untersuchung der Entwicklung dieser Form. Lange jedoch ohne Erfolg. Ich ging nämlich von einer falschen Arbeitshypothese aus, indem ich nach vergeblichem Bemühen auf natür-

lichem Wege befruchtete Eier erlangen, auf dem Wege der künstlichen Befruchtung zum Ziele gelangen wollte. Auch Prof. Heider und K. C. Schneider haben sich jahrelang vergeblich darum bemüht. Künstliche Befruchtung gelingt bei *Balanoglossus clavigerus* nicht oder nur in ganz vereinzelten Fällen und führt dann zur Ausbildung meist pathologischer Stadien, die früh absterben. Endlich ergab eine mehr oder weniger zufällige Beobachtung einen Fingerzeig für die richtige Methode. In einer Sendung lebender Balanoglossen aus Grado fand Heider (27) befruchtete Eier und solche in späteren Furchungsstadien. Die Tiere hatten während des Transportes die Geschlechtsprodukte ausgeworfen und es war Befruchtung erfolgt. Heider konnte an diesem Material die Entwicklung der jungen *Tornaria* beobachten, indem er die Embryonen einige Tage lang züchtete. Damit war der Weg gewiesen, wie man sich in den Besitz befruchteter Eier setzen kann und so die Hauptschwierigkeit, die Materialbeschaffung, beseitigt. — Eine Reihe von Jahren hindurch bin ich während der Laichperiode des *Balanoglossus* nach Grado gefahren und habe dort mehrere Wochen zugebracht, um am lebenden Materiale die Entwicklung zu studieren. Doch war auch hier die Beschaffung der laichreifen Tiere keineswegs leicht. Denn einerseits zeigte sich die Laichung in hohem Maße dem Wetter unterworfen und verspätete sich manchmal um mehrere Wochen, anderseits machten Stürme, Springfluten usw. die Beschaffung des Materiales an erwachsenen Tieren unmöglich. Schließlich kommt als erschwerender Umstand noch in Betracht, daß die beste Fundstelle im Gebiete des abgegrenzten Badestrandes liegt und das Aufgraben des Sandes zur Zeit des Badebesuches untersagt ist. Obwohl ich mir die größte Mühe gab im Plankton vor Grado pelagische Entwicklungsstadien des *Balanoglossus* zu finden, blieb dies doch fast gänzlich ohne Erfolg, denn die Strömung, die längs des Strandes nach Süden streicht, treibt das Plankton sofort von der Küste weg, so daß vor Grado und weiter südlich, wo ich gleichfalls an verschiedenen Punkten fischte, nur in ganz vereinzelten Fällen Furchungsstadien oder junge Tornarien zu finden sind. Dagegen finden sich die zu *Balanoglossus clavigerus* gehörigen Tornarien in verschiedenen Entwicklungsstadien im Plankton vor Triest. Namentlich konnte ich hier die hochinteressanten späteren Umwandlungsstadien der *Tornaria* in das sandbewohnende Tier nicht selten im Plankton finden. Diese Triester Tornarien stammen von Laichplätzen des *Balanoglossus*, die an einzelnen sandigen Stellen im Inneren der Buchten längs der istrianischen Küste, vor Zaule, bei Capo-d'istria, nachgewiesen wurden, zum Teile zweifellos auch von der Küste

von Grado. — So war es mir möglich, die Entwicklung des *Balanoglossus clavigerus* vom Ei bis zum benthonischen Tiere zu verfolgen. Die Embryonen lassen sich unschwer züchten und erhalten sich in den durchlüfteten Einsiedegläsern recht gut, sobald nur die äußerst empfindlichen ersten Stadien bis zur Gastrulation abgelaufen sind. Sehr erwünscht war es mir, die gezüchteten Stadien stets mit frisch im Plankton gefundenen vergleichen zu können.

Wenn nun auch die Ergebnisse meiner Untersuchungen, namentlich soweit sie die ersten Entwicklungsstadien der *Tornaria* (Bildung des Darmes und Hydrocoels, der Wimperschnüre usw.) nur eine Nachprüfung und Bestätigung der Heider'schen Befunde (27) bilden, meinte ich doch von einer vollständigen Darstellung der ganzen Entwicklung nicht Abstand nehmen zu sollen, da ich doch immerhin in der Lage bin, die Angaben dieses Autors in mancher Hinsicht, namentlich in bezug auf die von ihm fast gar nicht beobachtete Furchung und sonstige Details, insbesondere jedoch hinsichtlich mancher Abbildungen soweit ergänzen zu können, daß die vorliegende ausführliche Darstellung meiner Studien hinlänglich begründet erscheint.

Ich möchte an dieser Stelle vor allem der Kaiserlichen Akademie der Wissenschaften in Wien für die mir zuteilgewordene Förderung der Arbeit durch Verleihung einiger Subventionen aus dem Legate Wedl und Scholz meinen ergebensten Dank abstatten. Nur durch diese materielle Unterstützung war mir die Bestreitung der Kosten des Aufenthaltes in Grado, sowie die äußerst kostspielige Materialbeschaffung überhaupt möglich. Herrn Hofrat Prof. Dr. B. Hatschek, in dessen Institut ich die Untersuchung nach meiner Übersiedlung von Triest nach Wien weiterführte, spreche ich für das meiner Arbeit jederzeit entgegengebrachte Interesse, sowie für die Überlassung eines Arbeitsplatzes, meinen besten Dank aus. — Herrn Prof. Heider, Innsbruck, danke ich für einige praktische Winke und Herrn Dr. H. C. Delsman, Helder, für seine Mitteilungen über die Furchung. — Herrn Universitätszeichner Adolf Kasper, der mir bei Anfertigung der Abbildungen mit Rat und Tat zur Seite stand, sage ich gleichfalls meinen herzlichsten Dank.

Über die Ergebnisse meiner Studien habe ich in einem Vortrage in der K. K. Zoologisch-Botanischen Gesellschaft im Winter 1912 und auf dem internationalen Zoologenkongreß in Monaco 1913 kurz berichtet. Eine vorläufige Zusammenfassung einiger Ergebnisse enthält eine Notiz im Zoolog. Anz., Bd. XLII, Nr. 11. (33).

Übersicht über die Literatur.

Über die bis zum Jahre 1892 erschienene Literatur über die Entwicklung der Enteropneusten glaube ich mich ganz kurz fassen zu dürfen, da Spengel in seiner großen Monographie (16) eine ausführliche Zusammenstellung der bis zu diesem Zeitpunkte erschienenen einschlägigen Arbeiten gegeben hat. Die seither publizierten Arbeiten werde ich nur insoweit berücksichtigen, als sie die indirekte Entwicklung der Enteropneusten betreffen und auf die Angaben über die direkte Entwicklung nur soweit eingehen, als dies zum Vergleiche nötig erscheint. Selbstredend kann es sich hier nur um eine kurzgefaßte Skizze der Hauptergebnisse handeln und ich behalte mir die Erörterung aller Detailfragen für den speziellen Teil vor.

Die ersten Angaben über Tornarien rühren von Müller (1,2), Krohn (3) und Agassiz (4,5) her. Sehr wichtige Mitteilungen enthält die schöne Arbeit von Metschnikoff (6), der als der erste die bisher für eine Echinodermenlarve gehaltene *Tornaria* als Larve eines Enteropneusten erkannte, eine Angabe, deren Richtigkeit auch von Agassiz bestätigt wurde. Eine ganz junge *Tornaria* wurde 1875 von Goette (7) beschrieben; Spengel (8) hat 1877 einige wichtige Beobachtungen über Coelombildung bei Tornarien gemacht. Folgen 1884 und 1885 die grundlegenden Arbeiten Batesons (9, 10) über die direkte Entwicklung von *Balanoglossus Kowalewskii*. Haldeman (11) und Weldon (12) beschrieben einige neue Tornarien von der amerikanischen Küste. Bourne (13) hat eine *Tornaria* von der britischen Küste genauer untersucht, die er mit *T. Krohnii* identifiziert, und Angaben über Entstehung des Darmes, des Herzens, Coeloms, der Apicalplatte gemacht.

Morgan (14) beschreibt in seiner ersten Arbeit, die kurz vor dem Erscheinen des Spengelschen Werks erschien und daher darin nur zum Teil berücksichtigt werden konnte, eine *Tornaria*, die er für identisch mit *T. Krohnii* hält, und ihre Metamorphose. Zunächst beschreibt Morgan die Struktur der *Tornaria*. Das Herz (proboscis vesicle = Rüsselbläschen der Autoren) soll sich in der Nähe des Hydroporus, jedoch unabhängig vom Enterocoel als solide Zellmasse entwickeln, und zwar aus Mesenchymzellen, die sich dem Ectoderm anlegen; die Herzanlage löst sich dann vom Ectoderm los, rundet sich ab und nähert sich dem Enterocoel. Das 1. Coelomsäckchenpaar entsteht durch Zellproliferation der Magenwandung und besteht anfangs nur aus wenigen sich rasch teilenden Zellen. Das 2. Coelomsäckchenpaar

entsteht aus zwei entgegengesetzten Stellen zu beiden Seiten des rückwärtigen Teiles des Magens als solide Proliferation, die erst später ein Lumen erhält. Fast gleichzeitig entstehen die Kiementaschen in Form von Ausstülpungen der oberen Wand des Ösophagus und zwar zunächst drei; das vierte Paar entsteht etwas später, unmittelbar vor der Metamorphose. Im Ectoderm bildet sich jetzt die erste Anlage einer Nervenfaserschichte aus. Die Wimperstreifen werden anfangs durch ein einfaches kontinuierliches Band gebildet, das später an beiden Seiten mit der Scheitelplatte verschmilzt. In der Region der Scheitelplatte ist das Ectoderm stark verdickt; in ihrem unteren Teile liegt eine dicke Schicht von Nervenfasern. Während von der Trochophora-Scheitelplatte Nervenfasern ausgehen, inseriert unterhalb der Scheitelplatte der *Tornaria* ein starker Muskelstrang. Die Augen sind in die Scheitelplatte eingesenkt, halbmondförmig und enthalten in ihrem proximalen Teile Kerne und Pigment, im distalen Teile sind sie durchscheinend und bestehen aus spitzen Stäbchen. Im Blastocoel verstreut liegen Mesenchymzellen, die den Ösophagus anlagernden sind in eine kontinuierliche Reihe angeordnet.

Die Metamorphose der Larve ist mit bedeutender Größenabnahme verbunden. Die Larve wird undurchsichtig. Das Wimperband immer mehr rückgebildet, der vordere Darmabschnitt wird eingezogen, das Vorderende der *Tornaria* verlängert sich zu einem Rüssel. Hand in Hand mit der stärkeren Ausbildung der Kragenregion entsteht der Nervenstrang durch Einstülpung des Ectoderms und schnürt sich dann vollständig ab. Gleichzeitig wird die Chorda am Vorderende des Ösophagus angelegt. Rüssel-, Kragen- und Rumpfregion bilden sich aus. Die Larve nimmt immer mehr den Habitus des erwachsenen Tieres an. Im Innern kommt es zur Ausbildung der Blutgefäße, die Kiemen nehmen ihre definitive Form an. — Nach einer kurzen Beschreibung der Weldonschen Nassau-*Tornaria* bespricht Verf. in einem theoretischen Abschnitte die bisherigen Ansichten über die *Tornaria*. Im Schlußkapitel hebt Morgan die Ähnlichkeit der *Tornaria* mit Echinodermenlarven hervor, betont die Blutsverwandtschaft der Enteropneusten und der Chordaten, lehnt dagegen die Ableitung dieser Gruppe von Anneliden ab.

Spengel (16) bringt in seiner großen Monographie im Grunde wenig Neues über die Entwicklung der Enteropneusten. Zunächst führt er eine neue Bezeichnungsweise der verschiedenen Tornarien ein, da sich noch für keine einzige Larve ihre Artzugehörigkeit feststellen ließ, ferner eine neue Nomenklatur zur Bezeichnung der einzelnen Körper-

regionen und Teile der Wimperstreifen. Die jüngste Larve, die Spengel vorlag, war bereits deutlich als *Tornaria* erkennbar, hatte alle spezifischen Larvencharaktere. Es folgen Angaben über die weitere Ausbildung der Wimperstreifen. Die Scheitelplatte, die mit den Wimperschnüren in engen Kontakt tritt, besteht aus einer dünnen ventralen und dicken dorsalen Hälfte, letztere mit einer dicken Nervenfaserschicht. Folgt genaue Beschreibung der Augen, des Darmes, der Anlage der Kiemenspalten, histologische Beschreibung des Hydrocoels, aber keine Bemerkung über dessen Entstehung. Bestätigt die Angaben Metschnikoffs und Bournes, daß die Anlage des Rumpfcoeloms an den Enddarm gebunden ist. Die Angaben über die Entstehung des Kragencoeloms sind sehr unsicher. Das Nervensystem ist bereits in der *Tornaria* angelegt und entsteht daselbst durch lokale Differenzierung der Epidermis ohne Einstülpung (entgegen der Angaben Morgans).

Grundlegend sind die in der nun zu besprechenden zweiten Arbeit Morgans (17) enthaltenen Angaben über die weitere Entwicklung der *Tornaria*. Verfasser untersuchte die Entwicklung und Metamorphose einer auf den Bahamas pelagisch gefischten *Tornaria*, deren Wimperband mit kleinen Tentakeln besetzt ist. Sorgfältige Beschreibung des Wimperapparats, Darmkanals, Hydrocoels bei Oberflächenansicht. Nachdem die Larve den Höhepunkt ihrer pelagischen Entwicklung (Maximum an Größe und Durchsichtigkeit) erreicht hat, erfolgt die Metamorphose. Sie wird undurchsichtig, nimmt an Größe ab, zeigt in der Mitte eine tiefe Einschnürung, die hintere Platte wölbt sich stark vor, der Darm retrahiert sich, das Hydrocoel nimmt an Größe zu, gleichzeitig bilden sich drei Kiementaschen als Ausstülpung der Darmwand zu beiden Seiten des Oesophagus. Der Wimperapparat erfährt — mit Ausnahme des großen circulären Wimperbands — starke Rückbildung. Die Larve gibt bald ihre pelagische Lebensweise auf und verkriecht sich in den Sand. Die vordere Partie derselben verlängert sich rüsselförmig, deutliche Ausbildung von Rüssel-, Kragen-, Rumpfregion. Kiemenspalten und Kragenporen brechen nach außen durch; die Larve verlängert sich stark. Das älteste beobachtete Stadium hatte sieben Kiemenspalten und 26 mm Länge. Nach Einschaltung einer kurzen Beschreibung der »Bimini«-*Tornaria* beschreibt Morgan die innere Struktur der Larve. Die Außenwand des Oesophagus ist mit einer Schicht von Muskelzellen mesenchymatösen Ursprungs bedeckt. Die »Proboscisvesicle« (Rüsselblase) ist nach anscheinend recht unsicheren Beobachtungen mesenchymatischer Entstehung. Die Cölomsäckchen —

sowohl die vorderen als die hinteren — entstehen durch Verschmelzung verschiedener Gruppen von Mesenchymzellen, die näher oder entfernter vom Ektoderm gelegen sind. Augen und Scheitelplatte werden neuerdings beschrieben, namentlich das Verhältnis der Wimperkränze zur Scheitelplatte. Ein Teil der letzteren stülpt sich ein, so daß einige der hellen, die Augen zusammensetzenden Zellen eine Umkehrung erfahren. Das Centralnervensystem wird dadurch ausgebildet, daß auf der Dorsalseite eine Ectodermplatte in die Tiefe sinkt und von seitlichen Ectodermteilen überwuchert wird. Im Nervenstrange ist anfangs eine Rinne ausgebildet, die später von einwandernden Zellen verschlossen wird. Gleichzeitig beginnt der Zerfall des ringförmigen Wimperbandes. Im Schlußabschnitt gibt Morgan eine kurzgefaßte Übersicht über das Wachstum und betont die Größenzu- und abnahme in verschiedenen Entwicklungsstadien, bespricht dann die Metamerie und vergleicht die untersuchte Form mit anderen, worauf hier nicht weiter eingegangen werden soll.

Ritter (18) beschreibt eine neue *Tornaria* mit langen tentakelartigen Fortsätzen an den Wimperbändern (ähnlich wie bei der Bahamas-*Tornaria*). Die Kiementaschen werden erst unmittelbar vor Beginn der Metamorphose und nicht im pelagischen Stadium ausgebildet. Ein hohes Epithelband mit Flimmerzellen im Oesophagus und Magen wird funktionell als Endostyl gedeutet. Einige Angaben über die Bildung des Nervensystems.

In Langs (19) Lehrbuch der vergl. Anatomie der wirbellosen Tiere wird die fundamentale Übereinstimmung des Baues der Enteropneusten- und Echinodermenlarve betont, während ein Vergleich der erwachsenen Formen sich als unmöglich erweist. — Bury (20) erörtert anhangsweise in seiner Arbeit über die Metamorphose der Echinodermen das Verhältnis zwischen den Enteropneusten und Echinodermen. Die Ähnlichkeit zwischen den Larven der beiden Gruppen habe geringe Bedeutung und sei nicht groß genug, um als Beweis für gemeinsame Abstammung gelten zu können. Größere Bedeutung hätte die Tatsache, daß in beiden Gruppen eine vordere Leibeshöhle vorhanden sei, die hinten links ausmünde. Im übrigen rein theoretisch bringt die Arbeit keinerlei neue Tatsachen.

Von den in den folgenden Jahren erschienenen zahlreichen Arbeiten über Enteropneusten (Hill, A. Willey, Wm. E. Ritter, Benham, Spengel, Dawydoff, Schimkewitsch, Prunett), die zum Teil rein systematisch, oder anatomisch-histologisch sind, ist nur aus Ritters (21) Arbeit hervorzuheben, daß das Herz der Enteropneusten

als ventrale eingestülpte Herzblasenwand anzusehen sein dürfte. Eine zweite Arbeit dieses Autors (22) ist rein biologisch und betrifft den Bewegungsmechanismus.

Ritter und Davis (23) unterscheiden in der Entwicklung der *Tornaria ritteri* drei Perioden: eine der larvalen Entwicklung, eine pelagische (»climacterische«) und eine Periode der Metamorphose. Die Größenunterschiede der verschiedenen Larvenstadien beruhen hauptsächlich auf der Verteilung einer konstanten Körpermasse, weniger auf dem Hinzukommen neuen Materials. Das Blastocoel umfaßt im Maximum 84% des Kubikinhalts der Larve. Das Steigen der Larve im Wasser beruht zum Teil auf Cilienbewegung, zum Teil auf Reduktion des spezifischen Gewichts.

Die in den folgenden Jahren erschienenen Arbeiten von Caullery und Mesnil, Spengel, Tattersall, Retzius, Dawydoff kommen hier weiter nicht in Betracht, da sie nicht die Entwicklung betreffen.

Davis (24) macht Angaben über Eiablage, Furchung, weitere Entwicklung, Lebensgewohnheiten des erwachsenen Tieres von *Dolichoglossus pusillus*, die, obwohl eine Form mit direkter Entwicklung betreffend, auch für die vorliegende Untersuchung von Wichtigkeit sind. Die Eier werden in der Wohnröhre abgelegt und überziehen die Wand derselben in einer Schichte. Die Eimembran ist eine doppelte, die äußere wird bald abgestoßen. Die Furchung geht nach dem Bilateral-Typus, nähert sich gelegentlich dem Spiraltypus und weist Anklänge an diejenige des Amphioxus auf. Das Eichelcölom entsteht durch Abschnürung vom vorderen Ende des Urdarms. Die hinteren Cölome sind ähnlich wie bei der Mehrzahl der Echinodermen an die vordere Cölomblase angeschlossen.

Masterman (25) macht einige interessante Mitteilungen über Herbeistrudelung der Nahrung durch das circumorale Band und Weiterleitung derselben durch die Cilien in den Pharynx der *Tornaria*. Die Verdauung ist intercellulär.

Auf die Arbeiten Ikedas, Dawydoffs, Spengels aus dieser Zeit braucht hier nicht weiter eingegangen zu werden.

Korschelt und Heider (26) haben in ihrem Lehrbuch eine übersichtliche Zusammenstellung der bisherigen Angaben über Mesodermbildung der Enteropneusten gegeben und dieselben durch fünf Schemata anschaulich dargestellt. Es geht aus der Darstellung auf das deutlichste hervor, — vorausgesetzt die Richtigkeit der Angaben der Autoren — »wie ungemein variabel die Cölombildung bei einer kleinen, gut begrenzten Gruppe sein kann«.

Sehr wichtige Angaben über die bisher völlig unbekannte Entstehung der *Tornaria*, vor allem des Darms, und Hydrocöls macht Heider (27) in einer ganz kurzen Mitteilung. Seine Beobachtungen beruhen auf lebendem Material von *Balanoglossus clavigerus* aus Grado, daher kommen seine Angaben für die vorliegende Arbeit in erster Linie in Betracht. Einleitend teilt Verfasser einige beiläufige Beobachtungen über Eiablage und Furchung mit. Aus der Cöloblastula geht die Gastrula durch Invagination hervor. Der Blastoporus scheint sich circulär zu schließen. Der Embryo streckt sich. Der vordere Teil des Urdarms wird als Wassergefäßblase (Anlage des Eichelcöloms) abgeschnürt, hat zuerst rundliche, dann immer mehr dreieckige Form. Ein Zipfel zieht sich seitlich aus und wird zur Anlage des Ausführungsganges des Hydrocöls. Der Zipfel am Scheitel tritt in Verbindung mit dem Ectoderm unterhalb der Scheitelplatte und wird zu einem muskulösen Strange. Der Darm krümmt sich leicht. Der gänzlich bewimperte Embryo verläßt die Eihülle und erhält am Scheitel einen großen Wimperschopf. Der Scheitelfortsatz der Wassergefäßblase wird immer mehr strangförmig. Rückenporus, Mund, After brechen durch. Die großen Mesenchymzellen im Blastocöl stammen aus der Wand des Hydrocöls. Die Wimperstränge der *Tornaria* bilden sich allmählich aus, indem die Hautdrüsenzellen auseinanderrücken und dazwischen helle Streifen mit vielen kleinen Kernen freibleiben. Damit ist die junge *Tornaria* ausgebildet. Von Nephridien war nichts zu sehen. Die Rumpfcölome entsteht, wie Verfasser an etwa 8 Tage lang gezüchteten Tornarien feststellen konnte, als kleine paarige Divertikel des Enddarms.

Heider (29) erörtert dann in einer kleinen Mitteilung rein theoretisch die Enteropneustenentwicklung und stellt enge Beziehungen zu Echinodermen und Ctenophoren, entferntere zur Trochophora und Amphioxus fest.

Eine kleine Notiz von mir (30) betrifft die Lebensweise des sandbewohnenden erwachsenen Tieres, in einer zweiten Mitteilung (32) schilderte ich die Sandwirbel des *Balanoglossus* auf dem Sandstrande von Grado. In einer dritten kurzen Arbeit (31) berichtete ich über einige Tornarien aus der Adria, die ich mit »*Tornaria Krohnii*« im Sinne der bisherigen Auffassung identifizierte und die nur wenige Abweichungen von der Spengelschen Form zeigen.

Spezieller Teil.

Über wenige Tiergruppen ist soviel theoretisiert worden, wie gerade über die Enteropneusten. Es steht dies einigermaßen im Gegensatz zu dem geringen Tatsachenmaterial, das zurzeit über die indirekte

Entwicklung dieser Gruppe vorliegt. Ich will daher in diesem Teile meiner Arbeit theoretische Betrachtungen tunlichst vermeiden und mich darauf beschränken, die Beobachtungen einfach mitzuteilen unter Berücksichtigung der Angaben der Autoren. Der vorliegende erste Teil umfaßt die Darstellung der Entwicklung der *Tornaria*, angefangen von der Furchung bis zum Stadium der »*Tornaria mülleri*«. Im zweiten Teile wird die weitere Darstellung der progressiven und die Beschreibung der regressiven Entwicklung (s. u.) gegeben. Der dritte Teil behandelt die Metamorphose.

Einteilung der Entwicklung.

Die Entwicklung des *Balanoglossus clavigerus* läßt sich einteilen in 1. die Embryonalentwicklung und 2. in die Larvenentwicklung. Die Embryonalentwicklung umfaßt alle Stadien von der Furchung beginnend bis zu jenem Stadium, in welchem die Larve die Eihülle verläßt. (Ritter und Davis' Periode des »larval development«.) Die Larvenentwicklung möchte ich vom morphologischen Standpunkte aus einteilen: 1. in eine Periode progressiver Entwicklung, angefangen von der freischwimmenden, eben ausschwärmenden Larve, bis zum Höhepunkte pelagischen Lebens, dem sog. »*Tornaria krohnii*«-Stadium, charakterisiert durch continuierliche Zunahme der Körpergröße und des Blastocöls, Reduktion des spezifischen Gewichtes, Durchsichtigkeit und fortschreitende Ausbildung des Wimperkranzes, Ausbildung des Cöloms und des Herzens; 2. in eine Periode regressiver Entwicklung, in der keine neuen Organe angelegt werden, gekennzeichnet durch ständige Größenabnahme, zunehmende Undurchsichtigkeit, Reduktion des Blastocöls, Zunahme des specifischen Gewichtes, Rückbildung des Wimperkranzes, bis zum Aufgeben der pelagischen Lebensweise, (beide Perioden zusammen = »pelagische Periode« von Ritter und Davis); 3. in eine Periode der Metamorphose der pelagischen Larve ins sandbewohnende Tier (Übereinstimmung mit Ritter und Davis). Während die Embryonalentwicklung etwa 24 Stunden dauert, also verhältnismäßig rasch abläuft, dauert die Larvenentwicklung mehrere Wochen. Die erwachsenen Tiere, die eine Länge von $^1/_2$ bis $^3/_4$ m erreichen, benötigen zum Wachstum zweifellos mehrere Jahre.

Beschaffung des Materials.

Die Laichperiode des *Balanoglossus* beginnt in der nördlichen Adria meist Ende Mai und in den ersten Junitagen und dauert bis

anfangs Juli. Bei ungünstigen Witterungsverhältnissen tritt jedoch eine Verschiebung um etwa 14 Tage bis 3 Wochen ein. In manchen Jahren dauert die Laichzeit nur sehr kurz, namentlich bei spätem Eintritt und hört mit einem Schlage auf. In der Regel findet jedoch die Laichung Mitte Juni statt. Kurze Zeit darauf treten schon die Tornarien im Plankton des Triester Golfes auf und werden vor dem Leuchtturme oft in großer Menge gefangen. — Wenn in Grado auf einige kalte oder stürmische Tage mehrere heiße Tage folgen, kann man mit ziemlicher Sicherheit darauf rechnen, genügend Material an laichreifen lebenden Tieren zu erhalten. — Man holt sie am besten frühmorgens, unmittelbar nach Eintritt der Ebbe aus dem Sande. Über die Fundstelle, Art des Fanges, Lebensweise des *Balanoglossus* habe ich in einigen früheren Mitteilungen (30, 32) kurz berichtet und brauche hier nur darauf zu verweisen. Ich setzte die aus dem Ufersande geholten Tiere, nachdem sie von dem reichlich abgesonderten Schleime befreit worden waren, in große Einsiedegläser, die mit frischem Seewasser aus der Nähe der Fundstelle gefüllt waren. Ich nahm ein oder zwei weibliche Tiere, deren Genitalflügel prall gefüllt waren und in denen man (abgesehen von der Färbung) die Eier als runde Punkte schon mit freiem Auge erkennen konnte und setzte sie mit je einem männlichen Tiere in ein Glas. Das Sperma des ♂ wurde vorher untersucht und nur solche Tiere genommen, deren Sperma als stark beweglich befunden worden war. Es empfahl sich, die Gläser zu durchlüften oder wenigstens mit Ulvenblättern zu besetzen. Sehr wichtig erwies sich auch die Wahl eines kühlen Zimmers, da die Embryonen in den Anfangsstadien der Entwicklung besonders empfindlich sind und leicht absterben. — Einige Zeit nach der Vereinigung der ♀ und ♂ Tiere in den Gläsern konnte die Eiablage beobachtet werden. Am Boden der Einsiedegläser setzten sich die Eier in einer dickeren oder dünneren Schichte ab. Die Eiablage dauert oft mehrere Stunden an. Die Männchen entleeren ganze Wolken von Sperma. — Nach Konstatierung der eingetretenen Befruchtung wurde das Eimaterial mittels Glasröhren und Pipetten in andre Gläser mit reinem Seewasser übertragen und ganz schwach durchlüftet. Tunlichst wurde der massenhaft abgesonderte Schleim entfernt, der das ganze Eimaterial verklebt und sonst die Untersuchung ungemein erschwert. In diesen Einsiedegläsern entwickelten sich die Eier ganz regelmäßig bei wiederholt durchgeführter Erneuerung des Wassers bis zur jungen *Tornaria*. Vereinzelt gelang es mir auch im Plankton vor Grado befruchtete Eier, Furchungsstadien und Larven in vorgeschritteneren Stadien der Entwicklung

zu fischen, die sich gleichfalls züchten ließen. Bei Triest wurde nie junge Brut, sondern nur ältere Entwicklungsstadien gefischt. — Sobald die Tornarien einigermaßen herangewachsen waren, nach etwa 3—4 Tagen, wurden sie auf mehrere große Einsiedegläser verteilt, wo die weitere Entwicklung bis zum Stadium der *Tornaria krohnii* erfolgte. Die Fütterung erfolgte durch Zusatz von Mikroplankton und Proben einer Reinkultur von Diatomaceen, die ich der Güte des Herrn Prof. Dr. O. Richter, Wien, verdanke. Sobald das *Tornaria krohnii*-stadium erreicht war, wurden die Larven in andre Gläser mit Sandboden übertragen oder auch in ganz kleine Glasgefäße eingesetzt, deren Boden mit einer Sandschicht bedeckt war. Hier erfolgte die Metamorphose. Bald nach dem Eintritt des »eingekerbten Stadiums« suchen die Larven den Grund auf und beginnen sich in den Sand einzugraben.

Untersuchungsmethode.

Ich habe mich möglichst bemüht, meine Untersuchungen am lebenden Objekte anzustellen. Doch habe ich auch sehr viel Material aus den verschiedenen Entwicklungsstadien konserviert, eingebettet und geschnitten. Dies ist schon aus dem Grunde, namentlich für die späteren Stadien der Metamorphose — die Anfangsstadien sind krystallhell durchsichtig — notwendig, als diese opak und undurchsichtig werden. Auch läßt sich speziell bei *Balanoglossus* am lebenden Objekt nicht alles beobachten, da hier eine Schwierigkeit vorliegt, auf die bereits Heider (27) aufmerksam gemacht hat. Man erhält nämlich die Embryonen nur selten isoliert, sondern meist eingebettet in mehr oder weniger Schleim, der auch nach Beseitigung durch Pipettierung in größerer oder geringerer Menge an der Eimembran haften bleibt. Infolge dessen lassen sich die Embryonen unter dem Deckgläschen nur sehr schwer rollen, da sie stets kleben bleiben. Es ist daher sehr viel Material notwendig, um über ein einzelnes Entwicklungsstadium sich Klarheit zu verschaffen, da man stets »auf eine zufällig sich darbietende Ansicht angewiesen ist«. Dies gilt natürlich in erster Linie für die Embryonal-Entwicklung, während welcher der Embryo in der Eimembran eingeschlossen ist. Leichter ist dann die Untersuchung der ausgeschlüpften Larve und der *Tornaria*, die am besten in Quittenschleim erfolgt, durch dessen Zusatz unter das Deckgläschen das Bewegungsvermögen der Embryonen gehindert wird, ohne sie selbst zu schädigen. Diese Stadien wurden nach der von Cerfontaine bei *Amphioxus* erprobten und angegebenen Methode eingebettet und geschnitten.

Die Konservierung erfolgte in Sublimat, concentr. Sublimateisessig (mit einer Spur Formol), Kleinenbergscher Pikrinschwefelsäure und Flemmingscher Flüssigkeit. Die Färbung erfolgte in der üblichen einfachen Weise.

Dauer der embryonalen Entwicklung.

Die Embryonalentwicklung unterscheidet sich von der Larvenentwicklung durch die Raschheit, mit welcher die Entwicklungsvorgänge sich abspielen. Die erstere dauert etwa 24 Stunden, die letztere viele Wochen. Bis zum Eintritt der Gastrulation sind etwa 12 Stunden erforderlich. Erfolgte Eiablage und Befruchtung am Abend, so waren regelmäßig am andern Morgen Gastrulae zu finden. Zur Ausbildung der jungen *Tornaria* bedarf es etwa 40 Stunden. Die Furchung beginnt etwa 1 Stunde nach Ablage der Eier. Ich lasse hier nach meinen Aufzeichnungen die Angabe einer Entwicklungsreihe folgen.

3. VII.	4^h Nachm.	Ablage der Eier.
	5^h »	1. Furchung.
	$^1/_2 6^h$ »	4zelliges Stadium.
	6^h »	8zelliges Stadium.
	$^1/_2 7$—7^h »	16zelliges Stadium.
	8^h »	32zelliges Stadium.
	$^1/_2 10$, 11, 1^h	weitere Teilungsstufen.
4. VII.	2^h nachts	Blastula.
	5^h früh	Beginn der Einstülpung.
	8^h »	typische Invaginationsgastrula.
	10^h »	Verschluß des Blastoporus. Beginn der Ausstülpung des Hydrocöls.
	1^h mittags	Scheitelfortsatz des Hydrocöls berührt den Scheitelpol, Ausbildung des Hydroporus.
	$^1/_2 3^h$ Nachm.	Ausschlüpfen der Larve aus der Eihülle.
	4^h »	Ausbildung der Mundbucht. Der Darm beginnt sich zu krümmen.
	8^h abends	Mund und After durchgebrochen. Beginnende Ausbildung des Wimperkranzes.
5. VII.	6^h früh	junge *Tornaria* mit typischer Ausbildung des Wimperkranzes.

Ich begnüge mich mit Anführung dieser einen Entwicklungsreihe, da mehrere andre beobachtete in ganz ähnlicher Weise in ziemlich übereinstimmender Geschwindigkeit verliefen und Heiders Angaben gleichfalls damit stimmen. — Die junge *Tornaria* entwickelt sich sehr langsam. Die Larve wächst heran, ohne daß weitere Organe angelegt wurden. Nach etwa 5—6 Tagen, manchmal auch später, nach 8—10 Tagen, erfolgt die Bildung des Rumpfcöloms. In diesem Stadium gehen viele Larven in den Kulturen zugrunde. Häufiger Wasserwechsel und Fütterung ist notwendig.

Die Eiablage, das abgelegte Ei, Ausstoßung der Richtungskörperchen.

Über die Eiablage der Enteropneusten haben Davis (24) und Heider (27) Angaben gemacht, die voneinander abweichen. Davis gibt an Hand einer farbigen Abbildung eine Schilderung der Eiablage. Dieselbe erfolgt innerhalb der Wohnröhre. Die bei *Dolichoglossus pusillus* orangerot gefärbten Eier bedecken das Innere der Wohnröhre in einer Schichte und werden dort auch befruchtet. Heider fand an der Mündung einer Wohnröhre »einen schleimigen Laichklumpen von etwa Nußgröße«. In dem sehr zerfließlichen Schleime fanden sich Hunderte unbefruchteter Eier, die sich nicht weiter entwickelten. Ich kann über die Art und Weise, wie die Eiablage erfolgt, folgendes mitteilen. Im freien Zustande legt *Balanoglossus clavigerus* seine Eier in der Wohnröhre ab und zwar in jenem Teile, der von den Genitalflügeln berührt wird. Die Innenwand der Wohnröhre ist mit einer dünnen Schichte reichlich in Schleim eingebetteter Eier austapeziert. Diese Schicht mit Eiern ist sehr leicht zu übersehen, weil bei dieser Form die Eier die Farbe des Sandes haben. Viel leichter ist dies offenbar infolge der grellen Farbe der Eier bei *Dolichoglossus pusillus* zu beobachten. Die Befruchtung erfolgt zum Teil in der Wohnröhre, zum Teil aber erst nachdem die Eier vom Flutstrom ergriffen ins freie Wasser hinausgetragen werden. Gelegentlich beobachtete ich auch neben der Wohnröhre Schleimklumpen, ähnlich wie sie Heider schildert. Sie enthielten ausschließlich unbefruchtete Eier.

Die Eier des *Balanoglossus clavigerus* sind klein und kugelig. Die Eigröße variiert zwischen 112—125 μ. Im unreifen Zustande zeigen sie ein großes, oval bis rundliches, helles, excentrisch gelegenes Keimbläschen mit deutlichem Nucleolus. Der Dotter setzt sich aus groben rundlichen Körnchen zusammen. Im reifen Ei ist das Keimbläschen fast gar nicht mehr, höchstens als eine etwas hellere, dem Rande etwas genäherte

Stelle bemerkbar. Der Dotter ist im reifen Ei ganz gleichmäßig verteilt und grobschollig. Eine polare Differenzierung ist nicht bemerkbar. Die Eimembran ist eine doppelte. Die äußere wird bald nach der Eiablage abgestreift und haftet oft noch längere Zeit in gefaltetem Zustande am Ei (Textfig. A). Die äußere Membran ist dünn und ganz durchsichtig; die innere dicker mit schwach concentrischer Struktur, weniger durchsichtig und liegt später der Eioberfläche enger an als anfangs (Textfig. B). Sie quillt im Laufe der Embryonalent-

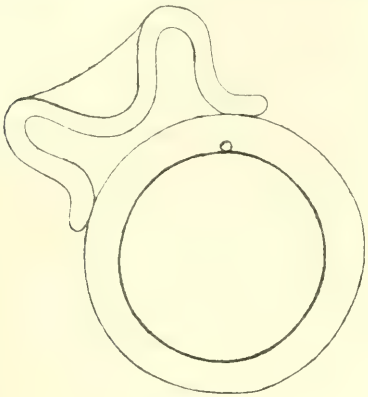

Textfig. A.

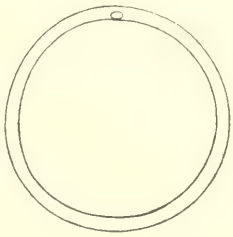

Textfig. B.

wicklung stark auf, bis zum doppelten Durchmesser, dann ist ihre äußere Kontur fast gar nicht mehr sichtbar und nur durch Tuschezusatz feststellbar. Eine Mikropyle ist nicht wahrnehmbar. Häufig sieht man am Rande des reifen Eies ein größeres und ein oder zwei kleinere Richtungskörperchen von glasheller Durchsichtigkeit, die durch ihre Lage den animalen Pol des sonst völlig isotropen Eies andeuten. In der Regel gehen die Richtungskörperchen bald zugrunde. Gelegentlich persistieren sie jedoch ziemlich lange und es kommt vor, daß sie noch kurz vor dem Ausschlüpfen der bewimperten Larve aus der Eihülle bemerkbar sind, wie dies auch von Heider beobachtet wurde.

Die Embryonalentwicklung.

Die ersten Furchungsstadien der Enteropneusten sind bisher nur sehr wenig beobachtet worden. Die spärlichen Angaben Batesons (9) und Davis (24) betreffen die Furchung von Enteropneusten mit direkter Entwicklung und nur Heider teilt einige wenige Beobachtungen über die Furchung von *Balanoglossus clavigerus* mit.

Bateson (9) beschreibt die Furchung von *Balanoglossus Kowalewskii* und zwar speziell die erste Furche, die das Ei in zwei gleiche Teile teilt. (Fig. 3.) Die folgenden Furchungsstadien hat er nicht beobachten können, sondern erst die Blastula und die Gastrulation.

Die Angaben von Davis (24) sind etwas unsicher, da er seine Beobachtungen trotz großer Fülle des Materials nur an einer einzigen Serie anstellen konnte. Nach Davis (24) ist die Furchung bei *Dolichoglossus pusillus* in den ersten Stadien (1. und 2. Furche) total und äqual und wird später unregelmäßig, indem die Blastomeren des animalen Poles an Größe merklich hinter denen der vegetativen Hälfte zurückbleiben. Sie zeigt in der 3. Furche Anklänge an den Spiraltypus, in der 4. an den Bilateraltypus und erinnert im ganzen an die Furchung von *Amphioxus*.

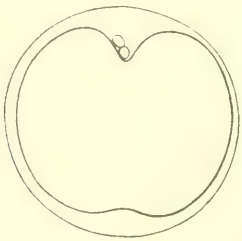

Textfig. C.

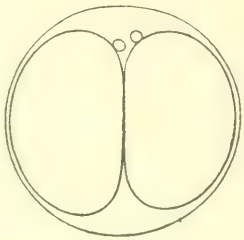

Textfig. D.

Heider (27) schreibt über die Furchung von *Balanoglossus clavigerus*: »Die Furchung scheint ungemein regulär zu verlaufen. Keine Sonderung in Makromeren und Mikromeren. Weder ein Unterschied in der Größe noch im Dotterreichtum der einzelnen Furchungskugeln. Es resultiert aus dieser äqualen Furchung eine Cöloblastula mit ziemlich engem Blastocöl . . . .«. Seine Fig. 1 stellt ein Morulastadium dar, Fig. 2 eine Cöloblastula im Schnitt.

Nach meinen Beobachtungen ist die Furchung nur in den ersten Stadien eine totale äquale. Sie erinnert hier ungemein an die der *Synapta digitata* nach den Angaben Selenkas. Die erste Furche ist eine meridionale. Zunächst bemerkt man (Textfig. C) unterhalb des oder der Richtungskörperchen eine kleine Einkerbung und bald auch an der entsprechenden Stelle der gegenüberliegenden Seite. Die Einschnürung wird tiefer, umfaßt allmählich die ganze Peripherie des Eies und die beiden Eihälften sind nur durch eine dünne Plasmabrücke miteinander verbunden, bis auch diese zerreißt und die beiden zuerst rundlichen, dann mehr ovalen Blastomeren nebeneinander liegen

und sich gegenseitig abplatten. (Textfig. D.) Die Zellkerne treten bei diesem und den folgenden Stadien beim lebenden Objekte als helle scharf umschriebene Stellen im Centrum der Blastomeren hervor. Die Angaben und Abbildungen von Bateson und Davis stimmen damit völlig überein. Die zweite Furche ist gleichfalls meridional und steht

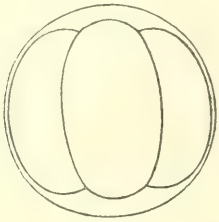

Textfig. E.

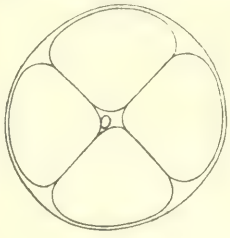

Textfig. F.

normal auf der ersten. Textfig. E und F zeigen vier Blastomeren von gleicher Größe, die sich gegenseitig abplatten und an deren animalem Pole die Richtungskörperchen haften. Textfig. E stellt dieses Stadium von der Seite gesehen, Textfig. F von oben gesehen dar. Erst die dritte Furche ist eine äquatoriale und teilt das Ei in acht gleich große Blastomeren. (Textfig. G und H.) Wieder erfolgt die Teilung der

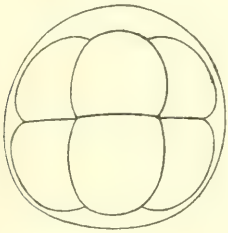

Textfig. G.

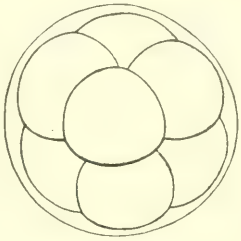

Textfig. H.

vier Zellen gleichzeitig. Trotz genauer Untersuchung mit dem Okularmikrometer ließ sich keinerlei Größendifferenz nachweisen, alle Blastomeren sind gleich groß. (Textfig. G.) In Davis' Fig. 5 ist das gleiche Stadium dargestellt, doch lassen sich bei *Dolichoglossus pusillus* die Makromeren von den Mikromeren deutlich unterscheiden, was bei *Balanoglossus clavigerus* nicht der Fall ist.

Besonderen Wert ist der vierten Teilung, die zum Stadium 16 hinüberführt, beizulegen. Denn während das Stadium 8 bei Echinodermen, *Amphioxus* (Cerfontaine 1906) und Appendicularien (Delsman 1910) (und auch bei *Balanoglossus*) fast völlig übereinstimmt,

verläuft die vierte Furchung in einer für jede dieser Gruppen verschiedenen und charakteristischen Weise. Von großer Wichtigkeit ist folglich die Beantwortung der Frage, mit welchem Typus die Teilung bei *Balanoglossus* die größte Übereinstimmung aufweist. Denn nach

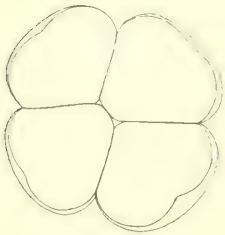

Textfig. J.

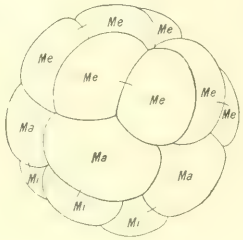

Textfig. K.

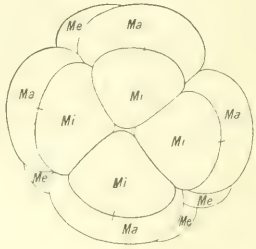

Textfig. L.

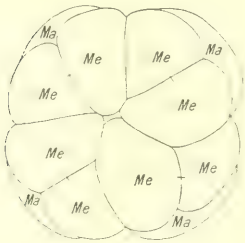

Textfig. M.

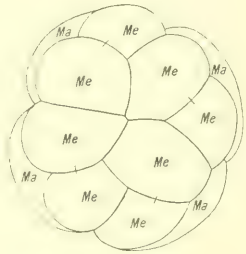

Textfig. N.

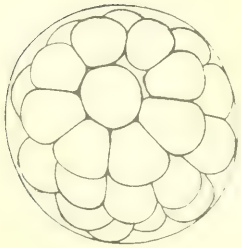

Textfig. O.

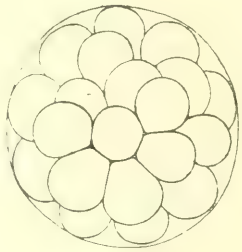

Textfig. P.

den Untersuchungen der letzten Jahre auf diesem Gebiete braucht wohl kaum mehr betont zu werden, wie großer Wert dem Studium der Eifurchung auch für die Beurteilung der Verwandtschaftsbeziehungen verschiedener Gruppen beizulegen ist.

Die vierte Teilung bei *Balanoglossus* zeigt nun eine sehr große Ähnlichkeit mit derselben Teilung bei Echiniden. Hier findet man, daß die vier Zellen am animalen Pole sich meridional und äqual teilen, die vier der vegetativen Hälfte dagegen äquatorial und inäqual, so daß vier kleine Zellen nach dem vegetativen Pol abgeschnürt werden. Das für die Echiniden so ungemein charakteristische Stadium 16 besteht folglich aus einem Kranze von acht Mesomeren, einem Kranze von vier Macromeren und einem Kranze von vier Micromeren. Genau in derselben Weise findet auch die vierte Teilung bei *Balanoglossus* statt; auch hier verläuft sie in den vier Zellen der einen Hälfte meridional und nahezu äqual (Textfig. J), in den vier Zellen der andern Hälfte äquatorial und inäqual, so daß auch hier acht Mesomeren, vier Macromeren und vier Micromeren entstehen (Textfig. K). Nur ist der Größenunterschied zwischen diesen drei Gruppen beträchtlich weniger ausgeprägt als es bei den Echiniden gewöhnlich der Fall ist. Die Furchung gehört also zum Radiärtypus. Die vier Macro- und Micromeren liegen in genau derselben Weise angeordnet wie bei den Echinodermen (Textfig. L.). Die acht Mesomeren jedoch bleiben nicht so schön in einem Kranze liegen wie bei den Echiniden, sondern werden durch Mangel an Raum zu gewissen Lageveränderungen veranlaßt, wodurch ihre Lage eine einigermaßen unregelmäßige wird und bei verschiedenen Eiern nicht immer übereinstimmt. Zwei Beispiele hierfür sind in Textfig. M und N dargestellt, wobei die verhältnismäßig regelmäßige Anordnung der acht Mesomeren in der letzteren Figur jedoch eine Ausnahme darstellt. Diese Unregelmäßigkeit in der Lagerung der Blastomeren macht die Verfolgung der weiteren Teilungen sehr schwierig, besonders weil die Größenunterschiede der Blastomeren so gering sind. Es ließ sich noch beobachten, daß die fünfte Teilung in allen Blastomeren äqual ist und zwar ebenso wie bei den Echiniden in den acht Mesomeren äquatorial und in den vier Macromeren meridional. Während diese Teilung bei den Echiniden in den vier Micromeren aber äquatorial verläuft, ist sie hier bei *Balanoglossus* meridional. Weil beim nicht determinativen Charakter der Furchung keine Aussicht auf vollständige Feststellung der Cell-lineage war, wurde auf eine weitere Verfolgung der Teilungen verzichtet. Wohl möglich, daß dies einem andern Forscher mit mehr Erfahrung auf diesem Gebiete gelingt.

Die weiteren meridionalen und äquatorialen Furchungen führen zur Ausbildung einer Morula (Textfig. O, P), die aus ganz gleichen Blastomeren zusammengesetzt ist und eine kleine Furchungshöhle birgt. Die Zellen geben nun immer mehr ihre Selbständigkeit und rundliche

Form auf. Die anfänglich nach außen und innen stark sphärisch vorspringenden Zellen (Textfig. Q) legen sich immer mehr aneinander, platten sich mehr und mehr ab und nehmen epithelialen Charakter an und Hand in Hand damit nimmt die Ausdehnung der Furchungshöhle zu. Es bildet sich eine Cöloblastula aus, die oberflächlich polygonale Felderung aufweist, deren Kontur anfangs leicht gekerbt er-

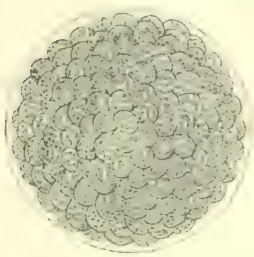

Textfig. Q.

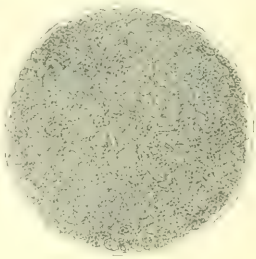

Textfig. R.

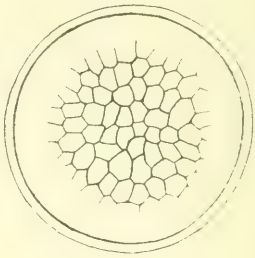

Textfig. S.

scheint (Textfig. R). Allmählich schwindet bei fortschreitender Zellvermehrung die oberflächliche Kerbung, so daß nunmehr eine Kugel mit glatter Oberfläche, ziemlich unregelmäßig polygonaler Felderung (Textfig. S) und ziemlich geräumiger Furchungshöhle vorliegt. Anfänglich ist die Wand der Cöloblastula dick und liegen die Kerne



Textfig. T.

Textfig. U.

Textfig. V.

der Wandung in verschiedener Höhe (Heiders Fig. 2). Allmählich wird aber die Wandung dünner, der innere Hohlraum nimmt an Größe zu. Die Kugel erscheint an ihrem animalen und vegetativen Pole ganz gleichmäßig und gleich dick ausgebildet. Auch Heider konnte »weder an den Furchungsstadien, noch an den Blastulis, noch an den ersten Stadien der Gastrulation Spuren von bilateraler Symmetrie ihres Baues erkennen«. Zur Orientierung dienen lediglich die Richtungskörperchen, die ihre ursprüngliche Lage beibehalten und durch ihre Stellung den

animalen Pol markieren. Der Beginn der nunmehr eintretenden Gastrulation (Textfig. T, U, V) ist dadurch gekennzeichnet, daß die Hohlkugel am vegetativen Pole sich ein wenig abzuplatten beginnt. Dabei werden die die vegetative Seite bildenden Zellen bedeutend länger und ragen ins Blastocöl vor, so daß dasselbe im optischen Schnitte immer mehr halbmondförmig wird. Die diesbezüglichen Abbildungen Heiders (Fig. 3 und 4) sind ganz richtig und hier nur dahin zu ergänzen, daß dieser Forscher bei denselben die Eimembran fortgelassen hat. Die abgeplatteten Zellen des vegetativen Pols beginnen nun sich einzustülpen, wodurch das Blastocöl immer kleiner wird. Schließlich erfolgt der vollständige Verschluß des Blastoporus. Da Heiders Angaben über diesen Punkt unsicher sind, habe ich darauf besonders geachtet. Der Verschluß des Blastoporus erfolgt durch einfache circuläre Verengerung der Urmundränder. Der Urmund nimmt niemals, auch nicht in den letzten Stadien des Verschlusses die Form einer Spalte an (Taf. IV, Fig. 1, 2). Der Urdarm ist nun als blindgeschlossener Sack völlig ausgebildet, nur hängt er an der späteren Durchbruchstelle des Afters mit dem Ectoderm zusammen. Heider sagt, daß sich »hier niemals eine vollständige Trennung der Kontinuität zeigt«. Darin kann ich Heider nicht völlig beistimmen. In vielen Fällen besteht diese Kontinuität tatsächlich, in sehr vielen Fällen, ja bei der Mehrzahl der beobachteten Embryonen, erfolgt jedoch vollständige Trennung des Urdarms und erst nachträgliche Verwachsung mit dem Ectoderm. In den Fig. 6, 7, 8, 9, 10, 12, auf Taf. IV sind eine Reihe solcher Stadien abgebildet.

Bei Beschreibung der nun folgenden Stadien glaube ich mich um so kürzer fassen zu können, als Heider eine sehr genaue und sorgfältige Darstellung dieser Entwicklungsperiode gegeben hat. Einer Ergänzung oder Verbesserung bedürfen nur seine Abbildungen, die vielfach ganz skizzenhaft gehalten und offenbar in größter Hast entworfen sind. Zu bemerken ist noch, daß Heider auch bei den Abb. 5—8 die Eimembran weggelassen hat.

Der Embryo beginnt sich nun in der Richtung der Hauptachse zu strecken, der Darm erhält etwas seitlich compresse Form. Der ganze Embryo wird am animalen Pole etwas breiter. Vom vordersten innersten Ende des Urdarms beginnt sich nun die Wassergefäßblase abzuschnüren. Schon im späteren Gastrulastadium, vor Verschluß des Blastoporus erscheint die innerste Partie des Urdarms aus etwas niedrigeren Zellen gebildet, als die gegen den vegetativen Pol zu gelagerte. (Taf. IV, Fig. 3, 4 und 5.) Der innerste Teil des Darmes

wird immer dünnwandiger, sein platteres Epithel setzt sich nun deutlich gegen das hohe Cylinderepithel der übrigen Teile des Darmes ab. Schließlich bemerkt man unterhalb des dünnwandigen Teiles des Darms zu beiden Seiten eine immer tiefer werdende Einschnürung (Taf. IV, Fig. 4 und 5). Es nähern sich die gegenüberliegenden Wände des Darmes, so daß zwischen dem innersten Teile, aus dem später das Hydrocöl hervorgeht, und dem eigentlichen Darme eine immer schmäler werdende Communikation besteht, deren Lumen schließlich ganz schwindet, indem die gegenüberliegenden Darmwände miteinander verwachsen. — Dem sackförmigen blindgeschlossenen Urdarm sitzt nun das Hydrocöl wie eine »flache Kappe« (Taf. IV, Fig. 6 und 7), besser, wie ein halbkugeliges Gebilde auf. In Fig. 8 ist ein Stadium dargestellt, bei welchem gerade die Wassergefäßblase sich vollkommen gegen den Urdarm abgesetzt hat, so daß keine Communication zwischen beiden mehr besteht. Auch das Hydrocöl erfährt nun eine ähnliche Gestaltsveränderung wie der Urdarm, indem es gleichfalls seitlich comprimiert wird. Man kann nun an demselben einen kleineren mehr rundlichen, gegen die spätere Ventralseite gerichteten Teil, der im Wachstum merklich zurückbleibt und einen mehr zugespitzten dorsalen Teil unterscheiden. Dieser Teil wächst rascher als der ventrale, zieht sich zipfelförmig aus und nähert sich bald den peripheren Zellen der Körperwand (Taf. IV, Fig. 9, 10), das Hydrocöl erhält so einen dreieckigen Umriß. Den dritten Zipfel der Wassergefäßblase, der gegen die Scheitelplatte gerichtet ist, bezeichnet Heider treffend als »Scheitelfortsatz« des Hydrocöls. Die Scheitelplatte liegt bei diesen Stadien (Fig. 9, 10, 11, 12) nicht am Scheitelpunkt der Larven selbst, sondern etwas gegen die Dorsalseite hin verlagert.

Die die Wand des Hydrocöls zusammensetzenden Zellen haben ihr Aussehen verändert. Sie sind stark metabolisch. Es lassen sich darunter größere und kleinere Zellen unterscheiden. Die Wandung des Hydrocöls hat vorübergehend nicht den Charakter eines Plattenepithels, vielmehr sind die einzelnen Zellen mehr rundlich und stehen oft in ganz lockerem Zusammenhang. Einige derselben sind durch besondere Größe ausgezeichnet und senden Plasmafortsätze, Pseudopodien, aus, ja manche scheinen aus dem Epithelverbande herauszutreten und zu Mesenchymzellen werden zu wollen (Taf. IV, Fig. 5). Dies erfolgt jedoch nicht. »Es ist, als suchten die Zellen einen Anheftungspunkt in der Umgebung.« (Heider.) Ihre Plasmafortsätze berühren stellenweise die Körperwand. Die gegen den Scheitelpol gerichtete oberste Partie des Hydrocöls, die von den größten der metabolischen

Zellen eingenommen wird, beginnt, sich nun immer mehr in die Höhe zu heben und sich der Scheitelplatte zu nähern. Die Stelle der Scheitelplatte ist in vielen Fällen durch die Lage des Richtungskörperchens, durch eine kleine Delle an der Oberfläche der Körperwand, in allen Fällen durch eine mehr oder minder auffallende Ectodermverdickung deutlich gekennzeichnet. Das Hydrocöl nimmt immer mehr die Form einer Pyramide an, im Schnitt erscheint es dreieckig. (Fig. 11.) Der ventrale Fortsatz ist der kleinste Zipfel, der Scheitelfortsatz und jener, der sich der Dorsalseite nähert, nehmen immer mehr an Größe zu und verwachsen mit der Körperwand. (Fig. 9—12). Von sonstigen Veränderungen am Embryo ist zunächst die Anlage der Mundbucht zu erwähnen, die an der dem ventralen Fortsatze des Hydrocöls zunächst gelegenen Stelle der Körperwand oft deutlich, oft nur andeutungsweise, bemerkbar wird. Auffallend ist hier die starke Verdickung des ectodermalen Epithels, die besonders in Fig. 12 hervortritt. In der Regel ist die Mundbucht nur sehr schwach, die Verdickung sehr stark ausgebildet. Heider übertreibt etwas in der sehr schematisch gehaltenen Fig. 10 die Ausbildung der Mundbucht und erwähnt die Epithelverdickung gar nicht. (Es hat fast den Anschein, als ob eine nachträgliche Verlagerung des Blastoporus einträte.)

Gleichzeitig mit der Ausbildung der Mundbucht tritt eine immer stärker werdende Einbuchtung an der Berührungsstelle des dorsalen Hydrocölzipfels mit dem Ectoderm auf, an der Stelle, wo später der Hydroporus durchbricht (Fig. 9, 10, 13). Nun beginnt sich auch der Darm zu krümmen und zwar gegen die Ventralseite. Er nähert sich mit seinem vorderen Teile der Stelle, wo die Verdickung des Ectoderms sich befindet und legt sich der äußeren Körperwand an (Fig. 12). Dann wird seine vordere und hintere Partie schmäler als der mittlere, später zum Magen werdende Teil; auch in dieser Beziehung ist Heiders Fig. 10 zu stark schematisiert. — Während der Embryo bisher ruhig in der Eikapsel lag, beginnt er sich nun langsam zu bewegen. Seine Oberfläche bedeckt sich mit Wimpern und der Embryo fängt an, innerhalb der Eimembran um die Längsachse zu rotieren, zuerst ganz langsam, dann immer schneller von links nach rechts. Schließlich stößt er einigemale gegen die Eimembran mit der Afterregion an, sprengt dadurch die Eihülle und verläßt dieselbe mit dem After voran. Davis (24) schildert das Ausschlüpfen der Larve bei *Dolichoglossus* anders (seine Fig. 17*a*, *b*, *c*). Hier erfolgt der Durchbruch seitlich mit der Scheitelplatte und dem Wimperschopf voran. Ich konnte bei *Balanoglossus* wiederholt das Ausschlüpfen der Larve in der geschilderten

Weise beobachten. Sehr häufig gelingt der Larve das Durchbrechen der Eihülle anfangs nicht vollständig und sie steckt dann geraume Zeit zur Hälfte innerhalb, zur Hälfte außerhalb der Eimembran, in welchem Zustande man dann das vollständige Ausschlüpfen um so besser beobachten kann. Anfänglich bemerkt man nur, daß die keulenförmige Larve (Fig. 13) allseitig bewimpert ist und daß die Wimpern sehr rasch schlagen. Von einem Schopf von Wimperhaaren in der Region der Scheitelplatte ist unmittelbar nach dem Ausschlüpfen noch nichts zu sehen, doch erfolgt die Bildung des Wimperschopfes ungemein rasch, fast stoßweise.

Die Länge dieser Wimperhaare ist bald eine auffallend große. Sie beträgt in diesen Stadien fast genau so viel wie die Höhe des Hydrocöls, bzw. wie der Abstand der Scheitelplatte vom innersten Teil des Urdarms. Die ausschwärmenden Larven sind durch ausgesprochenen Heliotropismus ausgezeichnet, sie rotieren mit dem Wimperschopf nach vorwärts und sammeln sich in den Einsiedegläsern stets in großer Menge an der Oberfläche an, wo man sie leicht herauspipettieren kann. — Damit ist die Embryonalentwicklung abgeschlossen.

Larvenentwicklung.

Die ausgeschlüpfte, allseits bewimperte Larve (Fig. 13) hat die Gestalt einer kleinen Keule: die vordere Partie ist breiter als die rückwärtige, die Ventralseite stärker ausgebildet als die Dorsalseite. Die Scheitelplatte liegt nicht am Scheitel, sondern etwas seitlich dorsalwärts verschoben. Sie trägt einen langen Wimperschopf. Die Form der Wassergefäßblase ist im ganzen noch die gleiche geblieben wie im Stadium Fig. 12. Der Scheitelfortsatz ist nun bereits fest verwachsen mit der Scheitelplatte, der Dorsalfortsatz hat sich gegen früher etwas gestreckt und gewinnt eine Kommunikation nach außen, indem der Rückenporus durchbricht. Die den Rückenporus bildenden Zellen sind in ganz eigenartiger Weise angeordnet, indem sie das Lumen rosettenförmig umgeben. Die die Wand des Hydrocöls zusammensetzenden Zellen springen weit ins Lumen vor. In bezug auf den Darm schwankt der Grad der Ausbildung ziemlich stark. Oft ist der Darm im Stadium des Ausschlüpfens der Larve noch fast ganz undifferenziert, manchmal zeigt er bereits die charakteristische Krümmung, ohne daß Mund und After durchgebrochen ist. In der Regel brechen beide erst später und ziemlich gleichzeitig durch, oder der After ist früher durchgebrochen als die Mundöffnung. In den meisten Fällen läßt sich jedoch bald nach dem Ausschlüpfen der Larve aus der Eihülle die Drei-

teilung des Darms und der Durchbruch von Mund- und Afteröffnung feststellen (Taf. V. Fig. 14). Vorder- und Hinterdarm sind viel schmäler als der Mitteldarm. Alle drei sind rein entodermal. Nun legt sich der Vorderdarm in der Gegend der Verdickung in der Nähe der Mundbucht an die äußere Körperwand und verwächst mit ihr. Die Mundöffnung bricht durch. Der Hinterdarm legt sich auch der äußeren Körperwand an, es erfolgt die Ausbildung einer Kommunikation zwischen beiden und der Durchbruch des Afters an derselben Stelle, wo früher die Verwachsung des Blastoporus erfolgte. Heiders Fig. 10 ist hier vollständig genügend zur Illustration dieses Stadiums und sehe ich daher von einer neuerlichen Abbildung desselben ab. Im Ectoderm sind zahlreiche große Drüsenzellen bemerkbar, die ziemlich unregelmäßig verteilt sind (Fig. 11 und 14). Im Blastocöl sind noch keine Mesenchymzellen zu sehen. Die Larven fressen geraume Zeit hindurch nicht. Später findet man im Darm Detritus, Reste von Diatomeenschalen usw. angehäuft, besonders an der Übergangsstelle von Mitteldarm zum Enddarm.

Bei der nun lebhaft rotierenden Larve findet eine ständige Größenzunahme statt. (Textfig. W und X.) Die Larve ist an der Oberfläche allseitig bewimpert und trägt am Scheitel den langen Schopf von Wimperhaaren. Der innen bewimperte Darm gliedert sich nun ganz deutlich in drei Teile: Vorder-, Mittel- und Hinterdarm, die gegeneinander durch vorspringende Stellen des Epithels und äußere Einschnürungen abgesetzt sind. Der Mitteldarm hat das weiteste Lumen. In dieser Entwicklungsperiode ist es vor allem die Wassergefäßblase, die bedeutende Veränderungen erfährt. Der Scheitelfortsatz derselben verliert immer mehr sein Lumen — das jedoch oft lange als schmaler Kanal erhalten bleibt — und wird zu einem fast fadenförmigen stark contraktilen Strange, der sich von der Scheitelplatte zu dem unteren, dem Darme anliegenden Teile der Wassergefäßblase erstreckt. Der Strang setzt sich aus einzelnen auffallend großen Zellen zusammen, von denen sich die eine oder die andre loslöst und als amöboide Mesenchymzellen im Blastocöl verteilen. Die Mesenchymbildung erfolgt anfangs nur von dieser Stelle aus, später aber auch von verschiedenen Stellen der Wand des Hydrocöls. Die Mesenchymzellen selbst sind auffallend groß, haben körniges Plasma und dendritische Fortsätze. Sie wandern bald von ihrer Ursprungsstelle aus, um sich im Blastocöl zu verteilen.

Manche dieser Zellen haften noch längere Zeit hindurch mit einem immer dünner werdenden Plasmafortsatz an dem fadenförmigen Strange,

zu dem der Scheitelfortsatz geworden (Textfig. W und X) und ihre Ablösung kann ganz deutlich verfolgt werden. Auch die ventral gerichtete Ausbuchtung der Wassergefäßblase erfährt Veränderungen. An der Berührungsstelle des Hydrocöls mit dem Vorderdarme beginnen zahlreiche längliche Zellen zu wuchern, die sich längs des oberen äußeren Randes des Oesophagus vorwärtsschieben (Taf. V, Fig. 14). Ihr Zellkörper ist nach oben zu rundlich ins Blastocöl ziemlich stark vorgewölbt und enthält einen deutlich wahrnehmbaren großen Kern. Sie

Textfig. W.

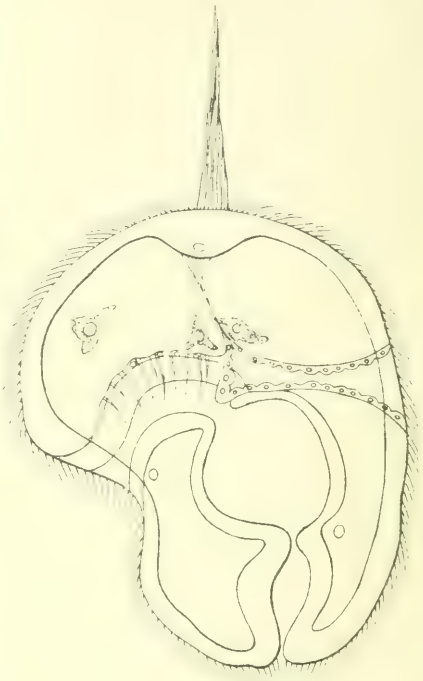

Textfig. X.

senden bald nach abwärts pseudopodienartige Fortsätze aus, die zuerst kurz sind, dann immer länger werden und außen halbringförmig bis in die Mitte des Oesophagus reichen, um ihn schließlich ganz zu umspannen. Später kann man auch längs der Unterseite des Oesophagus ähnliche große Kerne solcher Zellen beobachten. Ich stimme völlig Heiders Angabe bei, der in diesen Zellen die Anlage der Ringmuskulatur des Oesophagus erblickt. Sehr bald beginnt der Oesophagus Schluckbewegungen zu vollziehen, sich lebhaft zu contrahieren und wieder auszudehnen. An der Wassergefäßblase sind ferner etwas

unterhalb der Proliferationsstelle dieser Ringmuskeln zwei kleine Aussackungen zu beiden Seiten des Oesophagus wahrnehmbar. Die Wassergefäßblase reitet gleichsam mit diesen beiden Säckchen als Schenkeln auf den Oesophagus, sie springen fast bis in die Mitte des Oesophagus vor. Heider deutet diese Säckchen als »die sogenannten Sporne der Wassergefäßblase«, wie solche nach T. H. Morgan (14) bei der großen Bahamas-*Tornaria* in besonders starker Ausbildung zu finden sind.

Diese beiden »Sporne« erfahren bei *Balanoglossus clavigerus* keine so mächtige Ausbildung als bei dieser Form, geschweige denn, »daß es zur Bildung eines den Vorderdarm umgreifenden Ringes« käme. Denn bald atrophiert ihr Lumen, die Epithelien der beiden Wandungen legen sich aneinander und sie werden zu einem muskulösen Strange, der zur Anheftung der Wassergefäßblase an den Darm dient (Taf. VI, Fig. 31). — In den Stadien (Textfig. W und X) sind bereits die Augen als dunkelbraune oder rötliche scharf umschriebene Pigmentflecke am Grunde der Scheitelplatte angelegt.

An der etwa 50 Stunden alten Larve bemerken wir an der Oberfläche noch die allgemeine Bewimperung — im optischen Schnitt beim lebenden Objekte besonders an den Rändern wahrnehmbar. Die zahlreichen Kerne des Epithels sind als helle Punkte beim lebenden Objekte sehr gut zu sehen. Dazwischen eingebettet liegen allenthalben in der äußeren Körperwand verstreut stark lichtbrechende Drüsenzellen ohne bestimmte Anordnung. Wenige Stunden später bemerkt man jedoch, daß sich schmale Streifen aus enggestellten kleinen Kernen ausbilden, die sich deutlich gegenüber den Bezirken mit spärlicheren Kernen und den lichtbrechenden Drüsenzellen deutlich absetzen. Heider spricht von einer »straßenförmigen Anordnung dicht gestellter Zellkerne«. Diese Streifen sind die erste Anlage der Wimperstreifen der *Tornaria*. Sie beginnen sich zuerst in der Nähe des Oesophagus auszubilden und allmählich schreitet ihre Ausbildung gegen die Scheitelplatte und den After zu fort. Anfänglich sind diese Straßen nur sehr schwach gegen das übrige Epithel abgesondert. Heiders Fig. 13, die dieses Stadium veranschaulicht, entspricht nicht meinen Befunden. In diesem Stadium ist der circuläre Wimperring noch gar nicht angelegt. Auch sind der präorale und postorale Wimperkranz nicht getrennt, sondern gehen innerhalb der Scheitelplatte ineinander über. Heider stellt zwei ganz getrennte Teile des Wimperkranzes dar.

Die nunmehr etwa 60 Stunden alte Larve (Taf. V, Fig. 15 und 16) stellt nun bereits die junge *Tornaria* mit allen typischen Larvencharakteren dar. Die Larve hat sich etwas gestreckt. Sie ist nicht mehr

so stark keulen- oder birnförmig gestaltet wie früher, indem die rückwärtige Partie nachgewachsen ist. Die äußere Bewimperung ist bis auf den an Größe stark reduzierten Schopf am Scheitel und die Wimperkränze selbst rückgebildet. Die Straßen mit enggestellten Kernen treten besonders oberhalb und unterhalb des Oesophagus deutlich hervor. Von dem circulären Wimperkranze noch keine Spur. In der Afterregion sind die Zellkerne noch ganz unregelmäßig verteilt und zeigen keinerlei straßenähnliche Anordnung. Die Anlage der Wimperstreifen ist auf gefärbten Präparaten als dunklerer Streifen gegenüber den helleren an Zellkernen ärmeren mit Drüsenzellen besetzten Partien gut erkennbar. Von der inneren Organisation sei erwähnt, daß die drei Abteilungen des Darms sich noch schärfer als früher voneinander abgrenzen, und daß der Scheitelfortsatz der Wassergefäßblase nun ganz zu einem fast fadenförmigen kontraktilen Strange geworden ist, der unterhalb der Scheitelplatte inseriert, aber noch immer ein enges Lumen besitzt. Nach wenigen Stunden haben sich die Wimperstreifen noch weiter ausgebildet (Taf. V, Fig. 17). Die Zahl der sie zusammensetzenden Kerne hat sich bedeutend vermehrt, sie selbst sind kleiner geworden. — Dieses Stadium entspricht etwa dem von Heider in Fig. 13 dargestellten. Der rückwärtige circuläre Wimperstrang ist nunmehr gleichfalls angelegt. Er ist anfangs schmäler als der vordere Wimperkranz und wird von ganz kurzen Wimperzellen zusammengesetzt. Die Larve ist nicht mehr bewimpert, wie von Heider dargestellt. Im Inneren zahlreiche Mesenchymzellen. — Dieselben lösen sich noch andauernd von dem kontraktilen Strange aber auch von andren Partien des Hydrocöls ab. Die Augenflecke enthalten nunmehr eine größere Menge braunroter Pigmentkörner.

Die weitere Entwicklung der jungen *Tornaria* erfolgt nun sehr langsam. Vor allem nimmt das Blastocöl an Größe zu, die Larve wächst stark heran (Taf. V, Fig. 18, 19, 20, 21). Der Wimperschopf am Scheitel ist fast ganz geschwunden, doch sieht man oberhalb der Scheitelplatte noch in viel vorgeschritteneren Stadien Wimpern (s. Taf. VI, Fig. 24). Die Wimperstreifen bilden sich immer mehr aus. Während sie früher breit waren, werden sie, besonders der prä- und postorale, jetzt schmäler. Die Zellen, die sie zusammensetzen, vermehren sich rasch und liegen in mehreren Schichten übereinander. Die früher ganz flachen Straßen von Zellkernen werden zu immer dicker werdenden hellglänzenden Leisten, die über das Niveau des übrigen Epithels als Verdickungen emporragen. Der circuläre Wimperring wird dagegen breiter und bleibt flacher. Seine Cilien sind anfangs

ganz kurz, nicht länger als die der prä- und postoralen Wimperkränze. Nun beginnt sich auch die Gestaltung der letzteren zu verändern. Bei einem Vergleiche zwischen den in Fig. 15 und 17 auf Taf. V dargestellten Stadien bemerkt man bei letzterem bereits den Beginn einer Einbuchtung in der Mitte (in der Region des Hydroporus). Diese Einbuchtung wird nun in den späteren Stadien immer stärker, sie erfolgt zuerst auf der Dorsalseite, dann wird auch der präorale Wimperkranz eingebuchtet. Die Wimperkränze ziehen nicht mehr direkt zur Scheitelplatte, sondern bevor sie dieselbe erreichen, erfahren sie eine anfangs seichte, später immer tiefer einschneidende Einbuchtung, die den präoralen Wimperkranz wieder der Mundöffnung, den postoralen dem Hydroporus nähert: Es kommt zur Ausbildung von dorsalen und ventralen Loben. Auf der Dorsalseite buchtet sich der postorale Wimperkranz unterhalb der oberen longitudinalen Loben in horizontaler Richtung oder parallel zum circulären Wimperringe noch einmal aus, so daß jetzt auf der Dorsalseite zwei obere longitudinale (parallel zur Längsachse verlaufende) und zwei untere transversale, parallel mit dem circulären Wimperring verlaufende Loben ausgebildet erscheinen. Die Anordnung der Wimperkränze auf der Dorsal- und Ventralseite unterscheidet sich dadurch, daß, während sie auf der Ventralseite beiderseits verschmelzen und in einander übergehen, sie auf der Dorsalseite sich bloß nähern und dann wieder in entgegengesetzter Richtung voneinander entfernen, zu einem postoralen Quersaum verschmelzen und ein ziemlich breites Feld freilassen. Es ist dies jene Stelle, wo sich die beiden unteren transversal verlaufenden dorsalen Loben am meisten nähern. Die symmetrische Anordnung der Loben tritt besonders bei Ansicht von oben, Taf. V, Fig. 21, deutlich hervor, so daß die Larve radiär gebaut erscheint. Die Wimperschnüre sind symmetrisch um die Sagittalachse angeordnet. Zu diesen Abbildungen ist zu bemerken, daß hier der ganze Verlauf der Wimperkränze ersichtlich ist, daß also die Larve ganz durchsichtig dargestellt ist wie in der Natur, im Gegensatz zu den schematischen Figuren Spengels, die lediglich entweder Dorsalseite oder Ventralseite darstellen. In Fig. 18 sind die ventralen Loben noch ziemlich schwach, die dorsalen etwas stärker ausgebildet. In der folgenden Fig. 19 ist ein Stadium mit bereits weiter vorgeschrittenerer Lobenbildung dargestellt. Im äußeren Epithel fallen vor allem die großen Drüsenzellen auf, die in einem breiten Bande längs des circulären Wimperringes auf Dorsal- und Ventralseite ziehen. Im bedeutend stärker als früher entwickelten Analfelde begleitet eine konzentrische Zone großer Drüsenzellen den sekundären Wimperring,

der anfangs nur äußerst schwer erkennbar ist infolge seiner ganz kurzen Wimperhaare, dessen Lage jedoch durch die in Hämatoxylinpräparaten schön blau gefärbten Drüsenzellen scharf markiert ist. Endlich wird die Analöffnung von einem oft sehr deutlich ausgebildeten Ring solcher Drüsenzellen umgeben. In Fig. 25 auf Taf. VI ist eine Stelle des Epithels, aus der Umgebung der Scheitelplatte dargestellt; es ist ein Teil des präoralen Wimperbandes getroffen, kenntlich an den zahlreichen in mehreren Schichten übereinander liegenden Zellkernen. In der Nähe liegen zahlreiche, ziemlich unregelmäßig gestaltete Drüsenzellen. Noch viel reicher an Drüsenzellen ist eine Partie aus der Nähe des Ventralbandes, Taf. VI, Fig. 26, bei der eine große Zahl von solchen Drüsenzellen getroffen ist.

Textfig. Y.

Die inneren Organe haben keine nennenswerte Änderung erfahren. Der Mitteldarm hat noch mehr an Umfang zugenommen. Von dem früheren Scheitelfortsatz des Hydrocöls, der sein Lumen gänzlich verloren hat, lösen sich noch immer zahlreiche Zellen los, die sich dann als Mesenchymzellen im Blastocöl verstreuen. In Fig. 24, Taf. VI, ist ein solcher Scheitelfortsatz mit zahlreichen zum Teil noch anheftenden, zum Teil sich gerade loslösenden oder bereits freien Mesenchymzellen dargestellt. Die dünne Wand des Hydrocöls ist ein einfaches Plattenepithel mit verhältnismäßig wenigen, relativ großen Kernen, die ziemlich weit ins innere Lumen vorspringen. Die Mündung des Hydroporus (Taf. VI, Fig. 22 und 23) wird von rosettenförmig angeordneten Zellen umsäumt, die mit kurzen Wimperhaaren besetzt sind, die man beim lebenden Objekt deutlich schlagen sieht. — Auf dem Querschnitt durch eine junge *Tornaria* (Textfig. Y) tritt deutlich das dünnwandige Hydrocöl oberhalb des Darmes hervor.

Die in den Fig. 18—21 auf Taf. V dargestellten Larven haben nunmehr eine Größe erreicht, wie wir sie gleichfalls bei den jüngsten

im Plankton des Golfes von Triest vorkommenden Tornarien beobachten können. Bei einem Vergleich zwischen der aus den Eiern des *Balanoglossus clavigerus* gezüchteten Larven und den im Plankton gefischten ergibt sich vollständige Identität. Es ist also die im Golfe von Triest schon von Joh. Müller (1) nachgewiesene *Tornaria mülleri* ein pelagisches Entwicklungsstadium von *Balanoglossus clavigerus*. Es wäre also nach Spengels Vorschlag der Name »*Tornaria mülleri*« einzuziehen und der Name des erwachsenen Tieres dafür anzuwenden. Da sich aber ähnliche Stadien mit primären Loben und Sätteln (jedoch ohne sekundäre Loben) auch bei anderen Enteropneusten vorfinden, empfiehlt es sich, besonders da der Name »*Tornaria mülleri*« sich schon eingebürgert hat, diese Bezeichnung ganz allgemein für jenes pelagische Larvenstadium der Enteropneusten beizubehalten, bei welchem die primären Loben und Sättel des prä- und postoralen Wimperkranzes, der circumanale Hauptwimperring und der secundäre Wimperring innerhalb des Analfeldes bereits ausgebildet, jedoch secundäre Loben und Sättel, sowie Lateralloben noch nicht angelegt sind oder einfacher gesagt: *Tornaria mülleri* ist das Stadium mit nicht gewellten prä- und postoralen Wimperkränzen. Man wird daher besser von einem »*Tornaria mülleri*-Stadium« des einen oder anderen Enteropneusten sprechen als von einer »*Tornaria mülleri*« schlechtweg.

In bezug auf den Zeitpunkt der Entstehung des Mesoderms scheinen sich die Larven an verschiedenen Standorten verschieden zu verhalten, so daß dies kein Merkmal für das *Tornaria mülleri*-Stadium abgibt. Die von Spengel aus dem Golf von Neapel beschriebene »*Tornaria mülleri*« unbekannter Abstammung (jedoch höchstwahrscheinlich gleichfalls von *Balanoglossus clavigerus* herrührend), zeigt beide Cölomsäckchenpaare und die Herzblase bereits angelegt. (Spengel, Taf. 22, Fig. 5—7.) Bei der adriatischen Form erfolgt die Ausbildung des ersten Cölomsäckchenpaares bald nach dem *Tornaria mülleri*-Stadium, sobald die prä- und postoralen Wimperkränze wellenförmigen Verlauf annehmen. Auch erfolgt hier die Ausbildung der Herzblase und des zweiten Cölomsäckchenpaares kurz vor der Umwandlung des *Tornaria mülleri*-Stadiums in das *Tornaria krohnii*-Stadium. Das adriatische »*Tornaria mülleri*«-Stadium von *Balanoglossus clavigerus* zeigt noch keine Anlage von Herz und Cölom.

Bildung des ersten Cölomsäckchenpaares.

Über die Bildung des ersten Cölomsäckchenpaares glaube ich mich ganz kurz fassen zu können, da ich diesbezüglich nur die Befunde der

früheren Autoren, vor allem Bournes und Spengels bestätigen kann. Das erste Cölomsäckchenpaar, das spätere Rumpfcölom entsteht als solide plattenförmige Auswüchse zu beiden Seiten des Enddarms. (Textfig. Z). In Fig. 30 auf Taf. III ist dies stärker vergrößert dargestellt. Es bilden sich zwei solide Epithelplatten als Verlängerung der Epithelien des Enddarms, die sich platt aneinanderlegen, ohne ein Lumen einzuschließen, das Lumen entsteht erst später, nachdem das Cölom sich abgeschnürt hat. Die Platte wird zum platt-

Textfig. Z.

gedrückten Bläschen. Rechts und links vom Darme liegt dann je ein solches plattes Bläschen.

Spengels Fig. 50, Taf. 23 zeigt gleichfalls die bei der Neapler Form in ganz ähnlicher Weise verlaufende Cölombildung, nur mit dem Unterschiede, daß hier das Lumen bereits vor der Abschnürung ausgebildet ist.

Heiders Befund, daß »die kleinen paarigen Divertikel an jener Stelle hervorsprossen, an welcher der Enddarm (das Intestinum) in den Magen übergeht, also an der Grenze von Mitteldarm und Enddarm«, ist nicht richtig. Wie aus Textfig. Z hervorgeht, liegt die Ursprungsstelle des ersten Cölomsäckchenpaares nicht an der Übergangs-

stelle zwischen Mittel- und Enddarm, sondern an der Kante des kegelförmig verbreiterten Enddarmes selbst, also mehr gegen den Anus zu, als wie von Heider angegeben. Die ersten Cölomsäckchen gehen also völlig aus dem Enddarm hervor.

Die Scheitelplatte.

Bevor ich auf den Bau der Scheitelplatte eingehe, ist das Verhalten der Wimperschnüre am oberen Pol der Larve näher zu erörtern. Die diesbezüglichen Angaben der Autoren weichen in diesem Punkte auseinander, auch scheinen die verschiedenen Tornarien in dieser Beziehung sich abweichend zu verhalten. Nach Müllers Abbildung und Beschreibung verlaufen die Wimperstreifen (bei der Triester Form) über die Scheitelplatte als gemeinsamer Grundlage in unveränderter Gestalt und getrennt als dorsale und ventrale Wimperschnur. Nach Agassiz treffen sich die beiden Wimperstreifen auf dem Gipfel der Scheitelplatte. Nach Spengel tritt der prä- und postorale Wimperstreifen in innige Berührung mit der Scheitelplatte. Durch diese hindurch verläuft die präorale Schnur ohne Unterbrechung von einer Seite zur andern, während die postorale etwas vor der Mitte aufhört, so daß sich hier eine Lücke befindet. Der ziemlich bedeutende Abstand beider Schnüre wird ausgefüllt von der Scheitelplatte, deren Kontur aber auffallenderweise in Spengels Fig. 77 auf Taf. 24 gar nicht angedeutet ist, sondern man sieht bloß in der Mitte zwischen beiden Augen das Wimperorgan. Auch Morgans Schilderungen und Abbildungen (14, Taf. XXIV Fig. 7 und 17, Taf. III, Fig. 19) klären die Verhältnisse nicht recht auf. In den Jugendstadien (Taf. XXIV, Fig. 7) sind die Wimperkränze "simply continous with the thickened ectoderm of the apical plate". Später jedoch werden die Wimperschnüre ganz spitz und scheinen an dem äußeren Rande der Scheitelplatte zu enden. Wie, das scheint Morgan nicht weiter untersucht zu haben, denn er sagt: "four ciliated bands end in the plate". Bei seiner zweiten Abbildung herrscht eine ähnliche Unklarheit wie bei der Spengelschen, denn die vier Wimperstreifen sind so gezeichnet, daß sie sich der Scheitelplatte nähern, dann aber plötzlich aufhören und auch hier ist der Umriß der Scheitelplatte nicht angedeutet, sondern nur die Lage der Augen.

Fig. 27 auf Taf. VI zeigt das Verhalten bei der adriatischen »*Tornaria mülleri*«. Die vier Wimperschnüre ziehen ganz unverändert, ohne schmäler zu werden oder sich zuzuspitzen, zur Scheitelplatte, deren Umriß sich scharf von der Umgebung abhebt, und dringen in dieselbe

ein. Die Sagittalschnitte (Taf. VI, Fig. 35 und 36) der Scheitelplatte zeigen, daß die Verschmelzung und der Übergang des prä- und postoralen Wimperstreifens innerhalb der Scheitelplatte selbst erfolgt. Die Scheitelplatte trennt die Streifen also nicht, sondern innerhalb derselben erfolgt ihre Vereinigung, so daß im Grunde genommen der Wimperstreifen ein ganz einheitlicher, continuierlicher ist. Doch empfiehlt sich aus praktischem Grunde die Beibehaltung der bisher üblichen Bezeichnung: prä- und postoraler Wimperkranz.

Der Schilderung des Baues der Scheitelplatte seitens Spengels ist nicht viel hinzuzufügen (Taf. VI, Fig. 28, 29). Die Scheitelplatte besteht, wie sich aus verschieden orientierten Schnitten ergibt, aus einer dicken dorsalen Hälfte und einer dünneren ventralen. Fig. 28 der Taf. VI zeigt einen Schnitt durch einen durch den Scheitelmuskel einwärts gezogene und »wie ein Buch zusammengeklappte« Scheitelplatte. Die Nervenfaserschicht, kenntlich an der gut ausgebildeten Punktsubstanz, gehört fast ganz der fast doppelt so dick als die ventrale Hälfte ausgebildeten dorsalen Hälfte an. In einem benachbarten Schnitte derselben Serie (Taf. VI, Fig. 29) sind auch die beiden Augen getroffen; beide Hälften der Scheitelplatte sind noch durch einen klaffenden Spalt getrennt. Spengels Darstellung (S. 361) und Abbildung (Taf. 24, Fig. 78 und 79) entsprechen fast völlig den Verhältnissen auch der adriatischen Form.

Was den histologischen Bau der Scheitelplatte betrifft, so haben Spengel und auch Morgan das Wesentliche bereits angegeben. Bei der adriatischen Form ist nur insofern ein abweichendes Verhalten zu bemerken, als die Sinneszellen mit den Wimpern sehr viel schärfer gegen die darunter und ringsherum liegende Nervenfaserschicht absetzen. Zwischen den beiden Augen sind die "columnar cells bearing cilia" Bournes in einer Art Becher eingelagert (Taf. VI, Fig. 24). Am Grunde dieses »Bechers« ist reichlich dunkelbraunes oder braunrotes Pigment angesammelt (Taf. VI, Fig. 36). Aus der Abbildung Taf. VI, Fig. 35 geht hervor, daß hier, an der tiefsten Stelle dieser becherförmigen Einsenkung, die Vereinigung der von den vier Seiten zusammenfließenden Wimperstreifen erfolgt. Es wurden hier mit Absicht getreue Abbildungen der Schnitte gegeben und von jeder Schematisierung abgesehen.

Die Augen.

Die Augen der *Tornaria* sind bereits Gegenstand eingehender Untersuchung gewesen, doch stimmen die Befunde bei der adriatischen

Form mit den bisherigen Angaben nicht völlig überein. Auch zeigen die Angaben der Autoren, vor allem Spengels und Morgans in wesentlichen Punkten Differenzen, so daß hier wahrscheinlich ebenfalls wie beim Verhalten der Wimperkränze zur Scheitelplatte die verschiedenen Formen abweichendes Verhalten zeigen dürften.

Die Augen der *Tornaria*, die anfangs für einfache Pigmentflecke gehalten (Müller, Agassiz, Metschnikoff) und erst von Morgan als »Augen« gedeutet wurden, haben sehr complizierten Bau.

Seit den Untersuchungen Spengels ist wohl an der Existenz einer Linse im Auge der *Tornaria* nicht mehr zu zweifeln. Nach Spengel bilden die pigmentierten Zellen eine Grube, welche mit einer klaren lichtbrechenden Substanz erfüllt ist (»Linse«), die eine Fortsetzung der die Scheitelplatte bedeckenden Cuticula ist. Die halbmondförmige Linie, die von den pigmentierten Zellen beschrieben wird, kehrt ihre Concavität lateralwärts. Die Linse ist nur an der convexen Seite von typischen Pigmentzellen eingefaßt, an der concaven ist auch oft etwas Pigment vorhanden, doch ist es nicht an besondere Zellen gebunden. Nach Bourne soll das Pigment mehr an den oberflächlichen Abschnitten der Zellen liegen, während dasselbe nach Spengel und Morgan gerade diese frei läßt und auf den basalen Teil, der den Kern umschließt, beschränkt ist. Die bogenförmige Gruppe von Zellen, die ihr klares Ende der Linse zukehren, deren basaler Teil von dunklem Pigment erfüllt ist, nennt Spengel Retina, welche eine flache, mit der Öffnung schräg nach oben und seitwärts gewendete Schale darstellt, die in die Substanz der Scheitelplatte eingebettet ist. In der Umgebung der Augen finden sich innerhalb der Scheitelplatte zwei Zellschichten, eine oberflächliche aus cylindrischen Zellen mit länglichen Kernen und eine tiefere aus kürzeren Zellen mit rundlichen Kernen, die er als »ganglionäre Elemente der Scheitelplatte« in Anspruch nimmt. — (Spengels Fig. 80 und 81, Taf. 24.) Auch Morgan spricht von einer "crescentic row of clear cells". (Seine Fig. 44 und 44*a*, Taf. XXVII.) Seine Angaben weichen hauptsächlich in bezug auf die Linse von denen Spengels ab. Während dieselbe nach Spengel ein homogenes Gebilde vorstellt, hat der linsenartige Körper nach Morgan folgenden Bau: "The clear crescentic portion is seen to be formed by a series of rod like bodies each being continous on its outer end with a pointed bristle-like portion. The bristles seem to be cuticularized and each ends in a sharp point, the points being drawn together at a central point".

Nach meinen Beobachtungen haben die Augen der adriatischen

Form der »*Tornaria mülleri*« folgenden Bau: (Zuvor muß jedoch hervorgehoben werden, daß die Untersuchung der histologischen Details auf große Schwierigkeiten stößt, da die Augen nicht ganz oberflächlich liegen, sondern oft ganz oder zum Teil von Epithelzellen überlagert werden, durch die einzelne Teile des Auges verdeckt werden.) Die Augen (Taf. VI, Fig. 32, 33, 34) werden von einer ectodermalen Einstülpung gebildet, die die Form eines Halbmondes hat. Das Säckchen ist mit der Öffnung schräg nach oben und seitwärts in die Scheitelplatte eingelagert. Die Convexität ist nach außen zu gegen die Scheitelplatte gekehrt. Der Hohlraum des Auges ist von einer klaren cuticularen Substanz erfüllt, die keinerlei Struktur zeigt, sondern von einer homogenen Substanz erfüllt erscheint, die sich ziemlich stark färbt. (Spengels »Linse«. Besonders deutlich in Fig. 33 auf Taf. VI zu sehen.) Es scheint allerdings an Flachschnitten manchmal, als ob radiäre nach einem centralen Punkte convergierende Linien als Fortsetzung der halbmondförmigen Zellreihe die Linse durchziehen würden. (Das wären die "rod like bodies" Morgans oder die »cuticularen Falten« Spengels.) Und dann hat man tatsächlich den Eindruck, als ob die Linse aus zahlreichen einzelnen keilförmigen Stücken bestehen würde. Ich halte dies jedoch nur für ein optisches Phänomen, indem der Beobachter sich die Kontouren der länglichen hellen Zellen der halbmondförmigen Zellreihe ins Innere fortgesetzt denkt, und die Fortsätze zu einem centralen Punkte zu convergieren scheinen. — Manchmal ist die Linse auf Flächenpräparaten von einzelnen Zellkernen bedeckt, so daß oft der Anschein besteht, als ob dieselbe sich aus Zellen mit großen Kernen zusammensetzen würde. (Taf. VI, Fig. 24 27.) Doch rühren diese Kerne zweifellos von darüber oder darunter liegenden Zellen der Scheitelplatte her. Immerhin war in einzelnen Fällen eine sichere Beurteilung sehr schwierig, da die Kerne fast genau innerhalb der Kontur der Linse zu liegen schienen.

Die Linse wird eingefaßt von einer Reihe einen Halbmond bildenden hellen Zellen mit auffallend großem Kern (die »Retina« Spengels). Die Zahl dieser Zellen schwankt je nach dem Alter der Larve von 6—12 Zellen. Ihre Kerne übertreffen die der benachbarten Zellen der Scheitelplatte an Größe und verhalten sich färberisch anders, indem sie sich weniger stark tingieren. Sie sind namentlich in ihren basalen, nach außen gegen das Innere der Scheitelplatte gerichteten Teilen von rötlichem oder rotbraunem diffusen Pigment eingehüllt, so daß ihre Kerne öfters fast ganz verdeckt werden. — Es folgt dann eine Reihe von Pigmentzellen, welche den Retinazellen außen an der

Basis kappenförmig aufsitzen oder zwischen ihnen eingelagert sind. Dieses Pigment ist den Retinazellen nicht eingelagert, sondern angelagert. Es scheinen im Maximum etwa 12 solcher Pigmentzellen vorhanden zu sein. Dieselben bilden eine continuierliche Reihe, welche die Retina gegen die Scheitelplatte vollständig isolieren. Dies geht sowohl aus Flachschnitten als aus Sagittalschnitten mit voller Sicherheit hervor. (Taf. V, Fig. 32 u. 34.)

Wien, im Oktober 1913.

Literaturverzeichnis.

1. 1850. Joh. Müller, Über die Larven und Metamorphose der Echinodermen. In: Abh. d. Akad. Wiss. Berlin 1848.
2. 1851. — Über die Larven und die Metamorphose der Holothurien und Asterien. Abh. d. Akad. Wiss. Berlin 1849.
3. 1854. A. Krohn, Beobachtungen über Echinodermenlarven. Arch. f. Anat. Physiol. u. wiss. Medizin. Jahrg. 1854.
4. 1867. Alexander Agassiz, Notes on the embryology of the starfishes (Tornaria). Ann. Lyc. Nat. Hist. Now York. Vol. VIII.
5. 1873. — The history of Balanoglossus and Tornaria. Mem. Americ. Acad. of Arts and Sc. Vol. IX.
6. 1870. E. Metschnikoff, Untersuchung über die Metamorphose einiger Seesterne. 1) Über Tornaria. Zeitschr. f. wiss. Zool. Bd. XX.
7. 1875. Alex. Goette, Vergleichende Entwicklungsgeschichte der Comatula mediterranea. Arch. f. mikrosk. Anatomie. Bd. XII.
8. 1877. J. W. Spengel, Über den Bau und die Entwicklung des Balanoglossus. Amtl. Ber. 50. Vers. D. Naturf. u. Ärzte. München 1877.
9. 1884. William Bateson, The early stages in the development of Balanoglossus. Quart. Journ. f. Micr. Sc. N. S. Vol. XXIV.
10. 1885. — The later stages in the development of Balanoglossus Kowalewskii with a suggestion as to the affinities of the Enteropneusta. Vol. XXV.
11. 1886. G. B. Haldeman, Notes on a Tornaria and Balanoglossus. John Hopkins University Circulars. Vol. VI. Nr. 54.
12. 1887. W. F. R. Weldon, Preliminary note on a Balanoglossus larva from the Bahamas. Proc. Roy. Soc. London. Vol. XLII.
13. 1888. Bourne C. Gilbert, On a Tornaria found in british seas. Journ. marine biol. Assoc. (2.) Vol. I.
14. 1891. T. H. Morgan, Growth and development of Tornaria. Journ. of Morphol. Vol. V.
15. 1892. — Balanoglossus and Tornaria of New England. Zool. Anz. 15. Jahrg.
16. 1892. J. W. Spengel, Die Enteropneusten des Golfes von Neapel und die angrenzenden Meeresabschnitte. Fauna und Flora des Golfes von Neapel.

17. 1894. T. H. Morgan, The development of Balanoglossus. Journ. of Morphol. Vol. IX.
18. 1894. Wm. E. Ritter, On a new Balanoglossus and its possession of an endostyle. Zool. Anz. Bd. XVII.
19. 1894. Arnold Lang, Lehrbuch der vergl. Anat. der wirbellosen Tiere Jena.
20. 1894. H. Bury, The metamorphosis of Echinoderms. Quart. Journ. Micr. Soc. (2.) Vol. XXXVIII.
21. 1900. Wm. E. Ritter, The structure and significance of the heart of Enteropneusta. Zool. Anz. Bd. XXVI.
22. — — The movements of the Enteropneusta and the mechanism by which these are accomplished. Biol. Woods Holl. Vol. III.
23. 1903. Wm. E. Ritter and B. M. Davis, Studies on the ecology, morphology and speciology of the young of some enteropneusta of western North America. Univ. Californ. Public. Zool. Vol. I.
24. 1907—08. B. M. Davis, The early life history of Dolichoglossus pusillus Ritter. Univ. Californ. Zool. Vol. IV.
25. 1907. A. T. Masterman, On the Diplochorda. Certain points of the structure of Tornaria. Quart. Journ. micr. Sc. (2.) Vol. LII.
26. — E. Korschelt und Karl Heider, Lehrb. d. vergl. Entwicklungsgeschichte. Allg. Teil. IV. Lief. 1. u. 2. Aufl.
27. 1908. Karl Heider, Zur Entwicklung von Balanogossus clavigerus Delle Chiaje. Zool. Anz. Bd. XXXIV.
28. 1910. — Über Balanoglossus-Entwicklung. Verh. Ges. Deutsch. Naturf. und Ärzte. 81. Vers. 2. Teil. 1. Hälfte.
29. — Speculatives zur Balanoglossus-Entwicklung. Biolog. Centralblatt Bd. XXX.
30. 1910. Gustav Stiasny, Zur Kenntnis der Lebensweise von Balanoglossus clavigerus D. Ch. Zool. Anz. Bd. XXXV.
31. 1911. — Über adriatische Tornaria- und Actinotrocha-Larven. Sitzber. Kais. Akad. Wiss. Wien. Bd. CXX. Abt. I.
32. 1912. — Die Sandwirbel (Fäceshäufchen) des Balanoglossus clavigerus D. Ch. Zool. Anz. Bd. XXXIX.
33. 1913. — Studien über die Entwicklung von Balanoglossus clavigerus D. Ch. (Vorläufige Mitteilung.) Zool. Anz. Bd. XLII.

Erklärung der Abbildungen.

Tafel IV.

Fig. 1. Gastrula nach dem Leben von der Seite gesehen.

Fig. 2. Gastrula nach dem Leben von unten gesehen. (Verschluß des Blastoporus.)

Fig. 3. Späteres Stadium der Gastrulation im optischen Schnitt.

Fig. 4. Beginnende Abschnürung des Hydrocöls.

Fig. 5. Schnitt durch ein etwas späteres Stadium.

Fig. 6 u. 7. Abschnürung des Hydrocöls.

Fig. 8. Hydrocöl gegen Darm schon geschlossen.

Fig. 9 u. 10. Weitere Ausbildung des Hydrocöls, des Darmes, Mundbucht usw.

11. Fig. Schnitt durch ein ähnliches Stadium.

Fig. 12. Weitere Ausbildung des Hydrocöls.

Fig. 13. Ausschwärmende Larve.

Tafel V.

Fig. 14. Etwas älteres Stadium.

Fig. 15 u. 16. Junge Tornaria mit Anlage der Wimperkränze.

Fig. 17 Etwas älteres Stadium.

Fig. 18, 19, 20. Stadium der »*Tornaria mülleri*« von der Ventralseite, Dorsalseite und Seitenansicht.

Fig. 21. Polansicht derselben.

Tafel VI.

Fig. 22 u. 23. Hydroporus nach dem Leben.

Fig. 24. Scheitelplatte und Scheitelmuskel mit sich ablösenden Mesenchymzellen. Schnittpräparat.

Fig. 25. Körperepithel mit Wimperstrang und Drüsenzellen. Schnittpräparat.

Fig. 26. Drüsenzellen des Ectoderms.

Fig. 27. Scheitelplatte und Wimperkränze.

Fig. 28. Scheitelplatte. Schnittpräparat.

Fig. 29. Scheitelplatte. Schnittpräparat.

Fig. 30. Cölombildung. Schnittpräparat.

Fig. 31. Schnitt durch den Oesophagus.

Fig. 32. Scheitelplatte. Totalansicht mit den Augen.

Fig. 33. Ein Auge. Flacher Schnitt.

Fig. 34. Sagittalschnitt durch das Auge.

Fig. 35. Sagittalschnitt durch die Scheitelplatte.

Fig. 36. Sagittalschnitt durch die Scheitelplatte.

Der Ort des deutlichen Sehens in der Netzhaut der Vögel.

Nachtrag.

Von

Gustav Fritsch.

Mit Tafel VII.

Durch den im Archiv für mikroskopische Anatomie veröffentlichten Aufsatz über den Ort des deutlichen Sehens in der Vogelretina[1] habe ich eingehend Stellung genommen zu den Behauptungen der Autoren von der Existenz einer doppelten Fovea im Vogelauge; Behauptungen, welche häufig ganz allgemein gehalten sind und gelegentlich vom physiologischen Standpunkt aus die doppelte Fovea in Beziehung zu dem Pecten des Vogelauges bringen wollen.

Indem ich diese Behauptungen in ihrer allgemeinen Fassung glaubte ablehnen zu müssen, machte ich gleichzeitig darauf aufmerksam, daß bisher die doppelte Fovea nirgends notorisch demonstriert oder kenntlich abgebildet wurde. In diesem Sinne beanstandete ich auch die einzige auf den Gegenstand bezügliche Abbildung von Chievitz[2], welche nach einem Präparat von *Sterna hirundo* entworfen sein sollte.

Die fragliche Abbildung stellt einen bei Lupenvergrößerung gezeichneten Gewebsfetzen dar, in dem zwei seichte Dellen in einiger Entfernung voneinander die beiden Foveae bedeuten sollten; ich glaubte die Abbildung ablehnen zu müssen, da solche flache Dellen überhaupt keiner Vogelfovea ähnlich sehen.

Gleichwohl habe ich vor der Beobachtungstreue des genannten Autors eine so große Hochachtung, daß ich seine Behauptung, *Sterna hirundo* habe zwei Foveae einer sorgfältigen Nachprüfung für wert hielt. Meine Bemühungen, einwandfreies Untersuchungsmaterial der *Sterna-*

[1] Arch. f. mikroskopische Anatomie. Bd. LXXVIII. 1911. S. 245. Festschrift.

[2] Chievitz, Untersuchungen über die *Area centralis retinae.* Arch. f. Anatomie und Entwicklungsgeschichte. 1889. Suppl. Taf. VI, Fig. 14.

Augen zu erlangen, waren von zweifelhaftem Erfolge, die Beobachtungen an dem mäßig konservierten Material sprachen, so weit man sehen konnte, gegen die Behauptung von Chievitz, d. h. es ließ sich jedenfalls eine, durchaus typische Fovea feststellen.

Zur Erledigung der Streitfrage über das Vorkommen einer zweiten Fovea war tadellos erhaltenes Material unerläßlich, und ich scheute die Mühe einer Reise nach Helgoland nicht, um mich in den Besitz solchen Materials zu setzen, wobei mir die Herren von der zoologischen Station in Helgoland hilfreich an die Hand gingen und mich zu warmem Dank verpflichteten, den ich hierdurch abstatten möchte.

Retina von Sterna hirundo.

Die auf dem Meere erlegten Vögel wurden sofort an Land gebracht und die Augen innerhalb einer Stunde nach dem Tode mit verschiedenen Flüssigkeiten konserviert. Auch bei diesem Material erwies sich wieder die Erhärtung mit 7%iger Salpetersäure und nach 24 Stunden Übertragung in 3%ige Lösung von doppeltchromsaurem Kali als souverain; 10%iges Formalin sowie Müllersche Lösung ließen zu wünschen übrig.

Die nach 3 Tagen vorgenommene Eröffnung der Bulbi zeigte bei dem Salpetersäurematerial tadellose Erhaltung der Netzhaut. So genügte denn auch ein Blick um zu überzeugen, daß *Sterna hirundo* wie die meisten Vögel eine typische Fovea centralis an der gewöhnlichen, wirklich central gelegenen Stelle hat.

Da das Material eine ganz genaue Durchmusterung auch der peripherischen Retina erlaubte, so gelang es indessen unschwer festzustellen, daß Chievitz mit seiner Behauptung von zwei Foveae bei *Sterna* tatsächlich Recht hatte, indem außer der typischen eine kleine accessorische Fovea existiert, welche der Autor vermutlich andeutungsweise gesehen hat aber nicht zur korrekten Darstellung bringen konnte. Der von ihm abgebildete Retinafetzen war jedenfalls aus dem Auge herausgenommen und zeigte ein verändertes Bild ohne jede Orientierung.

Was den Befund physiologisch besonders interessant macht, ist nicht sowohl die Existenz zweier Foveae, sondern die auffallende Stellung, welche der accessorischen Fovea, angewiesen ist. Zur Orientierung über dieselbe dient in hervorragendem Maße der Pecten des Auges; dieses Organ dringt ziemlich ventral ins Innere und nimmt dann seinen Verlauf aufwärts, indem es gleichzeitig eine deutliche Abweichung nach rückwärts ausführt.

Während nun die typische Fovea in ihrer centralen Stellung

dadurch ihren Platz vor dem Pecten und etwas höher als seine vordere Kante erhält, findet man die accessorische Fovea mit Sicherheit, wenn man der Richtung des Pecten nach oben folgt, also eine etwas rückwärts gelegene Stelle der Retina untersucht und zwar in erheblichem Abstand von der vorderen Pectenkante.

Der größte äquatoriale Durchmesser (von vorn nach hinten) der untersuchten Augen betrug 13,4—15 mm, der Abstand der beiden Foveae 3—5,5 mm. Es liegt auf der Hand, daß weder die eine noch die andre Fovea irgendwelche Beziehung zum Pecten haben können, da beide vollkommen außerhalb des Bereiches desselben liegen.

Die Untersuchung der Foveae bei Lupenvergrößerung läßt beträchtliche Unterschiede zwischen beiden Anlagen erkennen. Genau meßbar sind sie nicht wegen der unsicheren Begrenzungen, doch würde man nach Schätzung die Fovea centralis etwa doppelt so groß als die Fovea accessoria ansprechen. Erstere ist dabei sehr deutlich, typisch ausgeprägt und zeigt sich von einem weißlichen Wall umgeben, gegen den die schroff abfallende Einsenkung sich dunkel abhebt; die andre ist durchweg zarter, der Wall ist kaum angedeutet und die Mitte erscheint als ein wenig eingesenktes, flaches Grübchen.

So läßt die Untersuchung deutlich erkennen, daß beide Anlagen nicht gleichwertig sind und es angezeigt ist auch ihren histologischen Bau genauer zu vergleichen. Auf der beigefügten Taf. VII ist Fig. 1 (rechtes Auge), nach einem Formalinpräparat photographisch aufgenommen und so orientiert, daß die Schnabelseite des Kopfes rechts zu suchen wäre. Obgleich die Formalinerhärtung wegen der weißlichen Retinafärbung für die Photographie recht günstig ist, erscheint die accessorische Fovea nur schwach angedeutet, weil die Niveaudifferenzen in dieser Anlage nur gering sind. Die typische Fovea in der Nähe der oberen Pectenkante ist wohl ausgeprägt. Die Lagerung der zweiten weit nach oben und hinten macht es begreiflich, daß sie leicht übersehen wird.

Fig. 2 (linkes Auge) ist nach einem in Salpetersäure erhärteten Präparat, wo die gelbgrüne Chromfärbung der photographischen Aufnahme ungünstig ist, aufgenommen. Gleichwohl erkennt man auch hier deutlich die flache nach oben und hinten angelegte zweite Fovea, während die Hauptfovea, wie öfters an Salpetersäurepräparaten, auffallend dunkel erscheint.

Unzweifelhaft deutet diese Verschiedenheit auch eine gewisse, näher zu ergründende Verschiedenheit in der histologischen Struktur an. Die weißen Zeichnungen sind Spiegelungen des Lichtes auf der Ober-

fläche der Netzhaut. Angesichts dieses Befundes einer doppelten Fovea bei *Sterna* wage ich es nicht mehr flüchtige Bemerkungen über solches Vorkommen bei einzelnen, bestimmten Vogelarten ohne eigne Nachuntersuchung in Zweifel zu ziehen, wenn ich auch das allgemeine Auftreten solcher Anlage bei den Vögeln ganz entschieden bestreite.

Am meisten plausibel erscheint mir die Annahme einer doppelten Fovea, wie sie behauptet wird, bei der Schwalbe. Dieser Vogel hat ja nicht nur den Namen mit der *Sterna* (Seeschwalbe) gemein, sondern auch den äußeren Habitus, die schmalen spitzen Flügel und den gewandten, schnellen Flug. Beide Vogelarten jagen ihrer Beute im Fluge nach, erstere allerdings in der Luft, die letztere beim schnellen Niederschießen auf die Oberfläche des Wassers. Auch beim Falken, wo eine doppelte Fovea angegeben wird, würde eine solche Erwägung angezeigt sein.

Es ist wohl denkbar, daß bei diesem Jagen ein frühzeitiges, sicheres Erkennen der unter ihnen befindlichen Beute von Vorteil ist und das Erhaschen erleichtert; so würde sich das Auftreten der zweiten, hochgelegenen Fovea als Anpassung an die Funktion zwanglos erklären.

Die mikroskopische Untersuchung.

Die mikroskopische Untersuchung des Materials bestätigte die bei Lupenvergrößerung gemachten Beobachtungen. Es wurden Querschnitte beider Foveae von demselben Auge angefertigt, das mit der kombinierten Salpetersäuremethode erhärtet war, und die nach der Obreggiamethode aufgereihten Schnitte wurden teils mit Hämatoxylin-van Gieson, teils mit Hämatoxylin- neutralem Carmin gefärbt.

Obgleich die Schnitte nur durchschnittlich 10 μ dick sind, erscheinen die Präparate wegen der Feinheit und Dichtigkeit der histologischen Elemente ziemlich opak; die weniger intensive Hämatoxylin-Carminfärbung gibt daher besonders für die photographische Aufnahme die instruktiveren Bilder.

Von den auf Taf. VII nach Photogrammen abgebildeten Querschnitten stellt Fig. 3 die typische Fovea centralis dar, Fig. 4 die accessorische; beide wurden bei der gleichen Vergrößerung, »200 lin.«, aufgenommen, erstere ist mit Hämatoxylin-van Gieson, letztere mit Hämatoxylin-Carmin gefärbt.

Ein Blick auf die Abbildung zeigt, daß die Retinazone, welche die accessorische Fovea trägt, nur etwa zwei Drittel so stark ist als diejenige mit der typischen Fovea. Daraus folgt ohne weiteres, daß

jene den mehr peripherisch gelegenen Zonen angehören muß, wie es die schwach vergrößerten Figuren der Tafel ebenfalls dartun.

Gleichwohl kann der Aufbau der Schichten und die Anordnung der Elemente keinen Zweifel darüber aufkommen lassen, daß man es auch bei der accessorischen mit einer wirklichen Foveabildung zu tun hat, sie scheint nur gleichsam auf der halben Entwicklungsstufe stehen geblieben zu sein.

In der Umgebung der typischen Fovea ist die Gesamtheit der Schichten außerordentlich stark entwickelt, wodurch der schon bei Lupenvergrößerung bemerkbare Wall um das eigentliche Grübchen gebildet wird. die Beteiligung der einzelnen Schichten an dem Aufbau ist ungleich und ungewöhnlich. Limitans interna und Opticusfaserschicht sind nur schwach ausgeprägt, kaum nachweisbar; die Schicht der Ganglienzellen liegt daher scheinbar frei und ist hier wenig mächtiger, als sie unter ähnlichen Verhältnissen gefunden wird. Bei der Annäherung an die trichterförmige Einsenkung der Fovea nehmen die Ganglienzellen plötzlich an Zahl gewaltig zu und erfüllen den ganzen Binnenraum des Grübchens im Präparat bis auf eine kleine in der Tiefe erscheinende Lücke und die etwa ein Viertel der Retinadicke betragende Einsenkung am Glaskörper.

Dies nirgends sonst bisher beobachtete Verhalten erweckt die Vorstellung, daß im Leben ein feiner Kanal zwischen den Ganglienzellen in die Tiefe führt, der durch Präparationseinfluß nur verdeckt wird.

In der Nachbarschaft dieses Zapfens von Ganglienzellen teilen sich die mittleren Schichten, nämlich die innere molekulare, die innere Körnerschicht und die äußere Körnerschicht ungefähr zu gleichen Teilen in den Raum, indem allerdings die innere Körnerschicht den Löwenanteil davonträgt. Mit erstaunlicher Plötzlichkeit verlieren sie im Centrum ihre Mächtigkeit und nur die äußere Körnerschicht bleibt auch hier noch kenntlich, während die andern untrennbar verschmelzen, wobei sie auf den zehnten Teil ihrer ursprünglichen Stärke sinken.

Der auffallendste Unterschied der Vogelretina im Vergleich mit derjenigen der Säugetiere, auf den ich schon in dem früheren oben zitierten Aufsatz aufmerksam machte, das Abrücken der Stäbchenzapfenkerne von der Limitans externa, tritt hier besonders deutlich in die Erscheinung und macht im Bilde einen befremdenden Eindruck, da auf diese Weise die äußere molekulare oder plexiforme Schicht bis zur Unkenntlichkeit reduziert wird. Die beim Säugetier ihr zugehörige Henlesche Faserschicht ist hier vom molekulären Teil getrennt und liegt nach außen von den Kernen. Die Anfügung des letzteren an die

innere Körnerschicht zeigt zahlreiche, offenbar vorgebildete Gewebslücken.

Besonders im Centrum, wo die Elemente offenbar sehr zart und stark gelockert sind, wird das Bild des Aufbaues der Elemente ein verworrenes. Auch mehr seitwärts ist die Anordnung der Stäbchenzapfenfasern eine auffallend lockere, obgleich man physiologisch eine dichte Stellung derselben erwarten sollte.

Die jenseits der Limitans externa anschließende Stäbchenzapfenschicht ist nämlich besonders fein, so daß eine Unterscheidung der Elemente schwer fällt; selbst in einiger Entfernung vom Centrum, wo sonst gegen den Pecten zu die breiten, tonnenförmigen Innenglieder der Zapfen aufzutreten pflegen, sieht man nur eine geringe Verbreiterung derselben.

Die Reduktion der Höhe der Centralzapfen auf ein Drittel und die Schiefstellung derselben nach allen Seiten ist auch hier in typischer Weise ausgebildet.

Das mächtige, stark mit Pigment ausgestattete Epithel bildet einen hohen und dichten schwarzen Saum um die Fovea, der nur an den niedrigen Zellen des Centrums eine Gliederung und die Verlängerung in Fortsätze zwischen die Zapfen. wenn auch undeutlich, erkennen läßt. Auch die pigmentfreien Zellkörper mit den Kernen bilden an diesem Durchschnitt nur einen verhältnismäßig schmalen Saum als Abschluß der Retina gegen die Chorioidea, über welche besondere Bemerkungen nicht zu machen sind.

Fovea accessoria.

Die unvollkommene Entwicklung der accessorischen Fovea macht sich im Querschnitt (Fig. 4 der Taf. VII) schon dadurch kenntlich, daß unter der Limitans interna die Opticusfaserschicht nicht vollständig zurückgebildet ist, sondern sich als ein schmaler, heller Saum über die Netzhaut hinzieht und im Grübchen eine Verbreiterung erkennen läßt.

Die Einsenkung des Grübchens, welches im vorliegenden Präparat nicht ganz in der Mitte getroffen wurde, beträgt etwa ein Drittel der ganzen Retinadicke, ist also nicht ganz unbedeutend, zumal hier die Schichten sich nicht wie bei der typischen wallartig verdicken.

Die normal entwickelte Ganglienzellenschicht erhebt sich im Gebiet der Fovea etwa auf das Doppelte, dringt also nicht sehr in die Tiefe vor und behält wesentlich das gleiche Aussehen. Die darauf folgenden Schichten, die innere molekulare oder plexiforme, ebenso wie die innere

Körnerschicht verlieren auf diese Weise nur wenig an Dicke, wenn sie auch deutlich unter der Ganglienanhäufung in die Tiefe ausweichen.

Die äußere plexiforme Schicht ist erheblich deutlicher ausgebildet als in dem typischen Netzhautgrübchen. Sie ist dabei nicht so lakunär und zeigt eine deutliche Längsfaserung, welche auf eingeordnete Stützfasern zurückzuführen sein dürfte; besonders auffallend und ungewöhnlich ist, daß die Schicht gerade unter dem Grübchen selbst besonders deutlich ist.

Abweichend von der typischen Bildung ist auch das Verhalten der Stäbchenzapfenfasern und ihrer zugehörigen Kerne in der äußeren Körnerschicht. Da diese nur wenig verschmälert unter der Fovea hindurchzieht und die Kerne nicht stark von der Limitans externa abrücken, so wäre eine deutliche HENLEsche Schicht der äußeren plexiformen zu erwarten; sie ist aber auch hier nur schwach ausgeprägt und ohne besonderen fovealen Faserverlauf. Die feinen und dicht gestellten Stäbchenzapfenkerne schicken also ihre Fasern auf kurzem Wege zur inneren Körnerschicht.

Die an die Limitans externa sich anfügende Stäbchenzapfenschicht zeigt aber unverkennbar die übliche Foveabildung und läßt keinen Zweifel an der histologischen Auffassung des Ganzen. Die Reduktion der Höhe der Centralzapfen im Gebiet des Grübchens beträgt mindestens die Hälfte der benachbarten Zonen, auch ist die typische Schiefstellung der Elemente nicht zu verkennen.

Die Stäbchenzapfen der peripherischen Retina, in welcher sich das Grübchen entwickelt, zeigen auch keine tonnenförmigen Innenglieder der Zapfen, wohl aber sieht man zwischen den cylindrischen Stäbchen reichlich eingestreute Zapfen mit etwa spindelförmigen Innengliedern, die sich als hellere Glieder in dem dichten Gewebe markieren.

An der fovealen Reduktion der Höhe beteiligt sich gleichfalls das Pigmentepithel und zeigt im Centrum schräg gestellte Pigmentfortsätze, doch ist die Pigmentanhäufung nicht annähernd so mächtig als bei der typischen Fovea.

Diesem geringeren Grad der Ausbildung entspricht auch der im Unterschied von jener so wohl ausgebildete, deutliche Saum pigmentfreier Zellkörper mit ihren Kernen in der Peripherie.

So läßt sich im ganzen Aufbau der accessorischen Fovea das oben an die Spitze gestellte Prinzip nachweisen, daß sie im Vergleich zur Fovea centralis eine nur unvollkommen entwickelte Anpassung an die Funktion darstellt, und es wirkt die sporadische Erscheinung solcher Formation weniger befremdend, wenn wir auch bewundernd vor der

Allmacht der Natur stehen, welche imstande ist grundstürzende Umbildungen so empfindlicher Elemente, wie es die Vogelretina ist, vorzunehmen.

Allgemeine Betrachtungen über den wechselnden Befund in der Vogelretina.

Sowohl vom anatomisch-histologischen Standpunkt als auch vom physiologischen gibt offenbar das Verhalten der Vogelretina viel zu denken. Der bemerkenswerte Wechsel in der Ausbildung der einzelnen Teile übertrifft noch den bei den Säugetieren und dem Menschen beobachteten.

Gerade in diesem subtilsten Organ des Körpers, dem Auge, wo die durch die physikalische Optik vorgeschriebenen Gesetze die Formation der einzelnen Teile mit unerbittlicher Strenge vorschreiben sollten, bewahrt sich die Natur ihre souveraine Herrschaft über die Gestaltung und spottet der Forscher, welche glauben, ihr Vorschriften machen zu können.

Gewiß werden auch die zu beobachtenden Abweichungen innere Gründe haben, doch ist nicht gesagt, daß sich dieselben rechnerisch festlegen lassen, nicht einmal, daß die Anpassung an die Funktion überall die entscheidende Stimme hätte. Gerade bei dem Auge zeigt es sich ja unverkennbar, welche überraschend hohe Leistungen trotz der notorischen Unvollkommenheiten des Apparates durch geschickte Verwendung und Übung erreicht werden können.

Die Ungleichheiten der Anlage sind gewiß vielfach, wie ich es durch eingehende Vergleichungen auch an der Area centralis des Menschen festgestellt habe, auf Rassenunterschiede und konstante Vererbung solcher Merkmale zurückzuführen. Wenn selbst beim Menschen die schwach abgegrenzte Area gelegentlich nur eine undeutliche Fovea trägt, so kann die Ungleichheit der Entwicklung der Retinaregionen bei den verschiedenen Vogelarten nicht so verwunderlich erscheinen.

Um sich ein richtiges Urteil über die tatsächlichen Verhältnisse zu bilden, ist die einwandfreie Konservierung der Netzhaut unerläßlich. Nur ein glattanliegendes faltenloses Organ gibt die Möglichkeit das Vorhandensein oder Fehlen so zarter Anlagen, wie es die Vogelfovea ist, mit Sicherheit festzustellen. Max Schultze[1] war vorsichtig genug

[1] In meinem früheren, oben zitierten Aufsatz über diesen Gegenstand ist S. 255 ohne meine Absicht in einem gesperrt gedruckten Absatz der Name Max Schultze« mit fetten Lettern gesetzt worden, was einen üblen Eindruck macht und von mir lebhaft bedauert wird.

zu erklären, »er habe bei manchen Vögeln (Huhn, Ente) eine Fovea nicht finden können«, während es mir an gutem Material gelang, bei diesen Tieren eine solche zweifellos festzustellen. Indessen mußte ich selbst die Erfahrung machen, daß wenigstens beim Huhn das Vorkommen des Netzhautgrübchens keineswegs constant ist. Im Verein mit meinem Assistenten Dr. Scherwensky habe ich eine ganze Reihe von Hühnernetzhäuten auf diese Anlage untersucht und tatsächlich weder makroskopisch noch mikroskopisch die Andeutung einer Fovea gefunden, so daß wir für diese Fälle das Fehlen der Anlage mit positiver Sicherheit behaupten können. Auch hier scheinen also Rassenunterschiede in die Erscheinung zu treten, da ich die Fovea früher an anderm Material deutlich wenn auch schwach ausgeprägt fand.

Die Frage lag nahe, wie sich die Verhältnisse bei andern, verwandten Vogelarten verhalten möchten, und diese Betrachtung führte zur Untersuchung der Rebhuhnretina. Hier fand sich eine wohl ausgebildete, deutliche Fovea centralis, deren Einsenkung im untersuchten Falle bei beiden Augen etwas spaltförmig war, was vielleicht auf Präparationseinfluß zurückzuführen ist. Es wird wünschenswert sein, auch andre hühnerartige Vögel zur Vergleichung heranzuziehen, da nunmehr die Vermutung auftaucht, daß die Domestikation zur Rückbildung des Foveagrübchens bei den Haushühnern geführt hat.

Bestätigt sich diese Vermutung, so wird man berechtigt sein anzunehmen, daß wir im Fehlen der Foveaausbildung eine Wirkung des Nichtgebrauchs zu sehen haben, da die domestizierten Tiere in den engen Verhältnissen ihres Aufenthaltes wenig auf besonders scharfes Sehen angewiesen sind, während in dem freien Leben die Sicherheit der Existenz vielfach von der Güte des Sehorgans abhängt.

Unter allen Umständen ist es sehr bemerkenswert, daß die spezielle Anpassung scheinbar rücksichtslos über ein so wichtiges, höchst kompliziertes Organ verfügen darf, und man muß annehmen, daß die Funktion in gewissen Grenzen von der besonderen Ausbildung der Teile unabhängig ist. Können wir die Sehschärfe der Vögel nicht exakt bestimmen, so zeigen doch meine entsprechenden Untersuchungen beim Menschen, daß hohe Sehschärfe auch bei Rassen (z. B. Chinesen) auftritt, deren Ausbildung des Grübchens häufig unvollkommen ist. Die Variationen der Vogelretina beweisen aber wenigstens, daß ein typisch ausgebildetes Netzhautgrübchen zu normalem Sehvermögen nicht absolut notwendig ist, wenn auch mit Sicherheit anzunehmen ist, daß die höchsten Leistungen an Sehschärfe nur den Augen eigen sein werden,

welche die der Grübchenregion eigentümlichen Centralzapfen in vollkommener Weise entwickelt haben.

Eigentümlich wechselnd ist außer der Ausbildung des Netzhautgrübchens in der Vogelretina auch die Ausbildung der Stäbchen und Zapfen sowie der darin zu beobachtenden farbigen Öltröpfchen, worüber ich in der oben zitierten Abhandlung nähere Angaben gemacht habe. Das Auftreten der farbigen Öltröpfchen in ihrer vermuteten Beziehung zur Farbenperzeption habe ich erörtert in der Akademieabhandlung, betitelt: Die Retinaelemente des Vogels und die Dreifarbentheorie.

Einen bemerkenswerten Hinweis auf die Berechtigung solcher Annahme erhalten wir durch die Beobachtung, daß die Nachtraubvögel (Eulen), denen Farbenperzeption nutzlos wäre, nur blaßgelbe Öltröpfchen in der Stäbchenzapfenschicht führen. Hr. Hess hat in seinem auf der letzten Naturforscherversammlung in Wien gehaltenen interessanten Vortrag über das Sehen der Tiere, diesen Gegenstand etwas zu kategorisch behandelt, indem er den Vögeln eine mangelhafte Perzeption des blauen Endes im Spectrum auf Grund des Auftretens von nur gelben und roten Öltröpfchen in der Retina zuschrieb. Wie durch eine Reihe von diesbezüglichen Untersuchungen von Max Schultze, Engelmann, Krause und mir selbst festgestellt wurde, liegen die Verhältnisse nicht so einfach, da sich bei den meisten Vögeln nicht zwei, sondern vier verschieden gefärbte Öltröpfchen nachweisen lassen, nämlich: purpurrot, orangerot, gelbgrün und blaßblau. Die letzteren sind die spärlichsten und kleinsten, die dunkelroten die größten und auffallendsten.

Soweit die Öltröpfchen für die Farbenperzeption in Frage kommen, dürfte allerdings im Sinne von Hess die Wahrnehmung des blauen Spectralendes wenigstens minderwertig sein.

Auffallend bleibt aber, abgesehen von dieser Annahme, die ungleiche Entwicklung der farbigen Einlagerungen bei den einzelnen Arten, sowie die Verschiedenheit der Farbentöne. Die tiefroten Tröpfchen erscheinen bald mehr purpurrot, bald zinnoberrot, die orangeroten bald mehr gelblich, die gelbgrünen, welche den peripherischen Netzhautzonen besonders eigen sind, schwanken zwischen hellgrün und schwefelgelb, die Farbenwahrnehmung der Vögel dürfte daher wohl ebenfalls in weiten Grenzen schwanken.

Schließlich möchte ich noch beiläufig darauf hinweisen, daß die heutigen Forscher vielfach die Neigung bekunden, unsre Vorstellungen von den Sinneswahrnehmungen der Tiere herabzustimmen, was auch in dem erwähnten Vortrage stark zum Ausdruck kam. So bestritt

Hr. Hess die sonst allgemein angenommene Farbenwahrnehmungen der Insekten auf Grund eines Versuches, dessen Beweiskraft mehr wie anfechtbar ist. Der Autor warf das Licht des Spectrums auf einen hellen Streifen Papier, der gleichmäßig mit Honig bestrichen war. Aus dem Umstand, daß die Bienen den Honig auf dem Streifen unter allen Farben des Spectrums gleich häufig aufsuchten, schloß er, daß sie keinen Farbensinn besäßen. Man durfte daraus doch nur schließen, daß sie den Honig nach dem bei den Insekten so außerordentlich stark ausgeprägten Geruch aufsuchten, und die farbige Beleuchtung ihnen dabei höchst gleichgültig war. Unter dem blauen Licht roch doch der Honig jedenfalls nicht anders als unter dem roten.

Berlin Gr. Lichterfelde, im Oktober 1913.

Erklärung der Abbildungen.

Tafel VII.

Fig. 1. Augenhintergrund des rechten Auges von *Sterna hirundo*: Vergr. 10 lin.

Fig. 2. Augenhintergrund des linken Auges von *Sterna hirundo*: Vergr. 10 lin.

Fig. 3. Durchschnitt der Fovea centralis typica von *Sterna hirundo*; Vergr. 200 lin.

Fig. 4. Durchschnitt der Fovea accessoria desselben Auges; Vergr. 200 lin.

Die Sinnesorgane der beiden Flügelpaare von Dytiscus marginalis.

Von

Richard Lehr

aus Posen (Preußen).

(Aus dem zoologischen Institut zu Marburg.)

Mit 45 Figuren im Text.

Inhaltsverzeichnis.

Seite

A. Einleitung 87
B. Methode 88
C. Spezieller Teil 91
1. Literatur 91
2. Die Sinneskuppeln der Alae und das Chordotonalorgan 93
a. Der Bau der Subcostalvene 93
b. Die Anordnung der Sinneskuppeln an der Basis der häutigen Flügel 99
c. Die distale Subcostalgruppe 100
d. Das Chordotonalorgan in der Subcostalvene 109
e. Die proximale Subcostalgruppe 119
f. Die Costalgruppe 123
3. Die sonstigen Sinnesorgane der häutigen Flügel 126
4. Die Hautsinnesorgane der Elytren 129
a. Die Sinnesorgane der Elytrenbasis 129
α. Die Subcostalgruppe der Elytren 131
β. Die Gruppe der Sinnesborsten 135
b. Die sonstigen Sinnesorgane der Elytren 136
Literaturverzeichnis 148

A. Einleitung.

Die vorliegende Arbeit befaßt sich mit dem Bau und der Verbreitung der auf den beiden Flügelpaaren des *Dytiscus marginalis* vorkommenden Sinnesorgane. Die Untersuchungen schließen sich einer Arbeit von Hochreuther (Die Hautsinnesorgane von *Dytiscus margi-*

nalis, ihr Bau und ihre Verbreitung am Körper) direkt an, die als Teil einer zusammenhängenden Bearbeitung des *Dytiscus marginalis* bereits veröffentlicht ist.

Hicks hatte im Jahre 1857 Sinnesorgane am Grunde der Flügel von Dipteren sowie der meisten übrigen Insektenabteilungen gefunden. Vom feineren Bau dieser Organe konnte er sich aber natürlich bei dem damaligen Stande der Hilfsmittel keine sichere Rechenschaft geben. Leydig machte als erster darauf aufmerksam, daß diese Organe mit den sogenannten Hörstiften verbunden seien. Letztere Untersuchungen nahm Graber mit großem Eifer auf und bemühte sich, in den Nervenendigungen dieser Sinneskuppeln die bei den Tympanalorganen der Orthopteren von ihm zweifellos erwiesenen Hörstifte aufzufinden. Er sah sie demgemäß als Hörorgane an. Auch Weinlands Untersuchungen über diesen Gegenstand, die er an seine Befunde am Dipterenschwinger anschloß, mögen hier erwähnt werden. Ganz besonders aber haben sich in neuester Zeit drei Autoren um die Erforschung dieser Sinneskuppeln verdient gemacht: K. Guenther (1901), H. Freiling (1909) und vor allem R. Vogel (1911). Allerdings handelt es sich bei diesen dreien um Sinneskuppeln an den Flügeln nur der Lepidopteren. Erst im speziellen Teil der Arbeit werden wir genauer auf die schönen Befunde, namentlich die von Vogel, eingehen. Gerade der Umstand nun, daß keiner der neueren Forscher die Käfer, die doch vor allem Leydig und Graber zu ihren Untersuchungen dienten, zu seinen Spezialuntersuchungen herausgriff, rechtfertigt wohl, daß ich hier etwas eingehender über meine Befunde betreffs der Sinneskuppeln von *Dytiscus marginalis* berichte.

B. Methode.

Daß bis jetzt noch keine genaue, anatomische Untersuchung dieser Sinnesorgane gerade bei Käfern existiert und die neuesten Autoren ausschließlich Lepidopteren zum genaueren Studium der Sinneskuppeln der Flügel herangezogen haben, hat seinen Grund zweifellos darin, daß das äußerst harte Chitin, namentlich wie bei *Dytiscus*, der feineren Schnittmethode zu große Schwierigkeiten entgegenstellt, zumal die einzelnen Kuppeln sehr klein sind und daher ihre Untersuchung sehr dünne Schnitte erfordert. Zwar kennt man schon lange Chitinerweichungsflüssigkeiten, allein diese zerstören gewöhnlich die Weichteile und lassen uns nur die Chitingebilde erkennen.

Mein sämtliches Material wurde mit dem Pikrin-Salpeter-Chrom-

säure-Sublimatalkoholgemisch von C. Hennings (1900) konserviert, dessen Zusammensetzung folgende ist:

konzentrierte Salpetersäure	16 Teile
Chromsäure, wässerige Lösung 0,5%	16 Teile
Sublimat, gesättigte Lösung in 60%igem Alkohol . .	24 Teile
Pikrinsäure, gesättigte wässerige Lösung	12 Teile
absoluter Alkohol	42 Teile
	110 Teile

Nachdem ich die von Hennings angegebene, vorzügliche Methode bei Untersuchungen von Myriopoden verwendet hatte, fand sie auch sonst mit gutem Erfolg im hiesigen Institut Verwendung, hat sie doch den andern Chitinerweichungsflüssigkeiten gegenüber den Vorteil, zugleich gut konservierend wie chitinerweichend zu wirken. Da ich bei den verschiedensten Hexapodenabteilungen, vor allem auch bei *Dytiscus* im Gegensatz zu Hochreuther, gute Erfolge mit ihr gehabt habe, möchte ich hier um so mehr meine Methode etwas genauer angeben:

Die fraglichen Stücke wurden von den Tieren, nach kurzer Betäubung mit Chloroform, mit einer Schere entfernt und sofort in die Henningssche Lösung gebracht. 50 ccm der Lösung genügen für beide Flügelpaare. Nach etwa 24 Stunden wurde die Flüssigkeit durch 40%igen Alkohol ersetzt, der anfangs öfters gewechselt werden muß. Die Weiterbehandlung erfolgte in der bekannten Weise über den 60%igen Alkohol unter Zusatz von Jodlösung bis zum absoluten Alkohol. Je konzentrierter der Alkohol ist, um so nachteiliger scheint er mir auf das Chitin einzuwirken. Länger als 3 Stunden sollte man daher seine Objekte nicht in absolutem Alkohol verweilen lassen.

Vielleicht noch vorsichtiger als bei Alkohol hat man bei der Überführung der Objekte in Xylol zu verfahren. Ein langes Verweilen in Xylol macht das Chitin so spröde, daß es für das Schneiden ganz unbrauchbar wird. Die Objekte wurden deswegen immer schon nach höchstens einer halben Stunde daraus in flüssiges Paraffin (Schmelzpunkt 56—60°) gebracht, nachdem dem Xylol zuletzt gewöhnlich schon einzelne Stücke festes Paraffin zugefügt waren. Nach etwa 3—6 Stunden, je nach der Größe der Objekte, wurden sie in reines Paraffin überführt und nach weiteren 8—10 Stunden dem Ofen entnommen und eingebettet. Langes Verweilen in flüssigem Paraffin scheint mir bei *Dytiscus* keineswegs chitinerweichend zu wirken, wie von andrer Seite

für andre Objekte mitgeteilt wurde. Das Wesentliche scheint mir bei der ganzen Behandlung des Chitins das zu sein, die Objekte nur möglichst kurz in starkem Alkohol sowie Xylol zu lassen, eben nur so lange als ihre Übertragung in Paraffin erfordert. Langes Verweilen in Alkohol bzw. Xylol scheint mir auf jeden Fall das Chitin spröde und unschneidbar zu machen.

Einige wichtige Bemerkungen über die Verwendung der Henningsschen Lösung im allgemeinen muß ich noch machen: Man halte sich die einzelnen Bestandteile der Lösung wie 0,5%ige Chromsäurelösung, Sublimatlösung usw. stets vorrätig und setze die Lösung immer unmittelbar vor dem Gebrauch zusammen; denn selbst nach kurzem Stehen im warmen Zimmer scheidet schon die zusammengesetzte Lösung einen dicken weißen Niederschlag ab, höchstwahrscheinlich aus Kalomel bestehend, das durch die Reduktion des Sublimats entsteht. Daß diese so chemisch veränderte Lösung nun nicht mehr so gut konservierend wirken kann als vorher, ist wohl selbstverständlich.

Unter Umständen bekommt man schon beim Mischen der verschiedenen Flüssigkeiten eine Trübung. Dies kann man vermeiden, wenn man zunächst zu der Chromsäure die Pikrinsäure und die Sublimatlösung gießt und dann den absoluten Alkohol zufügt: dabei wird die Lösung stets klar bleiben, sie hat jetzt eine orange Farbe. Dann kühle man die Lösung möglichst ab, etwa unter der Wasserleitung und füge jetzt erst die konzentrierte Salpetersäure hinzu. Die rote Farbe wird sich hierbei zwar in eine grüne umwandeln, aber die Flüssigkeit bleibt vollständig klar. Bewahrt man sie in einem kühlen Raume auf, so hält sie sich einige Tage unverändert.

Beim Schneiden wurde niemals Mastixkollodium angewandt. Ich habe die Erfahrung gemacht, daß Mastixkollodium, falls das Chitin sich überhaupt schneiden läßt, unnötig ist, andernfalls aber hilft uns dann auch Mastixkollodium nichts.

Selbstverständlich erfordert das Schneiden der Flügel, namentlich aber der Elytren von *Dytiscus* größte Übung und Ausdauer. Eine bestimmte Regel für das Schneiden läßt sich nicht angeben, die Objekte verhalten sich in der Beziehung sehr verschieden. Manchmal hat man größere Erfolge, wenn man das Messer langsam über das Objekt führt, ein andermal erreicht man mehr durch große Geschwindigkeit, insofern man dadurch gleichsam dem Chitin keine Zeit zum Reißen läßt.

Zum Färben zeigte sich am günstigsten das Delafieldsche Hämatoxylin; namentlich bot es zur Erkennung der verschiedenen

Chitinarten große Vorteile. Auch die Doppelfärbung mit Hämatoxylin-Eosin lieferte unter Umständen besonders brauchbare Bilder.

Ganz besonders mag schließlich an dieser Stelle noch betont werden, daß sämtliche von mir verwandten Käfer vollständig ausgebildetes Chitin besaßen; es wurden also keine »Jungkäfer« benutzt.

C. Spezieller Teil.

1. Literatur.

Leydig gibt uns als erster eine genauere Beschreibung der Sinneskuppeln und des Chordotonalorgans an der Basis der Subcostalvene von *Dytiscus*: »An der Wurzel der Hinterflügel bei *Dytiscus marginalis* und zwar auf dem braun chitinisierten Streifen, welcher als »Subcostalvene« bezeichnet wird, erblickt man einen Trupp stärkerer Hautkanäle. In die Subcostalvene herein tritt in Begleitung einer Trachee ein starker Nerv, der in der Gegend, wo die äußere Haut von den Kanälen durchbohrt ist, in ein längliches Ganglion anschwillt. Von dem Ganglion lösen sich zahlreiche, gegen 20, nervöse Züge ab, mit der Richtung nach derjenigen Gegend, wo die Hautkanäle sichtbar sind, und was von größter Bedeutung wird, die Ausstrahlungen des Ganglions besitzen in ihrem Innern dieselben eigenartigen Stäbchen oder Stifte, welche aus der Endverbreiterung des Hörnerven bei den Orthopteren bekannt sind.«

Von der nun folgenden Beschreibung der Einzelheiten kommt nur folgende Mitteilung noch für uns wesentlich in Betracht: »Zur späteren Würdigung der Hautkanäle sei hier gleich hervorgehoben, daß die Kanäle um vieles zahlreicher sind, als die vom Ganglion sich abzweigenden, mit den Stäben versehenen Züge.«

Graber knüpft an Leydigs Untersuchungen an: »Da es selbst nach Leydigs Darstellung nicht ganz sicher gestellt ist, ob der skolopofere Nervenendapparat zu den poriferen Strecken der Flügeladerwandung in näherer Beziehung steht, so trachtete ich in erster Linie hierüber und zwar mit Hilfe der auf dieses Objekt noch nicht angewandten Schnittmethode ins Klare zu kommen und ich hatte die Befriedigung, schon beim ersten Präparat, einem Querschnitt durch die porifere Subcostalrippenwurzel von *Lucanus*, meinen Zweck zu erreichen.«

Von der nun folgenden genaueren Beschreibung sollen nur einzelne für uns besonders wichtige Punkte hier angeführt werden: »namentlich gegen die Peripherie zu finden sich größere Blasen mit großem, scharf tingiertem Kern — die basalen Ganglienzellen — und endlich zu äußerst

eine Zone relativ heller Schläuche, die Skolopophoren, die aber, weil sie der Schnitt fast alle in schiefer Richtung trifft, nur in einzelnen Fragmenten erhalten sind und nur in den seltensten Fällen stiftförmige Körperchen erkennen lassen.

Nach diesen Befunden — und im Ganzen dasselbe beobachtete ich bei *Dytiscus* — unterliegt es nun wohl keinem Zweifel mehr, daß die stiftführenden Nervenendorgane tatsächlich zu den porentragenden Integumentstrecken in engster, ja in unmittelbarer Beziehung stehen, oder daß, mit andern Worten gesagt, die skolopoferen und poriferen Bildungen zusammengehören.

Leider wurde meine Hoffnung an einem Längsschnitt etwas Genaueres über die direkte Beziehung zwischen den einzelnen Poren und den Skolopophoren zu erfahren, durch die Unmöglichkeit, einen solchen von entsprechender Feinheit herzustellen, vereitelt.«

Graber hat nun aus diesen ihm selbst nie ganz sicher erscheinenden Befunden den Schluß gezogen, daß alle poriferen Sinnesorgane am Grunde der Subcostalvene der Insekten mit Skolopophoren in Verbindung ständen. Er spricht sich darüber folgendermaßen aus: Im Vorstehenden ist vor allem der Nachweis von Wichtigkeit, daß tatsächlich, wie ich von vornherein vermutete, jeder Porus der in Rede stehenden Organe je mit einem besonderen skolopoferen Nervenende verbunden ist, und wir dürfen nun wohl ohne weiteres annehmen, daß es sich bei den übrigen poriferen Vorkommnissen ebenso verhalte, beziehungsweise es wird gestattet sein, schon aus der Gegenwart der gewissen Cuticularbildungen auf das Vorhandensein der gewissen Nervenendigungen zu schließen.«

Ich selbst konnte im Gegensatz zu Leydig und Graber, um das gleich hier zu betonen, bei *Dytiscus* mit absoluter Sicherheit konstatieren, daß die Poren (Sinneskuppeln) an der Subcostalvene mit einfachen Sinneszellen, wie das bereits für die Lepidopteren von Günther, Freiling und Vogel nachgewiesen ist, in Verbindung stehen und keineswegs etwas mit den ebenfalls in der Rippe des *Dytiscus* vorhandenen Skolopophoren zu tun haben, sondern daß diese letzteren sich von demselben Nerven aus als selbständige Organe in entgegengesetzter (ventraler) Richtung durch die Subcostalvene ausspannen und sich hier am Integument anheften, oder mit andern Worten gesagt, die von Graber gebildete Gruppe der sogenannten »poriferen Chordotonalorgane« existiert überhaupt nicht.

2. Die Sinneskuppeln der Alae und das Chordotonalorgan.

a. Der Bau der Subcostalvene.

Die häutigen Flügel der Insekten setzen sich bekanntlich aus zwei Chitinlamellen zusammen, einer dorsalen und einer ventralen. Meist sind die Lamellen einschichtig. Beide werden später nur durch eine sehr dünne Matrixschicht, oft nur spärliche Reste einer ursprünglich wohlentwickelten Hypodermis, getrennt, ja häufig liegen die beiden Lamellen bei der vollentwickelten Imago vollständig aufeinander, sodaß man überhaupt keine Reste der Matrix mehr nachweisen kann und die beiden Lamellen eine einzige homogene Chitinlage vortäuschen.

Das Hauptcharakteristikum der häutigen Flügel besteht in der Nervatur derselben. Die Nerven, Adern, Venen oder Rippen der Flügel bilden eine Ausnahme gegenüber den übrigen Flügelteilen. Hier buchten sich die beiden Chitinlamellen zu Chitinröhren weit auseinander und behalten auch bei der fertigen Imago diese Form bei.

Für uns kommt hier nur die sogenannte Subcostalvene, auch Subcostalrippe oder vordere Mittelrippe (nach Euscher: Vena radialis) (Fig. 1 *SV*) genannt, in Betracht. Sie folgt als zweite Rippe unmittelbar auf die am Vorderrand des Flügels gelegene Costal- oder Vorderrandrippe[1] (Fig. 1 *CV*). An ihrem proximalen Ende liegen dorsalwärts zwei größere Gruppen kuppelförmiger Hautsinnesorgane (*dsg*, *psg*), durch ihr Inneres spannt sich hier nach der ventralen Seite hin ein recht ansehnliches Chordotonalorgan aus. Es ist daher nicht auffallend, wenn sie sich in dieser Gegend durch ihre Stärke vor den andern Rippen auszeichnet. Ihr Querschnitt ist allgemein wie der aller Rippen von rundlicher Gestalt (Fig. 3, 4 *SV*), am Grunde allerdings ist sie mehr viereckig (Fig. 2 *SV*). Am äußersten proximalen Ende ist sie dorsal ebenso wie in ihrem weiteren distalen Verlauf von dickem, braunem Chitin umgeben, das hier in ein Feld von farblosem Chitin (Fig. 1, 3 *f*) übergeht, dessen Bedeutung mir bisher unbekannt geblieben ist; die ventrale Seite wird von einer fast farblosen Chitinschicht gebildet (Fig. 4).

Man kann an der Subcostalvene sowie ganz allgemein am Flügel des *Dytiscus* mindestens dreierlei Arten von Chitin unterscheiden, die sich namentlich bei der Färbung mit Delafieldschen Hämatoxylin leicht voneinander unterscheiden lassen. Zunächst haben wir das

[1] Diese besteht eigentlich wieder aus zwei Rippen, die nach dem Außenrande zu gelegene Chitinröhre wird auch Vorderrandader (nach Euscher = Costalader), die darauf folgende Costalader (nach Euscher = Subcostalader) genannt.

dunkelbraun gefärbte Chitin, das den gesamten Körper als eigentliches Hautskelett überzieht; es bleibt auch bei der Färbung mit Hämatoxylin braun. Diese Chitinart kommt immer nur als äußerste Körperschicht vor. Sie zeigt meist eine erhebliche Dicke (Fig. 9 *chI*). Gewöhnlich findet man darunter eine zweite Lage von an und für sich farblosem Chitin (*chII*), die sich mit Hämatoxylin dunkelblau färbt. Diese

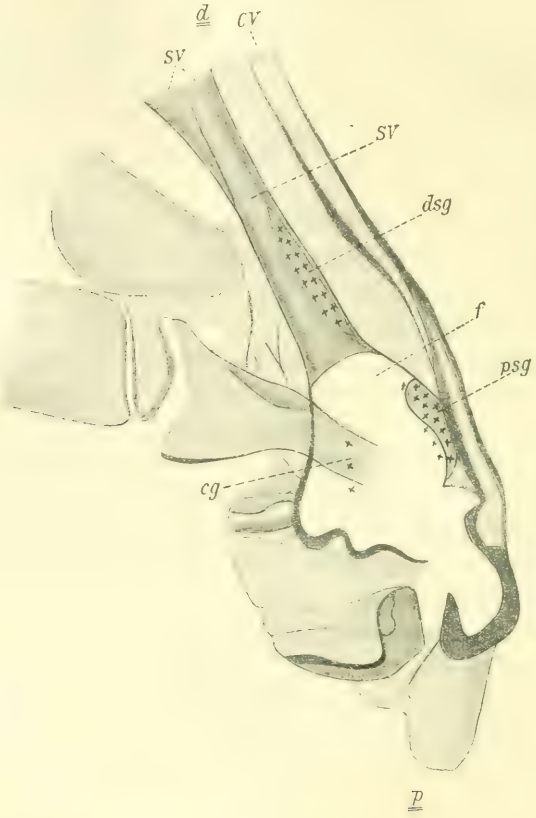

Fig. 1.

Basis des linken Flügels mit den drei Sinneskuppelgruppen. 55 : 1. *CV*, Vorderrandrippe + Costalrippe; *SV*, Subcostalvene; *cg*, Costalgruppe; *d*, distal; *dsg*, distale Subcostalgruppe; *f*, farbloses Feld; *p*, proximal; *psg*, proximale Subcostalgruppe.

Chitinart ist bedeutend weicher als die vorige und im allgemeinen in viel dünnerer Lage vorhanden. Sie bietet infolgedessen dem Schneiden keine erheblichen Schwierigkeiten. Nur selten kommt dieses Chitin bis an die Körperoberfläche, z. B. besteht daraus das oben genannte Feld von farblosem Chitin an der Basis der Subcostalvene (Fig. 1—3 *f*).

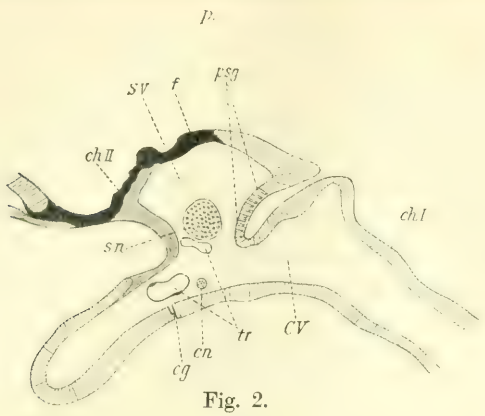

Fig. 2.

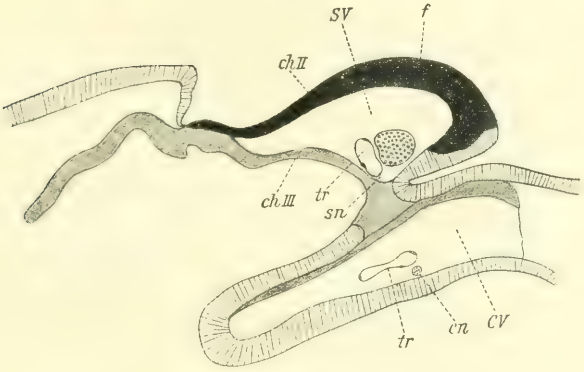

Fig. 3.

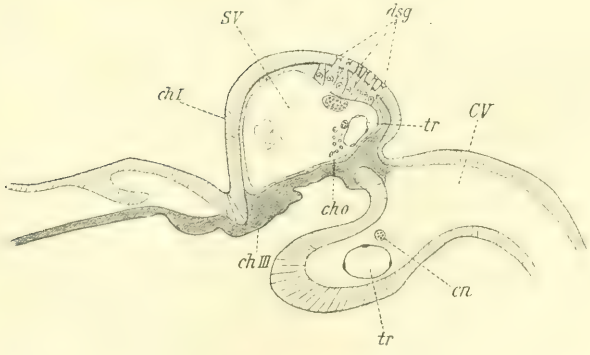

d.

Fig. 4.

Fig. 2—4. Querschnittbilder durch die Wurzel des linken Flügels in proximal-distaler Reihenfolge. 55 : 1. *CV*, Costalrippe; *SV*, Subcostalrippe; *cg*, Costalgruppe; *chI—III*, Chitin I—III; *cho*, Chordotonalorgan; *cn*, Costalnerv; *d*, distal; *dsg*, distale Subcostalgruppe; *f*, farbloses Feld; *p*, proximal; *psg*, proximale Subcostalgruppe; *sn*, Subcostalnerv; *tr*, Trachee.

Endlich stoßen wir (z. B. auf der Ventralseite der Subcostalvene) auf eine dritte Art von Chitin (Fig. 4, 9 *chIII*); diese findet sich immer nur an Stellen, die weniger schutzbedürftig sind ihrer Lage wegen. Auch hierbei haben wir es wieder mit einem verhältnismäßig weichen und von Natur aus farblosen Chitin zu tun. Mit Hämatoxylin (Delafieldschem) färbt es sich nur schwach hellblau. Zuweilen findet man diese drei Chitinarten in unmittelbarer Folge aufeinander, indem auf das harte, äußere, braungefärbte Körperchitin die sich mit Hämatoxylin tief blau färbende Art und darauf erst die sich nur schwach bläulich färbende Art folgt (Fig. 18, 20, 22).

Das innere Lumen der Subcostalvene stellt, abgesehen von ihrem äußersten proximalen Teile, einen allseits geschlossenen Hohlraum dar (Fig. 3, 4, 9), der rings von der auch bei der alten Imago wohlausgebildeten Hypodermis ausgekleidet wird (*hyp.*). Diese hat im Durchschnitt eine Breite von 6 μ; allerdings schwankt diese bei den verschiedenen Exemplaren ziemlich erheblich, und zwar steht ihre Dicke immer in umgekehrtem Verhältnis zur Dicke des Chitins, was ja auch leicht verständlich ist, da das Chitin bekanntlich mit dem Alter des Tieres auf Kosten der Hypodermis mehr und mehr zunimmt. Scharf umgrenzt ist sie nur nach innen durch die sogenannte Basilarmembran. Zellgrenzen waren im allgemeinen nicht zu erkennen.

Die Kerne folgen sehr dicht aufeinander; oft ist nur ein wenige μ großer Zwischenraum vorhanden. Form und Größe der Kerne unterliegen manchen Schwankungen; meist zeigen sie eine länglich rundliche bis ovale Gestalt. Ihre Durchschnittslänge beträgt etwa 7 μ, ihre Breite 4,5 μ. Fast immer findet man in ihnen einen sich sehr dunkel färbenden Nucleolus vor, der meist am Rande des Kernes liegt. Im übrigen ist der Inhalt bis auf einige größere Chromatinpartikelchen hell im Vergleich zum mehr grobkörnigen Protoplasma des Zelleibes. Nur an einzelnen Stellen zeigt sich die Hypodermis bedeutend erweitert, indem sie kleinere oder größere Gruppen von Drüsenzellen aufnimmt.

Wie in den meisten Flügelrippen sieht man auch in der Subcostalvene, ihrer Längsachse folgend, einen kräftigen Nerven und eine Trachee verlaufen (Fig. 2, 3 *sn, tr*). Naturgemäß bringt die genauere Besprechung der Sinnesorgane an der Subcostalvene auch die genauere Behandlung der Nervenelemente mit sich und mag deswegen hier bei diesen einleitenden Bemerkungen über den Bau der Subcostalvene außer Betracht gelassen werden.

Die Tracheen (*tr*) der häutigen Flügel von *Dytiscus* zeigen den typischen Bau der Insektentracheen. Ihre Wand besteht aus ziemlich

dünnem Chitin, das deutlich die Spiraltouren erkennen läßt. Es färbt sich nur sehr schwach und kann deswegen wohl mit der dritten Chitinart (*chIII*) verglichen werden, zumal es von Natur aus farblos ist. Die Matrix besteht nur aus einer sehr dünnen Zellage, von der man nur die Kerne deutlich erkennen kann. Diese sind sehr platt und von länglich ovaler Gestalt. Die einzelnen liegen ziemlich weit voneinander entfernt. Ihr reichliches Chromatin ist gleichmäßig über den Kern verteilt. Die Durchschnittslänge der Kerne beträgt 12 μ, ihre Breite 8 μ.

Fast in allen Rippen des Flügels findet man an einzelnen Stellen mehr oder weniger erhebliche Mengen von Fettgewebe abgelagert,

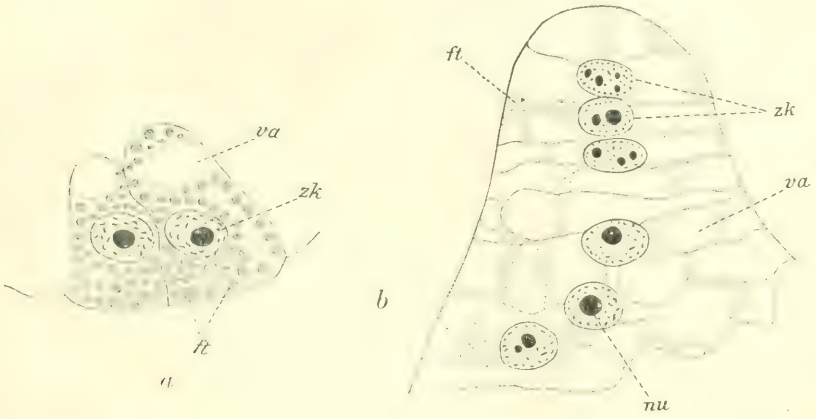

Fig. 5 *a* und *b*.

Fettkörper (Corpus adiposum) aus dem häutigen Flügel. 640 : 1. Fig. 5*a* zwei scharf konturierte Fettzellen; Fig. 5*b* mit undeutlichen Zellgrenzen. *ft*, Fettröpfchen; *nu*, Nucleolus; *va*, Vacuole *zk*, Zellkern.

so z. B. auch ganz besonders an der Basis der Subcostalvene. Meist wächst es in kompakten Massen in das Innere der Rippe, also in die Blutflüssigkeit, hinein. Es stellt ein sehr großzelliges Gewebe dar, bei dem man nur noch selten die Zellgrenzen scharf erkennen kann (Fig. 5 *a*). Überall zeigen sich erhebliche Vacuolen (*va*) in den Zellen. Den übrigen Teil der Zelle findet man mit mehr oder weniger großen Fettröpfchen (*ft*) angefüllt (Fig. 5 *a* und 5 *b*).

Die Kerne der Fettzellen (*zk*) zeichnen sich durch ihre erhebliche Größe aus (10 μ lang, 8 μ breit) und heben sich durch ihre scharfe Konturierung deutlich von den übrigen Zellelementen ab. In den meisten Kernen findet man einen ansehnlichen (3 μ), stark färbbaren Nucleolus sowie kleinere Chromatinteile.

Der ganze übrige Hohlraum der Flügelrippen ist mit der Blutflüssigkeit angefüllt. Sie nimmt nach der Behandlung mit Hämatoxylin eine blasse blaue Färbung an. Ihrer Hauptsache nach besteht sie aus einer homogenen Substanz, der eigentlichen Blutflüssigkeit (Fig. 6). Außerdem findet man fast überall zellige Gebilde in ihr vor, die Blutzellen (in Fig. 6 deren drei).

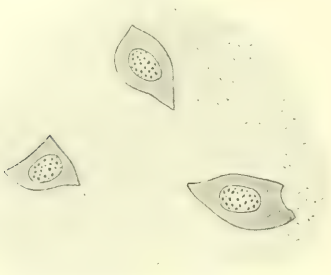

Fig. 6.
Blutflüssigkeit aus der Subcostalvene mit drei Blutzellen. 640 : 1.

Diese haben meist eine längsovale, amöboide, d. h. in einzelne Spitzen ausgezogene Gestalt. Ihr Kern ist ziemlich chromatinreich, und zwar ist das Chromatin in feinen Körnchen gleichmäßig über den ganzen Kern verteilt. Das Protoplasma der Zelle ist von gelblicher Farbe. Meist findet man die Blutzellen zu kleineren Gruppen vergesellschaftet.

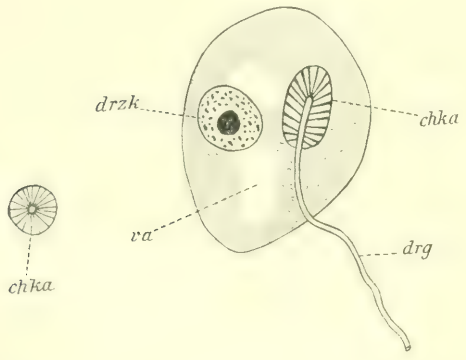

Fig. 7.
Drüsenzelle aus der Subcostalvene. 640 : 1. *chka*, Binnenblase; *drg*, Drüsenausführungsgang; *drzk*, Drüsenzellkern; *va*, Vakuole (?).

Endlich muß als konstanter Inhalt der Flügelrippen das Drüsengewebe erwähnt werden. Drüsenzellen finden sich in ziemlich erheblicher Menge über den ganzen Flügel verteilt. Meist liegen sie gruppenweise zwischen den Hypodermiszellen. Oft nehmen diese Gruppen solche Dimensionen an, daß sie tief in die Höhlung und also in die Blutflüssigkeit hineinragen.

Einzelne dieser Drüsenzellen in den Flügelrippen zeigen oft in geradezu schematischer Weise den Bau der Drüsenzellen, wie das aus Fig. 7 zu ersehen ist. Im Innern der Zelle bemerken wir einen deutlichen Kern (*drzk*), den Secretausführungsgang (*drg*) mit der Binnenblase (*chka*) [in der Hauptfigur im Längsschnitt, links davor im Querschnitt]

und zwei verschieden große Vacuolen (*va*), die aber wohl nur als Kunstprodukte aufzufassen und auf die Konservierung mit Henningsscher Lösung zurückzuführen sind, da sie nach A. Casper bei der Verwendung von Flemmingscher Lösung nicht auftreten. Der übrige Teil der Zelle wird vom Protoplasma mit der Secretflüssigkeit ausgefüllt. Die Kerne (Fig. 7 *drzk*) gleichen sehr denen der Fettzellen, zumal sie ebenfalls im Besitze eines großen Nucleolus sind[1].

b. Die Anordnung der Sinneskuppeln an der Basis der häutigen Flügel.

An der Basis der Subcostalvene von *Dytiscus marginalis* findet man vier verschiedene Gruppen von Sinnesorganen. Drei davon gehören zu den sogenannten poriferen Sinnesorganen; es sind also typische Hautsinnesorgane, d. h. bei ihnen stehen die Nervenendigungen mit eigenartigen Chitindifferenzierungen in Verbindung, und zwar sind sie sämtlich zu der Gruppe der kuppelförmigen Organe zu rechnen. Die vierte Gruppe liegt ganz im Innern der Rippe verborgen und steht in keiner Beziehung zu irgendwelchen Chitinbildungen des Integuments. Wegen der in ihren Nervenenden vorkommenden Stifte müssen wir sie zu den Chordotonalorganen zählen (Fig. 4 *cho*).

Die Subcostalrippe ist an ihrer Basis ziemlich bedeutend erweitert, distalwärts verengt sie sich aber bald (Fig. 1 *SV*). Zwei der Sinneskuppelgruppen liegen ganz an der Basis, d. h. der erweiterten Stelle dieser Rippe, die eine von ihnen, die Costalgruppe, ventral schon mehr auf der Costalrippe, die hier noch mit der Subcostalrippe kommuniziert (Fig. 2 *cg* und Fig. 1 *cg*), die andre, die proximale Subcostalgruppe, lateral und zwar nach dem Vorderrande des Flügels zu, dicht an die Costalrippe anstoßend (Fig. 1, 2 *psg*), so daß sie vollständig davon bedeckt wird. Die dritte endlich, die distale Subcostalgruppe, findet sich ein ganzes Stück weiter distal, da wo die Rippe sich bereits bedeutend verengt hat, ziemlich dorsal, wenn auch etwas mehr nach dem Vorderrande des Flügels zu (Fig. 1, 4 *dsg*).

Genau ventral von ihr zieht sich durch das Innere der Rippe hindurch nach deren Boden hin das Chordotonalorgan (Fig. 4 *cho*). Denken wir uns die drei Sinneskuppelgruppen auf eine Ebene projiziert, so können wir uns ihre Lage zueinander durch die dadurch

[1] Weiter brauche ich bzgl. der Drüsenzellen auf Einzelheiten nicht einzugehen, da ihre Histologie in einer besonderen Untersuchung von A. Casper behandelt ist (Zeitschr. f. wiss. Zool. Bd. CVII, 1913).

entstehende Figur eines sehr spitzwinkligen, fast gleichschenkligen Dreiecks veranschaulichen. Die eine Gruppe (*dsg*) finden wir an der Spitze, die beiden andern (*psg* und *cg*) an den Ecken der Basis (Fig. 1).

Die an der Spitze des Dreiecks gelegene Gruppe wollen wir nach Vogel »distale Subcostalgruppe«, die an der einen Ecke der Basis, der lateralen Außenwand der Subcostalvene, »proximale Subcostalgruppe« und endlich die auf der Ventralseite des Flügels an der Costalrippe gelegene »Costalgruppe« nennen. Es mag an dieser Stelle erwähnt werden, daß Vogel sowohl an dem Vorder- wie Hinterflügel der Lepidopteren die gleichen Gruppen an den homologen Stellen nachgewiesen hat. Der Hauptunterschied ist nur der, daß bei den Lepidopteren nur eine »Subcostalgruppe« vorhanden ist; freilich wird sie meist durch eine Scheidewand in zwei Untergruppen, eine distale und eine proximale getrennt. Es ist vielleicht möglich, daß bei den Käfern beide Untergruppen zu selbständigen Gruppen weiter auseinander gerückt sind.

c. Die distale Subcostalgruppe.

Die bedeutendste Größe von den drei Sinneskuppelgruppen zeigt die an dem spitzen Winkel des Dreiecks gelegene distale Subcostalgruppe (Fig. 1 *dsg*). Sie allein ist schon früher und zwar zuerst von Leydig, dann von Graber beobachtet worden. Gerade sie fiel naturgemäß wegen ihrer offenen, dorsalen Lage, ganz abgesehen von ihrer erheblichen Größe, den Forschern am leichtesten in die Augen. Wir finden sie also, um das noch einmal zusammenzufassen, am weitesten distalwärts von den drei Gruppen gleich hinter dem nicht braun gefärbten Chitinfelde (Fig. 1 *f*) der Subcostalvene, da wo letztere sich bereits zu verengen beginnt und zwar auf dem nach dem Vorderrande des Flügels gelegenen Teile der Dorsalseite (Fig. 1, 4 *dsg*).

Die Gruppe zeigt als Ganzes betrachtet (Fig. 8) eine längliche Gestalt, die sich an beiden Enden verschmälert. Ihre Gesamtlänge beträgt etwa 945 μ, ihre größte Breite 100 μ. Wir können an ihr in gewisser Hinsicht zwei Teile unterscheiden, wenn sie auch nicht scharf von einander getrennt sind, einen kompakteren, bedeutend größeren proximalen Teil (etwa 675 μ) und daran distalwärts anschließend einen weniger dichten, kleineren Teil, bei dem die Sinneskuppeln immer spärlicher werden, bis zuletzt nur noch hier und da eine einzelne Kuppel zu sehen ist. Die Gesamtform ist bei allen Exemplaren dieselbe, die Anordnung und Verteilung der einzelnen Kuppeln namentlich der des distalen Teiles ist aber bei fast jedem Tier wieder etwas anders.

Daraus ist schon ohne weiteres zu ersehen, daß die Gesamtzahl der Kuppeln keine konstante sein kann. Es kann daher auch nur annähernd eine Zahl dafür angegeben werden. Im Durchschnitt werden es etwa 300—400 Kuppeln sein.

Eine einzelne Kuppel erscheint uns bei der Aufsicht als eine kreisförmige Scheibe. Wenn wir auch den genaueren Bau der Kuppeln nur auf Schnitten feststellen können, so läßt sich doch wenigstens schon auf einem Totalpräparat erkennen, daß die Größe der einzelnen Kuppeln eine ziemlich verschiedene ist. Daß bei der Verteilung der verschieden großen Kuppeln aber eine gewisse Gesetzmäßigkeit herrscht, können uns indessen wieder nur Schnitte demonstrieren (Fig. 9, 15 *sk*). Auf Querschnitten (Fig. 9 *sk*) erkennt man, daß die Größe der Kuppeln in der Richtung auf die Costalader (also den Vorderrand des Flügels) abnimmt; der Längsschnitt (Fig. 15) dagegen zeigt uns, wenn auch nicht in so weitgehendem Maße, die Größenabnahme der Kuppeln (*sk*) vom proximalen zum distalen Ende.

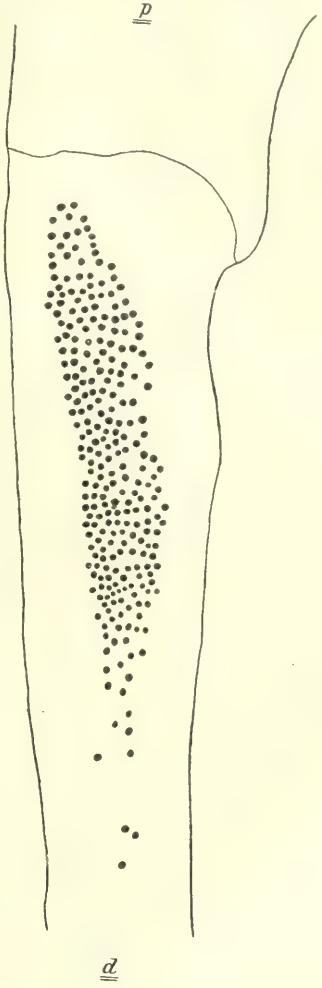

Fig. 8.
Distale Subcostalgruppe (Zahl der Kuppeln in Wirklichkeit bedeutend größer). 65 : 1. *d*, distal; *p*, proximal.

Sämtliche Sinnesorgane der drei verschiedenen Gruppen der Flügelbasis gehören, wie schon kurz erwähnt, zu der Abteilung der kuppelförmigen Organe (von Vogel kurz Sinneskuppeln genannt). Berlese unterscheidet dabei zwei Arten: 1) solche, bei denen die Kuppel und damit das ganze Organ tief in das umgebende Chitin eingelassen ist (Sensilli campaniformi endotili) und 2) solche, bei denen sie über das Niveau des umgebenden Chitins emporgehoben wird (Sensilli campaniformi ectotili). Während die von Weinland an den Schwingern der Dipteren und auch die von Günther, Freiling und Vogel am Lepidopterenflügel beschriebenen kuppelförmigen Organe alle

dem letzteren Typus zuzurechnen sind, müssen die zahlreichen von Hochreuther an den verschiedensten Körperteilen (Mundgliedmaßen, Beinen usw.) des *Dytiscus* alle zum ersten Typus gestellt werden. Für die von mir untersuchten Kuppeln ließ sich zwar auf eine gewisse Übereinstimmung mit den gleichen Organen der Halteren und Schmetterlingsflügel rechnen, meine Untersuchungen lehrten mich aber, daß sie streng genommen, weder zu der einen noch der andern Gruppe

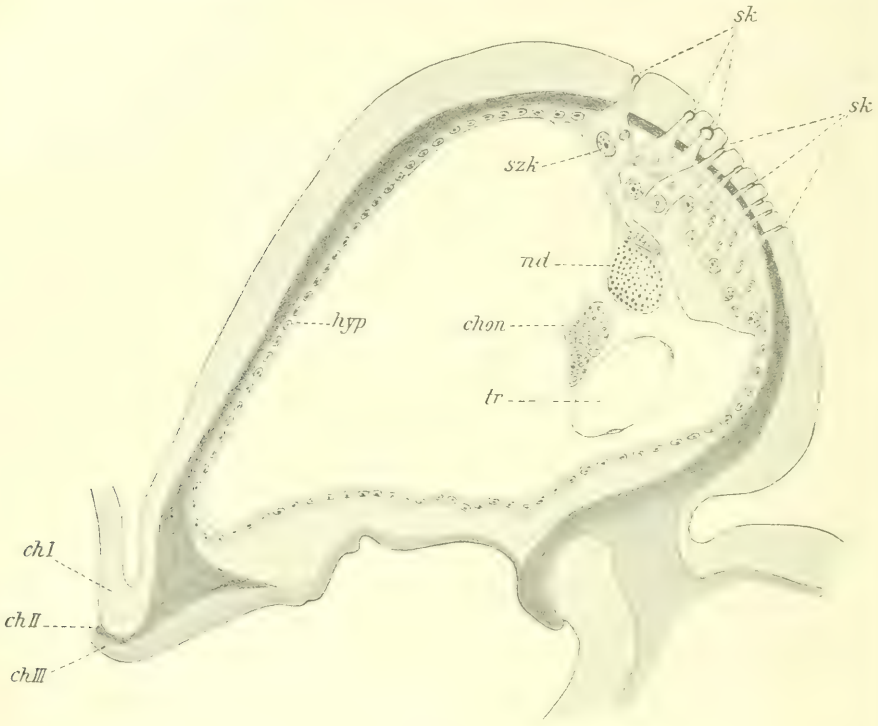

Fig. 9.

Querschnitt durch die Subcostalvene in der Zone der distalen Subcostalgruppe. 175 : 1. *chI—III*, Chitin I—III; *chon*, Chordotonalnerv; *hyp*, Hypodermis; *nd*, Nerv der distalen Subcostalgruppe. *sk*, Sinneskuppeln der distalen Subcostalgruppe; *szk*, Sinneszellkern; *tr*, Trachee.

gehören, vielmehr in der Mitte zwischen beiden stehen und den Übergang zwischen beiden vermitteln.

Bei jedem einzelnen kuppelförmigen Organ haben wir ebenso wie überhaupt bei jedem Hautsinnesorgan zwei Hauptteile zu unterscheiden: 1) die Bestandteile, welche vom Integument geliefert werden und 2) die nervösen Elemente (Sinneszelle mit ihren Nebenzellen und Nerv).

Da das Körperchitin in der Umgebung der Sinneskuppeln der distalen Subcostalgruppe von ziemlich bedeutender Dicke ist (Fig. 9, 10, 11), zeigt es hier auch keine weiteren Komplikationen, abgesehen von dem Porenkanal jedes Organs, der es durchsetzt. Der Porenkanal zerfällt genau genommen in zwei durch die Kuppelmembran voneinander getrennte Teile, einen viel größeren proximalen (*ppk*) und einen kleineren distalen (*dpk*, Fig. 10, 11). In der Nähe der Kuppelmembran (Fig. 10, 11 *km*) ist der Porenkanal stets mehr oder weniger erweitert, so daß auf dem so entstandenen Absatz die Kuppelmembran (*km*) aufsitzen kann. Die Ansatzstelle ist aber bei diesen Sinneskuppeln nur schwer festzustellen, da die Kuppelmembran weitgehend mit dem Körperchitin verwachsen ist und sich daher nicht so deutlich

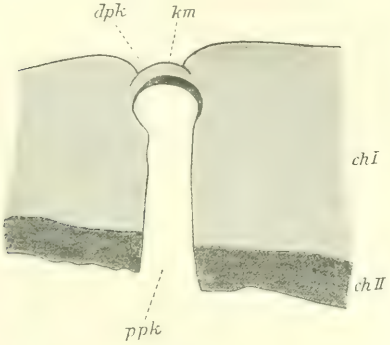

Fig. 10.

Längsschnitt durch Sinneskuppel der distalen Subcostalgruppe (I. Typus). 960 : 1. *chI—II*, Chitin I—II; *dpk*, distaler Porenkanal; *km*, Kuppelmembran; *ppk*, proximaler Porenkanal.

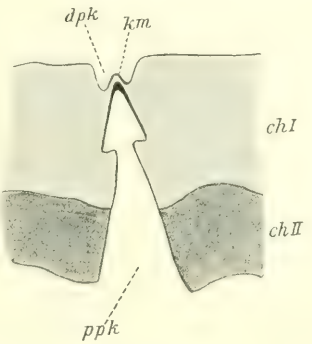

Fig. 11.

Längsschnitt durch Sinneskuppel der distalen Subcostalgruppe (II. Typus). 960 : 1. *chI—II*, Chitin I—II; *dpk*, distaler Porenkanal; *km*, Kuppelmembran; *ppk*, proximaler Porenkanal.

wie bei den von Hochreuther beschriebenen Kuppeln an andern Körperstellen des *Dytiscus* in ihrer ganzen Form erkennen läßt.

Ihr freies (nicht verwachsenes) Stück zeigt uns indessen deutlich, daß sie aus zwei Chitinschichten aufgebaut ist (Fig. 10, 11). Die wichtigste und dickste der beiden ist jedenfalls die distale Lamelle, deren Chitin als Fortsetzung des braunen Körperchitins aufzufassen ist. Sie ist ein so feines Häutchen, daß sie uns fast farblos erscheint. Unmittelbar unter ihr stoßen wir auf eine mit Hämatoxylin sich sehr dunkel färbende (Fig. 14 *pm*) Zone. Ihre Substanz erinnert ganz an das uns schon bekannte weiche Chitin, das fast überall im Flügel in allerdings geringer Dicke das braune Chitin unterlagert. Diese Substanz kleidet nun aber nicht etwa auch den ganzen proximalen Poren-

kanal aus, sondern reicht nur bis zur Ansatzstelle der eigentlichen Kuppelmembran; sie unterlagert, mit andern Worten gesagt, die ganze Kuppelmembran. In der Mitte der Kuppel zeigt sie die größteDicke, nach den Seiten hin nimmt sie allmählich an Stärke ab, bis sie etwa an der Ansatzstelle der Kuppelmembran ganz schwindet (Fig. 10, 11, 14).

Zweifellos haben wir es in dieser Schicht mit der von Vogel als »Polstermasse« bezeichneten Substanz zu tun, die aber Hochreuther bei den von ihm untersuchten Kuppeln von *Dytiscus* nicht fand, was wohl seine Erklärung darin findet, daß »Sensilli campaniformi endotili« einer besonderen Vorrichtung zur Aussteifung und Stütze ihrer zarten Kuppeln ihrer Lage wegen nicht so sehr bedürfen.

Die Polstermasse der Kuppeln an der Basis der Flügel zeigt uns als Ganzes betrachtet allein noch die Form der eigentlichen Kuppelmembran. Daß diese Form der Kuppel früher eigen gewesen ist und die Kuppelmembran sich ursprünglich wohl schärfer und weiterhin vom Körperchitin abgehoben hat, dafür sprechen einzelne Querschnitte (Fig. 10), welche noch die Trennungsfläche von der Kuppelmembran und dem Körperchitin andeuten. Auf solchen Querschnitten (Fig. 10, 11, 14) zeigt die Polstermasse eine sichelförmige oder hufeisenförmige Figur. Weinland fand sie bei fast allen Kuppeln der Halteren und nannte sie nach dem Querschnittsbild kurzweg »Hufeisen«. Auch Berlese gibt bei Besprechung der kuppelförmigen Organe von ihr eine Abbildung und nennt sie »Pezzo semilunare«.

Nur soweit als bisher betrachtet stimmen alle Kuppeln der distalen Subcostalgruppe in ihrem feineren Bau überein. Wollen wir darin noch weiter gehen, so müssen wir sie in Gruppen teilen. Es lassen sich zwei Haupttypen von Kuppeln unterscheiden, die sich äußerlich schon durch ihre verschiedene Größe voneinander trennen lassen; prinzipiell besteht zwischen beiden aber kein Unterschied. Zudem leiten Übergangsformen von dem einen Typus zum andern über. Fig. 10 stellt uns eine Kuppel vom ersten Typus, Fig. 11 eine solche vom zweiten dar. Der Hauptunterschied liegt in der Form der Polstermasse und damit auch der eigentlichen Kuppelmembran. Während beim ersten Typus (Fig. 10) die Kuppelmembran die für die Abteilung der kuppelförmigen Organe charakteristische Form einer Glocke zeigt, nach der sie auch als glockenförmige Organe bezeichnet werden (campaniformi! Berlese), finden wir sie beim zweiten Typus (Fig. 11) als einen mehr oder weniger spitzen Kegel ausgebildet. Ein weiterer Unterschied liegt in der Ausbildung der Ansatzstelle für die Kuppelmembran. Bei dem zweiten Typus (Fig. 11) erweitert sich hier der

Porenkanal ganz plötzlich, so daß ein scharfer Winkel entsteht, beim ersten Typus (Fig. 10) dagegen allmählich in einer mehr oder weniger sanft gebogenen Linie.

Vergleichen wir endlich die Sinneskuppeln der distalen Subcostalgruppe mit den gleichen Organen einerseits an den Flügeln der Lepidopteren und anderseits den Dipterenschwingern, so läßt sich konstatieren, daß sie ebenso wie die Sinneskuppeln am Schmetterlingsflügel eine vollständig geschlossene und gleichmäßig gekrümmte Kuppelmembran erkennen lassen, während letztere an den Kuppeln der Halteren Spalten sowie Einsenkungen in sich zeigt.

Wir kommen nunmehr zum zweiten wesentlichen Bestandteil unserer Organe, den nervösen Elementen:

Gleichzeitig mit einer Trachee tritt, wie schon kurz erwähnt, ein starker Nervenast am Grunde der Subcostalvene in diese ein. Zuerst sehen wir ihn auf der dem Flügelvorderrande abgewandten Seite verlaufen (Fig. 2 *sn*), dicht neben der Trachee (*tr*) umspült von der Blutflüssigkeit. Sobald er in die Gegend der proximalen Subcostalgruppe gelangt ist, zweigt er mehrere kleinere Äste ab, von denen zwei etwas deutlicher hervortreten. Diese Abzweigungen versorgen die Organe der proximalen Subcostalgruppe mit den nötigen Nervenfasern. Dabei läßt aber der Hauptnerv kaum eine Abnahme in bezug auf seine Dicke erkennen. Von dieser Stelle an rückt er nun immer mehr nach der andern (entgegengesetzten) Seitenwand der Rippe (also in der Richtung auf den Flügelvorderrand) und auch zugleich etwas dorsalwärts (Fig. 3, 4 u. 9). Stets wird er dabei von der Trachee begleitet, allein diese folgt ihm nicht nach der Dorsalseite der Rippe schiebt sich vielmehr unter ihm darunterweg, so daß sie wieder fast an die Seitenwand der Rippe, wenn auch diesmal an die entgegengesetzte zu liegen kommt. Hat der Nerv den Anfang der distalen Subcostalgruppe erreicht, so fasert er sich bandförmig in die einzelnen Nervenfasern auf, von denen jede in eine Sinneszelle eintritt. Am distalen Ende des Organfeldes (Fig. 15 *nf*) ist er bis auf ein ganz unbedeutendes Ästchen zusammengeschrumpft, das noch weiter distalwärts in die Subcostalvene vordringt. Bereits am proximalen Ende der distalen Gruppe hat der Nerv einen starken Ast, den Chordotonalnerven (Fig. 9, 15 *chon*), der sich gleich weiter in feine Nervenästchen teilt, nach der Ventralseite der Subcostalvene abgespalten; deren Nervenfasern treten schließlich in die Endschläuche des Chordotonalorgans ein, das wir schon früher erwähnt und seiner Lage nach kurz bezeichnet haben (Fig. 4, 15 *cho*).

Die nervösen Endorgane der distalen Subcostalgruppe zeigen in ihrer Gesamtheit, der ansehnlichen Zahl der Kuppeln entsprechend, recht erhebliche Dimensionen. Die gesamte Nervenendigungsmasse (Sinneszellen und Hüllzellen) erscheint uns auf einem Querschnitt durch die Subcostalvene (Fig. 9), wenn wir von dem eigentlichen Nerven absehen, als ein breiter Streifen, der noch ein beträchtliches Stück breiter ist als das äußere Organfeld und sich an seinen Rändern immer mehr verschmälert, um endlich in die schmale Zellreihe der Hypodermis überzugehen (*hyp.*).

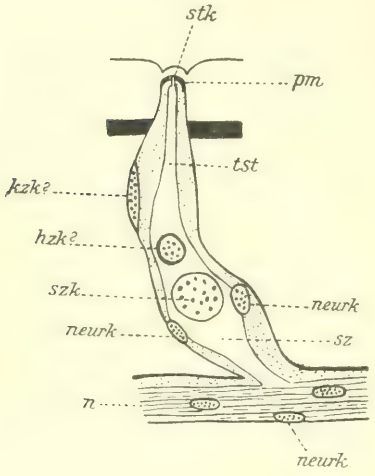

Fig. 12.

Längsschnitt $\frac{1}{7}$ durch Sinneskuppel der distalen Subcostalgruppe mit nervösen Elementen (etwas schematisiert). 372 : 1. *hzk?*, Hüllzellkern?; *kzk?*, Kappenzellkern?; *n*, Nerv; *neurk*, Neurilemmkern; *pm*, Polstermasse; *stk*, Stiftkörperchen; *sz*, Sinneszelle; *szk*, Sinneszellkern; *tst*, Terminalstrang.

Jede der bereits genauer besprochenen Sinneskuppeln steht mit einer Sinneszelle (*sz*) und zwar, um das gleich zu betonen, mit einer einzigen Sinneszelle und deren Nebenzellen in Verbindung, wie das auf einer ganzen Reihe von Figuren (9, 12, 13, 15) deutlich zu sehen ist.

Sehr genaue Beschreibungen des nervösen Zellapparates der Sinneskuppeln an den Schmetterlingsflügeln verdanken wir Freiling und ganz besonders Vogel. Nach letzterem sind es vier Zellen, die den Zellapparat einer Sinneskuppel zusammensetzen: 1) die Sinneszelle, 2) die Hüllzelle, 3) die Kuppel- oder Kappenzelle und 4) eine Neurilemmzelle. Nach Hochreuther scheinen die Verhältnisse bei den von ihm an *Dytiscus* untersuchten Kuppeln ganz ähnlich zu liegen. Auch mir sind häufig Bilder auf meinen Schnitten zu Gesicht gekommen, welche die Befunde von Vogel nur bestätigen, wenn ich auch nicht wie letzterer in der Lage war, die Verhältnisse an Totalpräparaten studieren zu können. An der Hand von Fig. 12, die uns eine etwas schematisierte Wiedergabe dieses Zellapparates einer Kuppel von *Dytiscus* gibt, ebenso der Fig. 9, 13 und 15 wollen wir nun meine Befunde genauer darlegen.

Die Sinneszellen mit ihren Nebenzellen verlaufen im allgemeinen ziemlich schräg zur Chitinoberfläche, so daß man sie selbst auf guten

Querschnitten (Fig. 9 u. 13 *sz*) durch die Flügelbasis nicht ihrem ganzen Verlaufe nach sehen kann. Um so besser lassen sie sich aber auf den entsprechenden Längsschnitten duch die Subcostalvene verfolgen (Fig. 12, 15). In Fig. 15 erkennt man deutlich, wie der Nerv eine Faser nach der andern abgibt, wie dann jede in eine Sinneszelle eintritt, um in ihr zu verschwinden. Die Sinneszellen (*sz*) zeigen den bekannten bipolaren Typus; die Verbindung mit dem Nerven ebenso wie mit der Kuppelmembran bilden zwei schmale Stücke der Zelle, zwischen die sich ein ziemlich bedeutend erweiterter Teil derselben einschiebt. Die Größe der Sinneszellen ist verschieden, die am proximalen Ende der Gruppe gelegenen sind bedeutend größer (länger) als die am distalen Ende des Organfeldes, deswegen schon, weil der Nerv dort noch weiter vom Integument (Kuppeln) entfernt ist, anderseits auch, weil die Kuppeln am proximalen Ende gewöhnlich am größten sind und daher auch eine voluminösere Sinneszelle verlangen.

Im Innern der oft birnenförmigen Erweiterung der Sinneszelle (Fig. 12 *sz*) finden wir einen kugeligen bis ellipsoiden Kern (Fig. 13 *szk*) von so erheblicher Größe (10—14 μ), daß man schon daran die Kerne der Sinneszellen immer leicht von denen der Nebenzellen unterscheiden kann. Im Kerne selbst sehen wir neben einem feinen Chromatingerüst meist auch einige größere Chromatinbrocken, oft auch ein besonders deutliches (größeres), nucleolusartiges Stück. Um den Kern herum hebt sich eine ringförmige Zone deutlich vom übrigen Zelleib ab (Fig. 13). Der distale Teil dsr Sinneszelle ist bedeutend verengt zum sogenannten Terminalstrang, der in den Porenkanal eintritt (Fig. 12 *tst*). Ich muß gestehen, daß ich außer diesem letzteren (Terminalstrang) keine Zellgrenzen weder zwischen Sinneszelle und Nebenzellen, noch zwischen den verschiedenen Nebenzellen selbst habe erkennen können.

Jede Sinneszelle wird von einem ziemlich dicken Mantel von Nebenzellen eingehüllt (Fig. 12, 13). Man kann dabei etwa dreierlei verschieden strukturierte Kerne und damit also auch ebensoviel Zellarten unterscheiden. Zunächst fallen uns Kerne auf von mehr länglicher Gestalt mit ziemlich viel Chromatin, die dadurch an die Sarcolemmkerne der Nerven erinnern; eine Verwechslung mit diesen ist aber schon durch ihre bedeutendere Größe ausgeschlossen, auch sind sie an beiden Enden scharf zugespitzt (Fig. 12 und 13 *kzk*?). Sie haben eine ziemlich konstante Lage und befinden sich meistenteils am weitesten distal von allen Kernen. Vielleicht haben wir in ihnen die Kappen oder Kuppelzellkerne Vogels zu erblicken.

Daneben findet man weiter proximalwärts um den Sinneszellkern

herum verschiedenartige Kerne von mehr rundlicher Gestalt; teilweise zeigen diese größere Ähnlichkeit mit den Kernen der Hypodermis und fallen durch ihre ausgesprochen runde Gestalt und ihre Lage in unmittelbarer Nähe der Sinneszelle (etwas distalwärts von ihr) auf (Fig. 12, 13 *hzk?*) — vielleicht dürfen wir sie mit den Hüllzellkernen Vogels gleichsetzen — teilweise lassen sie (und zwar die um den

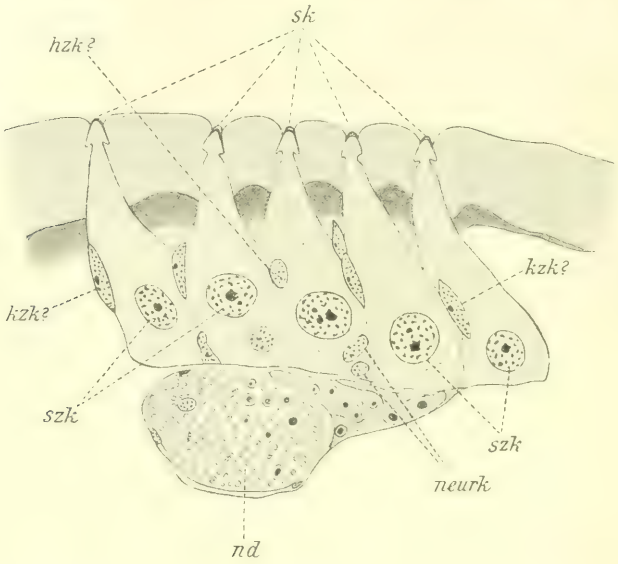

Fig. 13.

Längsschnitt durch fünf Sinneskuppeln (II. Typus) der distalen Subcostalgruppe. 640 : 1. *hzk?*, Hüllzellkern?; *kzk?*, Kappenzellkern; *nd*, Nerv der distalen Subcostalgruppe; *neurk*, Neurilemmkern; *sk*, Sinneskuppel; *szk*, Sinneszellkern.

proximalen Teil der Sinneszelle gelegenen) große Übereinstimmung mit den Sarcolemmkernen erkennen und müssen mit der Sarcolemmzelle Vogels verglichen werden (Fig. 12, 13 *neurk*).

Es bleibt uns endlich übrig, noch etwas über den eigentlichen Nervenendapparat der Kuppeln mitzuteilen. Auch darüber haben uns die Arbeiten Vogels und Hochreuthers ziemlich volle Klarheit verschafft. Danach läuft das distale Ende der Sinneszelle in einen hochdifferenzierten Terminalstrang aus, der mit einem höchst eigenartigen Stiftkörperchen in der Mitte der kuppelförmigen Membran ansetzt. Auch bei den Sinneskuppeln der distalen Subcostalgruppe von *Dytiscus* (Fig. 12, 14) verjüngt sich der Terminalstrang (*tst*) an seinem distalen Ende ziemlich plötzlich ganz bedeutend zu einer feinen Spitze (Stiftkörperchen) (*stk*), die durch die Polstermasse (*pm*) hin-

durchdringt und sich an der Kuppelmembran (*km*) genau in ihrem Centrum anheftet. Ein Eindringen des Stiftkörperchens in die Kuppelmembran, wie es teilweise von Vogel und Hochreuther beschrieben worden ist, war nicht zu beobachten. Etwas Genaueres über den feineren Bau des Stiftkörperchens sowie den im Terminalstrang verlaufenden Achsenfaden konnte ich bei der geringen Größe der Organe von *Dytiscus* nicht konstatieren. Ich möchte nur noch erwähnen, daß das in Fig. 14 gegebene Bild von dem Nervenendapparat einer

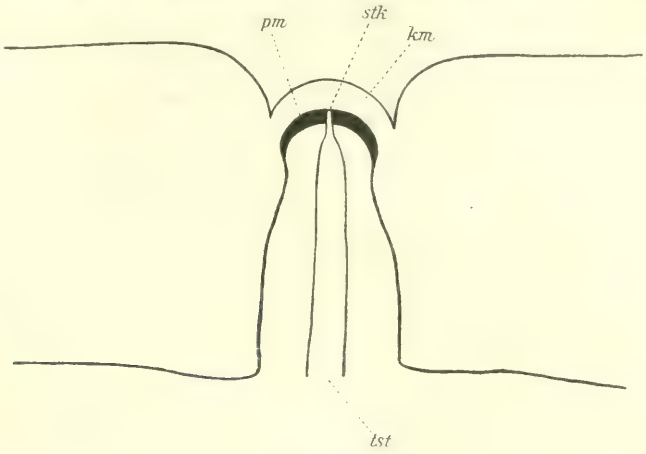

Fig. 14.

Längsschnitt durch Sinneskuppel der distalen Subcostalgruppe (sehr stark vergrößert). *km*, kuppelförmige Membran; *pm*, Polstermasse; *stk*, Stiftkörperchen; *tst*, Terminalstrang.

Sinneskuppel von der distalen Subcostalgruppe fast vollständig übereinstimmt mit einer Abbildung der gleichen Verhältnisse einer Kuppel der Subcostalgruppe von *Larentia bil.*, die Vogel in seiner Arbeit über die Sinneskuppeln am Schmetterlingsflügel gibt.

d. Das Chordotonalorgan in der Subcostalvene.

Leydig, der ja die Sinneskuppeln der distalen Subcostalgruppe von *Dytiscus* zuerst untersucht hat, freilich nur präparativ ohne Anwendung der Schnittmethode, war durch seine Untersuchungen dazu geführt worden, sie als in Verbindung mit Hörstiften stehende Hautsinnesorgane anzusehen. Er hatte, wie er selbst mitteilt, einfach den Nerven aus der Subcostalvene herausgezogen, fand daran eine Reihe von Nervenendigungen mit Hörstiften (Endschläuchen), sah, daß diese Schläuche abgerissen waren, also vorher an irgendeiner Stelle festgesessen haben mußten und glaubte nun, da zufällig Kuppeln an der

entsprechenden Stelle im Chitin vorhanden waren, daß diese Schläuche mit den Poren im Chitin im Zusammenhang gestanden haben müßten.

Auch Graber hat sich später von dieser falschen Annahme bei seinen Untersuchungen leiten lassen. Zwar war er sich wohl bewußt, daß nur gute Querschnitte bzw. Längsschnitte sicheren Aufschluß über die etwaige Zusammengehörigkeit von Skolopophoren und Kuppeln geben könnten, allein die Schwierigkeit bzw. Unmöglichkeit, solche in brauchbarer Form herzustellen, hinderten ihn nicht, diese ihm selbst unsicher erscheinenden Befunde auf sämtliche kuppelförmige Hautsinnesorgane an der Flügelbasis der Hexapoden zu übertragen und diese Organe unter dem Sammelnamen »porifere Chordotonalorgane« zusammenzufassen.

Die beiden Querschnittsbilder durch die Subcostalvene, die er in seiner Abhandlung gibt, lassen beide auf eine recht schlechte Konservierung schließen, und es fällt daher auf, daß er trotzdem in den Sinneszellen der Kuppeln überall deutliche Querschnittsbilder durch Stifte beschreibt, obwohl solche schon bei gut konserviertem Material nicht leicht zu erkennen sind.

Graber hatte zwar den richtigen Weg zur sicheren Feststellung des strittigen Punktes angegeben, allein wegen der damals unüberwindlichen, technischen Schwierigkeiten konnte er ihn nicht bis zum Endziel gehen. Heute ist dies eher möglich. Schon die ersten Querschnitte durch die Subcostalvene von *Dytiscus* fielen recht gut aus, so daß sich alle Details genau daran studieren ließen. So konnte ich zwar deutlich erkennen, daß jede Kuppel, wie das im vorhergehenden Abschnitt der Arbeit bereits genauer auseinandergesetzt wurde, mit einer großen Sinneszelle in Verbindung stehe, daß aber in dem Sinnesschlauch, wenn ich den distalen Fortsatz der Sinneszelle so nennen darf, nirgends etwas von einem Hörstifte zu sehen sei; dagegen fielen mir ventralwärts von den Hauptnerven in der Nähe der Trachee weitere Querschnitte von kleineren Nervenästen, daneben solche durch Schläuche mit großen Zellkernen und endlich auch mit ringförmigen Gebilden (Querschnitte durch Hörstifte) auf.

Sodann war mir aber auch schon bei herauspräparierten Subcostalnerven aufgefallen, daß längst nicht so viel Endschläuche vorhanden seien als Kuppeln, daß aber anderseits den Endschläuchen gegenüber auf dem Nerven eine große Menge von Sinneszellen sitze, deren Gesamtform der des Porenfeldes ungefähr entsprach. Es soll erwähnt werden, daß schon Leydig auf diese Tatsache aufmerksam machte.

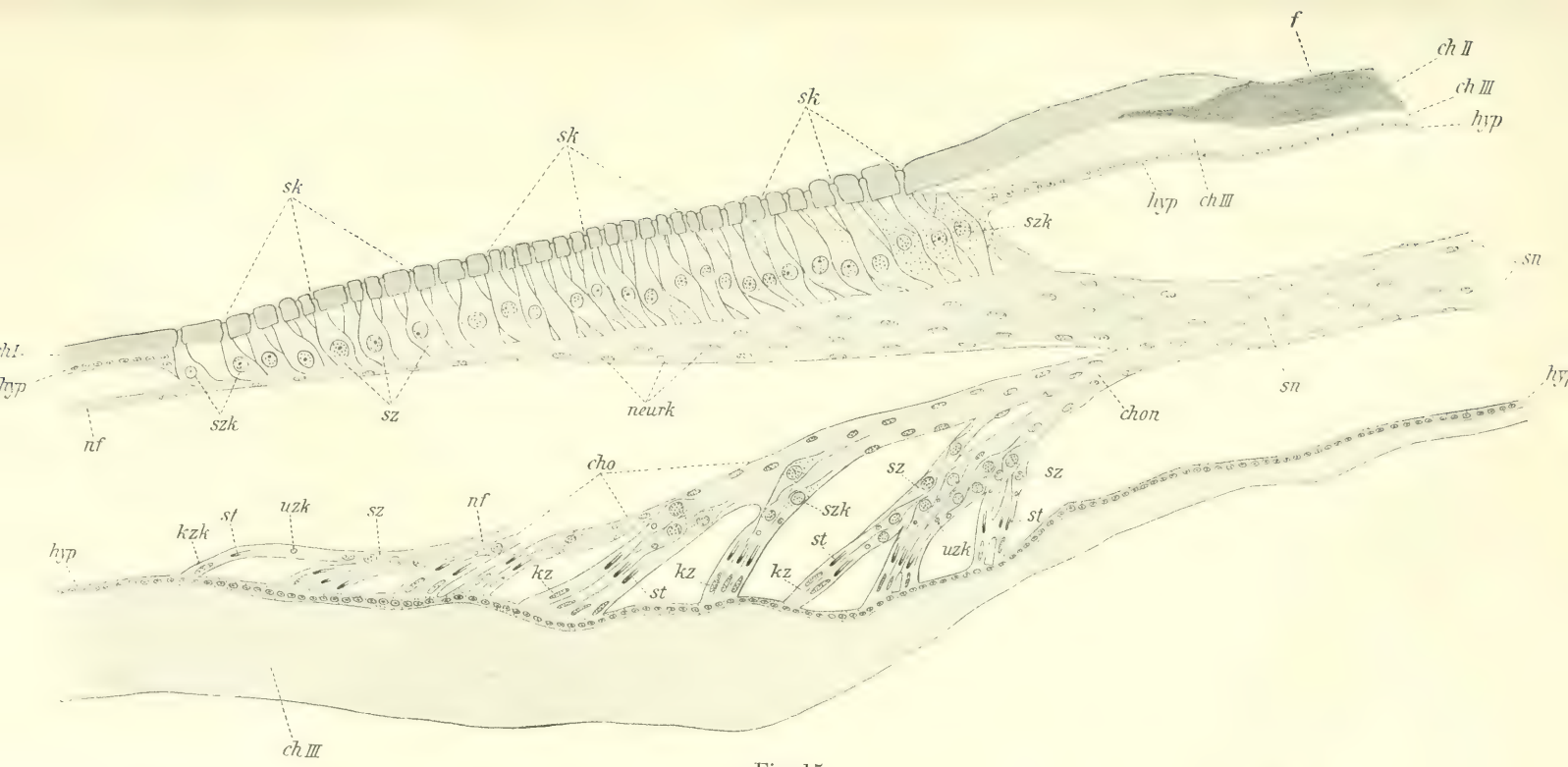

Fig. 15.

Längsschnitt durch die Basis der Subcostalvene (oben: distale Subcostalgruppe (*sk*), unten: Chordotonalorgan (*chol*). 175 : 1. *chI—chIII*, Chitin I—III; *cho*, Chordotonalorgan; *chon*, Chordotonalnerv; *f*, farbloses Feld; *hyp*, Hypodermis; *kz*, Kappenzelle; *kzk*, Kappenzellkern; *neurk*, Neurilemmkern; *sk*, Sinneskuppel der distalen Subcostalgruppe; *sn*, Subcostalnerv; *st*, Stift; *sz*, Sinneszelle; *szk*, Sinneszellkern; *uz*, Umhüllungszelle; *uzk*, Umhüllungszellkern; *nf*, distales Ende des Subcostalnerven.

Da man nun aber auf Querschnitten durch die Subcostalvene wegen des Verlaufs der Endschläuche nur Querschnittsbilder von den Stiften erhält, konnte ich mich erst auf den entsprechenden Längsschnitten durch die Subcostalrippe von der sicheren Anwesenheit der Stifte und dem genaueren Verlauf des Chordotonalorgans überzeugen und damit die strittige Frage sicher entscheiden.

Wenn auch seit Graber das Chordotonalorgan in der Subcostalvene der Käfer keine weitere Bearbeitung gefunden hat, so sind doch in letzter Zeit von Vogel ausführliche Studien über die Chordotonalorgane in der Wurzel der Schmetterlingsflügel veröffentlicht worden. Während Vogel im Vorderflügel Chordotonalorgane in mehreren Rippen fand, zeigte sich im Hinterflügel ebenso wie bei den Käfern nur die Subcostalvene im Besitz eines solchen.

Bei *Dytiscus* spaltet sich etwa in der Gegend des proximalen Endes der ersten Subcostalgruppe, wie wir schon kurz hörten, vom Hauptnerven ein ziemlich starker Seitenast, der Chordotonalnerv (Fig. 15 *chon*) ab, der sich ganz allmählich immer mehr der ventralen Seite der Rippe nähert und dabei fortwährend kleinere Seitenäste oder auch hier und da einzelne Nervenfasern abgibt. Jede Nervenfaser führt zu einem Endschlauch oder Skolopophor, der sich schließlich am Integument der Ventralseite anheftet.

Die Skolopophoren (Endschläuche) kommen selten in der Einzahl vor (in Fig. 15 ganz links), vielmehr sind sie fast stets zu mehreren zu einem Skolopophorensystem oder -bündel vereinigt. Solche Bündel enthalten gewöhnlich vier bis neun Endschläuche; das kann man daraus schließen, daß man auf Längsschnitten durch das Organ (Fig. 15) gewöhnlich zwei bis vier Skolopophoren in einer Ebene nebeneinander findet, auf Querschnitten (Fig. 16) nur zwei bis drei. Das ganze Chordotonalorgan zeigt etwa dieselbe Länge wie die distale Subcostalgruppe (Fig. 15), ja es reicht noch etwas über letztere hinaus. Es ist aber nur von geringer Breite, wie man auf Querschnitten durch die Basis der Subcostalvene konstatieren kann. Hier (Fig. 16) erblickt man meist nur zwei Endschläuche nebeneinander. Man kann die geringe Breite auch schon daraus folgern, daß man gewöhnlich nur zwei Längsschnitte von 7—10 μ Dicke durch das Organ bei einem Objekt anfertigen kann.

Die Fig. 16 soll die Lage und Anordnung des Chordotonalorgans genauer erläutern: ganz oben erblicken wir den Durchschnitt durch den Hauptnerven (*nd*), der die Sinneskuppeln der distalen Subcostalgruppe versorgt. Unmittelbar daran schließt sich ventralwärts

die Trachee (*tr*) und an sie fest angeschmiegt das Chordotonalorgan (*cho*) an. Das Chordotonalorgan selbst läßt dorsal dicht an der Trachee (*tr*) den Chordotonalnerven (*chon*) und im Anschluß daran die Querschnittsbilder durch eine ganze Reihe von Endschläuchen erkennen (*cho*). Ganz ventral endlich finden wir auch das äußerste distale Ende (*kz*) eines Skolopophors, wie es an der Hypodermis (*hyp*) bzw. dem Integument ansitzt.

Die freie Lage des Chordotonalorgans im Innern der Subcostalvene, dazu die doppelte Anheftung der Endschläuche einerseits an dem Hauptnerven, andrerseits am Integument verleihen diesem Organ einen saitenartigen Charakter (vgl. Fig. 15).

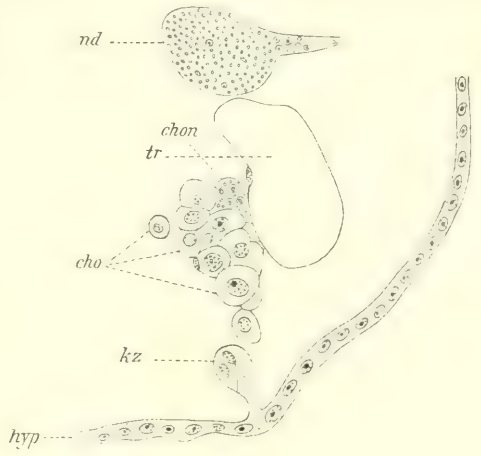

Fig. 16.

Querschnitt durch das Chordotonalorgan in der Subcostalvene. 310 : 1. *cho*, Chordotonalorgan; *chon*, Chordotonalnerv; *hyp*, Hypodermis; *kz*, Kappenzelle; *nd*, Nerv der distalen Subcostalgruppe; *tr*, Trachee.

Die Gesamtzahl der Endschläuche mag etwa 30—40 betragen. Die Zahl läßt sich nicht leicht genau angeben, da man sich beim Zählen der Stifte auf Schnitten leicht täuschen kann wegen ihrer geringen Größe; und bei dem herauspräparierten Nerven weiß man nie genau, ob nicht etwa einzelne Endschläuche an andrer Stelle abgerissen und damit in der Subcostalvene zurückgeblieben sind.

Es ist eine bekannte Tatsache, daß bei den tympanalen Chordotonalorganen der Orthopteren das Integument zusammen mit einer Trachee ein Trommelfell bildet und ferner bei den atympanalen Chordotonalorganen der Orthopteren ebenso wie bei den tibialen Organen anderer Insekten (z. B. Formiciden) sich eine Trachee in der Nähe des Chordotonalorgans stark erweitert und mit diesem eng vereinigt zeigt. Da nun aber auch die in allerletzter Zeit von Vogel untersuchten Chordotonalorgane solche Tympanaleinrichtungen und Tracheenblasen wenigstens bei den höheren Formen aufweisen, lag der Gedanke nahe, etwas Ähnliches auch bei *Dytiscus* zu vermuten.

Von einer Tympanalbildung durch das Integument, dem die

Endschläuche ansitzen, kann bei *Dytiscus* keine Rede sein; wir brauchen uns nur das betreffende Chitinstück auf den Fig. 4, 9, 15 anzusehen und mit dem benachbarten Chitin oder andern Querschnitten durch die Subcostalvene, z. B. Fig. 3, zu vergleichen. Es ist aber auch nicht die Spur irgendwelcher Durchschnittsverringerungen im Chitin zu erkennen. Fig. 15 zeigt eher das Gegenteil.

Etwas anders scheint es sich mit der in der Subcostalvene verlaufenden Trachee zu verhalten, wenn sie auch nicht etwa eine komplizierte Blase bildet, bei der durch eine besondere Klappvorrichtung automatisch die in ihr gesammelte Luft am Entweichen verhindert wird, wie sie SCHWABE bei den tympanalen Sinnesapparaten der Acridier beschreibt. Wie wir bereits an andern Stellen hörten, verläuft stets neben dem Hauptnerven der Subcostalvene eine Trachee und zwar zunächst ganz dicht neben demselben. Erst in der Zone des proximalen Teils der distalen Subcostalgruppe trennt sie sich etwas mehr von ihm, insofern als der Nerv sich nun mehr der Dorsalseite zuwendet. Von hier ab folgt sie ganz dem Chordotonalnerven und weiterhin den Endschläuchen des Chordotonalorgans, so daß letztere zum Teil der Trachee dicht aufgelagert sind. In Fig. 15 ist die Trachee der Übersichtlichkeit der Figur wegen weggelassen worden; dagegen deuten uns diese Verhältnisse die Fig. 4 und 16 *cho* an.

Aber die Übereinstimmung des Chordotonalorgans von *Dytiscus* mit den gleichen Organen andrer Formen geht, was die Trachee anbelangt, in gewissem Sinne noch weiter. Sie ist nämlich in der Zone des Organs, wenn auch nicht gerade bedeutend, so doch immerhin noch etwas erweitert. Während wir sie nämlich am Grunde der Rippe in der Nähe der proximalen Subcostalgruppe (Fig. 2 *tr* in *SV*) ziemlich zusammengepreßt finden, zeigt sie sich in der Nähe des Chordotonalorgans stark aufgebläht (Fig. 4, 9, 16).

Es bleibt uns noch übrig, etwas genauer auf den feineren Bau der Endschläuche einzugehen. Jeder Endschlauch oder Skolopophor stellt ein langes schlauchförmiges Gebilde dar. Heute wissen wir durch die vorzüglichen Untersuchungen SCHWABES, weiterhin aber durch die SCHÖNS und VOGELS, daß dieser im allgemeinen aus drei aufeinanderfolgenden Zellen zusammengesetzt ist. SCHWABE gibt etwa folgende Definition für einen Endschlauch: Unter einem Endschlauch versteht man eine lang ausgezogene Sinneszelle (Ganglienzelle der Autoren), welche an ihrem distalen Ende von zwei Hüllzellen bekleidet wird und mit diesen zusammen ein schlauchförmiges Gebilde vorstellt. An sein proximales Ende tritt eine Nervenfaser heran, mit dem distalen

Ende heftet er sich an die Hypodermis an. Die Sinneszelle schließt in ihrem distalen Ende das charakteristische stiftförmige Körperchen ein.

Auch bei den Endschläuchen von *Dytiscus* konnte ich dieselben Bestandteile konstatieren. Es war nicht allzu schwer aus der Zahl und Form der vorhandenen Kerne die drei den Schlauch zusammensetzenden Zellarten nachzuweisen, d. h. die Sinneszelle (*sz*) und die beiden Hüllzellen (Fig. 17). Wenn wir vom proximalen Teil des Endschlauches ausgehen, kommen wir zuerst zur Sinneszelle (*szk*). Sie zeigt den für alle sensorischen Zellen bekannten bipolaren Bau. Wir können nämlich zwei Fortsätze an ihr unterscheiden, einen peripheren, welcher das Nervenende (*stw*) umschließt und einen centralen, der zu dem das Organ versorgenden Nerven führt und damit also die Verbindung mit dem Centralorgan herstellt.

In dem stark erweiterten Teil der Sinneszelle, die übrigens von einem Mantel von Hüllzellen umgeben wird (Fig. 17 *hzk*) — diese Hüllzellen dürfen aber nicht mit den beiden großen Hüllzellen des Endschlauchs verwechselt werden — finden wir einen großen kugeligen oft allerdings etwas ellipsoiden Kern. Durch ihre erhebliche Größe ($10 \times 14\ \mu$) und ihre Gestalt lassen sie sich leicht von den übrigen dort vorkommenden Kernen unterscheiden. Im Innern des Kernes (Fig. 17 *szk*) liegen neben einigen größeren Fetzen Chromatin noch zahlreiche feine Chromatinpartikelchen. Dicht um den Kern herum hebt sich eine ringförmige Zone von Protoplasma deutlich ab, die sich auch in die beiden Ausläufer der Zelle fortsetzt; namentlich läßt sie sich leicht in den distalen Fortsatz, also in der Richtung auf die Hüllzellen verfolgen.

In der ersten Hüllzelle (Fig. 17 *uz*) verschmälert sich der Fortsatz immer mehr, bis man ihn am Grunde des Stiftes überhaupt nicht mehr im einzelnen verfolgen kann. Hier legt er sich höchstwahrscheinlich dicht an die Stiftwand an. Von einer Vakuole am Grunde des Stiftes, wie sie Schwabe für die Endschläuche der Orthopteren beschreibt, konnte ich nirgends etwas erkennen; dagegen sieht man im Innern des distalen Sinneszellenfortsatzes stets den sogenannten Achsenstrang (*ax*) verlaufen, der an der Basis des Stiftes in dessen Inneres eindringt und an seinem Kopfe endigt (Fig. 17 *ek*).

Die zweite Zelle des Endschlauches wird nach Adelung und Schwabe Umhüllungszelle genannt, deswegen, weil sie den distalen Fortsatz der Sinneszelle wie eine schützende Hülle umgibt (Fig. 17 *uz*). Sie beginnt gleich hinter dem erweiterten Teile der Sinneszelle (*sz*) —

die Grenze ist meist nicht deutlich zu sehen — und scheint allgemein bis zur Hälfte der Stiftlänge zu reichen. In ihrer proximalen Hälfte liegt ihr kleiner rundlicher Kern (*uzk*). Abgesehen von seiner Größe ($8 \times 5\ \mu$) gleicht er ziemlich dem der Sinneszelle; nur zeigt sein Chromatingerüst vielleicht ein etwas dichteres Gepräge. Die Lage innerhalb der Zelle ist für alle Endschläuche ziemlich konstant. Der Zelleib ist sehr hell und zeigt vielfach eine großblasige Schaumstruktur.

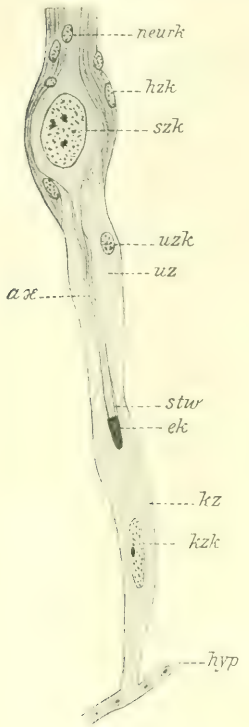

Fig. 17.

Längsschnitt durch einen Endschlauch vom Chordotonalorgan der Subcostalvene. 533 : 1. *ax*, Achsenfaden; *ek*, Endknöpfchen (Stiftkopf); *hyp*, Hypodermis; *hzk*, Hüllzellkern; *kz*, Kappenzelle; *kzk*, Kappenzellkern; *neurk*, Neurilemmkern; *stw*, Stiftwand; *szk*, Sinneszellkern; *uz*, Umhüllungszelle; *uzk*, Umhüllungszellkern.

Die dritte Zelle des Endschlauches ist die sogenannte Deck- oder Kappenzelle. Sie stellt das variabelste Zellgebilde des Skolopophors dar und hat ihren Namen deswegen, weil sie der Stiftspitze kappenförmig aufsitzt. Ihr Kern (Fig. 17 *kzk*) liegt immer distal von dem Stiftkopf (*ek*), meist nicht allzuweit davon entfernt. Er ist von äußerst langer, schmaler, wurstförmiger Gestalt und übertrifft alle übrigen Kerne der Subcostalvene an Länge (16 μ). Am meisten erinnert er noch an die Sarcolemmkerne. In seinem feineren Bau gleicht er sonst ziemlich dem der Umhüllungszelle; nur fällt in seinem Innern ähnlich wie bei den Hypodermiskernen ein kleiner Nucleolus auf.

Das Innere der Kappenzelle erscheint mit einer großen Anzahl feiner fädiger Elemente ausgefüllt, die straff in der Richtung der Längsachse gespannt sind und strangartig beieinander liegen, daher auch die von Graber gewählte Bezeichnung Endfaser oder Endstrang für die Kappenzelle. Wegen dieser eigenartigen Ausbildung des Zellinnern läßt sich auch ziemlich leicht ihre Grenze gegen die Umhüllungszelle feststellen.

Dieser Kappenzelle scheint bei *Dytiscus* allein die wichtige Aufgabe zuzufallen, die Endschläuche an der Hypodermis bzw. dem Integument der Ventralseite der Subcostalvene zu befestigen. Wegen dieser specifischen Aufgabe kann naturgemäß die Länge der Kappenzellen eine recht verschiedene sein, je nachdem der

Stift mehr oder weniger weit von der Hypodermis entfernt ist. Wie wir uns die Verbindung der Kappenzelle mit der Hypodermis bzw. dem Integument zu denken haben, ist aus meinen Präparaten ebensowenig deutlich zu sehen, wie es auch von andern Autoren mitgeteilt ist; mir scheinen die Kappenzellen mit der Hypodermis zu verschmelzen, irgendwelche direkte Anheftung an der inneren Chitinfläche war wenigstens nicht zu erkennen (Fig. 15, 17). Es mag hier erwähnt werden, daß es übrigens in neuester Zeit Schön gelungen ist, bei den Chordotonalorganen von Hymenopteren noch eine vierte Zellart nachzuweisen, die distalwärts auf die Kappenzelle folgt und die Anheftung des Endschlauchs an der Hypodermis besorgt. Bei *Dytiscus* hingegen wird, wie bereits näher ausgeführt, die Anheftung der Endschläuche allein durch die Kappenzellen bewerkstelligt, weitere Zellen sind hier ebensowenig wie bei den Orthopteren nachzuweisen.

Schließlich müssen wir noch kurz auf die für die Chordotonalorgane charakteristischen, stiftförmigen Körperchen (die Stifte) (Fig. 15 *st*, 17 *stw*, *ek*) zu sprechen kommen. Im Stift haben wir bekanntlich das eigentliche Nervenende zu suchen. Wir sahen ja bereits, daß an seinem proximalen Ende der Achsenfaden in denselben eintritt und an seinem distalen Ende, in dem Stiftkopf (*ek*) endet.

So viel ich auf meinen Schnitten sehen konnte, scheinen die Stifte des *Dytiscus* ebenso wie die meisten Stiftkörper der Orthopteren den direkten Zusammenhang mit dem Integument verloren zu haben, während z. B. nach Vogel die Wand des distalen Teiles der Stifte von Lepidopteren in einen feinen Faden, den sogenannten Endstrang, übergeht und schließlich als solcher an das Integument ansetzt.

Die Stifte des *Dytiscus* geben uns im optischen Längsschnitt, ähnlich wie die Stifte der Tympanalorgane der Orthopteren, die Form einer Zuckerzange, deren beide gerade Schenkel fast parallel laufen (Fig. 17). Wir können an ihnen einen Stiftkopf (Stiftspitze), oder auch Endknöpfchen genannt, und Stiftbasis unterscheiden. Das Endknöpfchen (*ek*) zeichnet sich durch besonders starke Lichtbrechung vor den übrigen Stiftteilen aus; es scheint fast ganz massiv zu sein, nur ein schmaler Kanal in seinem Innern nimmt den Achsenstrang auf (*ax*).

Leider war es mir nach meinen Präparaten bisher nicht möglich, mir ein ganz genaues Bild vom feineren Bau der Stiftwand (Fig. 17*stw*) zu machen, so wie uns das Schwabe von den Stiften der Tympanalorgane der Orthopteren gegeben hat. Daß mir das nicht in der gewünschten Weise gelungen ist, liegt eben in der Schwierigkeit der Be-

arbeitung des Objekts, zumal mir Jungkäfer nicht zur Verfügung standen.

Sicher konnte ich auf meinen Schnitten nur konstatieren, daß die Stifte im Querschnitt überall kreisrund sind. Ob aber tatsächlich ihre Innenwand frei von Rippen ist, im Gegensatz zu den Stiften der Orthopteren, möchte ich vorläufig noch nicht bestimmt aussprechen.

Was schließlich die Funktion des Chordotonalorgans anbelangt, so dürfte nach dem heutigen Stand der Kenntnisse noch kein abschließendes Urteil möglich sein. Erst wenn ein einzelnes Tier ganz und gar auf das Vorkommen dieser Organe hin durchuntersucht worden wäre, ließe sich eine einigermaßen sichere Beantwortung dieser Frage finden.

Fast allgemein wurde bisher in der Literatur für Chordotonalorgane Gehörfunktion angenommen. Ich erinnere nur an die Bezeichnung »Hörstifte«. Allein es sind auch schon Bedenken gegen die Gehörtheorie ausgesprochen worden, wenn man sich wohl auch darüber einig ist, daß die hochentwickelten Tympanalorgane der Orthopteren ebenso wie diejenigen Chordotonalorgane andrer Insektenabteilungen, welche mit Trommelfellen in Verbindung stehen, wohl ziemlich sicher diese Funktion ausüben.

Schon 1905 wurden von Radl, und zwar meines Wissens nur in einer vorläufigen Mitteilung, ziemlich erhebliche Zweifel an der vollen Gültigkeit der Graberschen Anschauungen geäußert, die darauf hinausgingen, den Organen allgemeine Schallperzeption zuzusprechen und sie als die eigentlichen Gehörorgane vieler Insekten, bei denen man lange nach solchen gesucht hatte, anzusehen. Zwar haben ihn seine anatomischen und experimentellen Untersuchungen überzeugt, den Chordotonalorganen höchstwahrscheinlich Gehörfunktion zusprechen zu müssen, allein in vollem Umfange kann er das nur für die allerhöchst entwickelten Organe annehmen, während er die niederen Entwicklungsstufen, wie sie vor allem bei vielen Larven sich finden, entweder noch außerdem (d. h. außer Gehörfunktion) oder sogar ausschließlich als Organe des sogenannten »Mantelsinnes« ansehen zu müssen glaubt; solche sind von den Sehnen der Wirbeltiere genau bekannt. Ferner glaubt er eine gewisse Ähnlichkeit der Chordotonalorgane mit den Gliedmaßenmuskeln der Arthropoden gefunden zu haben, da sie ebenso an ihrem distalen Ende in eine Sehne auslaufen. Ja er will auch Übergänge zwischen Muskeln und Chordotonalorganen gefunden haben.

Schließlich faßt er noch kurz seine Resultate dahin zusammen, daß der Gehörsinn der Insekten auf einer viel niederen Entwicklungs-

stufe stehe als bei den Wirbeltieren, ja daß das Gehör der Insekten nur als ein verfeinertes Muskelgefühl anzusehen sei.

Auch Weinland hat zu diesen Organen in seiner Halterenarbeit Stellung genommen und hält sie mehr für statische Apparate, die dem Tier zur Wahrnehmung der Eigenbewegung des Körpers dienen.

Als letzter muß endlich Vogel genannt werden, der ja die gleichen Chordotonalorgane in der Flügelwurzel der Lepidopteren behandelt hat. Im Grunde genommen läßt er auch die Frage nach der Funktion der Organe unbeantwortet, jedenfalls gibt er zu, daß sich mit voller Sicherheit nichts darüber sagen lasse, daß aber, solange nichts andres bekannt werde, die Möglichkeit bestehen bleibe, in ihnen die Gehörorgane der Schmetterlinge zu erblicken, zumal z. B. bei den Satyriden, wo es zur Ausbildung eines Tympanums, großer Tracheenblasen und anderer Hilfseinrichtungen komme, ähnlich wie bei den Tympanalorganen der Orthopteren.

Selbstverständlich bin ich ebensowenig in der Lage, etwas Positives über die Funktion des Chordotonalorgans in der Subcostalvene des *Dytiscus* mitzuteilen; zweifellos kann das Organ wegen des Fehlens irgendwelcher komplizierter Hilfsapparate (Tympanum, Tracheenblase) nur zu den einfach gebauten Organen gerechnet werden. Es hat infolgedessen vielleicht die Annahme mehr für sich, es im Sinne Weinlands und Radls zu deuten als ein statisches Organ und zwar ein auf dem »Prinzip des Zuges beruhendes« (Vogel), das vielleicht den *Dytiscus* über die verschiedenen Stellungen des Flügels bei der Ausübung des Fluges unterrichtet.

In einer andern Arbeit wird sich bei Behandlung von Chordotonalorganen im Pedicellus von *Dytiscus* nochmals Gelegenheit bieten, zu dieser Theorie Stellung zu nehmen.

e. Die proximale Subcostalgruppe (Fig. 18 *sk*).

Was die Lage der proximalen Subcostalgruppe an der Subcostalvene namentlich in bezug auf die beiden andern Sinneskuppelgruppen anbelangt, können wir im wesentlichen auf das in dem Abschnitt über die Verteilung der Sinneskuppeln am Grunde der Subcostalvene Gesagte verweisen. Hervorgehoben mag nur noch mal werden, daß sie (Fig. 2 *psg*) in unmittelbarar Nähe des farblosen Feldes (Fig. 2 *f*) ganz lateral auf der Subcostalvene nach dem vorderen Flügelrand zu liegt.

Wie auf den Querschnitten (Fig. 2, 18) deutlich zu sehen ist, bildet gerade hier die Costalrippe (*CV*) dorsalwärts eine ziemlich bedeutende

Ausstülpung, die sich dicht an die benachbarte Subcostalvene anlehnt und so mit ihr einen tiefen engen Spalt bildet (Fig. 18 *sp*). Hierin liegt das Organfeld so versteckt, daß es einem bei einer oberflächlichen Untersuchung leicht entgehen kann. Es ist daher auch verständlich, daß es Leydig und Graber, die sich beide doch eingehend mit den Sinneskuppeln des *Dytiscus* beschäftigt haben, nicht zu Gesicht gekommen ist.

Wegen dieser versteckten Lage ist man, zumal die Sinnesgruppe sich noch teilweise über den Boden des Spaltes hin erstreckt, nicht in der Lage, wie bei der distalen Subcostalgruppe ein Übersichtsbild von

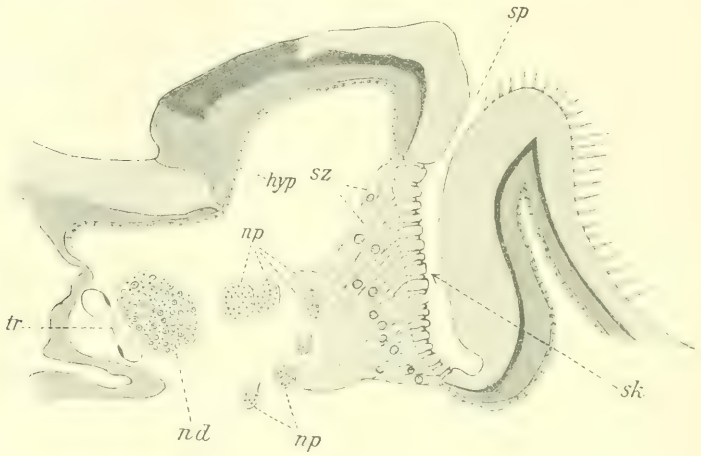

Fig. 18.

Querschnitt durch die Subcostalvene in der Zone der proximalen Subcostalgruppe. 117 : 1. *hyp*, Hypodermis; *nd*, Nerv der distalen Subcostalgruppe; *np*, Nervenäste der proximalen Subcostalgruppe; *sk*, Sinneskuppeln der proximalen Subcostalgruppe; *sp*, Spalt zwischen Subcostalrippe und Costalrippe; *sz*, Sinneszelle; *tr*, Trachee.

ihr zu geben. Man ist vielmehr hier angewiesen, sich aus Serienschnitten eine Vorstellung von ihrer Form zu machen. Die Oberfläche dieser Gruppe ist naturgemäß nicht so gleichmäßig gewölbt wie die der distalen Subcostalgruppe, vielmehr weicht hier namentlich der nach dem Boden des Spaltes zu gelegene Teil ziemlich erheblich von der Hauptrichtung der Ebene ab. Die Gesamtform der Gruppe erinnert an die der distalen Subcostalgruppe, insofern als sie auch von länglicher Gestalt ist und an beiden Enden spitzer zuläuft. Freilich läßt sich bei ihr keine dichtere Zone von einer weniger dicht mit Kuppeln besäten unterscheiden, wie denn überhaupt diese Gruppe im Gegensatz zu der distalen einen viel kompakteren Eindruck macht, so daß die Zahl der Kuppeln, obwohl

die Länge der Gruppen nur die Hälfte der distalen beträgt (420 μ), wohl nicht viel hinter der der distalen Gruppe zurückstehen dürfte. Dazu muß noch bemerkt werden, daß infolge der dichten Aufeinanderfolge und der geringeren Größe der Kuppeln mindestens die doppelte Zahl als bei der distalen Gruppe auf einem Querschnitt zu finden ist (Fig. 18 *sk*), wobei auch noch in Betracht kommt, daß die Querachse der proximalen Gruppe die der distalen etwas an Länge übertrifft.

Wie uns der Querschnitt Fig. 18 zeigt, stimmt der Bau der proximalen Subcostalgruppe fast vollständig mit dem der distalen Sinneskuppelgruppe überein. Auch hier finden wir unter dem eigentlichen Sinnesfeld eine große Anhäufung von Sinneszellen (*sz*), die sich bandförmig unter der ganzen Gruppe hinzieht. Aber auch im feineren Bau der einzelnen Sinneskuppeln (*sk*) und ihrer nervösen Elemente geht die Übereinstimmung mit den Organen der distalen

Fig. 19.

Längsschnitt durch vier Sinneskuppeln der proximalen Subcostalgruppe. (Chitinteile.) 640 : 1.

Gruppe soweit, daß wir ganz auf deren Beschreibung verweisen können und hier nur die Unterschiede hervorheben wollen.

Was zunächst die Kuppeln (Fig. 19) selbst anbelangt, so erreichen sie nicht die Größe der Kuppeln des I. Typus der distalen Gruppe, sie kommen durchschnittlich der Größe des II. Typus gleich. Ihrer Form nach stehen sie zwischen den Kuppeln des I. u. II. Typus, allerdings etwas mehr an den I. Typus erinnernd. Im allgemeinen sind sie auch tiefer in das sie umgebende Körperchitin eingelagert; das gilt natürlich für ihre meist glockenförmig gewölbte Kuppelmembran. Letztere weicht selbst auch insofern von der Kuppelmembran der früher besprochenen Organe ab, als sie aus erheblich dickerem Chitin besteht. Dieser letztere Umstand, sowie die tiefere Versenkung der Kuppeln in das sie umgebende Chitin und die versteckte Lage der Sinnesgruppe lassen wohl auf eine geringere Funktionstüchtigkeit dieser Hautsinnesorgane schließen.

Etwas stärkere Abweichung, freilich von ganz äußerer Natur, zeigen die nervösen Elemente (Fig. 20). Wie schon in einem früheren

Abschnitt erwähnt, spaltet der Hauptnerv der Subcostalvene kurz vor der proximalen Subcostalgruppe mehrere Äste ab, von denen sich zwei (Fig. 18 *np*) durch bedeutendere Stärke auszeichnen. Während sich nun bei der distalen Subcostalgruppe der ganze Nerv, ohne vorherige Spaltung in einzelne Nervenäste, allmählich in die einzelnen Nervenfasern, die zu der Sinneszelle führen, auflöst, spalten sich hier gleich mehrere Nerven ab, und auch diese teilen sich erst noch in feinere Seitenzweige, bevor sie sich in die Nervenfasern auflösen. Irgend welchen Einfluß auf die gesamte Funktion der Gruppe dürfte diese andersartige Auffaserung des Nerven wohl nicht haben, wenngleich es vielleicht nicht ganz selbstverständlich erscheint, warum derselbe Organismus

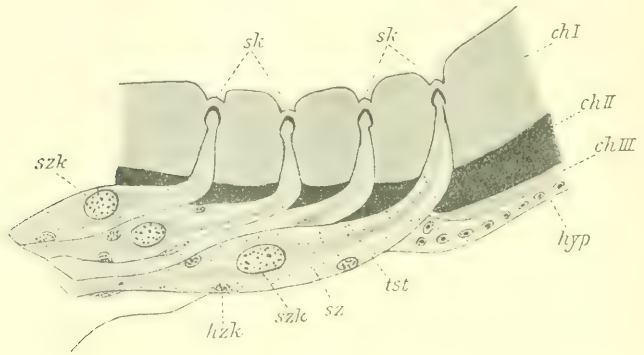

Fig. 20.

Längsschnitt durch vier Sinneskuppeln der proximalen Subcostalgruppe mit nervösen Elementen. 372 : 1. *chI—III*, Chitin I—III; *hzk*, Hüllzellkern; *hyp*, Hypodermis; *sk*, Sinneskuppel; *sz*, Sinneszelle; *szk*, Sinneszellkern; *tst*, Terminalstrang.

bei so gleichartigen Organgruppen bald in dieser, bald in jener Weise verfährt.

Im übrigen steht also auch hier jede Sinneskuppel mit nur einer einzigen Sinneszelle (*sz*) und deren Nebenzellen (*hzk*) in Verbindung (Fig. 20). Im Gegensatz zu den meist kurzen, dicken Sinneszellen der distalen Subcostalgruppe finden sich hier solche von außerordentlich langgestreckter, schlauchförmiger Gestalt (Fig. 18, 20 *sz*.), was ganz den Umständen entspricht. Ein Teil der Sinneszellen namentlich in der Gegend des Bodens des tiefen Spaltes weist in seinem Verlauf eine starke Krümmung der einzelnen Zellleiber auf, wenn ihre Einmündung in den Porenkanal eine solche erfordert (Fig. 20 *sz*).

Es mag nur zum Schlusse noch mitgeteilt werden, daß diese Gruppe sich naturgemäß wegen ihrer Lage inmitten dicker Chitinrippen ebenso wie wegen der geringeren Größe der Kuppeln und deren nervösen

Elementen weniger als die distale Gruppe für die feineren Untersuchungen, z. B. des stiftförmigen Körperchens oder der Hüllzellen (Fig. 20 *hzk*) eignet. Prinzipielle Abweichungen habe ich jedenfalls, wie ja auch zu erwarten war, nicht konstatieren können.

f. Die Costalgruppe.

Fig. 1 kann uns nur die Lage der drei Sinneskuppelgruppen (*psg*, *dsg*, *cg*) zueinander veranschaulichen, ohne uns aber über die eigentliche Lage der auf der Ventralseite des Flügels gelegenen Costalgruppe (*cg*) aufzuklären. Ein Blick auf Fig. 2 nimmt uns dagegen

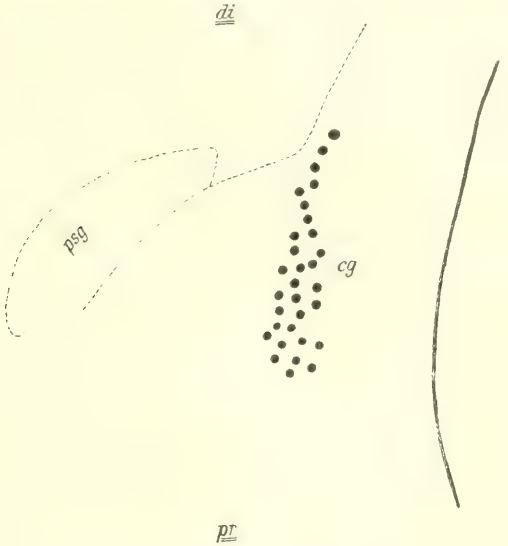

Fig. 21.

Costalgruppe. 55 : 1. *di*, distal; *pr*, proximal; *psg*, proximale Subcostalgruppe; *cg*, Costalgruppe.

jede Ungewißheit. Wir sehen, daß hier die Subcostalvene (*SV*) ventralwärts noch mit der Costalvene (*CV*) kommuniziert und dabei nach der Flügelmitte zu eine kräftige Ausstülpung bildet. Auf der Ventralseite dieser letzteren, fast genau ventral von der Subcostalvene in der gleichen Zone mit der proximalen Subcostalgruppe, finden wir die Costalgruppe. Fig. 2 läßt gleichzeitig Kuppeln der proximalen Subcostalgruppe in der oberen Partie (*psg*) und eine Kuppel der Costalgruppe in ihrer unteren Partie erkennen (*cg*).

Die freie Lage der Gruppe gestattet uns, im Gegensatz zu der zuletzt besprochenen Gruppe ohne weiteres ein Übersichtsbild von ihr zu geben (Fig. 21 *cg*). Die Gesamtform erinnert an die beiden Sub-

costalgruppen, insofern sie eine längliche Gestalt zeigt. Die Übereinstimmung mit der distalen Subcostalgruppe ist deswegen größer, weil auch hier auf einen breiteren proximalen Teil ein schmälerer distaler folgt. Im übrigen aber ist die Gruppe wegen ihrer geringen Größe und ihrer sehr kleinen Zahl von Poren (etwa 30) den beiden Subcostalgruppen gegenüber von weit untergeordneter Bedeutung. Wie sehr

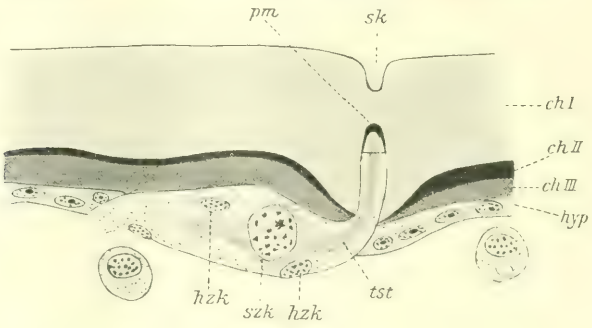

Fig. 22.

Längsschnitt durch eine Sinneskuppel der Costalgruppe. 640 : 1. *chI—III*, Chitin I—III; *hyp*, Hypodermis; *hzk*, Hüllzellkern; *pm*, Polstermasse; *sk*, Sinneskuppel; *szk*, Sinneszellkern; *tst*, Terminalstrang.

die Gruppe in bezug auf ihre Funktionsfähigkeit, abgesehen von ihrer Kleinheit, auch in andrer Hinsicht gegen die beiden großen zurücksteht, mag aus folgendem ersehen werden.

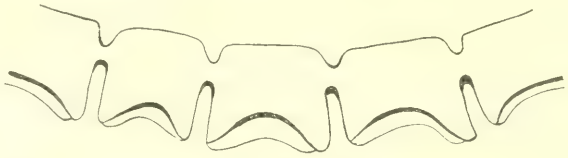

Fig. 23.

Längsschnitt durch vier Sinneskuppeln der Costalgruppe (Chitinteile). 372 : 1.

Wenn schon bei den Kuppeln der proximalen Subcostalgruppe bemerkt werden mußte, die Kuppelmembran sei tiefer in das Körperchitin verlagert und bestehe aus verhältnismäßig dickem Chitin, so gilt das in viel weitgehenderem Maße von den Sinneskuppeln der Costalgruppe (Fig. 22, 23). Die Polstermasse (*pm*) und damit der innere Teil der Kuppelmembran ist hier so tief in das sie umgebende Chitin versenkt, daß die Entfernung von der Polstermasse bis zum Außenrand des Körperchitins fast die Hälfte der Gesamtdicke des Körperchitins beträgt. Die Kuppelmembran selbst zeigt sich so stark

verdickt, daß man kaum mehr an eine Funktionsfähigkeit dieser Organe denken kann. Nur ein kleiner Porus (distaler Porenkanal) in dem äußeren Chitin deutet noch auf die Anwesenheit eines kuppelförmigen Organs (Fig. 22 u. 23).

Die einzelne Kuppel ist ihrem ganzen übrigen Bau nach den Organen der Subcostalgruppen gegenüber bedeutend vereinfacht. Der innere Porenkanal zeigt eine einfache cylindrische Form, ohne irgendwelche Erweiterungen vor der Polstermasse. Nur die Polstermasse zeigt noch in ihrer Kegelform die typische Gestalt der Kuppel, während die Kuppelmembran selbst nichts Derartiges mehr erkennen läßt; ja letztere zeigt sogar distalwärts nicht einmal mehr die charakteristische Vorwölbung nach außen, sondern eine Einbuchtung im entgegengesetzten Sinne, also nach innen (Fig. 22 *sk*).

Während das umgebende Körperchitin bei den Kuppeln der Subcostalgruppen, abgesehen vom Porenkanal, keinerlei Komplikationen aufwies, finden wir hier bei jeder Kuppel eine gewisse Verdickung des Chitins, die als ein kegelstumpfartiges Gebilde nach dem Körperinnern vorragt (Fig. 22, 23).

Nach Hochreuther bilden sich derartige Verstärkungen des Chitins nur an solchen Stellen, deren Stärke nicht zum Halt der Kuppel ausreicht; besonders findet man sie daher bei eben geschlüpften Käfern. Freilich muß bemerkt werden, daß hier die Stärke des Chitins keineswegs hinter der an der Subcostalvene zurücksteht.

Daß wir es hier sicherlich mit rückgebildeten Sinneskuppeln zu tun haben, dafür spricht nicht nur der plumpe Bau der Chitinteile, sondern auch die vielfach starke Reduktion der dazugehörenden nervösen Elemente. Ein so klares Bild von letzteren, wie es uns Fig. 22 gibt, zeigen nur wenige Kuppeln, meist kann man aus den um den inneren Porenkanal gelagerten Zellen kaum mehr die Sinneszelle herausfinden. Solche Bilder wie Fig. 22 sind aber für uns besonders deswegen interessant, weil sie uns zu erkennen geben, daß auch diese Sinneskuppeln den gleichen feineren Bau wie die früher besprochenen Kuppeln zeigen. Am meisten erinnert die Sinneszelle (*szk*) mit ihren Nebenzellen (*hzk*) an die entsprechenden Zellen der proximalen Subcostalgruppe.

Bevor wir zur Besprechung der sonstigen an den häutigen Flügeln befindlichen Hautsinnesorgane übergehen, wollen wir kurz etwas über die Funktion der kuppelförmigen Organe an der Flügelbasis mitteilen.

Kaum geringere Schwierigkeit hinsichtlich ihrer physiologischen

Deutung als die Chordotonalorgane bieten zweifellos die kuppelförmigen Organe (Sinneskuppeln). Freilich ist man sich dessen sicher, daß sie wohl schon ihres Baues und ihrer Lage wegen kaum dem chemischen Sinne dienen dürften, vielmehr läßt sich wohl mit ziemlicher Bestimmtheit annehmen, daß es sich bei ihnen nur um Hautsinnesorgane des mechanischen Sinnes handeln dürfte. In diesem Sinne sprechen sich auch fast alle neueren Autoren aus, die eingehender über kuppelförmige Organe gearbeitet haben. Ich möchte nur als bekannteste unter ihnen Weinland, Vogel und Hochreuther nennen. Wenn Berlese die Beantwortung der Frage nach ihrer Funktion offen läßt und sie als Organe von unbekannter Funktion bezeichnet, so sind wir bis jetzt kaum dazu berechtigt, ihm deswegen irgendwelche Vorwürfe zu machen.

Allein die Deutung der Kuppeln an den Dipterenhalteren, die doch nichts weiter als umgebildete Flügel sind, durch Weinland ist namentlich durch die von ihm zu dem Zweck angestellten Versuche so plausibel, daß man sie wohl ebenso bei den andern Insektenabteilungen, also auch bei *Dytiscus*, in irgendwelche Beziehung zu der Flugbewegung setzen muß, und zwar hat die Annahme viel für sich, sie als Apparate zur Druckwahrnehmung beim Fluge anzusehen. Dabei ist natürlich nicht etwa, wie Freiling meint, an den jeweiligen Luftdruck gedacht, sondern vielmehr an die durch verschieden schnelle Bewegung entstehenden Druckschwankungen, so daß sie also im Grunde genommen als Gleichgewichtsorgane aufzufassen sind.

Genau zu demselben Ergebnis ist auch Vogel bei der Deutung der Sinneskuppeln am Schmetterlingsflügel gelangt.

Ich will hier nicht versuchen, etwa wie das Weinland getan hat, für die einzelnen Gruppen von Sinneskuppeln (die beiden Subcostalgruppen und die Costalgruppe) an der Flügelbasis eine besondere Deutung zu geben; ich möchte nur das eine noch erwähnen, daß die proximale Subcostalgruppe ihrer mir unverständlichen versteckten Lage wegen doch ziemliches Bedenken hinsichtlich ihrer Deutung in obigem Sinne bieten dürfte.

3. Die sonstigen Sinnesorgane der häutigen Flügel.

Während die Elytren von *Dytiscus*, wie wir das später sehen werden, geradezu mit Sinnesorganen übersät sind, finden sich solche, abgesehen von den bereits besprochenen größeren Gruppen kuppelförmiger Organe an der Basis der Subcostalvene, verhältnismäßig dürftig über den übrigen Flügel verteilt (vgl. dazu Fig. 24). Nur ein-

zelne wenige Stellen sind noch etwas reichlicher damit bedacht. Dabei handelt es sich hauptsächlich um folgende Arten: 1) Sinneshaare,

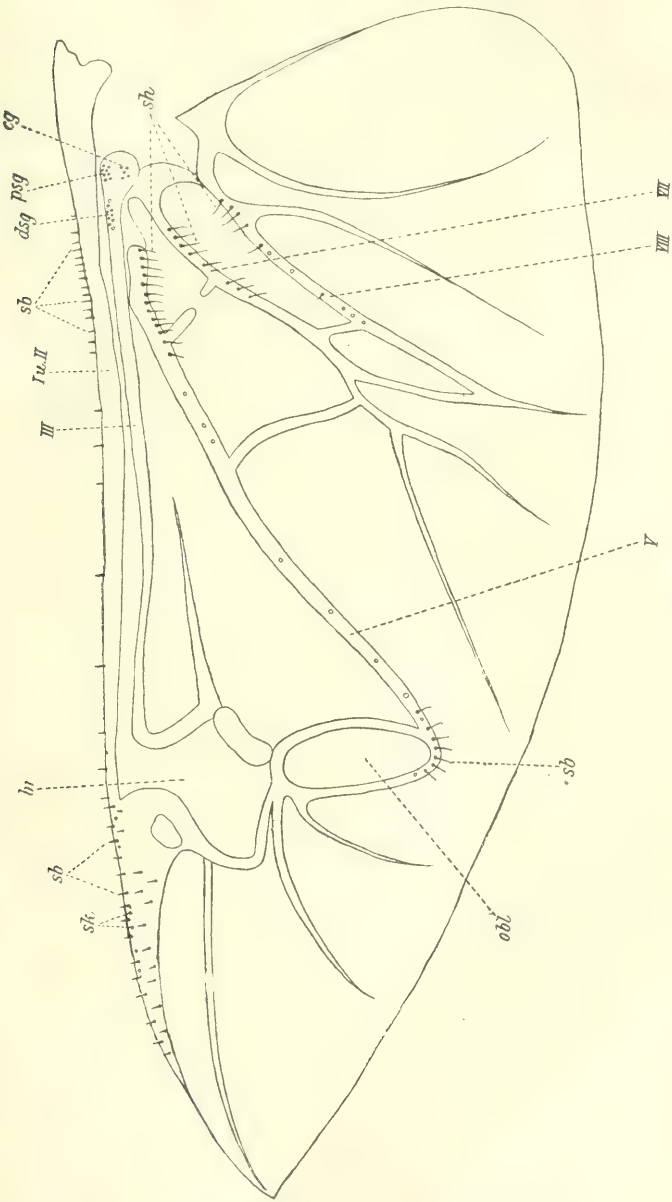

Fig. 24.

Linker (Hinter-)Flügel; Dorsalseite (Verteilung der Sinnesorgane). *I* u. *II*, Vorderrandader + Costalader; *III*, Vena subcostalis (nach Escher: Vena radialis); *V*, Vena mediana; *VIII*, Vena cubitalis anterior; *VIII*, Ader im Gebiet der Vena cubitalis; *br*, Areola radialis; *obl*, Areola oblonga; *cg*, Costalgruppe; *dsg*, distale Subcostalgruppe; *psg*, proximale Subcostalgruppe; *sb*, Sinnesborste; *sh*, Sinneshaar; *sk*, Sinneskuppel; *o*, bedeutet Sinneskuppel.

2) Sinnesborsten (Randadersinneshärchen) und 3) vereinzelte Sinneskuppeln.

Abgesehen von den Kuppeln der Costalgruppe und einiger etwas über den Rand der Vorderrandader auf ihre Ventralseite herabgehender Sinnesborsten scheint mir die Flügelunterseite vollständig frei von Sinnesorganen zu sein.

Die meisten gut innervierten Hautsinnesorgane findet man am Vorderrande des Flügels und zwar größtenteils auf dem äußeren Rand der sogenannten Vorderrandader (Fig. 24 *I* u. *II*). Hauptsächlich handelt es sich hierbei um feine haarartige Gebilde, die man genau genommen ihrer Starrheit, ihrer scharfen Spitze und schwachen Färbung wegen als Sinnesborsten bezeichnen muß (Fig. 25). Sie stehen in zwei Regionen etwas dichter beisammen, aber auch auf dem dazwischen liegenden Stück der Vorderrandader (Fig. 24 *sb*) fehlen sie nirgends ganz, hier und da taucht vielmehr immer mal wieder eine Borste auf. Die eine Gruppe findet sich ziemlich in der Nähe der distalen Subcostalgruppe und zwar teilweise am äußeren Rand der Vorderrandader, teilweise auf ihrer Ventralseite. Die Zahl der Sinnesborsten beträgt etwa 70 (Fig. 24 *sb*). Die zweite Anhäufung von Sinnesborsten liegt in der Nachbarschaft der Areola radialis (Fig. 24 *br*). Hier kann man sogar am Totalpräparat sehr deutlich die vom Hauptnerven zu den einzelnen Organen verlaufenden Nervenfasern verfolgen. Unter den Sinnesborsten (*sb*) fallen uns hier stets auch einzelne Sinneskuppeln (*sk*) wie auch massive Sinneszapfen auf. Diese letzteren (Fig. 26) zeigen in ihrem feineren Bau weitgehende Übereinstimmung mit den Sinnesborsten (Fig. 25); ich will nur erwähnen, daß hier ähnlich, wie Hochreuther dies für die Borsten an der Gaumenplatte und der Nackenhaut beschreibt, der distale Teil des Porenkanals von härterem und dunkler gefärbtem Chitin gebildet wird, um der Kuppelmembran und damit dem Borsten- bzw. Zapfenansatz die nötige Festigkeit zu geben.

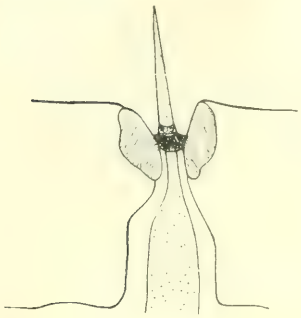

Fig. 25.
Längsschnitt durch Sinnesborste von der Vorderrandader in der Nähe der Areola radialis. 640 : 1.

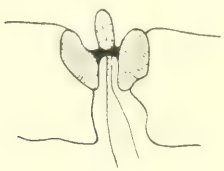

Fig. 26.
Längsschnitt durch massiven Zapfen wie Fig. 25. 640 : 1.

Weitere Sinnesorgane erblickt man vor allem noch auf der Vena mediana (Fig. 24 *V*) und zwar zeigen sich neben typischen Sinnes-

haaren (*sh*) auch einzelne Sinneskuppeln (*sk*). Eine etwas stärkere Anhäufung von Sinneshaaren (*sh*) befindet sich sowohl an ihrem proximalen als auch distalen Ende (in unmittelbarer Nähe der Areola oblonga [Fig. 24 *obl*]). Aber auch auf dem langen dazwischen liegenden Stück dieser Rippe kommt immer von Zeit zu Zeit mal wieder eine Sinneskuppel (*sk*) oder auch ein Sinneshaar.

Im übrigen sind nur noch zwei Vorkommnisse von Sinnesorganen auf andern Venen zu nennen; beide sind aber jedenfalls von untergeordneter Bedeutung. Das erste bezieht sich auf die Vena cubitalis (Fig. 24 *VII*), und zwar handelt es sich hier um Sinneshaare (*sh*), das zweite auf die im Gebiete der Vena cubitalis liegende Ader VIII, die neben Sinneshaaren auch einzelne wenige Kuppeln trägt.

So finden sich also wohl auf dem häutigen Flügel, abgesehen von den bereits genau besprochenen Sinnesorganen an der Basis des Flügels, nur Organe des mechanischen Sinnes. Sinnesborsten und Sinneshaare sind wohl als Tastorgane aufzufassen, mögen sie dem Tiere nun dazu dienen, etwa den Anprall der Luft beim Fluge zu verspüren, oder bei der Ruhelage der Flügel unter den Elytren, wobei zweifellos ein großer Teil der Organe mit diesen in Berührung kommt, ihre Tätigkeit erfüllen oder gar bei der Faltung der Flügel, und das gilt vor allem für die besonders in der Gegend der Areola radialis gut entwickelten Sinnesborsten, in Funktion treten.

4. Die Hautsinnesorgane der Elytren.

a. Die Sinnesorgane der Elytrenbasis.

An der Basis verschmälern sich die Elytren des *Dytiscus* bedeutend und laufen schließlich in einen abgestutzten Fortsatz aus. In der Nähe seines Vorderrandes zeigt dieser eine bedeutende Chitinerhebung, an der noch ein kleinerer hakenförmig gekrümmter Fortsatz auffällt (Fig. 27 *fo*); eine weitere allerdings viel geringere Erhebung, die mit der ersteren durch ein dünnes Chitinstück verbunden ist, finden wir etwas weiter medialwärts. Der Querschnitt Fig. 28 klärt uns über die innere Natur dieses basalen abgestutzten Endabschnittes der Elytre auf: Während die erste Erhebung aus zwei fest miteinander verbundenen, nur durch eine dicke Chitinscheidewand voneinander getrennten Venen (Costal- [*CV*] und Subcostalvene [*SV*]) besteht, wird die andre zusammen mit dem beide verbindenden Chitinstück von einer zwar etwas breiteren, aber bei weitem flacheren Rippe gebildet (V_3). In den beiden ersten Venen finden wir je einen Nerv (*n*)

und eine Trachee (*tr*), in der dritten Vene (V_3) dagegen drei Nerven (*n*) und ebensoviele Tracheen (*tr*).

Auf der Dorsalseite der vorderen Erhebung (Costal- + Subcostalader) lassen sich zwei mehr oder weniger scharf umgrenzte Sinnes-

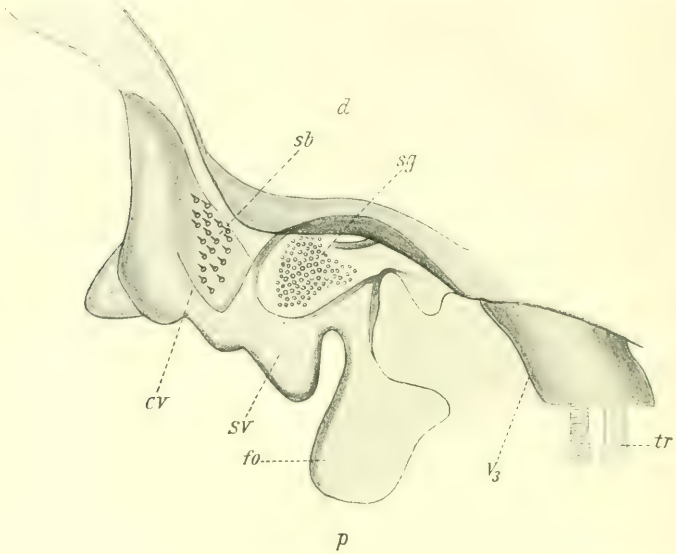

Fig. 27.

Basis der rechten Elytre mit Subcostalgruppe (*sg*) und der Gruppe der Sinnesborsten (*sb*). 55 : 1. *CV*, Costalrippe; *SV*, Subcostalrippe; V_3, Rippe 3; *d*, distal; *fo*, hakenförmiger Fortsatz; *p*, proximal; *sg*, Subcostalgruppe; *sb*, Sinnesborsten; *tr*, Trachee.

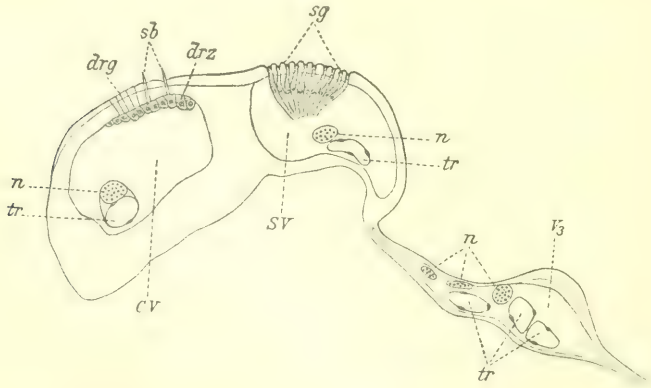

Fig. 28.

Querschnitt durch die Basis der rechten Elytre in der Zone der Subcostalgruppe. 34 : 1. *CV*, Costalrippe; *SV*, Subcostalrippe; V_3, Rippe 3; *drg*, Drüsenausführungsgang; *drz*, Drüsenzelle; *n*, Nerv; *sb*, Sinnesborsten; *sg*, Subcostalgruppe; *tr*, Trachee.

felder erkennen, die so nebeneinander angeordnet sind, daß das eine (Fig. 27 u. 28 *sb*) der Costalader, das andre (*sg*) der Subcostalader angehört. Während die Gruppe der Costalader aus Sinnesborsten besteht, treffen wir in der Gruppe der Subcostalader wieder fast nur kuppelförmige Organe (*sg*) an, die ganz den Sinneskuppeln der häutigen Flügel entsprechen. Da wir an der Basis der Subcostalvene der Elytren im Gegensatz zu den häutigen Flügeln nur diese eine Gruppe kuppelförmiger Organe finden, können wir sie kurzweg als Subcostalgruppe (*sg*) bezeichnen.

α. Die Subcostalgruppe der Elytren.

Die Subcostalgruppe liegt so offen da, daß es nicht schwer hält, von ihr ein gutes Übersichtsbild zu bekommen (Fig. 29). Sie zeigt

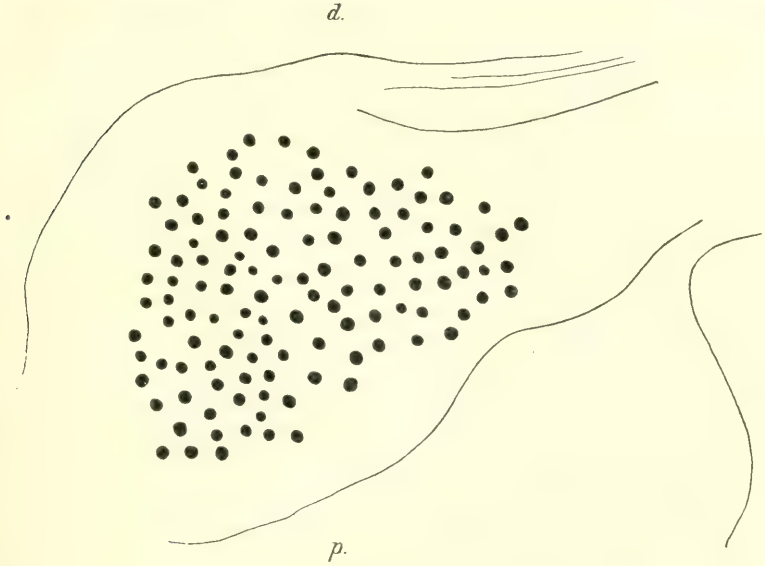

Fig. 29.
Subcostalgruppe der Elytrenbasis. 175 : 1. *d*, distal; *p*, proximal.

in ihrer Gesamtheit eine rundliche bis schwach dreieckige Gestalt Ihre Oberfläche läßt nur eine geringe Wölbung in der Richtung der Querachse der Subcostalvene erkennen. Die Sinneskuppeln selbst sind ziemlich gleichmäßig über das ganze Sinnesfeld verteilt; höchstens am Rande sind hier und da geringe Abweichungen in der Beziehung zu konstatieren. Die Zahl der Sinneskuppeln beträgt etwa 130. Was die Größenverhältnisse der Kuppeln untereinander anbelangt, so zeigen

sich etwa dieselben Unterschiede wie bei den Organen der distalen Subcostalgruppe der Flügel allerdings mit der Abweichung, daß hier die größeren und kleineren Kuppeln ganz regellos durcheinanderliegen. Schließlich muß noch erwähnt werden, daß namentlich am Rande nach der Costalrippe zu einzelne Sinnesborsten und hier und da auch mal ein typischer hohler Grubenkegel an Stelle einer Kuppel — letzterer wohl nur als Übergangsform — zu beobachten sind (Fig. 31 *hgk*).

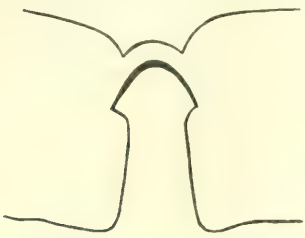

Fig. 30.
Längsschnitt durch Sinneskuppel der Subcostalgruppe (Elytre). 960 : 1.

Der feinere Bau der Kuppeln (Fig. 30—32 *sk*) stimmt mit dem der gleichen Organe von der distalen Subcostalgruppe so weitgehend überein, daß hier von einer eingehenderen Beschreibung derselben abgesehen werden kann. Alle Kuppeln, große wie kleine (Fig. 32 *sk*), zeigen hier den gleichen Bau ihrer chitinösen Elemente. Auffallend ist ihr fast vollständig radial symmetrischer Bau (Fig. 30), so daß sie entschieden die vorteilhaftesten (schematischsten) Bilder von allen

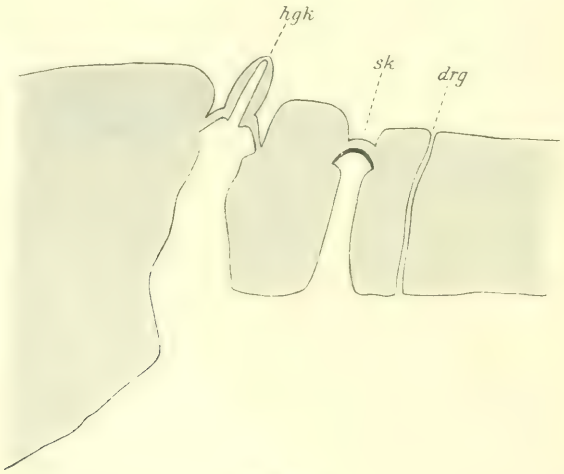

Fig. 31.
Schnitt durch den Rand der Subcostalgruppe der Elytre. 640 : 1. *drg*, Drüsenausführungsgang; *hgk*, hohler Grubenkegel; *sk*, Sinneskuppel.

Kuppeln an den beiden Flügelpaaren des *Dytiscus* geben. Am meisten erinnern sie an den I. Typus der Kuppeln von der distalen Subcostalgruppe. Der Hauptunterschied gegen diese liegt darin, daß

hier die Kuppelmembran, die wieder weitgehend mit dem umgebenden Chitin fest verwachsen ist, plötzlich wie bei Typus II am proximalen Porenkanal aufhört und somit auf ihm wie auf einem Rande fest aufsitzt, während uns dort ein allmählicher Übergang von der Kuppelmembran zur Wand des proximalen Porenkanals auffiel.

Im Anschluß an die Besprechung des Baues der Chitinteile der Sinneskuppeln soll gleich etwas über den Bau der hohlen Grubenkegel mitgeteilt werden (Fig. 31 *hgk*), die sich gelegentlich, wie oben bereits erwähnt, unter den Sinneskuppeln als Übergangsformen vorfinden. Ihr Bau stimmt vollständig mit dem der gleichen Organe überein, die Hochreuther von der Antenne und den Mundgliedmaßen des *Dytiscus* beschrieben hat. Der mehr oder weniger cylindrische Porenkanal erweitert sich ebenso wie bei den Kuppeln an seinem distalen Ende, so daß auf dem hierdurch gebildeten Rande eine kuppelartig gewölbte in ihrer Mitte durchbohrte Chitinmembran Platz findet. Auf ihrem Gipfel erhebt sich der eigentliche hohle Kegel, dessen Spitze mir geschlossen erschien. Da die Kuppelmembran nur wenig tief in das sie umgebende Chitin eingesenkt ist, ragt der eigentliche Kegel etwas über die Oberfläche hervor. Leider war es mir bei der geringen Zahl dieser Organe nicht möglich, etwas über ihre nervösen Elemente zu ermitteln.

Bedeutend glücklicher war ich bei der Untersuchung der Nervenelemente der Sinneskuppeln selbst. Wie schon erwähnt, verläuft sowohl in der Costal- wie Subcostalader ein Nerv und eine Trachee (Fig. 28). Holste hat den Verlauf der Nerven in den Elytren ziemlich eingehend untersucht, und ich stimme im wesentlichen mit seinen Untersuchungen überein. Nur ein Versehen scheint ihm dabei unterlaufen zu sein, da ihm die Subcostalgruppe am Grunde der Elytren noch unbekannt war. Er beschreibt sowohl den Nerven der Costal- wie auch der Subcostalader (vgl. Fig. 28); findet an letzterem auch richtig eine Abzweigung, die nach meinen Befunden zu der Subcostalgruppe verläuft und sich dabei fast vollständig auffasert, nach Holstes Meinung aber, da ihm der eigentliche Zweck dieser Abzweigung vollständig unbekannt blieb, sich mit dem Costalnerven kurz vor dessen Eintritt in die Elytre verbindet.

Die Sinneszellen (Fig. 32 *sz*) sind auch hier wieder zu einem dichten Bündel zusammengedrängt, das sich dorsalwärts allmählich verbreitert. Jede Kuppel steht auch hier wie bei sämtlichen bisher beschriebenen Sinneskuppeln mit einer einzigen Sinneszelle (*sz*) und deren Hüllzellen (*hzk*) in Verbindung. Die Sinneszelle selbst zeigt

meist eine langgestreckte, schlauchförmige Gestalt. Auf den Hals der Zelle, der in den Chitinporus (Porenkanal) eindringt, folgt proximalwärts eine Erweiterung, die den runden bis ovalen Sinneszellkern (*szk*) beherbergt; hier verengt sich die Zelle wieder, um so noch ein beträchtliches Stück weiter proximalwärts bis zum Nerven zu verlaufen. Der Terminalstrang war nur im Porenkanal zu ermitteln, ebenso war es unmöglich, sonstige Zellgrenzen wie der Sinneszelle gegen die Hüllzellen festzustellen. Kerne von letzteren (*hzk*) fanden sich namentlich

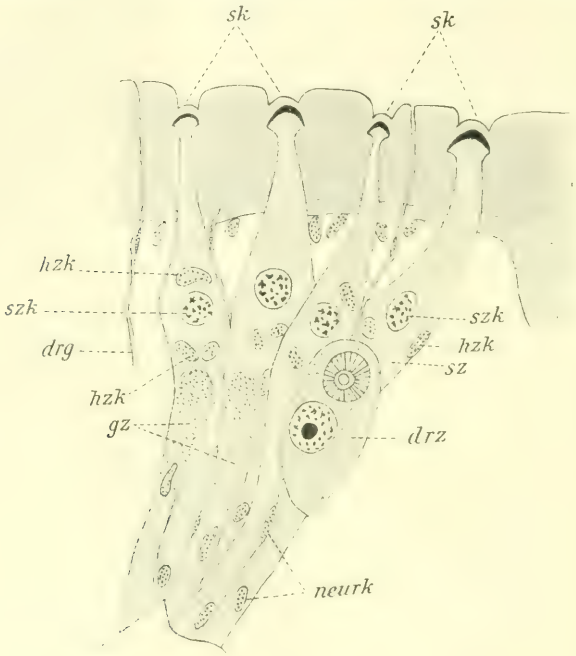

Fig. 32.

Längsschnitt durch vier Sinneskuppeln der Elytrensubcostalgruppe. 400 : 1. *drg*, Drüsenausführungsgang; *drz*, Drüsenzelle; *gz*, grobkörnige Zone; *hzk*, Hüllzellkern; *neurk*, Neurilemmkern; *sk*, Sinneskuppel; *sz*, Sinneszelle; *szk*, Sinneszellkern.

in der Nachbarschaft des Sinneszellkerns sowohl auf seiner distalen als proximalen Seite.

Die Untersuchung dieser Sinneszellengruppe bietet insofern größere Schwierigkeiten, als zwischen die Sinneszellen überall große Drüsenzellen (*drz*) eingelagert sind, deren zahlreiche Ausführungskanäle (*drg*) zwischen den Kuppeln mit feinen Poren im Körperchitin münden. Indessen fallen die Kerne dieser Drüsenzellen überall durch ihren stark gefärbten Nucleolus auf, so daß sie sich leicht von denen der

Sinneszellen mit ihrem ziemlich gleichmäßig verteilten Chromatin unterscheiden lassen. Immerhin ist es mir deswegen zweifelhaft geblieben, ob die in der proximalen Partie der Sinneszellen auf Fig. 32 gezeichnete grobkörnige Zone (*gz*), die sich scharf gegen das feinkörnige Protoplasma um den Sinneszellkern herum abhebt, wirklich als Substanz der Sinneszelle oder aber vielleicht als Teil einer fest an die Sinneszelle gedrückten Drüsenzelle aufzufassen ist.

β. Die Gruppe der Sinnesborsten.

Unmittelbar neben der eben besprochenen Subcostalgruppe nur auf der Dorsalseite der Costalader liegt eine Gruppe farbloser, haarförmiger Sinnesorgane, die wir ihrer Kürze, Starrheit und scharfen Spitze wegen als Sinnesborsten bezeichnen müssen (Fig. 27, 28 *sb*, 33). Da die Gruppe (Fig. 27 *sb*) etwas kleiner und von mehr länglicher und beiderseits zugespitzter Gestalt ist und ferner die einzelnen Borsten ziemlich weit voneinander entfernt sind, beträgt auch die Zahl der Organe nur etwas über 30. Die einzelnen Sinnesborsten variieren ziemlich bedeutend in ihrer Größe untereinander, dabei mag aber bemerkt werden, daß selbst die längsten unter ihnen höchstens eine Länge von 40 μ erreichen. Jede einzelne ist etwas unterhalb der Oberfläche in dem Körperchitin mit einer kuppelförmigen Membran (Fig. 33 *km*) eingelenkt, und zwar sitzt die Borste der Kuppel auf. Indem sich der Porenkanal in seinem distalen Teil dem proximalen gegenüber erweitert, findet die Kuppel eine Befestigung in dem sie umgebenden Chitin.

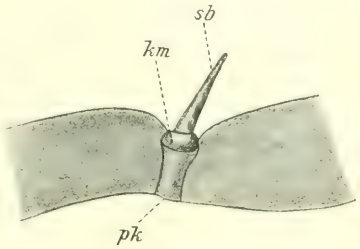

Fig. 33.
Längsschnitt durch Sinnesborste von der Costalvene der Elytre. 640 : 1. *km*, kuppelförmige Membran; *pk*, Porenkanal; *sb*, Sinnesborste.

Alle Borsten sind mit ihrer Spitze etwas nach dem Vorderrand (Fig. 27 *sb*) zu gerichtet, so daß sie also nicht senkrecht auf der Chitinoberfläche stehen, sondern unter einem spitzen Winkel gegen letztere geneigt sind (Fig. 27, 33 *sb*). Ihr Porenkanal erweist sich von außerordentlicher Länge, da das unter dem braunen Körperchitin folgende farblose Chitin hier von kolossaler Dicke ist; diese Schicht ist in der Fig. 33 ganz weggelassen. Im äußersten proximalen Ende des Porenkanals findet man gewöhnlich mehrere rundliche Kerne in einer feinkörnigen Substanz, die weiter proximalwärts in die Hypodermis über-

geht. Ob diese sehr an die Hypodermiszellkerne erinnernden Kerne die Sinneszellkerne dieser Organe oder ob es etwa selbst auch nur Hypodermiszellkerne sind, habe ich nicht entscheiden können. Eine Verbindung dieser Sinnesorgangruppe mit dem in der Costalrippe verlaufenden Nerven war ebensowenig zu konstatieren.

Übrigens wird fast die ganze Dorsalseite der Corstalrippe in der Region der Sinnesborsten und noch darüber hinweg von einer außerordentlich starken Anhäufung von Drüsenzellen (Fig. 28 *drz*) unterlagert; die Ausführungskanäle dieser Zellen münden teils zwischen den Sinnesborsten, teils seitlich davon im Körperchitin. Es liegt daher der Gedanke nahe, die Sinnesborsten möchten vielleicht einen Reiz zu den Drüsenzellen übermitteln. Zweifellos kommt ihnen aber jedenfalls eine rein mechanische Wirkung zu.

b. Die sonstigen Sinnesorgane der Elytren.

Wenn schon bei Besprechung der Sinnesorgane der häutigen Flügel auf das fast vollständige Fehlen der Sinnesorgane auf ihrer Ventralseite hingewiesen werden mußte, so gilt das in noch weitgehenderem Maße von den Elytren. Hier scheint mir die Ventralseite (abgesehen vom äußersten Rande) ganz frei von Hautsinnesorganen zu sein. Trotzdem soll aber der Vollständigkeit halber ein an ihrer distalen Spitze gelegenes Feld von mehreren hundert, nicht innervierter, starrer Chitinborsten wenigstens kurze Erwähnung finden. (Fig. 34 *b*, 35). Diesen Borsten muß wohl, da sie alle nicht mit Nervenenden in Verbindung stehen, eine rein mechanische Aufgabe zufallen. Die Borsten sind gegen die Grundfläche der Elytre, auf der sie sich erheben, mehr oder weniger geneigt, wie Fig. 35 deutlich zeigt; so könnte man wohl denken, daß sie mit dazu beitragen sollen, die Elytren in der Ruhelage auf den häutigen Flügeln festzuhalten; mehr Wahrscheinlichkeit hat aber wohl die Annahme für sich, daß sie eine Rolle beim Einnehmen der Atemluft spielen, indem sie ein Eindringen von Wasser unter die Elytren oder auch ein Benetzen des Elytrenrandes verhindern.

Fig. 34.
Elytre (Ventralseite). *b*, Feld von starren, nicht innervierten Chitinborsten.

Im Gegensatz zur Ventralseite finden wir nun aber die Dorsalseite der Elytren (Fig. 36) mit Sinnesorganen der verschiedensten Art geradezu übersät. Folgende Formen von Hautsinnesorganen sind

auf den Elytren vorhanden: 1) Sinneshaare, 2) Sinnesborsten und 3) Sinneszapfen (keulenförmige Zapfen). Zunächst soll einiges wenige über den Bau dieser Organe mitgeteilt werden; wir können uns um so kürzer fassen, als im großen und ganzen dabei auf die ausführlichen Einzelbeschreibungen gleicher Organe nur an andern Körperteilen des *Dytiscus* von HOCHREUTHER verwiesen werden kann.

Die Sinneshaare der Elytren sind zwar von recht verschiedener Länge und Dicke, im feineren Bau aber, namentlich was ihre Einlenkung in das Körperchitin anbelangt, stimmen sie fast vollständig unter einander überein. Sie sind verhältnismäßig tief in das sie umgebende Chitin eingesenkt. Vor allem kommt die tiefe Einlenkung (Fig. 37, 38) dadurch zustande, daß auch das Körperchitin sich noch in eigenartiger Weise als Ring (Fig. 37, 38 *r*) um das Haar erhöht hat. Die innere Wand dieses Walles (*r*) verengt sich proximalwärts trichterartig und

Fig. 35.

Schnitt durch das Feld starrer Borsten auf der Ventralseite der Elytren. 175 : 1. *b*, Borste.

läßt auf ihrer Oberfläche rippenartige Bildungen (etwa 6) erkennen, die auf dem Längsschnitt durch das Haar (Fig. 37, 38) als feine Zacken zu sehen sind. An dieses trichterförmige Stück des Porenkanals schließt sich proximalwärts eine kugelige Grube an, aus deren Grunde sich das eigentliche Haar erhebt.

Das Haar selbst wird seiner Länge nach von einem feinen Kanal durchzogen (Fig. 38 *ka*, 37); an seinem proximalen Ende läuft es in eine knopfartige Bildung aus, an der die bald mehr bald weniger kräftig entwickelte Kuppelmembran (Fig. 37, 38 *km*) ansitzt, um die Verbindung des Haares mit dem Körperchitin herzustellen.

Die Einlenkung der Haare in einer tiefen Grube und ihre ziemlich freie Verbindung mit dem Körperchitin verleihen den Haaren zweifellos eine ziemlich große Beweglichkeit und erinnern in gewissem Sinne unwillkürlich an die von DAHL beschriebenen Hörhaare an den Beinen der Spinnen.

Typische Sinnesborsten kommen nur in geringer Zahl auf der

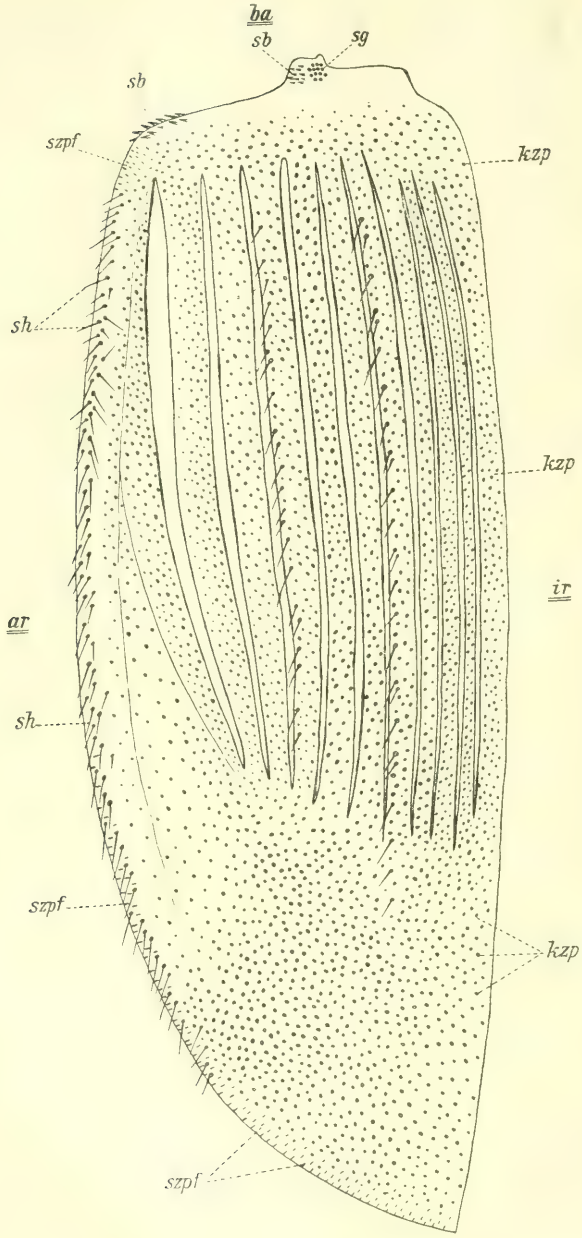

Fig. 36.

Elytre (linke, Dorsalseite) von ♀ Käfer. (Verteilung der Sinnesorgane). *ar*, Außenrand; *ba*, schmale Basis; *ir*, Innenrand; *kzp*, keulenförmige Zapfen; *sb*, Sinnesborste; *sg*, Subcostalgruppe; *sh*, Sinneshaar; *szpf*, massive Sinneszapfen.

Elytre vor. Sie erinnern in jeder Beziehung weitgehend an die gleichen von Hochreuther an der Oberlippe bzw. Tibia von *Dytiscus* beschriebenen Organe (»große Sinnesborsten«). Die großen, kräftigen Borsten (Fig. 40) werden etwas über ihrem proximalen Ende durch eine aus weicherem Chitin bestehende Kuppelmembran (*km*) eingelenkt; gegen die Oberfläche hin sind sie stark geneigt. Alle zeigen in ihrem Innern einen mit einer körnigen Substanz erfüllten Kanal (*ka*).; ob sie aber an ihrer Spitze wie die oben erwähnten Organe an der Tibia bzw. Oberlippe geöffnet sind, konnte ich nicht genau feststellen; ebenso war es mir wegen der hier zu überwindenden, technischen Schwierigkeiten unmöglich, etwas über die nervösen und etwa damit in Verbindung stehenden drüsigen Elemente zu ermitteln.

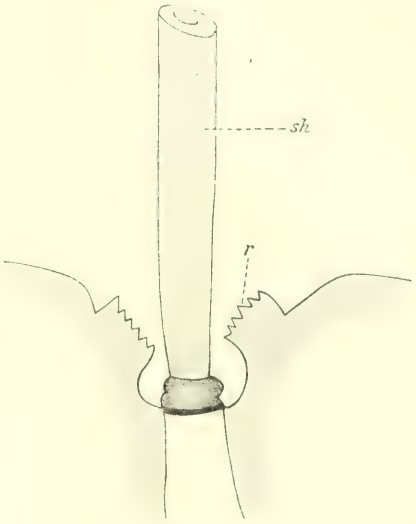

Fig. 37.

Längsschnitt durch Sinneshaar der Elytre (Schnitt etwas schief geführt, so daß Kuppelmembran kaum getroffen; Haar selbst nur in seinem proximalen Teil dargestellt). 576 : 1. *sh*, Sinneshaar; *r*, Ring (Wall).

Bei weitem die meisten Sinnesorgane der Elytren liefert die Gruppe der Sinneszapfen. Von ihnen sind die Elytren ähnlich wie z. B. auch das Pronotum geradezu übersät (Fig. 36 *szpf*, *kzp*). Ihrer äußeren Form nach können wir die hier vorkommenden Zapfen in zwei Abteilungen zerlegen, sogenannte keulenförmige Zapfen (Hochreuther !) und massive Zapfen.

Es war wohl von vornherein zu erwarten, daß die keulenförmigen Zapfen der Elytren vollständig mit den gleichen Gebilden von dem benachbarten Pronotum übereinstimmten. Auch hier zeigen sie ebenso wie dort eine außerordentliche Mannigfaltigkeit in ihrer feineren Ausgestaltung und ihren Größenverhältnissen, wenn sie auch im Prinzipiellen untereinander keine Unterschiede aufweisen. Auch die extremsten Formen sind durch zahllose Übergänge miteinander wie bei den von Hochreuther sehr genau beschriebenen andern Vorkommen verbunden. Erwähnt mag nur noch werden, daß nach dem Außenrande der Elytren zu ein Übergang der keulenförmigen Zapfen zu ziemlich

typischen massiven Zapfen zu konstatieren ist, wie es Fig. 39 (*kzp, szpf*) wiedergeben soll.

Leider war es mir auch hier trotz zahlreicher, guter Schnitte nicht möglich, etwas Sicheres über die Innervierung der Zapfen zu ermitteln. Überall bot sich das gleiche Bild wie auf Fig. 39: der ganze Hohlraum in der Elytre erfüllt von einer körnigen Masse mit zahlreichen, kleinen, sehr dunkel gefärbten Kernen, so daß ich schließlich zu der Ansicht kam, daß vielleicht ebenso, wie das für die Hypodermis bekannt ist, auch die nervösen Elemente mit der Zeit in den Elytren mehr oder

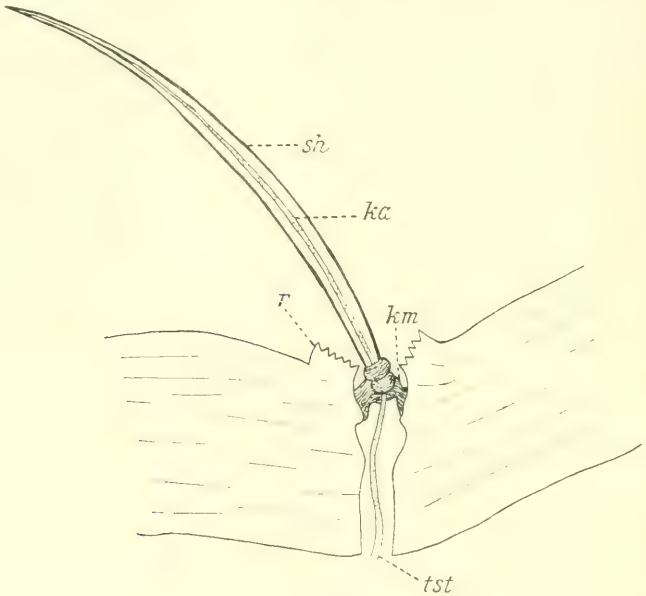

Fig. 38.

Längsschnitt durch Sinneshaar der Elytre. 372 : 1. *ka*, Kanal; *km*, Kuppelmembran; *r*, Ring (Wall); *sh*, Sinneshaar; *tst*, Terminalstrang.

weniger schwinden und damit natürlich die Sinnesorgane zum mindesten etwas an ihrer Funktionsfähigkeit einbüßen.

Ich möchte hier die Gelegenheit dazu benutzen, um zusammenfassend mitzuteilen, daß die kuppelförmigen Organe der Subcostalgruppe die einzigen, auch bei der älteren Imago wirklich gut innervierten Hautsinnesorgane der Elytren sind.

Was nun die Verteilung dieser Sinnesorgane auf der Dorsalseite der Elytren anbelangt, so muß zunächst mal in aller Kürze etwas über den Bau der Elytre (nach Euscher) mitgeteilt werden: Ihrer

ganzen Form nach stellt jede Elytre ein dreiseitiges Gebilde dar (Fig. 36). Die eine Seite wird von dem in der Mediane verlaufenden geraden Innenrand (*ir*) gebildet, die zweite von der schmalen Basis (*ba*) mit dem bereits genauer an andrer Stelle beschriebenen abgestutzten Fortsatz,

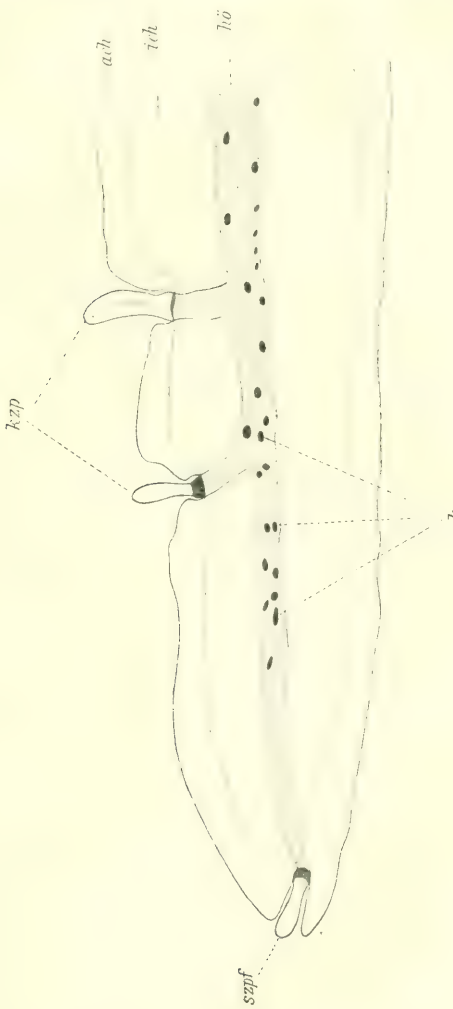

Fig. 39.

Schnitt durch den Außenrand der Elytre, den Übergang der keulenförmigen Zapfen (*kzp*) zu den massiven Zapfen (*szpf*) zeigend. 310 : 1. *aeh*, äußeres Körperchitin; *ieh*, inneres Körperchitin. *k*, Kerne; *kzp*, keulenförmiger Zapfen; *szpf*, massiver Sinneszapfen; *hö*, innerer Hohlraum der Elytre.

die dritte endlich von dem nach außen convex gekrümmten Außenrand (*ar*), der zuletzt mit dem geraden Innenrand an der Elytrenspitze zusammenstößt. Die Oberfläche der Elytren ist ziemlich gleichmäßig nach außen vorgewölbt; im männlichen Geschlecht ist sie fast glatt, im weiblichen dagegen zeigt sie häufig, wenigstens in einzelnen Gegen-

den, die bekannte Rippenbildung. Bei letzteren kann man danach einen mit den neun Rippen bedeckten, größeren Teil von dem sich daran anschließenden, aber mehr nach der Spitze zu gelegenen, kleineren, rippenfreien unterscheiden. Schließlich mag nur noch bemerkt werden, daß längs des Basalteils und Außenrandes der Elytren eine schmale, nach unten umgebogene Chitinleiste, die sogenannte Epipleure, hinzieht.

Den gröberen sowie feineren Bau der Rippen selbst sollen die Fig. 41—44 veranschaulichen: Die Rippen sind bekanntlich dadurch entstanden, daß hier die beiden Chitinlamellen, welche die Elytre zusammensetzen, weit auseinander getreten sind, während sie an den

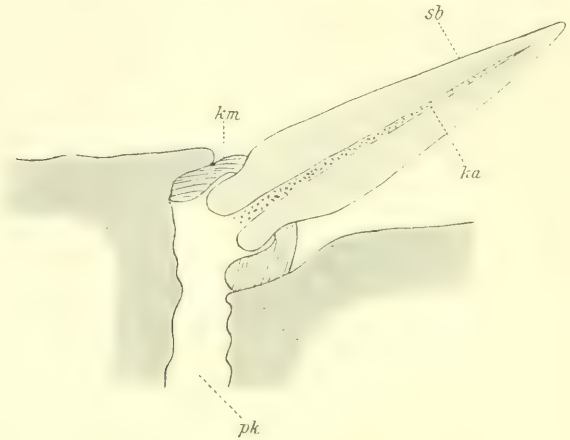

Fig. 40.

Längsschnitt durch große Sinnesborste von der Basis der Elytre (Chitinteile). 370 : 1. *ka*, Kanal; *km*, Kuppelmembran; *pk*, Porenkanal; *sb*, Sinnesborste.

dazwischenliegenden Furchen mehr oder weniger fest miteinander verwachsen sind.

Alle Rippen zeigen sich in ihrem proximalen Teile dorsal ziemlich stark abgeplattet (Fig. 41), je weiter wir sie aber distalwärts verfolgen, um so mehr runden sie sich ab und verflachen sich dabei gleichzeitig (Fig. 42, 43), bis sie schließlich im letzten Drittel der Elytre als solche vollständig schwinden (Fig. 36).

Die beiden erwähnten Chitinlamellen weichen in ihrer Zusammensetzung ziemlich stark voneinander ab. Die dorsale zeigt fast die doppelte Dicke als die ventrale (Fig. 44). Ähnliches spricht sich naturgemäß im feineren Bau der beiden aus, insofern als sich der größeren Dicke wegen am Aufbau der dorsalen Schicht mehr Chitinlagen (Fig. 44: sechs Lagen) beteiligen als an dem der ventralen (Fig. 44:

vier Lagen). Dorsalwärts wird die Elytre von einer sehr dunkel gefärbten Chitinlamelle (Fig. 44 *dchl*) begrenzt, die der Oberfläche der Elytre die bekannte, dunkle Färbung verleiht. Den ventralen Abschluß der Elytre bildet hingegen eine vollständig farblose Chitinlage (Fig. 44 *fl*), die nach außen zu zahllose, winzige Zähnchen erkennen läßt.

Der innere, teilweise mit Geweben ausgefüllte Hohlraum der Rippe hat zunächst (proximal) eine mehr viereckige (Fig. 41), später

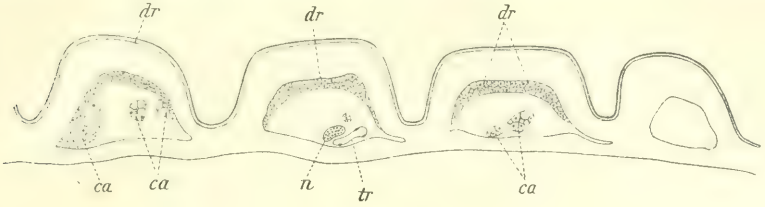

Fig. 41.

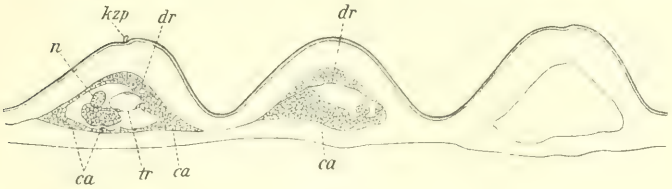

Fig. 42.

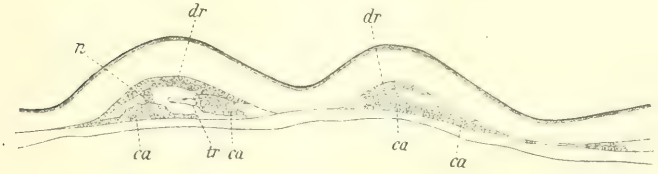

Fig. 43.

Fig. 41—43. Querschnittbilder durch den gerippten Teil der Elytre in proximal-distaler Reihenfolge. 41 : 1. *ca*, Corpus adiposum (Fettgewebe); *dr*, Drüsengewebe; *n*, Nerv; *tr*, Trachee.

dreieckige Gestalt (Fig. 42—44). Diesen Raum finden wir natürlich wie bei den häutigen Flügeln mehr oder weniger von Fettgewebe (Corpus adiposum) (Fig. 41—44 *ca*), Drüsengewebe (*dr*) und Blutflüssigkeit, teilweise auch von Nerven (*n*) und Tracheen (*tr*) erfüllt.

Von der in den häutigen Flügeln überall gut entwickelten Hypodermis sind in der eigentlichen Elytre nur noch Reste zu erkennen. Um so bessere Ausbildung zeigt in ihr das Drüsen- und Fettgewebe (Fig. 41—44 *dr*, *ca*). Wie aus den Fig. 41—44 zu ersehen ist, ziehen

sich diese beiden Gewebearten durch die ganze Elytre, ohne eigentlich eine Stelle besonders zu bevorzugen; natürlich sind sie in den Rippen selbst dem größeren Raume entsprechend am stärksten ent-

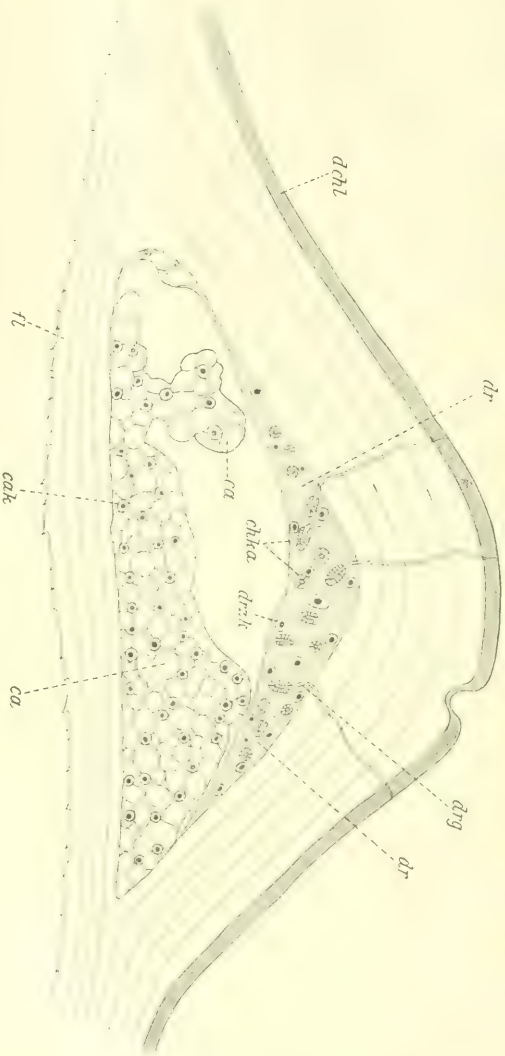

Fig. 44.

Querschnitt durch eine Rippe der Elytre (aus Querschnitt Fig. 42). 175 : 1. *ca*, Fettgewebe; *cak*, Fettzellkern; *chba*, Binnenblase; *dr*, Drüsengewebe; *drg*, Drüsenausführungsgang; *drzk*, Drüsenzellkern; *dchl*, dunkel gefärbte Chitinlamelle; *fl*, farblose Lamelle.

wickelt. Sie kommen meist zusammen vor, sind aber dabei doch fast immer ziemlich scharf voneinander getrennt, insofern als das Drüsengewebe immer die Dorsalseite der Rippenhöhle (Fig. 41—44 *dr*), das Fettgewebe dagegen die Ventralseite einnimmt (Fig. 41

bis 44 *ca*). Während die beiden Gewebe, namentlich das Fettgewebe, im proximalen Teile der Rippen in ziemlich bescheidenem Maße auftreten (Fig. 41, *dr*, *ca*), nehmen sie im distalen Teil fast den ganzen Raum der Rippe ein (Fig. 42—44 *dr*, *ca*).

Hinsichtlich des feineren Baues dieser beiden Gewebearten ist nichts wesentlich Neues, im Vergleich zu den entsprechenden Geweben in den häutigen Flügeln, hinzuzufügen. Das Drüsengewebe ist auch hier an den Binnenblasen (Fig. 44 *chka*) immer leicht zu erkennen; Zellgrenzen konnten im allgemeinen nicht konstatiert werden. Seiner dorsalen Lage entsprechend wenden sich alle Drüsenausführungsgänge (Fig. 44 *drg*) nach der Dorsalseite, durchsetzen hier die außerordentlich dicke Chitinschicht und münden an der Oberfläche mit feinen Poren, so daß die oberste, stark dunkelgefärbte Chitinlamelle (Fig. 44 *dchl*) von unzähligen Poren durchsetzt erscheint (in Fig. 44 sind nur einige wenige Ausführungsgänge eingezeichnet).

Die ganze Dorsalseite der Elytren ist ebenso wie überhaupt die sämtlichen dorsalen Partien von *Dytiscus* (Cranium und Pronotum) dicht mit keulenförmigen Zapfen (Fig. 36 *kzp*) besetzt; nur einige kleinere Stellen der Elytre, wie z. B. vor allem der äußerste basale Abschnitt bildet eine Ausnahme in der Beziehung. Bei den ♂♂ und ungerippten ♀♀ finden sie sich ziemlich gleichmäßig über die ganze Oberfläche hin verteilt, nur nach den Rändern zu kann man ziemlich allgemein eine Abnahme in Bezug auf Dichte und teilweise auch auf Ausbildung konstatieren. Etwas anders liegen die Verhältnisse bei den gerippten ♀♀: die nicht gerippte Partie dürfte allerdings in Bezug auf Anordnung auch keine wesentlichen Unterschiede gegenüber den ♂♂ und ungerippten ♀♀ aufweisen, der gerippte Teil indessen zeigt insofern eine Abweichung, als hier nur die Dorsalseite der Rippen selbst mit keulenförmigen Zapfen besetzt ist, die zwischen den neun Rippen verlaufenden Furchen dagegen weder keulenförmige Zapfen noch überhaupt Sinnesorgane zeigen (Fig. 36).

Aber die genauere Untersuchung und der Vergleich keulenförmiger Organe von gerippten und ungerippten Formen zeitigte noch weitere interessante Befunde. So wie schon von Hochreuther bei den keulenförmigen Zapfen des Pronotums auf einen deutlichen Geschlechtsdimorphismus in bezug auf Anordnung und Ausbildung dieser Organe hingewiesen werden konnte, so zeigen sich auch auf den Elytren ähnliche Verhältnisse, wie ja auch schon verschiedentlich in der Literatur hervorgehoben worden ist. Bei den gerippten ♀♀ stehen die Zapfen viel dichter als an der entsprechenden Stelle der ♂♂ (Fig. 45, 1 u. 2).

Die Übereinstimmung geht aber noch weiter, insofern als auch hier die Zapfen der ♀♀ von einem größeren hellen Hof umgeben werden und auch sie selbst durch bedeutendere Größe jenen gegenüber auffallen (Fig. 45 1 u. 2 bei gleicher Vergrößerung entworfen).

Schon an einer andern Stelle wurde darauf hingewiesen und durch eine Abbildung (Fig. 39) erläutert, daß die keulenförmigen Zapfen (*kzp*) nach dem Außenrande zu allmählich in massive Zapfen übergingen (*szpf*). Ganz besonders ist dies im letzten distalen Drittel des Außenrandes (Fig. 36 *ar*) der Fall (Fig. 36 *szpf*). So ist also der Außenrand zum größeren Teil und zwar teilweise äußerst dicht mit solchen massiven Zapfen besetzt; aber auch der basale Abschnitt der Elytren

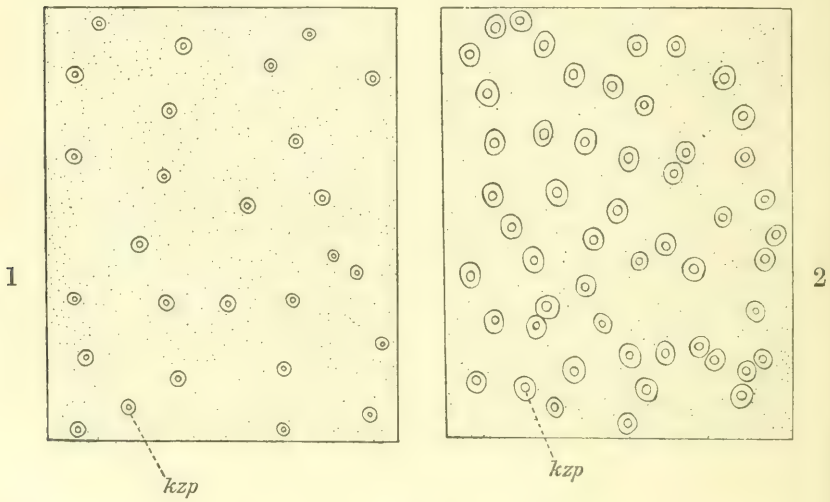

Fig. 45.

1) Partie von der ♂ Elytre (distale Hälfte). 2) Entsprechende Partie von der ♀ Elytre. 55 : 1. *kzp*, keulenförmige Zapfen.

weist noch eine Gruppe solcher Organe auf und zwar gerade da, wo der Außenrand (*ar*) mit der schmalen Basis (Fig. 36 *ba*) zusammenstößt (Fig. 36 *szpf*).

Auch die zahlreichen Sinneshaare (*sh*) der Elytren sind keineswegs regellos über die Oberfläche hin verteilt; es scheint mir vielmehr, ihr Vorkommen an den Verlauf der Hauptnerven in der Elytre gebunden zu sein, wie das aus dem Vergleich meiner Befunde mit denen von Holste hervorgeht. Nach diesem letzteren Autor durchziehen fünf Nerven jede Elytre ihrer Länge nach. Die gerippte ♀ Form zeigt sich naturgemäß für diese Verhältnisse am geeignetsten. Von diesen fünf Nerven

verlaufen zwei ziemlich im Außenrand (*ar*) und einer im Innenrand (*ir*). Die beiden noch übrig bleibenden Nerven verteilen sich so auf die neun Rippen, daß einer von ihnen die Rippe 3 und der andre die Rippe 6 (vom Außenrand aus gerechnet, diesen selbst aber nicht als Rippe mitgezählt) durchzieht. Der Innenrand (Fig. 36 *ir*) ist nun zwar frei von Sinneshaaren, indessen finden wir sie auf Rippe 6 und 3 und ganz besonders auf dem langen Außenrand in großer Anzahl, also dort, wo auch die Hauptnerven verlaufen (Fig. 36 *sh*). Bei den ♂♂ und rippenlosen Weibchen sitzen sie auf den entsprechenden Stellen.

Nun bleibt uns nur noch die von den bereits erwähnten großen Sinnesborsten (Fig. 40 *sb*) gebildete Gruppe zur Besprechung übrig. Sie ist nur klein, da sich nur etwa 20 Borsten an ihrem Aufbau beteiligen. Sie liegt etwa an der Stelle, wo die schmale Basis mit dem Außenrand zusammenstößt (Fig. 36 *sb*) neben der bereits besprochenen Gruppe massiver Sinneszapfen (Fig. 36 *szpf*). Die Borsten sind sämtlich stark gegen die Oberfläche

Übersichtstabelle über die Verteilung der Sinnesorgane an den Flügeln von *Dytiscus*.

		Sinneshaare	Sinnesborsten	Sinneszapfen	Hohle Grubenkegel	Kuppelförmige Organe
Alae	Ventralseite	—	einige Vorderrandsader	—	—	etwa 30 Costalgruppe
	Dorsalseite	zahlreich Ader V, VII, VIII	zahlreich Vorderrandsader	—	—	zahlreich 1. proximale } Subcostalgruppe 2. distale } Ader V, VIII, I
Elytren	Ventralseite	—	—	—	—	—
	Dorsalseite	zahlreich Außenrand Rippe 3 u. 6	einige (40 + 20) 2 Gruppen am basalen Abschnitt	sehr zahlreich ganze Dorsalseite	wenig Rand der Costalgruppe	zahlreich (130—150) Costalgruppe

und zwar nach dem Außenrande zu geneigt und so an der Grenzlinie nach der Epipleure zu angeheftet, daß sie zweifellos in der Ruhelage an den Hinterrand des Pronotums anstoßen und dabei oder vielleicht irgendwie bei der Elytrenbewegung eine Rolle spielen.

So sind also die Elytren nur mit Organen des mechanischen Sinnes ausgestattet. Die keulenförmigen und massiven Zapfen, die Sinneshaare und Borsten werden wohl höchst wahrscheinlich dem Tastsinn dienen. Der Geschlechtsdimorphismus legt uns jedenfalls für die keulenförmigen Zapfen, wie schon Hochreuther bei den Zapfen des Pronotums betont, den Gedanken nahe, daß diese Organe, vielleicht auch die massiven Zapfen eine wichtige Rolle bei der Begattung spielen. Bekanntlich sitzt dabei das ♂ auf dem Rücken des ♀, und zwar umgreifen nach Blunck »die weit nach hinten ausgestreckten Mittelbeine mit ihren Krallen den Seitenrand der Elytren (hier zahlreiche massive Zapfen), die Tarsen aber liegen den Flügeldecken selbst auf in ihrem furchenfreien Abschnitt« (hier zahllose keulenförmige Zapfen) (vgl. Fig. 36).

Die der Arbeit beigegebene, nebenanstehende Tabelle ist vielleicht manchem insofern erwünscht, als sie noch mal in aller Kürze und Deutlichkeit ein Bild von der Verteilung sämtlicher an den beiden Flügelpaaren von *Dytiscus marginalis* vorkommender Hautsinnesorgane gibt.

Zum Schlusse sei es mir gestattet, meinem hochverehrten Lehrer, Herrn Geheimrat Prof. Dr. Korschelt, auf dessen Veranlassung ich die Untersuchungen vornahm, für das stete, gütige Interesse meinen aufrichtigsten Dank auszusprechen.

Posen, Oktober 1913.

Literaturverzeichnis.

N. von Adelung, Beiträge zur Kenntnis des tibialen Gehörapparates der Lokustiden. Zeitschr. f. wiss. Zool. Bd. LIV. 1892.

W. Alt, Über das Respirationssystem von Dytiscus marginalis. Zeitschr. f. wiss. Zoolog. Bd. XCIX. 1912.

A. Berlese, Gli insetti; Volume primo. Mailand 1909.

H. Blunck, Die Schreckdrüsen des Dytiscus und ihr Secret. Zeitschr. f. wiss. Zool. Bd. C. 1912.

— Das Geschlechtsleben des Dytiscus marginalis L. Die Begattung. Zeitschr. f. wiss. Zool. Bd. CII. 1912.

A. Bolles Lee, Bemerkungen über den feineren Bau der Chordotonalorgane. Arch. f. mikr. Anat. Bd. XXIII. S. 133.

Dahl, Das Gehör u. Geruchsorgan d. Spinnen. Arch. f. mikr. Anat. Bd. XXIV. 1885.

H. Euscher, Das Chitinskelett von Dytiscus marginalis. Diss. Marburg 1910.

Hans Heinrich Freiling, Duftorgane der ♀ Schmetterlinge nebst Beiträgen zur Kenntnis der Sinnesorgane auf dem Schmetterlingsflügel und der Duftpinsel der ♂. Zeitschr. f. wiss. Zool. Bd. XCII. 1909.

V. Graber, Die tympanalen Sinnesapparate der Orthopteren. Denkschriften der Kgl. Akademie der Wissenschaften. Wien 1875.

— Die chordotonalen Sinnesorgane und das Gehör der Insekten. Arch. f. mikr. Anat. Bd. XX u. XXI.

K. Guenther, Über Nervenendigungen auf Schmetterlingsflügeln. Zool. Jahrb. Abt. Morph. u. Ont. Bd. XIV. 1901.

Joh. Hagemann, Beiträge zur Kenntnis von Corixa. Diss. Greifswald 1910.

C. Hennings, Das Tömösvarysche Organ der Myriopoden I. Zeitschr. f. wiss. Zool. Bd. LXXVI.

— Die Microtom-Technik des Chitins. Zeit. f. wiss. Mikroskopie. Bd. XVII.

V. Hensen, Über das Gehörorgan v. Locusta. Zeitschr. f. wiss. Zool. Bd. XVI. 1866.

C. Herbig, Anatomie und Histologie des tibialen Gehörapparates von Gryllus domesticus. Arch. f. mikr. Anat. Bd. LXI.

R. Hochreuther, Die Hautsinnesorgane von Dytiscus marginalis L., ihr Bau u. ihre Verbreitung am Körper. Zeitschr. f. wiss. Zool. Bd. CIII. Hft. 1. 1912.

G. Holste, Das Nervensystem von Dytiscus marginalis L. Zeitschr. f. wiss. Zool. Bd. XCVI. 1910.

Charles Janet, Observations sur les fourmis. Limoges 1904.

H. J. Kolbe, Einführung in die Kenntnis der Insekten.

Fr. Leydig, Zum feineren Bau der Arthropoden. Müllers Archiv für Anatomie, Physiologie usw. 1855.

— Über Geruchs- und Hörorgane der Krebse und Insekten. Reichert und Dubois. Archiv f. Anat. u. Phys. 1860.

A. Nagel, Die niederen Sinne der Insekten. Tübingen 1892.

— Vergleichend physiologische und anatomische Untersuchungen über den Geruchs- und Geschmacksinn und ihre Organe mit einleitenden Bemerkungen aus der allgemeinen vergleichenden Sinnesphysiologie. Bibliotheca Zool. Hft. 18. 1894.

E. Radl, Über das Gehör der Insekten. Biol. Ctrbl. Vol. XXV. 1905.

O. vom Rath, Zur Kenntnis der Hautsinnesorgane und des sensiblen Nervensystems der Arthropoden. Zeitschr. f. wiss. Zool. Bd. LXI. 1896.

Arnold Schön, Bau und Entwicklung des tibialen Chordotonalorgans bei der Honigbiene und bei Ameisen. Zool. Jahrb., Abt. Anat. Bd. XXXI. 1911.

J. Schwabe, Beiträge zur Morphologie und Histologie der tympanalen Sinnesapparate der Orthopteren. Zoologica 1906.

R. Stobbe, Über das abdominale Sinnesorgan und über den Gehörsinn der Lepidopteren mit besonderer Berücksichtigung der Noctuiden. Berlin, Sitzb. Nat. -Forsch. 1911. 8.

R. Vogel, Über die Innervierung der Schmetterlingsflügel und über den Bau und die Verbreitung der Sinnesorgane auf denselben. Zeitschr. f. wiss. Zool. Bd. XCVIII. 1911.

— Über die Chordotonalorgane in der Wurzel der Schmetterlingsflügel. Zeitschr. f. wiss. Zool. Bd. C. 1912.

A. Weinland, Über die Schwinger (Halteren) der Dipteren. Zeitschr. f. wiss. Zool. Bd. LI. 1891.

Über die Anlage der Quintusmuskulatur der Lachmöve.

Von

H. Rex,

Prag.

(Mit Unterstützung der »Gesellschaft zur Förderung deutscher Wissenschaft, Kunst und Literatur in Böhmen«.)

Mit 39 Figuren im Text und Tafel VIII—XI.

Im Laufe meiner cephalogenetischen Studien habe ich bereits einmal die Muskelanlagen im Vorderkopfe der Vögel in Betracht gezogen[1]. Gelegentlich einer neuerlichen Bearbeitung dieses Gebietes gewann ich bald die Überzeugung, daß jedwede Einsichtnahme vornehmlich von der Klärung der Entwicklungsverhältnisse der Quintusmuskulatur abhängt. Unterhält doch die Mandibularplatte, aus welcher ein ansehnlicher Teil dieser Muskelgruppe hervorgeht, Beziehungen zu dem gesamten Splanchnocöl der Kieferregion. Ich habe daher fürs erste die Differenzierung der Platte ins Auge gefaßt. Zu meiner Überraschung stieß ich auf ungeahnte Schwierigkeiten. Sie betrafen die Analyse der baulichen Eigenart des von mir als Plattenmassiv bezeichneten Teiles der Muskelanlage. Auch die Frage nach deren definitiver Abgrenzung erheischte eine sorgfältige Prüfung. So wuchs die gestellte Aufgabe weit über den gedachten Rahmen hinaus und ich habe mich daher entschlossen, vorerst die entsprechenden Untersuchungsergebnisse mitzuteilen. Im Anschluß will ich über das Schicksal der Höhlenzone der Mandibularplatte berichten. Mehr gelegentliche Bemerkungen sind dem prämandibularen Splanchnocöl gewidmet. Es bringt daher der vorliegende Aufsatz einiges mehr, als der Titel anzeigt.

Erste Angaben finden sich in den vor ein paar Jahren veröffentlichten »Neuen Beiträgen«[2]. Da diese Schrift eine Fortsetzung des

[1] Zur Entwicklung der Augenmuskeln der Ente. Arch. f. mikroskopische Anatomie. Bd. LVII. 1900.

[2] Neue Beiträge zur Entwicklung des Vorderkopfes der Vögel. Morphol. Jahrbuch Bd. XLIII. 1911.

Aufsatzes über das Mesoderm des Vorderkopfes der Lachmöve darstellt[1], muß ich den Leser bitten, sich mit diesen beiden Abhandlungen vertraut zu machen, da sonst die Lektüre der folgenden Blätter auf Schwierigkeiten stoßen würde. Ich habe Wiederholungen aus älteren Mitteilungen auf ein Mindestmaß eingeschränkt.

Es gelten dieselben einführenden Bemerkungen, welche ich auch in den »Neuen Beiträgen« gegeben habe. Die Orientierung ist die gleiche wie früher. Die Hinterhirnbasis ist horizontal eingestellt worden. Die gesamte Schilderung nimmt hierauf Bezug. — Über die Altersbestimmung der Keime habe ich bereits in dem Aufsatz über die Entwicklung der Augenmuskeln der Ente berichtet. Das Maß *a* entspricht dem größten sagittalen Durchmesser des Vorderkopfes; die Maße *b* und *c* geben die größten Längen des Keimes vom Scheitel- und Nackenhöcker aus gemessen an. Ich darf wohl auf die Textfig. 1 des erwähnten Aufsatzes verweisen. Diese Art der Altersbestimmung ist auch von Kallius[2] angenommen worden. — Als Bezeichnung der Keime habe ich das Maß *a* gewählt (z. B.: Keim *a* 3.2). Hier ist auch der Ort, darauf zu verweisen, daß die in der eben erwähnten Schrift durchgeführte Orientierung der Schnittbilder nicht die gleiche ist wie die in meinen Aufsätzen über die Entwicklung des Mövenkopfes gewählte.

Neben den altbewährten Fixierungsmitteln, welche C. Rabl[3] angegeben hat: Platinchlorid-Sublimat- und Pikrinsäure-Sublimatgemische habe ich auch die von A. Kohn[4] eingeführte Modifikation der Zenkerschen Flüssigkeit mit bestem Erfolge angewendet. — Die Dicke der untersuchten Schnitte beträgt 10 μ; hiervon machen nur die beiden Schnittreihen vom Keime *A* 3.93 *I* eine Ausnahme. Hier habe ich eine Dicke von 15 μ gewählt.

Der Inhalt der folgenden Blätter gliedert sich in zwei Abschnitte.

Der erste bringt die Schilderung des Untersuchungsganges, der zweite die Untersuchungsergebnisse. An den letzteren habe ich die

---

[1] Über das Mesoderm des Vorderkopfes der Lachmöve. (*Larus ridibundus*). Morph. Jahrb. Bd. XXXIII. 1905.

[2] E. Kallius: Beiträge zur Entwicklung der Zunge. II. Teil. Vögel (*Anas boschas* L., *Passer domesticus* L.). Merkel-Bonnets Anatomische Hefte. 85 u. 86. Hft. (Bd. XXVIII, Hft. 2/3). 1905.

[3] C. Rabl: Einiges über Methoden. Zeitschr. f. wiss. Mikroskopie. Bd. XI. 1894.

[4] A. Kohn: Über die Entwicklung des sympathischen Nervensystems der Säugetiere. Arch. f. mikr. Anatomie. Bd. LXX. 1907.

Besprechung einiger Angaben der Literatur angeschlossen, soweit diese Sauropsiden betreffen.

Für den Titel der oft zu nennenden »Neuen Beiträge« gebrauche ich die Abkürzung: N. B.

I. Schilderung des Ganges der Untersuchung.

Zur Einleitung.

Folgende Befunde scheinen mir geeignet, die in den N. B. gebrachte Schilderung der ersten Ausgestaltung der Mandibularplatte in manchem zu ergänzen. Es handelt sich um zwei Keime, welche senkrecht zur Medianebene geschnitten worden sind.

Ich wende mich zunächst zu dem älteren derselben. Er hatte 36 U. P.; das Maß *a* habe ich mit 2,06 mm festgestellt. Die Schnitte haben den Längendurchmesser des Plattenstieles senkrecht getroffen.

Die Zellmasse. (Rechte Keimhälfte.) In der Fig. 1 erblicken wir einwärts von der Caudalhälfte des Quintusganglions *P.p.Vi* und der ventralen Strombahn *v.V.* den trapezförmigen Durchschnitt ihrer unteren Hälfte *zm.* Eines seiner Felder überragt den dichten Zellbestand. Es ist mäßig breit, vor- und abwärts leicht verjüngt und wird durch die Caudalhälfte der Trapezbasis in zwei Teile geschieden. Der mediale ist mit nur dürftigem Zellmaterial bestellt.

Von den ventralwärts folgenden Schnitten weisen sieben die Fortsetzung der Zellmasse auf. Immer wieder wird die Trapezform ihres Durchschnittes weitergeführt; manches der Teilstücke überschreitet und verschleiert sie. Es hat dies namentlich an der cranialen Peripherie statt. — Vom dritten Schnitt an dominiert die vordere Hälfte und in dieser taucht ein gut begrenztes Areal von der Form eines Parallelogramms auf, dessen längere Seiten mit der Medianebene annähernd gleich gerichtet sind; die kürzeren sind schräg dorsolateralwärts gekehrt. Der Zellbestand ist kein kompakter. Es sind in ihm größere und kleinere Lücken ausgespart, welche loser gefügtes Zellmaterial einschließen.

Die vier dorsalwärts folgenden Schnitte führen die Vorderhälfte der Zellmasse weiter. In ihr fällt ein ansehnliches besonders dicht gefügtes Areal auf, welches die Gestalt eines mit seinem Längendurchmesser transversal eingestellten Rechteckes besitzt. Die caudalwärts sehende Seite ist leicht abgerundet. Es läßt sich in drei einander kreuzende Felder auflösen und folgt in der unmittelbaren Fortsetzung des vorderen Dritteiles des trapezförmigen Durchschnittes. Im dritten Schnitte wird seine vordere äußere Ecke von einem kurzen Zuge äußerst dicht gestellter Spindelzellen durchbrochen, welcher schräg nach vorn und außen gerichtet ist. Eine

Verlängerung desselben würde einen unterhalb der Strombahn lagernden kleinen Splanchnocölrest treffen. Ein ähnlicher, allerdings ungleich kürzerer Zug nimmt, wie ich jetzt sehe, auch die vordere innere Ecke des Trapezes in der Fig. 1 ein.

In der linken Keimhälfte sind die Umrisse der Zellmasse wenig regelmäßige. Ihre Einheitlichkeit wird in der Caudalhälfte vielfach durch einzelne Komponenten gestört, auch ragen breite Zellsparren frei vor. Der Durchschnitt der cranialen Hälfte zeigt annähernd die Form eines Quadrates mit sagittal und transversal eingestellten Seitenpaaren. Ein dreiseitiges Stratum hält die vordere Hälfte des Quadrates besetzt und seine abgestumpfte Spitze überragt, schräg nach vorn und außen gekehrt den vorderen lateralen Winkel. Die Achsen der Mitosen im Stratum sind nach dieser Spitze gerichtet und die Umwandlung der Zellen in dicht aneinander angeschlossene Spindelzellen im Gange.

Die Mandibularplatte. (Linke Keimhälfte.) Die Serie gewährt willkommenen Aufschluß über die Veränderungen im Besitzstand der Platte. Es seien der Schilderung derselben einige orientierende Bemerkungen über die Anlagen des Quintus und der Venenbahnen vorausgesendet.

In der Höhe der Zellmasse macht sich am medialen Umfang der Caudalhälfte des Quintusganglions der Durchschnitt der motorischen Wurzel als vorerst unscheinbares, nur an der etwas helleren Färbung erkennbares Areal bemerkbar. Dasselbe bildet einen kleinen, wenig scharf abgegrenzten innersten Bezirk des rundlichen Durchschnittes des Ganglions. Tiefer unten rückt das letztere unter Verjüngung nach dem Ectoderm ab; an seiner Innenseite ragt die gut abgegrenzte Wurzel gleich einer Kante vor. Bevor noch die ectodermale Grenzfurche zwischen den beiden Kieferfortsätzen im Schnitte auftaucht, hat das in seinem Zellbestande schon recht reduzierte Ganglion das Ectoderm erreicht. Die Wurzel ist hier bereits stattlicher und ruht in einer längs der Außenseite des Massivs ausgesparten Hohlkehle. Ihr Durchschnitt ist an der leicht gelblichen Färbung erkennbar. Das Studium anderer Serien lehrt, daß dieser Abschnitt der Nervenanlage nicht mehr der motorischen Portion allein entspricht. Er schließt vielmehr auch Zellzüge ein, die aus dem Ganglion stammen und sich ihm im Bereiche des ventralen Endabschnittes desselben beigesellen. Ich werde im folgenden die aus dem Ganglion hervortretende Nervenanlage als Kieferast bezeichnen und will ausdrücklich hervorheben, daß ich diese Bezeichnung als Provisorium betrachte.

Über die Venen unserer Region habe ich folgendes zu berichten. Die aufsteigende Wurzel — siehe a. W. in der Rekonstruktion IV der N. B. — ist bei unserem Keime bereits recht unansehnlich.

Einwärts von ihr treffen wir eine Ersatzbahn an. Hierüber belehren die Tafelbilder 2—4. Das dürftige laterale Rohr *a.W.* sucht jenen Abschnitt der Kopfvene auf, von welchem — s. d. Rek. IV — die ventrale Nebenbahn abzweigt. Die Mündungsstelle findet sich im Bereiche der unteren Hälfte der Außenwand.

Das schmächtige mediale Gefäß *a.W*$_1$. mündet etwas tiefer; es senkt sich in die craniale Circumferenz des genannten Abschnittes ein.

Es empfiehlt sich, der folgenden Schilderung an der Hand der eben erwähnten Rekonstruktion zu folgen. Die Schnittrichtung entspricht annähernd dem Längendurchmesser der Zellmasse.

Ich fasse zunächst das dorsale Dritteil der Platte ins Auge und suche jene Region auf, in deren Bereich der Endabschnitt der lateralen aufsteigenden Wurzel sich im Bogen caudal- und medialwärts wendet, um die Kopfvene zu erreichen. Die Vereinigungsstelle wird von einem Gürtel mäßig dichten Mesoderms von außen und hinten her gedeckt. Etwas tiefer greift der Gürtel auch auf den caudolateralen Umfang des Venenstammes über und weist eine Fortsetzung auf, welche sich als scharf begrenzter Zellstreifen schräg ab- und auswärts erstreckt. Der Streifen umfaßt das zwischen der Zellmasse und der Dorsalwand der Prämandibularhöhle gelagerte Zellstratum sowie auch die aufsteigende Wurzel von außen her und erreicht das Ectoderm etwa in der Höhe der Dorsalwand der Kopfhöhle. Sein Durchschnitt erinnert an die Umrisse einer langgestreckten Sense. — In der Serie abwärts vorschreitend erreichen wir die schräg zum Boden des Labyrinthbläschens emportretende ventrale Nebenbahn der Kopfvene. Das Ganglion tritt an das Gefäß hart heran. Vor- und abwärts von beiden folgt äußerst lockeres Mesoderm; es grenzt an einen der dorsalen Wand der Kopfhöhle angeschmiegten Zellkomplex. In diesem sind Wandungsreste der terminalen Höhle geborgen. Der sensenförmige Streifen, welcher dem Durchschnitt des Plattenflügels entspricht, hat unter namhafter Einbuße an cranialer Entfaltung eine Verdickung erfahren. Sein Caudalende ist in die cranial weit offene Rinne zwischen Ganglion und Vene gleichsam eingefalzt.

In den folgenden Schnitten taucht nun auch schon der dorsale Randteil des Plattenmassivs auf. Er ermangelt einer völlig scharfen Abgrenzung. Die satte Färbung der Komponenten läßt seine Beziehungen zum Kieferaste gut erkennen. Sein Durchschnitt ähnelt einer die Nervenanlage von innen her klauenförmig umfassenden Spange. Wenig deutlich ist deren cranialwärts gerichtete Fortsetzung.

Der Schnitt der Fig. 2 führt uns in das Bereich des Vorderendes des Unterkieferbogens. Die im folgenden gebrauchten Angaben »oben« und »unten« beziehen sich auf die Zeichnungen.

Ab- und auswärts vom Anschnitt der Kiementasche *Kt*$_1$ lagert der gut gefärbte Durchschnitt des Plattenmassivs *m*. Sein Außenrand erfährt eine Unterbrechung im Bereiche der für den Kieferast *R.m.* ausgesparten Hohlkehle. Ectodermwärts folgt der schon recht schwer abgrenzbare Endabschnitt des Ganglions *P.p.Vi.* Die Analyse von *m* ergibt zunächst ein großes ovales Feld, welches in seiner unteren Hälfte einen ansehnlichen Wabenrest einschließt. Er birgt zwei kleine Zellchen. Das Oval selbst wird im Bereiche des oberen und lateralen Randes von je einem Zellbälkchen überquert, welchen beiden auch der laterale

annähernd plane Umriß von *m* angehört. Ab- und einwärts von *m* folgen die Restbestände der Mandibularplatte.

Sie erstrecken sich bis zum Augenast *a.o.* der Carotis interna herab. Es ist da fürs erste ein von Zellreihen umsäumtes, annähernd rechteckiges Areal zu nennen. Sein fast gradlinig begrenztes oberes Drittel weist einen ansehnlichen Zellbestand auf, welcher jenen von *m* durchsetzt. Die beiden unteren Drittel schließen embryonales Bindegewebe ein, welches sich von dem der Nachbarschaft in nichts unterscheidet. Unten kreuzt dies Areal ein ansehnliches, *a.o.* enge benachbartes Feld *f*. Sein Zellbestand, medial etwas reduziert, beherbergt einen zum Teil noch epithelial umsäumten zwerchsackförmig eingeschnürten Lichtungsrest der terminalen Höhle.

Im zweiten caudalen Nachbarschnitt, dem der Fig. 3 treten uns neue Einzelheiten entgegen.

Am Aufbau des Massivs *m* sind nicht weniger als vier Komponenten beteiligt. Über ihre Umrisse und die wechselseitige Durchkreuzung orientiert die Zeichnung wohl zur Genüge. Ein fünftes, mit etwas weniger dichtem Zellmaterial bestelltes bohnenförmiges Feld taucht mit einem nur kleinen dorsalen Endabschnitt ins Massiv ein. Die Restbestände der Platte zeigen wieder komplizierte Verhältnisse.

Wir sehen da zunächst ein- und abwärts von *m* ein annähernd rechteckiges Areal dichten embryonalen Bindegewebes, welches zwei kleine epithelial umsäumte Lichtungen einschließt. Von dessen der Vorderwand der Kiementasche Kt_1 zugewandten Ecke erstreckt sich ein Zellzug zur medial vorragenden Kante des Massivs. Hierdurch wird ein auffallend helles, zellarmes Territorium zwischen *m* und dem Rechteck abgeschlossen. Wir nehmen ferner in der Zeichnung ein hoch gestrecktes ovales Feld wahr. Namentlich schwächere Vergrößerungen lassen dasselbe deutlich hervortreten. Bei Anwendung solcher sieht man besonders längs des lateralen Feldrandes einen zarten hellen Saum, der etwa die Dicke eines Zellkernes hat. Er wird zwar mitunter durch ein Zellchen oder einen Fortsatz eines solchen verdeckt, ist jedoch gleichwohl bei einer bestimmten Einstellung des Tubus immer wieder leicht herauszufinden. Längs seiner Innenseite sind auf größere Strecken hin Zellen aufgereiht. Ihre Fortsätze sind bald unscheinbar, bald ansehnlicher und dann jenen der Nachbarzellen zugewandt. In dieses stattliche, mit losem Bindegewebe bestellte Feld ragt der Massivdurchschnitt sowie das Rechteck vor. Im Bereiche des Massivs wird die Feldgrenze durch eine feine Spalte angedeutet. Ein unterer Endabschnitt ist reich mit Zellmaterial bedacht; hier findet

sich auch ein kleines epithelial umsäumtes Lumen. Einwärts folgt ein zweiter Zellkomplex, der sich zum Teil auch ins Oval fortsetzt. Eine scharfe Abgrenzung besitzen diese kleinen Areale nicht. Sie treten in der Figur wenig deutlich hervor. Ich zähle sie gleich dem Felde *f* im Schnitt der Fig. 2 zum Restbestande der terminalen Höhle. — Einwärts vom Oval finde ich im Mesoderm schärfer hervortretende Zellzüge und -gruppen, ferner helle Spalten; die Verfolgung dieser am besten vielleicht noch als »Zeichnung« zu benennende Anordnung des Zellmateriales scheint mir wenig aussichtsvoll zu sein.

In dem zwischen den beiden eben geschilderten Schnitten lagernden sind die Einzelheiten seiner beiden Nachbarn recht gut wiederzuerkennen. In dem auf den Schnitt der Fig. 3 folgenden kehrt das Oval gleich dem Rechteck wieder; die Schärfe der Umrisse nimmt jedoch ab. — Die Fig. 4 ist dem nächsten Schnitte entnommen.

Der Durchschnitt des Massivs läßt vornehmlich zwei einander fast unter rechtem Winkel kreuzende Felder erkennen. Das untere ragt abwärts frei vor. Ich sehe ferner ein quadratisches Feld, dessen Außenhälfte dem Massiv angehört. Die Innenhälfte, zellarm und dort, wo sie ans Massiv angrenzt, von Lücken durchsetzt, ist zart gefärbt. Die Abgrenzung des im Massiv geborgenen Abschnittes ist zum Teil durch eine helle zarte Linie gegeben.

Reich ist die Felderung des dem Massiv abwärts unmittelbar angeschlossenen Plattenrestes. Unter den einander vielfach kreuzenden Arealen fällt namentlich ein ansehnliches Feld *a* auf. Seine Umrisse erinnern an jene einer phrygischen Mütze. Der untere Rand wird durch ein in die laterale aufsteigende Wurzel *a.W.* einmündendes kleines Gefäßrohr unterbrochen. Zwischen *a.W.* und $a.W._1$ umrandet eine deutliche Zellzeile einen ovalen Bezirk. Von der äußeren Circumferenz des schon recht unansehnlichen Durchschnittes der Prämandibularhöhle *Prm* zieht eine scharf hervorstechende Zellzeile zum Feld *a* empor und endigt in ihm nach kurzem Lauf. Eine zweite Zeile erstreckt sich von der oberen Circumferenz des Gefäßes *a.o.* aufwärts bis nahe an $a.W._1$. — Die Analyse der andern in der Figur wiedergegebenen Gruppierungen des Zellmateriales fällt schwer, da die Umrisse vielfach nur angedeutet sind. — Die markantesten der geschilderten Einzelheiten kehren in beiden Nachbarschnitten wieder.

Ventral von unserem Schnitt vereinfachen sich die Verhältnisse zusehends. Das Massiv gewinnt Selbständigkeit. Die tiefe Einkerbung seiner medialen Circumferenz, der wir in den Tafelfig. 3 u. 4 begegnen, setzt sich auch auf die cardiale Platte fort. Sie wird hier rasch seichter.

Die nachbarlichen Beziehungen, welche die Anlage des Kieferastes zum Massivstiel und der Cardialplatte unterhält, sollen später geschildert werden.

Der jüngere Keim hatte 34 U. P. Die Schnittebene ist nicht rein transversal, vielmehr um ein Geringes caudalwärts zurückgeneigt. Der Winkel, welchen sie mit der Transversalebene einschließt, dürfte etwa 18° betragen. Die Befunde sind der linken Keimhälfte entnommen worden.

Der Schnitt der Tafelfig. 5 ist nahe dem caudalen Endabschnitt der Massivschale geführt. Der ventrale Rand derselben wird von dem Komplex *ft* gebildet. Seine Dorsalhälfte kreuzt ein annähernd vierseitiges Feld *a*; die randständigen Zellen sind lateral in einer niedrigen epithelähnlichen Reihe angeordnet. Dorsal endigt das Feld unvermittelt, wie abgeschnitten. Oberhalb *a* folgt ein schmales, hohes rechteckiges Feld *b*; es deckt einen dorsalen streifenförmigen Abschnitt von *a*. *b* ist leicht nach außen vorgeneigt, sein Zellbestand wenig dicht und von ansehnlichen Lücken durchsetzt. Oberhalb der Kreuzungsstelle von *a* und *b* wird der Außenrand der Massivschale durch eine Kette kleiner, dicht gefügter Komplexe c_1—c_3 beigestellt, deren Form und Lage leicht aus der Zeichnung ersehen werden können. *a*, *b* und wohl auch die Dorsalhälfte von *ft* werden von einem ansehnlichen quer gelagerten Komplex *c.B.* durchsetzt. Er ist annähernd längs oval; sein größter Durchmesser ist leicht schräg eingestellt. Der dürftige Zellbestand der aus der Massivschale einwärts frei vorragenden Innenhälfte ist durch eine umfangreiche Lücke geschmälert. Im Bereiche der Schale ist der dorsale Umriß sehr deutlich ausgeprägt; das das Massiv lateral überragende Außenende ist sehr dicht gefügt. — Der einwärts von der Massivschale folgende Zellbestand der Mandibularplatte ist schütter und von ansehnlichen Wabenresten durchsetzt; eine schärfere mediale Grenze vermisse ich.

Die Analyse der caudalwärts folgenden Schnitte habe ich an der Hand von Umrißskizzen angebahnt, welche bei stärkerer Vergrößerung entworfen worden sind. Ich vermochte nach manchem fruchtlosen Versuche auf diese Weise wenigstens einiges zur Klärung der so komplizierten Befunde beizutragen.

Im ersten Schnitt gewinnt der Durchschnitt der Massivschale die Umrisse eines steil gestellten Kommas; *a* und *b* kehren wieder. *b* wird von einem annähernd gleich großen, ähnlich geformten Areal gedeckt, dessen Höhendurchmesser mit jenem von *b* einen dorsal offenen spitzen Winkel einschließt. Die

sagittal gestellte Komplexreihe c_1—e_3, welche einen Zuwachs in Form eines untersten kleinen Komplexes erfahren hat, bildet ein stark tingiertes Band, das gleich einem schmalen aber schweren Schatten den lateralen Umriß der Massivschale besetzt hält und im Bereiche von *b* dessen Außenrand etwas überragt. Das Feld *c.B.* ist weit schärfer als im vorhergehenden Schnitt ausgeprägt. Sein größter Durchmesser ist transversal eingestellt. In den caudalen Nachbarschnitten tritt es bald völlig zurück; das gleiche gilt von der Komplexreihe.

Mit dem dritten und vierten Schnitt erreichen wir das Bereich des Stieles. Der einwärts sehende, verjüngt auslaufende Endteil *ft* tritt fast ganz zurück. Im dritten Schnitt finde ich *a* sofort heraus. Jeder der beiden Seitenränder des mit seiner Höhenachse leicht nach außen vorgeneigten Areals wird von einer Zellzeile eingefaßt, welche unmittelbar an ein niedriges Cylinderepithel gemahnt. Die enge aneinander geschmiegten Zellen sitzen einer deutlichen Membran auf. Das von diesen Randreihen eingeschlossene Areal dichten embryonalen Bindegewebes zeigt einen schräg nach außen abfallenden Dorsalrand, für welchen wieder die Bezeichnung »wie abgeschnitten« zutrifft. Ich vermisse in seinem Bereich jeglichen intimen Anschluß der Zellen. Ähnliches gilt vom unteren Rand. In einem hochgestreckten, annähernd ovalen Komplex embryonalen Bindegewebes, welcher mit seiner unteren Hälfte einen ansehnlichen dorsalen Abschnitt von *a* kreuzt und eines scharfen oberen Randes entbehrt, dürfte *b* eingeschlossen sein. Seine Abgrenzung gelingt nicht ganz leicht. *a* und der Komplex erinnern an den optischen Durchschnitt eines kurzen Cylindergefäßes, in welchem ein Wattebausch zur Hälfte versenkt ist.

Weiter caudal wird die Einsichtnahme außerordentlich schwierig. Namentlich die Verfolgung der in dem eben geschilderten Komplex eingeschlossenen Abschnitte habe ich nach vielen fehlgeschlagenen Versuchen aufgeben müssen. Ich konnte nur feststellen, daß *a* an ventraler Ausdehnung einbüßt und daß ferner seine Beziehungen zu dem Komplex ungleich inniger werden, so daß endlich beide ein auf den ersten Blick einheitliches, dorsal rundlich begrenztes Areal darstellen. In dem Maße aber, in welchem *a* kleiner wird, gewinnt ein dem cardialen Mesoderm angehörendes Fragment, welches *a* bereits im vierten Schnitt förmlich unterfängt, an Höhenausdehnung.

Damit sind wir im Bereiche des siebenten Schnittes, dem der Fig. 6 angelangt. Der ventral gradlinig begrenzte Komplex *co* ist aus äußerst dichtem embryonalen Bindegewebe aufgebaut. Man sieht fast nur Kern an Kern. Längs der beiden Seitenränder ist eine gewisse Regelmäßigkeit in der Aufreihung der Elemente unverkennbar; der Dorsalrand entbehrt eines scharfen Konturs. Bei längerer Betrachtung gelingt es an der Hand von äußerst zarten hellen Linien die Andeutung eines kleinen Sonderfeldes aufzudecken; es hat die Umrisse eines Rechteckes. Der epithelähnliche Bau der Mantelschicht des Fragmentes des cardialen Mesoderms 1 ist namentlich im Bereiche der beiden Seitenränder deutlich. Die Randreihen gleichen hier einem mäßig hohen Cylinderepithel. Das vom Mantel umschlossene Bindegewebe steht jenem des Komplexes an Dichtigkeit etwas nach. Wenig an-

schnlich ist das Fragment 2; hier weist die dorsale Randreihe die Formverhältnisse eines niedrigen Epithels auf.

Im zwölften Schnitt erblicken wir — s. d. Fig. 7 — den Durchschnitt eines stattlichen, dorsal leicht ausgehöhlten Zellstranges. Er wird von von zwei Fragmenten des cardialen Mesoderms aufgebaut, welche einander in großem Ausmaß decken. In dem größeren lateralen schließt der epithelähnliche Mantel einen verhältnismäßig unansehnlichen Streifen dichten embryonalen Bindegewebes ein. In dem medialen ist die Trennung der niedrigen Mantelzellen vom Bindegewebe weniger scharf. Im Bereiche der Außenkante des Zellstranges macht sich ein kleines drittes Teilstück bemerkbar. In dessen Dorsalhälfte sind die intensiv gefärbten Zellen gleichwie verklumpt. Das Stück entspricht dem Endabschnitt des Komplexes *co*.

Ich schreite nun in der Serie von dem erst geschilderten Schnitt der Fig. 5 cranialwärts vor.

Auf dem Wege zum dritten Schnitte, dem der Fig. 8 wird *a* bald recht unansehnlich. *b* büßt viel von seinem Zellbestande ein. *c.B.* kehrt gleich *ft* immer wieder. Im dritten Schnitt sehe ich Folgendes. An *ft* schließt dorsal unmittelbar ein hohes schmales Feld an. Sein lateraler Rand entspricht dem Durchschnitt der äußeren Breitseite der Massivschale und lädt leicht convex aus; der innere wiederholt die Krümmung in bescheidenem Maße. Die Außenhälfte des Feldes *c.B.* ist reich mit Zellen bestellt. *c.B.* deckt *ft* und die untere Hälfte des hohen Feldes, in der central ein scharf umschriebenes kleines, epithelial umrahmtes Lumen ausgespart ist. Die obere Hälfte wird von der Anlage der motorischen Wurzel des Quintus durchsetzt, oberhalb welcher nur die randständige Zellreihe erhalten geblieben ist. Sieht man genauer zu, so ergibt sich, daß zum Felde auch noch der Restbestand eines ansehnlichen Zellstreifens gehört, welcher von der caudalen Ganglionhälfte durchwachsen worden ist. Es sind von ihm nurmehr die randständigen Zellen übrig geblieben. Befunde dieser Art sind uns bereits bekannt. — Etwa in der Mitte des inneren Feldrandes stoßen wir auf eine stattliche Lücke. Das sie umgebende Zellmaterial bildet einen dreiseitigen Rahmen. Die Umrisse des Feldes *b* finde ich angedeutet; sein Innenrand dürfte jenem des hohen Feldes entsprechen. Die Verbindung zwischen der Massivschale und der Zellmasse *zm* ist auf einen schmalen Zellstreifen reduziert.

Zu diesen Einzelheiten gesellen sich noch andere. Ich sehe manche gradlinige helle Spalte und langgestreckte Zellzeilen, welche vielleicht weitere Felderungen andeuten. Die vorstehende Schilderung gibt die unmittelbar auffallenden

Befunde wieder. — In den drei cranialwärts folgenden Schnitten kehrt *ft* wieder; sein Zellbestand büßt aber das dichte Gefüge und auch die Intensität der Färbung ein. An Stelle der aufwärts folgenden Areale finde ich embryonales Bindegewebe, welches jegliche Felderung vermissen läßt, und auch dieses führt weiter vorn nurmehr einen lateralen randständigen Abschnitt der Massivschale fort.

Keime mit dem Vorderkopfmaß a = cca 3 mm.

Senkrecht zur Medianebene geführte Schnittreihen.

a. Transversalschnitte.

Es sei zunächst einiger Befunde gedacht, welche die Untersuchung eines etwas jüngeren Keimes ergeben hat. Seine Silhouette ähnelt jener des später zu betrachtenden Keimes *a* 3,2 völlig. Die Maße *a*, *b* und *c* hatten 2,5, 4,6 und 6,3 mm betragen.

Beachtung verdienen namentlich die venösen Bahnen im Vorderkopfe sowie die Restbestände der terminalen Höhle des mandibularen Splanchnocöls. Die folgenden Angaben über die ersteren beziehen sich auf die linke Keimhälfte. Der Schilderung der Restbestände habe ich die Befunde in der rechten Hälfte zugrunde gelegt.

Der aufsteigende Schenkel der medialen Kopfvene setzt sich bei unserm Keime unmittelbar in die ventrale Nebenbahn fort, welch letztere die Führung übernimmt. Von seiner ursprünglichen zum Hirnrohr emportretenden Fortsetzung sind äußerst kümmerliche Reste erhalten geblieben; die dorsale Nebenbahn ist auf ein unansehnliches Gefäßrohr reduziert. Ich will im folgenden den aufsteigenden Schenkel der medialen Kopfvene und seine durch die ventrale Nebenbahn repräsentierte unmittelbare Fortsetzung, also die Hauptbahn unserer Region als Strombahn schlechtweg bezeichnen. Zur Orientierung sei auf die ältere Rekonstruktion IV in den N. B. und die Fig. 9, 14 und 16 der vorliegenden Schrift verwiesen.

Im einzelnen ergeben sich folgende Befunde. Der aufsteigende Schenkel der Strombahn erreicht die mediale Fläche des Ramus ophthalmicus und zieht sodann unterhalb der Vorderhälfte des Ganglions, von diesem durch ein ansehnliches Spatium geschieden, caudalwärts. Diese Wegstrecke ist annähernd horizontal. Die nachbarlichen Beziehungen des Gefäßrohres erhellen zum Teil aus der Textfig. 1. In weiterem Laufe kreuzt die Vene die Innenfläche der Anlage der motorischen Wurzel. Auf unserer Seite tangiert sie dieselbe mit ihrer dorsolateralen Circumferenz, auf der andern schmiegt sie sich der Wurzel breit an. Caudal von dieser Kreuzung erfolgt ein neuerlicher Anstieg und damit erreicht die Bahn die Dorsalwand der ersten Kiementasche. Ihr Durchschnitt zeigt hier die Umrisse eines schräg lagernden Ovals, das mit der dorsolateralen Circumferenz nahe ans Ectoderm herantritt. Wir gelangen zu dem pilzförmigen Durchschnitt der Anlage des Acusticofacialis. Vor dieser zweigt vom inneren Umfang der Strombahn

ein kleines Gefäßrohr ab. Die Bahn begleitet die äußere, das Rohr die innere Circumferenz der Nervenanlage. Hierauf erreicht die Bahn den Boden des Labyrinthbläschens; die Nebenbahn endigt hinter der Nervenanlage blind. — Der Venenstamm passiert sodann die Enge zwischen dem Ectoderm und der Glossopharyngeusanlage. Letztere ist mit ihrer unteren Hälfte der Innenwand des Gefäßes innig angeschmiegt und verläuft daher in medialwärts convexem Bogen. Im weiteren Laufe rückt die Strombahn tiefer herab; ihre ventromediale Circumferenz ist dem dorsolateralen Abschnitt der Aortenwand bald nahe benachbart. Die Lagebeziehungen zur Vagusanlage sind noch die gleichen, welche ich für die jüngeren Keime geschildert habe. Das Gefäßrohr ist der unteren Hälfte der Vaguswurzel medial unmittelbar benachbart. Die Wurzel umschlingt das Rohr, ihm enge angepreßt.

Von Zuflüssen der Strombahn seien folgende hervorgehoben: 1. Die einwärts vom Scheitel des Labyrinthbläschens lagernde dorsale Nebenbahn. Sie ist unansehnlich, Caudal vom Bläschen zieht sie schräg ventrocaudalwärts zur Strombahn herab und erreicht diese im Bereiche der Glossopharyngeusanlage. Vor dem Bläschen verliert sich die Bahn in den der häutigen Nachhirndecke angeschmiegten, mit einander vielfach anastomosierenden Venen. Eine craniale Fortsetzung ist nicht zu erweisen. Auf der anderen Seite sehe ich nurmehr den unansehnlichen in die Strombahn einmündenden caudalen Endabschnitt.

2. Die im Bereiche des Augenbechers, dessen Stieles und der basalen Region des Zwischenhirnes wurzelnde mediale aufsteigende Wurzel. Das Gefäß steht ungefähr dem gleichen Gebiete vor, welches die laterale aufsteigende Wurzel bei jüngeren Keimen beherrscht. Ich habe über dasselbe gelegentlich der Schilderung der Schnittreihe vom Keime *a* 2.06 auf S. 154 berichtet [s. auch $a.W._1$, in den Fig. 2—4]. Die weitere Ausgestaltung dieser Ersatzbahn ist in den drei Rekonstruktionen gut zu übersehen, welche in den Fig. 9, 14 und 16 wiedergegeben sind. Bezüglich des lateralen Rohres, welches hart an der medialen Fläche des Plattenflügels, diesen mit seinen Zuflüssen zerklüftend emporzieht, darf ich wohl auf die Rek. IV in den N. B., sowie auf die Fig. 2—4 verweisen.

3. Weitere Zuflüsse sind als Restbestände früher stattlicher entfalteter Gefäßanlagen zu deuten. Zu diesen zähle ich zunächst eine Vene, welche sich von innen her in den Winkel einsenkt, den $a.W_1$ mit der Strombahn bildet. Das ansehnliche Gefäß ist der ventromedialen Circumferenz der Bahn nahe benachbart und endigt unter mannigfachen Veränderungen seines Umfanges cranial mit mehreren kleinen meist blinden Ausläufern, welche sich zwischen der Zellmasse und dem Hinterende der Oculomotoriusanlage forterstrecken. Einer dieser Ausläufer sucht die Strombahn von neuem auf. Es handelt sich offenbar um einen umfangreichen Rest jener stattlichen Gefäßanlagen, welche vordem die Mandibularplatte zerklüfteten. — Im Bereiche der Haftstelle der Vorderhälfte des Quintusganglions taucht aus dem oberen Umfang der Bahn ein schmächtiges Gefäßrohr auf, welches längs der Innenfläche des Ganglions zum Hirne emportritt. Auf diesem kurzen Wege büßt es rasch an Umfang ein und verbindet sich mit den kümmerlichen Resten einer Gefäßstrecke, die im Winkel zwischen dem Ganglion und dem Hirnrohr lagert. Das Rohr entspricht der ursprünglichen Fortsetzung des aufsteigenden Schenkels der medialen Kopfvene. — Endlich sei noch eines Gefäßchens gedacht, welches sich von den oberhalb der Haftstelle des Ganglions der Seitenwand des Hirnrohrs angeschmiegten Begleitvenen ablöst, längs der

größten lateralen Wölbung des Ganglions caudalwärts zieht und hinter diesem den dorsalen Umfang der Strombahn aufsucht.

Über den Restbestand der terminalen Höhle orientiert die Textfig. 1 (Spiegelbild). Wir sehen hier folgendes: Das Areal (*Splc*) schließt starktingierte Zellhäufchen ein, die durch kleine unregelmäßige Spalten und Lücken voneinander getrennt werden. Es handelt sich um Reste der Wandung der terminalen Höhle. Sie waren wohl Sitz einer bescheidenen Proliferation; das Zellmaterial hat den Zusammenhang mit dem Mutterboden gewahrt. In der Außenhälfte treffen wir überdies einen ansehnlichen Lichtungsrest *splc* an. Etwas schwierig ist die Analyse des (*Splc*) dorsolateral umfassenden Feldes *f*. Seine Zellhäufchen werden durch größere Lücken von einander getrennt; die Zellen selbst sind nicht wie jene in (*Splc*) miteinander verbacken und lassen vielfach stattliche Fortsätze erkennen. Die einzelnen Häufchen formieren auch kleine Bälkchen und wir erhalten so den Eindruck einer netzförmigen Zeichnung. Die zarte Färbung ist nur eine leichte Nuance intensiver als jene des nachbarlichen Mesoderms. An mancher Stelle des Feldrandes ist es zur Zellreihenbildung gekommen; an andrer hat eine Umsäumung durch eine helle Linie stattgefunden. Daß *f* zum früheren Besitzstand der Terminalhöhle gehört, ist wohl zweifellos; sein Zellbestand entspricht Wandungsresten und vornehmlich Proliferationsprodukten derselben, welche noch nicht von der Nachbarschaft aufgenommen worden sind.

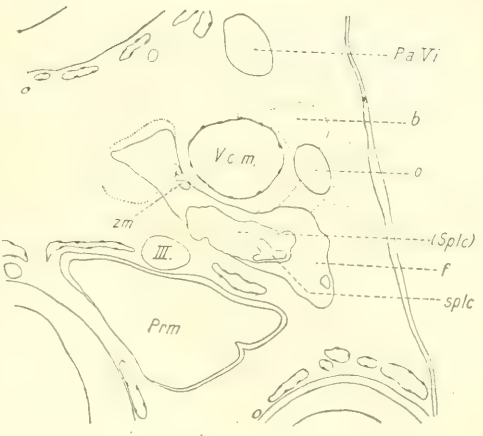

Textfig. 1.

Keim *a* 2.5. Aus einem Transversalschnitt durch den Vorderkopf. *R.* Keimhälfte. Spiegelbild.

Der lateral vom aufsteigenden Schenkel der Strombahn lagernde Bezirk *b* weist etwas lebhafter gefärbtes und auch dichteres embryonales Bindegewebe auf. In unserm Schnitt grenzt *b* unmittelbar an *f* an. — Das Oval *o* schließt kleine gut tingierte Zellgruppen ein. In einer derselben sehe ich einen kleinsten, recht unansehnlichen Rest einer epithelial umsäumten Lichtung. — *b* weist in den caudal folgenden

Schnitten dort, wo es an *f* angrenzt, stark gefärbte Zellbälkchen und Zellhäufchen auf, ebenso auch *f* nahe seiner lateralen Peripherie. Ein solches Häufchen ist im Schnitte unsrer Zeichnung wahrnehmbar. Alle diese Rudera entsprechen Wandungsresten der terminalen Höhle und lassen ihre ursprüngliche Ausdehnung erraten. — Aus der inneren Peripherie von (*Splc*) tritt ein breiter, loser Zug von Spindelzellen ein- und aufwärts empor; er kreuzt das den Vorderrand der Zellmasse *zm* einhüllende Bindegewebe.

Die Untersuchung lehrt ferner, daß *b* dem Durchschnitt eines niedrigen und mäßig breiten Streifens embryonalen Bindegewebes entspricht, der der Außenwand der Strombahn nahe benachbart ist und sich ins niedrige Vorderende des Massivflügels unmittelbar fortsetzt. Sein Bau ist eigenartig. Er besteht aus leicht verdichtetem embryonalem Bindegewebe, dessen Lücken in manchem an das uns wohlbekannte Wabenwerk der Mandibularplatte jüngerer Keime erinnern.

Die Umrisse des nächst älteren Keimes, der zur Untersuchung gelangte, ist in der Textfig. 2 wiedergegeben. Die Maße *a*, *b* und *c* hatten 3,2, 6,1 und 7,5 mm betragen. Die linke Hälfte ist sagittal, die rechte transversal geschnitten worden.

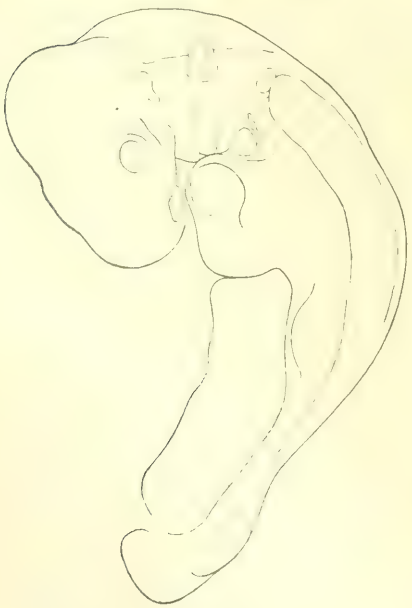

Textfig. 2.
Umrißskizze des Keimes *a* 3,2.

Es sollen in der Folge die Befunde in den Transversalschnitten geschildert werden. Ich habe von den uns interessierenden Mesodermabschnitten nach dem Bornschen Verfahren die Rekonstruktion 2 angefertigt, welcher die Fig. 9 entnommen ist. In dieser ist auch die Reihenfolge der den Textfig. 3 bis 10 entsprechenden Schnitte genau eingetragen. Die Textfiguren sind gleich der Tafelfigur Spiegelbilder.

Ich möchte noch darauf verweisen, daß in der »Erklärung der Abbildungen« eine kurze Schilderung der Rekonstruktion folgt.

Bezüglich der Gefäßverhältnisse darf ich mich wohl mit einigen Hinweisen begnügen. Vom bereits recht kümmerlichen ersten Aortenbogen ist eine ansehnliche mittlere Strecke völlig rückgebildet. Der zweite Bogen ist auf ein dünnes Gefäßröhrchen reduciert. — Der Lauf der Strombahn ist in der Rekonstruktion leicht zu übersehen. Einwärts von ihr lagern in der Kieferregion ähnlich wie bei dem jüngerem Keime ansehnliche Reste jener stattlichen Venenanlagen, welche früher die Mandibularplatte so stark zerklüfteten.

Das Massiv. Der im Unterkieferbogen geborgene Abschnitt weist einen fast allseitig abgerundeten Besitzstand auf. Das Gefüge seiner Komponenten ist so dicht, daß die Abgrenzung der Zelleiber sehr schwer fällt. Weiter vorn, woselbst das Massiv Beziehungen zum Grenzgebiet zwischen der hinteren Hälfte des Ganglions und dem Kieferast gewinnt, bewahrt nur ein bestimmter Abschnitt das kompakte Gefüge; die Einheitlichkeit der Umrisse wird ferner durch das selbständige Vortreten der einzelnen Bruchstücke vielfach gestört. — Die Vene spielt bei der Ausgestaltung der Formverhältnisse eine ansehnliche Rolle.

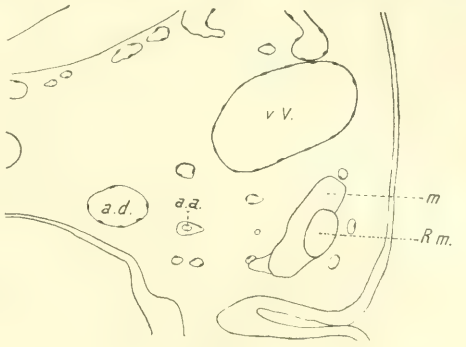

Textfig. 3.

Keim *a* 3.2. Aus einem Transversalschnitt durch die rechte Hälfte des Vorderkopfes. Spiegelbild. Über die Lage orientiert die Fig. 9.

Ich gehe vom Schnitt der Textfig. 3 aus. Er trifft die caudale Region des Massivs. Ich darf mich wohl mit dem Hinweis auf die Zeichnung begnügen. Das Gleiche möge für den dritten cranialen Nachbarschnitt, den der Textfig. 4 gelten. Vor diesem ist die lateral an das Grenzgebiet zwischen Ganglion und Kieferast grenzende dorsale Massivhälfte lose gefügt und unscharf begrenzt. Ein streifenförmiger Abschnitt ihres oberen Randes tangiert die dem Ectoderm zustrebende Strombahn. Die ventrale Hälfte ist recht schmächtig.

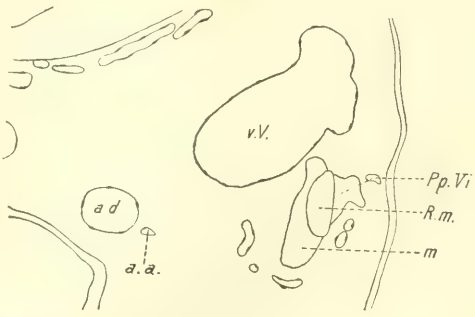

Textfig. 4.

Keim *a* 3.2. Aus einem Transversalschnitt durch die rechte Hälfte des Vorderkopfes. Spiegelbild. Über die Lage orientiert die Fig. 9.

— Im neunten Schnitt — s. d. Textfig. 5 — sehe ich folgendes. Die Dorsalhälfte lädt hier ganz unvermittelt medialwärts aus. Das einwärts von der motorischen Wurzel *Vm* lagernde dreiseitige Feld besitzt einen zart tingierten Zellbestand, welcher medialwärts eine ansehnliche Lockerung aufweist. Seine eigenartigen Formverhältnisse erwecken die Vermutung, daß ein Restbestand vorliegt. Die nähere Untersuchung bestätigt dies. Im Ganglion ist ein der Rückbildung verfallener ansehnlicher Massivabschnitt (*m*) eingeschlossen. Ein kleiner medialer Bezirk * gehört zu dem dreiseitigen Feld. Der motorische Ast hat dieses durchsetzt und infolgedessen gewann seine Innenhälfte Selbständigkeit. Der Punktreihe *l* entspricht im Präparat eine helle Linie, welche die frühere mediale Ausdehnung des Massivs anzeigt. Die ovale Komponente *r* ist besonders dicht gefügt und stark tingiert.

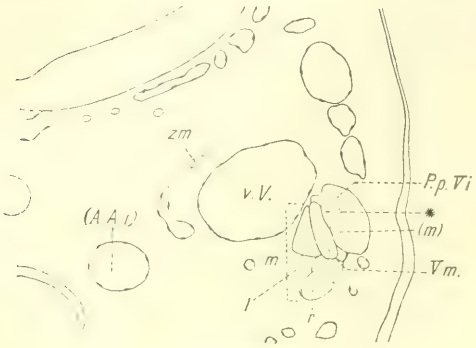

Textfig. 5.

Keim *a* 3.2. Aus einem Transversalschnitt durch die rechte Hälfte des Vorderkopfes. Spiegelbild. Über die Lage orientiert die Fig. 9.

Cranial bringen die nachbarlichen Beziehungen zu Vene und Ganglion auch eine ansehnliche Beeinflussung der Formgestaltung des Massivs mit sich.

Textfig. 6.

Keim *a* 3.2. Aus einem Transversalschnitt durch die rechte Hälfte des Vorderkopfes. Spiegelbild. Über die Lage orientiert die Fig. 9.

Ich verweise auf die Textfig. 6 (13. Schnitt). Von den drei ansehnlichen rundlichen Komponenten weist bloß die untere stark gefärbte r_1 dichtes Gefüge auf. Die oberen sind zart tingiert, ihr Zellbestand verhältnismäßig dürftig. Ein medialer Anhang des Massivs ist recht deutlich abgegrenzt. Dorsal ist er als ganz dünnes Plättchen in die Spalte zwischen Ganglion und Vene eingepaßt; medial erstreckt er sich in Gestalt einer die Vene von unten her umfassenden Schale.

Diese baut sich aus Spindelzellen auf, welche durch ansehnliche Lücken von einander geschieden werden und mit der Venenwand annähernd gleichgerichtet sind. Dort, wo der Anhang an die Komponenten grenzt, ist sein Gefüge etwas dichter.

Im 15. Schnitt — s. d. Textfig. 7 — gewinnen die Komponenten einen etwas intimeren Anschluß. Das kompakte Gefüge von r_{II} sticht von dem Gefüge des dorsal folgenden Bruchstückes ab. Hier lassen die wohl unterscheidbaren, zum Teil spindelförmigen Zellen eine Art Schichtung erkennen. Es hat den Anschein, als wären sie senkrecht zum Außenrande eingestellt. Dorsomedial läuft das Massiv in die zwischen Vene und Ganglion eingelassene dünne Platte aus; eine scharfe Grenze gegenüber dem dürftigen Zellmateriale der die Vene umfassenden Schale vermisse ich. Im 18. Schnitt (Textfig. 8) ist nurmehr ein kleiner Bezirk des Ventralrandes r_{III} satt tingiert; das aufwärts folgende Areal weist trotz seines reichen Zellbestandes eine zarte Färbung auf. Im Bereiche des ansehnlichen medialen Ausschnittes fehlt eine schärfere Grenze. Hier bricht ein breiter Zug von Spindelzellen aus dem Massiv hervor, welcher den Ausschnitt zum Teil verschleiert und medial im

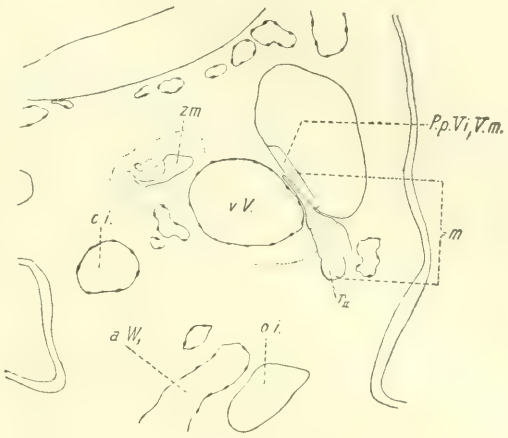

Textfig. 7.

Keim *a* 3.2. Aus einem Transversalschnitt durch die rechte Hälfte des Vorderkopfes. Spiegelbild. Über die Lage orientiert die Fig. 9.

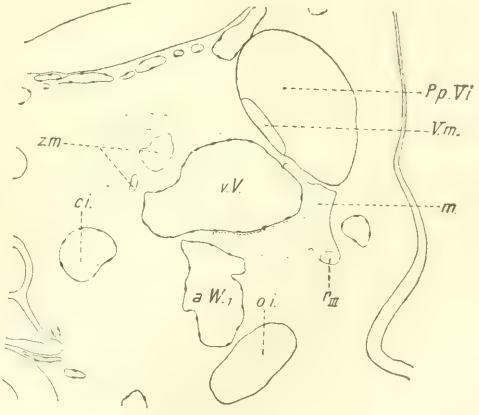

Textfig. 8.

Keim *a* 3.2. Aus einem Transversalschnitt durch die rechte Hälfte des Vorderkopfes. Spiegelbild. Über die Lage orientiert die Fig. 9.

Zellmaterial der Gefäßschale seine Fortsetzung findet. Die Innenhälfte der Schale ist recht dürftig.

Mit der Mündungsstelle der medialen aufsteigenden Wurzel erreichen wir das Bereich des Plattenflügels. Ich ersuche den Leser der folgenden Schilderung an der Hand der Rekonstruktion (Fig. 9) zu folgen, und möchte ausdrücklich hervorheben, daß die dem Beschauer zugewandte Breitseite des Flügels in manchem schematisiert werden mußte, da sein Durchschnitt vielfach schärferer Umrisse entbehrt.

Cranialwärts vom Schnitt der Textfig. 8 führt die Fortsetzung des Massivs zunächst die äußeren Umrisse fort; unter anderm begegnen wir immer wieder dem zwischen Vene und Ganglion eingelassenen dünnen Randplättchen. Im Bereiche der erwähnten Mündungsstelle ist die Dorsalhälfte des Flügels in mehrere kleine Bruchstücke m_{I} zerlegt (Textfig. 9). Vor ihr wird sein Umriß wieder einheitlich und er weist hier die Formverhältnisse eines lebhaft gefärbten Zellstreifens auf, der nach mannigfachen Veränderungen des Höhendurchmessers Anschluß an die Strombahn sucht, diese auch erreicht und mit äußerst variablen dorsalen und ventralen Ausläufern längs der gleichen Wandungsabschnitte sich forterstreckt. Nahe dem 32. Schnitt wird der Streifen so unansehnlich, daß ich ihn erst nach eingehendem Studium der Schnittbilder als dünnes Spindelzellstratum wiedergefunden habe; in dem Schnitte selbst ist er auf ein kleines niedriges Zellhäufchen reduziert. Die weitere Fortsetzung des Flügels erreicht bald wieder eine ansehnliche Höhe und ist der Außenwand der Vene als zellreicher Streifen angeschmiegt. Wir erreichen den Restbestand der terminalen Höhle; hier lädt der Streifen in der Höhe der Ventralhälfte der Strombahn etwas unvermittelt lateral ansehnlich aus; der Zellbestand ist ein recht dürftiger. Ich komme auf diese Region bald

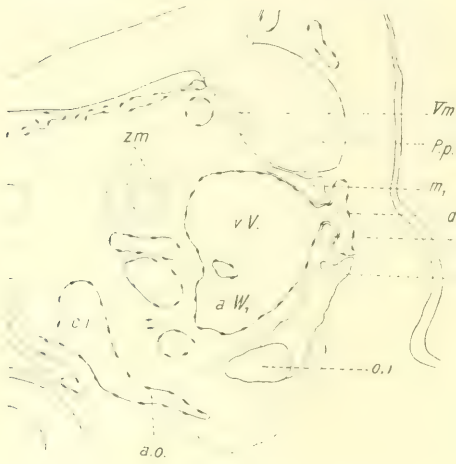

Textfig. 9.

Keim *a* 32. Aus einem Transversalschnitt durch die rechte Hälfte des Vorderkopfes. Spiegelbild. Über die Lage orientiert die Fig. 9.

zurück. — Der Flügel baut sich aus embryonalem Bindegewebe auf. In der der Vene angeschmiegten streifenförmigen Teilstrecke prävalieren Spindelzellen.

Eine eingehendere Berücksichtigung verdienen die aus dem Flügel medial vortretenden Zellzüge. Caudalwärts von der Mündungsstelle der aufsteigenden Wurzel ist das aus der freien Strecke der medialen Fläche hervortretende Zellmaterial in zwei Züge gesondert. Ein oberer wird in der uns bekannten Art zur ventralen Umschalung der Strombahn verwendet; der untere läuft im Bogen ventromedial zur Außenwand der Wurzel herab (vgl. d. Rekonstruktion). Unterhalb dieses Zuges lagert die Anlage des Obliquus inf. Im Schnitt der Textskizze 9 sehe ich nur den unteren Zug. Er lenkt von der Wurzel lateral ab und erreicht nach der Tiefe ausladend die dorsale Peripherie des vorderen Endabschnittes der Muskelanlage *o.i.* Cranialwärts weist der rasch zurücktretende Zug nurmehr Beziehungen zu dem *o.i.* umhüllenden Mesoderm auf, welches der Wandung der Prämandibularhöhle entstammt.

Am Aufbau des ventralen Massivrandes beteiligen sich, wie ich schon oben hervorgehoben habe, besonders dicht gefügte Komponenten (s. r—r_{III} in den Textfiguren). Sie führen den dichten Bau des Massivs cranialwärts in einem Gebiete fort, in welchem der weitaus größere dorsale Abschnitt recht lose gefügt ist. Dieser Randteil läßt in Horizontal- und Sagittalschnitten eine Änderung des Baues erkennen. Es treten Längszüge von Spindelzellen auf, welche die Grenzen der einzelnen Komponenten verschleiern.

Reste rückgebildeter Abschnitte der Mandibularplatte sehe ich in der unmittelbaren Nachbarschaft des Massivs vielfach. Sie sind längs dessen ventromedialer Circumferenz leicht nachweisbar. Die Assimilierung an die Nachbarschaft ist schon weit vorgeschritten.

Die Zellmasse. Ihre Lagebeziehungen sind in der Tafelfig. 9 (s. hier *zm*) leicht zu übersehen. Die Reduktion erhellt aus der Betrachtung der Textfig. 5—9. Diese lassen unter anderm erkennen, daß die Rückbildung von der medialen Hälfte aus lateralwärts vorgeschritten ist. Der verhältnismäßig stattlichste Teil ist jener, welcher sich vom Schnitt der Textfig. 8 cranialwärts erstreckt. Sein Durchschnitt weist die Formverhältnisse eines mit seiner Längsachse einwärts leicht vorgeneigten Ovals auf. Nahe dem Vorderende behalten wir nunmehr dessen stark tingierte Außenhälfte im Schnitt; sie lädt mit einer ventrolateralwärts gerichteten kurzen scharfen Kante aus. Der äußerste Vorderrand der Masse wird von dieser Kante allein hergestellt. Sie erstreckt sich durch vier Schnitte; an ihrem Aufbau nehmen dicht gedrängte kurze Spindelzellen teil. Der freie Rand ist der ventromedialen Circumferenz der Strombahn nahe benachbart; das Vorder-

ende taucht in ein Zellband ein, welches als dorsomediale gleichgebaute Fortsetzung des Restbestandes der terminalen Höhle nahe dem ventromedialen Umfang der Strombahn lagert (s. d. Textfig. 10). — Im Bereiche der eben geschilderten Strecke ist eine besondere Hülle der Zellmasse nicht erweislich. Sehr ansehnlich sind die dorsomedial benachbarten Reste, welche ihren früheren Umfang leicht erraten lassen. — Ich hätte noch eins zu bemerken. In der linken sagittal geschnittenen Hälfte unsres Keimes ist der Lauf der Abducensanlage gut zu übersehen. In der im Vorstehenden geschilderten rechten Hälfte stellen

Textfig. 10.

Keim *a* 3.2. Aus einem Transversalschnitt durch die rechte Hälfte des Vorderkopfes. Spiegelbild. Über die Lage orientiert die Fig. 9.

sich der Verfolgung größere Schwierigkeiten in den Weg. Unter den Schnitten der Textfig. 3—7 finden sich nur zwei, welche die Anlage deutlich zeigen (s. 6 u. 7).

Der Restbestand der terminalen Höhle. Der Schnitt der Textskizze 10 läßt wohl bekannte Einzelheiten erkennen. Die schräg dorsomedial emportretende Fortsetzung des Restbestandes (*Splc*), über welche ich bereits berichtet habe, ist in unserm Schnitte wenig ansehnlich. Sie schließt leicht verdichtetes embryonales Bindegewebe ein. Eine genauere Schilderung verdient das Feld *f*. Hier ist in dem losen, zart gefärbten Zellbestande ein ansehnlicher, zum Teil noch epithelial umsäumter Lichtungsrest *splc* eingeschlossen. Er grenzt medial an (*Splc*) an. Die *splc* medial begrenzende kurze Doppellinie zeigt einen Rest der epithelialen Wandung an. Einen zweiten finde ich höher dorsal bei (*splc*). Hier stehen die Zellen schon recht weit

voneinander ab. — Caudalwärts ist die dorsomediale Fortsetzung von (*Splc*) stattlicher, und gewinnt die bereits geschilderten Beziehng zum Vorderende der Zellmasse. — *f* entspricht dem Durchschnitt einer zellarmen Fortsetzung des Massivflügels.

Die Schilderung einer dritten Querschnittreihe, welche dem Versuche einer Analyse des Massivbaues dienen soll, lasse ich später, im Anschlusse an die Befunde in Sagittalschnitten folgen.

b. Senkrecht zum Caudalrand des Massivstieles geführte Schnittreihe.

Die Maße *a*, *b* und *c* des untersuchten Keimes hatten 2.9, 4,8 und 5,8 mm betragen. Seine Umrisse ähneln jenen, welche die Textfig. 1 in meinem Aufsatz über die Augenmuskeln der Ente erkennen läßt. Der caudal von der Anlage der vorderen Extremität folgende Abschnitt des Rumpfes ist bei unserm Keime viel mehr dem Vorderkopf genähert, als bei dem der Skizze.

Ich ersuche den Leser, der Beschreibung an der Hand der Rekonstruktionen in den Fig. 9 und 14 zu folgen. Entsprechend der Schnittrichtung ist die Zellmasse der Länge nach in den Schnitt gefallen. Ich wähle die rechte Keimhälfte. In den Fig. 10—13 entsprechen oben und unten, links und rechts: dorsocaudal und ventrocranial, lateral und medial.

Der Schnitt der Tafelfig. 10 hat das Massiv in jener Region getroffen, in welcher dasselbe seine Verjüngung zum Stiel vollzieht. Bei *Kt*, erblicken wir den Durchschnitt der Dorsalkante der ersten Kiementasche. Der Umriß des Massivs *m* ist klauenförmig; in der Hohlkehle der caudalen Hälfte lagert der Kieferast *R.m.* Ein ansehnliches Gebiet des einwärts folgenden Mesoderms ist bis nahe an die Vorderwand der Kiementasche sehr dicht. Der unmittelbar an *m* angrenzende Bezirk schließt Restbestände der Mandibularplatte von der Art jener ein, welche wir bei dem eingangs geschilderten jüngeren Keime angetroffen haben. Es sind zumeist gradlinig begrenzte größere und kleinere Felder vorhanden, welche einander kreuzen und auch zum Teil ins Massiv hinein verfolgt werden können. Hier wird ihre Abgrenzung durch gut ausgeprägte Randreihen von Zellen, helle Spalten und wohl auch Differenzen in der Dichte ihrer Zellbestände angezeigt. Es bedarf nur einer gewissen Vertrautheit mit diesen eigenartigen Verhältnissen, um nach verhältnismäßig kurzer Beobachtung Feld für Feld heraus-

zufinden und den Umfang abzustecken. — In den Nachbarschnitten kehren einzelne Felder wieder und zwar mit verändertem Umfang.

Ich schreite in der Serie aufwärts vor. Die Klauenform des Massivdurchschnittes wird noch deutlicher, seine cranioventrale Fortsetzung, welche bereits den Ventralrand der Massivplatte einschließt, länger und etwas schmächtiger. Vom fünften Schnitt an vermisse ich bereits die einheitlichen scharfen Umrisse, ebenso auch das Gleichmaß im Aufbau. Endlich büßt der craniale Abschnitt das dichte Gefüge und die scharfe Abgrenzung größtenteils ein. — Immer wieder folgt einwärts vom Massiv die Fortsetzung jenes oben geschilderten dichten Mesodermbezirkes. In dem Maße, als die in dieser Region auftauchende Strombahn näher an das Massiv heranrückt, wird auch der Raum für die Entfaltung dieses medialen Anhanges eingeschränkt und dessen Gefüge gelockert.

Mit dem elften Schnitt — s. d. Fig. 11 — erreichen wir den Massivflügel m_1. Die etwas dürftige Fortsetzung von m zeigt gleich m_1 enge nachbarliche Beziehungen zur Strombahn *v.V.* Der Boden der Hohlkehle für den Nerven scheint zu fehlen. Er wird notdürftig durch eine dünne Zelllage ersetzt, welche zwischen Nerv und Vene lagert. Wir haben jene Region erreicht, in welcher — s. d. Fig. 9 u. 14 — das Massiv einwärts vom Grenzgebiete zwischen Ganglion und Nerv einen aufwärts concaven Ausschnitt aufweist. Über die zierliche Felderung des dem Nerven cranial angeschmiegten Massivabschnittes orientiert die Zeichnung wohl zur Genüge. Der Durchschnitt des Flügels m_1 läßt unter anderm ein größeres Areal erkennen, dessen dichter Zellbestand satt gefärbt ist. Caudolateral von ihm folgt eine Lücke; sie ist zellarm und reicht bis an m heran. Die Umrisse des Areals erwecken die Vermutung, daß es einem Abschnitte eines größeren Feldes entspricht. Eine genauere Einsichtnahme ist mir versagt geblieben; ich weiß mir namentlich mit den die Umrisse ectodermwärts fortführenden Zellreihen keinen Rat und will daher die Zeichnung allein sprechen lassen. In den beiden Nachbarschnitten vermisse ich das an das Areal lateral angeschlossene Feld. — In unserm Schnitt tauchen bereits einwärts von der Strombahn *v.V.* die bescheidenen Reste der Ventralhälfte der Zellmasse auf.

Im zweiten Nachbarschnitt (Fig. 12) treffen wir in der Innenhälfte von m_1 ein medialwärts an die Wand der Strombahn angrenzendes Feld f_1 an. Es ist namentlich lateral durch eine einer zarten Membran aufgereihte Zellrandreihe gut abgegrenzt. Ein zweites kleineres Feld f_2 kreuzt einen bescheidenen cranialen Bezirk von f_1. Das oben erwähnte

Areal wird nur noch durch einen unscheinbaren kleinen Komplex angedeutet.

Die Umrisse von f_1 und f_2 tauchen auch in den nächsten aufwärts folgenden Schnitten auf. Ob etwa f_1 auch noch im vierten Schnitte, dem der Fig. 13 wiederkehrt, kann ich nicht mit Sicherheit entscheiden. Ich sehe in dieser Region, daß der aus mehreren kleinen Zellkomplexen zusammengesetzte Durchschnitt des Flügels den dorsalen Endabschnitt des Massivs kreuzt. — Noch weiter vorn ist bald nurmehr ein kleiner bescheidener Randbezirk des Flügels wahrnehmbar. Knapp vor dem Ganglion nimmt die Strombahn an ihrer dorsolateralen Circumferenz eine kleine Nebenwurzel auf; in dem craniolateral weit offenen Wurzelwinkel ist der unscheinbare dorsale Endabschnitt des Flügels eingelassen. In dieser Region taucht bereits der Längsschnitt der Anlage des Obliquus superior auf.

Die Zellmasse. Sie ist bei unserm Keime einer ansehnlichen Rückbildung unterlegen. Ihr Restbestand erstreckt sich durch elf Schnitte. Die ventrale Hälfte wird fast zur Gänze aus embryonalem Bindegewebe aufgebaut, das nur um eine leichte Nuance dichter ist als das nachbarliche Mesoderm. Es gelingt die früheren Umrisse festzustellen. Sie erinnern unstreitig an jene, welche die Zellmasse des eingangs beschriebenen jüngeren Keimes aufweist (vgl. die Fig. 1). Die Masse ist ähnlich wie dort schräg gelagert und beiderseits plan begrenzt. Von dem früheren reichen Zellbestand sind nur noch am Vorderende stärker tingierte Zellgruppen erhalten geblieben; sie lagern längs des lateralen Randes.

In der dorsalen Hälfte ändert sich das Bild. Ein ansehnlicher, dicht gefügter cranialer Bezirk sticht von der Nachbarschaft stark ab. Sein der Strombahn nahe benachbarter lateraler Winkel schließt besonders dichtes Zellmaterial ein. Dieses wird in einem Schnitt, der annähernd in der halben Höhe der Zellmasse hindurch geht, durch einen deutlichen Lichtungsrest medialwärts gleichsam abgegrenzt. Der kurze epitheliale Saum der Lichtung kehrt die Hohlseite der Medianebene zu. — Schon in den nächsten Schnitten bricht aus dem eben geschilderten Winkel ein stattlicher Spindelzellzug hervor.

Es sei auf die dem zweiten dorsalen Nachbarschnitt entlehnte Fig. 13 verwiesen. Die Umrisse der früheren Ausdehnung der Zellmasse sind leicht wiederzuerkennen. Die Entwicklung von Spindelzellen hat sich auch an andern Stellen bemerkbar gemacht. Sie hat unter anderm die Entstehung eines dünnen, lang ausgezogenen Sparrens ermöglicht, der der Innenwand der Strombahn *v. V.* nahe benachbart ist und die laterale Grenze der Caudalhälfte der Masse scharf ausprägt. Der Spindelzellzug ist mit der ventromedialen Circumferenz der Strombahn gleichgerichtet. Dort wo er aus dem Restbestande der Zellmasse hervor-

bricht, finde ich einen schräglagernden ovalen Zellkomplex *a*, der sich mit einem zweiten caudal folgenden, mehr rundlichen Komplex *b* kreuzt. Die Abgrenzung beider Felder ist nicht ganz scharf; längs der caudalen Circumferenz des hinteren finde ich die randständigen Zellen einer zarten Grenzmembran aufgereiht.

Ich kehre zum Spindelzellzug zurück. Sein Caudalrand setzt sich vom Zellbestand des Feldes *a*, in dessen Bereich er ein schmales Streifchen okkupiert, recht deutlich ab. Es ist ferner auch noch eine Art caudale Fortsetzung nachweisbar, welche die Felder *a* und *b* deckt. Sie ist jedoch recht zellarm. Dieser Befund stimmt gut mit jenem im dorsalen Nachbarschnitt überein. Hier reicht der Zug viel weiter caudal in die Zellmasse hinein; das hintere Ende setzt sich ziemlich gradlinig von deren schütteren Zellbestande ab. Nicht leicht zu beantworten ist die Frage, ob der Zug eine einheitliche Bildung darstellt, welche von einem bestimmten Punkte aus ihre Entstehung genommen hat. Es gelingt bei näherem Zusehen, die Umrisse kleiner ovaler Felder aufzufinden, welche zum Teil die ganze Breite des Zuges besetzen. Ihre Grenzen sind durch die sie gleichsam überflutenden Spindelzellen stark verschleiert, treten aber in den Nachbarschnitten recht deutlich hervor. Alle diese Einzelheiten lassen eher die Vermutung auftauchen, daß der Zug der gleichsinnigen Umgestaltung der Zellen mehrerer kleiner Felder seine Entstehung verdankt. — Im zweiten dorsalen Nachbarschnitt sehe ich nurmehr seine Randteile.

Textfig. 11.

Keim *a* 3,2. Der rechten transversal geschnittenen Kopfhälfte entnommene Pauscombination (35 Schnitte; die Lage des ersten und des letzten ist in der Fig. 9 durch ein Sternchen angedeutet). Der Massivstiel und die cardiale Platte von caudalwärts gesehen.

Ich habe bei unserem Keime auch noch die Formverhältnisse des Massivstieles und der Cardialplatte untersucht.

Zur ersten Orientierung sei auf die Pauskombination in der Textfig. 11 verwiesen. Sie ist gleich der Rekonstruktion in der Tafelfig. 9 der uns schon bekannten Querschnittreihe durch die rechte Hälfte des Keimes *a* 3,2 entnommen worden und umfaßt 35 Schnitte. Die Lage des ersten und des letzten Schnittes habe ich in der Rekonstruktion durch je ein Sternchen angezeigt. Wir erblicken einen stattlichen, wohl abgegrenzten Zellstrang, der

sich von der Medianebene aus in gleichmäßig weitem Bogen lateral- und zugleich auch vor- und aufwärts forterstreckt. Es dürfte sich empfehlen, an diesem Strange zwei Hälften zu unterscheiden: eine dorsolaterale und eine ventromediale. Die erstere schließt einen ansehnlichen dorsalen mit dem Massivstiel vereinigten Abschnitt der Cardialplatte ein, die letztere wird von der Platte allein hergestellt. Eine Trennung von Stiel und Platte erscheint in unsrer Serie schwer durchführbar. Wie weit der Stiel herabreicht, wird in der Rekonstruk-

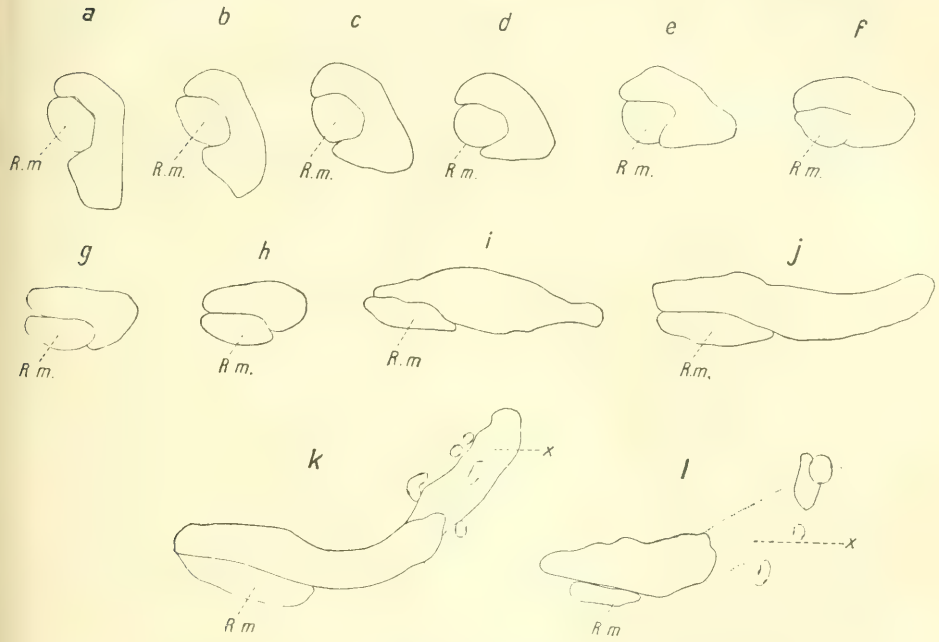

Textfig. 12 *a—l.*

Keim 2.9. Senkrecht zum Caudalrand des Massivstieles geführte Schnittreihe. Umrisse des caudalen Endteiles des Massivs, seines Stieles und der cardialen Platte. *R.* Keimhälfte.

tion in der Fig. 14 ersichtlich. Da aber das Dorsalende der Cardialplatte medial vom Stielende aufwärts emportritt, ist mit der Bestimmung einer unteren Grenze des Stieles nicht auch jene der oberen der Platte gegeben.

Fassen wir nun die Skizzenreihe in der Textfig. 12 ins Auge. Der Schnitt der Skizze *a* folgt unmittelbar auf den der Fig. 10. Bezeichne ich ihn als ersten, so ist die Reihenfolge der Schnitte der Skizzen *a—l*: 1, 3, 5, 8, 10, 14, 18, 21, 24, 28, 31, 34. Die Orientierung ist die gleiche, wie für die Tafelfig. 10—13. Oben und unten, links und rechts in den

Skizzen entsprechen dorsocaudal und ventrocranial, lateral und medial.

Die Schnitte *a*—*h* führen uns von jenem Abschnitt des Massivs, welcher den Übergang zum Stiel vollzieht in das Bereich der oberen Stranghälfte: sie haben den Längendurchmesser derselben senkrecht getroffen. Mit *i* erreichen wir die untere Hälfte; hier ist die Schnittebene mit dem gleichen Durchmesser annähernd gleichgerichtet gewesen.

Eine eingehende Würdigung der Schnittbilder soll später gegeben werden. Ich will hier nur auf ein paar Einzelheiten verweisen. In *k* sehen wir den in die Pars commissuralis beider Unterkieferbogen vordringenden Abschnitt der ventralen Stranghälfte *x*; er reicht hart an die Medianebene heran. Die Zellen lassen den intimeren Anschluß vermissen, welcher in der ungleich dichter gefügten lateral folgenden Strecke vorwaltet. Dieser Abschnitt ist noch in der Skizze *l* wahrnehmbar; hier tritt er jedoch etwas von der Medianebene ab und es taucht die gleichzeitige Hälfte des ‚Pericardscheitels' auf.

c. Horizontalschnitte.

Die Maße *a*, *b* und *c* des untersuchten Keimes hatten 3,38, 5,4 und 5,9 mm betragen.

Die Schnittreihe soll uns über die Formverhältnisse und Lagebeziehungen des Massivs orientieren. Es verfügt bei diesem etwas älteren Keime über einen wohl abgeschlossenen Besitzstand und auch im Bereiche seines Flügels macht sich das Bestreben nach scharfer Abgrenzung geltend. Unterhalb der Einmündung der dorsolateralen Nebenwurzel der Strombahn bilden Massiv und Flügel bereits ein scharf umgrenztes, zellreiches Ganzes (s. d. Textfig. 13.*e*). Die gesamte laterale Breitseite des Flügels ist gut umrandet, nur das Vorderende entbehrt des intimeren Anschlusses seiner Zellen. — Ich habe die rechte Keimhälfte gewählt.

Die Schnittfolge der Einzelbilder *a*—*f* in der Textfig. 13 ist: 1, 6, 8, 11, 14, 20: Rechts und links, oben und unten in den Zeichnungen entsprechen caudal und cranial, lateral und medial.

Der Schnitt der Skizze *a* geht dicht oberhalb des Dorsalrandes der Anlage des Obliquus inferior hindurch. Mit den Schnitten *b* und *c* erreichen wir den ventralen Rand des Massivs. Der caudale Endabschnitt ist schmächtiger geworden; der Längendurchmesser ist sagittal eingestellt. Um ein weniges höher oben lenkt der Flügel medialwärts zur Strombahn ab und damit wird auch die Einstellung

des Massivs eine andre. Einem ersten schüchternen Versuch begegnen wir bereits im Schnitt der Skizze *c*; hier werden Massiv und Vene durch ein Zellbändchen miteinander verknüpft. Im Schnitt *d* ist der Flügel

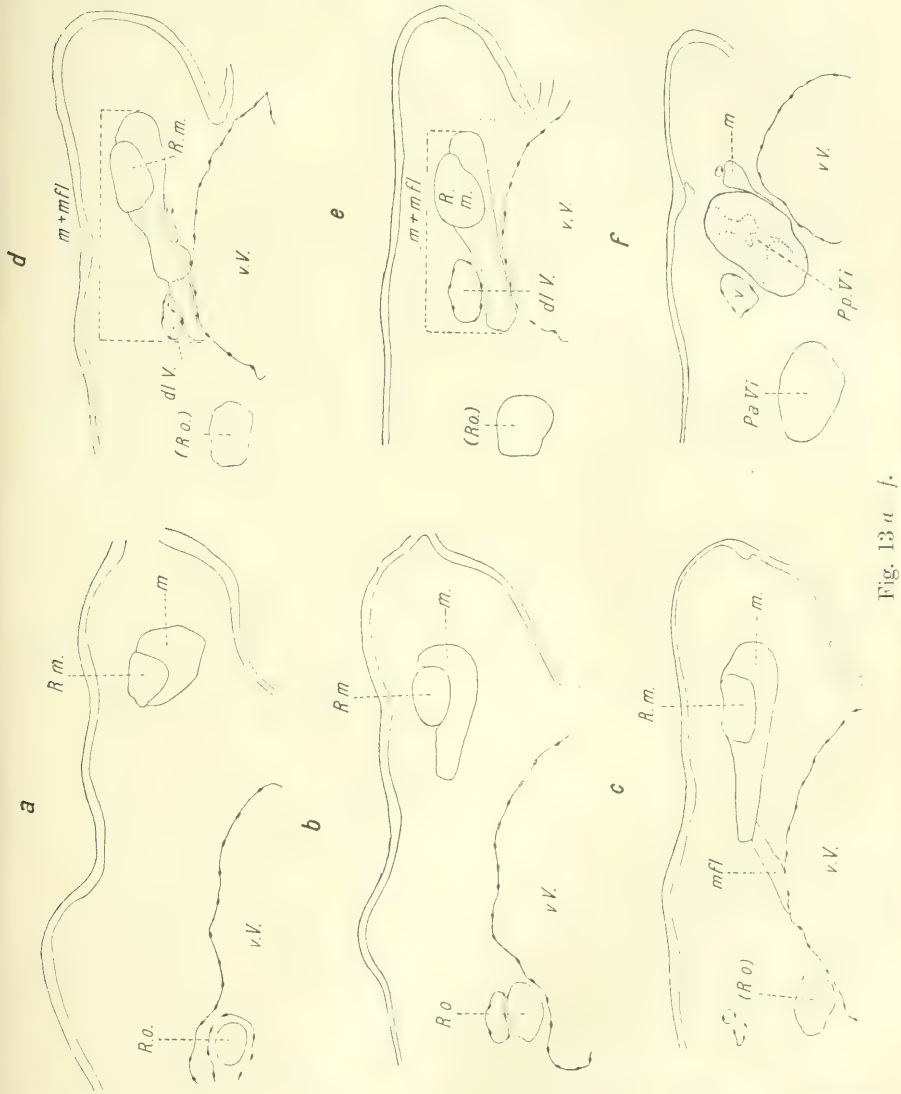

Fig. 13 *a*–*f*. Keim *a* 3.8. Horizontalschnittreihe. Aus sechs Schnitten. *R.* Keimhälfte.

winklig vom Massiv abgesetzt. In der Kehle des caudalwärts offenen Knies liegt der Anschnitt eines kleinen Teilstückes. Im Vergleich zu dem dicht gefügten Massiv ist der Bau des Flügels ungleich loser und läßt deutlich die Zusammensetzung aus mehreren kleinen Bezirken

erkennen. — Auf die Einheitlichkeit der Umrisse und das Gleichmaß im Bau, welche Massiv und Flügel im Schnitt der Skizze *e* aufweisen, habe ich bereits oben verwiesen. Die craniale Verlängerung ihres Längendurchmessers schließt mit der Medianebene einen caudalwärts offenen Winkel ein. — In der eben besprochenen Region ist auch eine zarte craniale Fortsetzung des Flügels wahrnehmbar, welche die craniolaterale Circumferenz des Durchschnittes der Vene umsäumt. — Im Schnitt der Skizze *f* treffen wir nurmehr den dorsalen Endteil des caudalen Randes und einen Abschnitt des auf ein dünnes Plättchen reduzierten Bodens der Nervenrinne an.

Die dorsolaterale Wurzel *dl.V.* zieht oberhalb des Schnittes der Skizze *e* medialwärts und senkt sich in die Strombahn ein. In ihrem ventralwärts klaffenden Wurzelwinkel ist der obere Rand des Flügels gleichsam eingeklemmt. Ein kleiner vorderer Endabschnitt des letzteren setzt sich selbständig längs der cranialen Peripherie der Mündungsstelle eine kurze Strecke aufwärts fort. Knapp vor der Einmündung nimmt *dl.V.* eine lateral vom Ganglion herabziehende Nebenwurzel auf. — Ich verweise zur Orientierung auf die Fig. 9, 14 und 16.

Sagittalschnittreihen.

Es soll über zwei fast gleich weit entwickelte Keime mit dem Vorderkopfmaße *a* 2.8 mm berichtet werden. Der eine *a* 2,8 *I* (*b* = 4,6 mm) ist sagittal geschnitten worden. Von dem andern *a* 2,8 *II* (*b* = 4,7 mm) habe ich die linke Hälfte sagittal, die rechte transversal geschnitten.

Ich wende mich zunächst zu den Befunden in der linken Hälfte des Keimes *a* 2,8*I*.

Die von den uns interessierenden Gebilden entworfene Rekonstruktion 1 in der Fig. 14 dürfte geeignet sein, die folgende Darstellung zu erleichtern. Auf eine körperliche Wiedergabe der Breitseite von Massiv und Flügel habe ich verzichtet und die Umrisse beider durch eine gestrichelte Linie angedeutet. Als Ersatz darf vielleicht die Fig. 9 gelten. Im Übrigen sei auf die Schilderung verwiesen, welche sich in der »Erklärung der Abbildungen« findet.

Über die Venen unserer Region habe ich folgendes zu bemerken. Neben dem aus der Hohlkehle des Massivs vortretenden dorsalen Endabschnitt des Kieferastes zieht das schmächtige Rohr der dorsolateralen Wurzel empor und mündet nach Aufnahme einer kleinen dorsalen Nebenwurzel in die Strombahn ein. Im Bereiche der Mündungsstelle ist die Wandung der letzteren leicht ausgebuchtet. Über die mediale aufsteigende Wurzel aW_1 orientiert die Zeichnung wohl zur Genüge. — Die Beziehungen der Quintusanlage zur Strombahn sollen später besprochen werden.

Ich werde im folgenden an die Schilderung des Massivs, der Zellmasse und des Restbestandes der terminalen Höhle einige Bemerkungen über die Prämandibularhöhle anschließen und endlich jener eigenartigen Verbindungen gedenken, welche die Differenzierungsprodukte der Mandibularplatte mit der Nachbarschaft unterhalten.

Das Massiv. Bei unserm Keime ist der Kieferast außerordentlich dürftig entwickelt. Ich kann nur eine kurze erste dorsale Strecke desselben nachweisen. Hieraus ergibt sich ein ansehnliches Ausmaß an Selbständigkeit in der Ausgestaltung vornehmlich des Massivstieles und der Cardialplatte, welche sich nicht nur in den äußeren Formverhältnissen, sondern auch im Bau kundgibt. Wie wir gleich hören werden, ist der Lauf der Stielsparren in ganzer Ausdehnung zu übersehen. Die Bedeutung des Befundes soll später gewürdigt werden.

Der Schnitt der Tafelfig. 15 gewährt eine gute Übersicht der ansehnlichsten Massivkomponenten und des Baues der caudalen Flügelhälfte. (Ich habe aus technischen Gründen davon absehen müssen, die Zeichnung genau so zu orientieren, wie die Fig. 14.) Das Massiv weist sieben Komponenten auf. Die mit 1 und 2 bezeichneten langgestreckten Zellstreifen sind Durchschnitte der Stielsparren, welche einander in spitzem Winkel kreuzen. 1 ist etwas schmäler, scharf gradlinig begrenzt; ihm gehört der caudale Stielrand an. 2 ist ansehnlich breit und stellt den vorderen Rand dar. Seine Längsseiten konvergieren abwärts leicht. Ob nicht etwa ein dritter intermediärer Sparren vorhanden ist, welcher die Kreuzungsstelle von 1 und 2 deckt, muß ich unentschieden lassen. Den ventralen Endabschnitt von 1 und 2 deckt ein Fragment der cardialen Platte. In der dorsalen Massivhälfte nehme ich das Feld *a* wahr, dessen eigenartigen Beziehungen zum Durchschnitt des dorsalen Endteiles des Kieferastes deutlich hervortreten. Die ovale Komponente *o* sichert den Zusammenhang zwischen den Stielsparren und *a*. Der Zellbestand all dieser Bruchstücke ist ein sehr dichter. Kleine helle Spältchen und Lücken sondern nur unvollkommen Zellgruppen, innerhalb welcher eine Abgrenzung der enge aneinander gepreßten Zelleiber undurchführbar ist. In der vorderen Hälfte von 2 ist die Entwicklung eines mit dem freien Rande gleichgerichteten ansehnlichen Spindelzellzuges im Gange.

Die caudale Flügelhälfte läßt zwei Abschnitte erkennen. Der eine, welcher die unmittelbare Fortsetzung des Massivs bildet, ist annähernd horizontal gelagert; der andre ist schräg eingestellt. Beide schließen miteinander einen dorsal offenen stumpfen Winkel ein. In den horizontalen Abschnitt ragen zwei Massivkomponenten vor. Eine

derselben zeigt annähernd die Umrisse eines Rechteckes; der Zellbestand ist mäßig dicht. Die andre ist oval; ihre caudale Hälfte weist nur spärliches Zellmaterial auf. Auf beide folgt cranial mäßig dichtes Bindegewebe. In diesem sehe ich manchen Zellzug, diese oder jene helle Linie, welche Spuren einer Felderung andeuten. — Im schrägen Abschnitt prävalieren lose mit einander verknüpfte kurze Spindelzellen. Auch hier sind Andeutungen einer Felderung unverkennbar.

Ich schreite in der Serie lateralwärts vor. Mit dem zweiten Schnitt lassen wir die Stielsparren hinter uns und treffen im dritten nurmehr die dorsale Massivhälfte an. Hier dominiert die tief herabreichende Komponente *a*. Im vierten sind bloß ihre beiden randständigen streifenförmigen Abschnitte nachweisbar, welche beide Seiten der dorsalen Endstrecke des Kieferastes flankieren. — Medialwärts vom Schnitt der Tafelfigur ist schon im dritten Schnitt nurmehr der recht schmächtige Stieldurchschnitt wahrnehmbar. Er setzt sich aus zwei schmalen Streifen zusammen, welche so enge benachbart sind, daß sich die einander zugekehrten Ränder decken. Sie lösen in der Schnittfolge die beiden Stielsparren ab; ob sie zu diesen in Beziehung zu setzen sind, kann ich nicht entscheiden. — Ähnlich wie im Schnitt der Tafelfigur deckt auch weiter medial ein ovales Fragment der Cardialplatte den ventralen Stielrand. Im zweiten und dritten Schnitt finde ich solche Fragmente auch höher dorsal; sie nehmen die ganze Stielbreite ein. Im fünften beherrscht die Cardialplatte allein den Plan. Die Pauskombination lehrt, daß ihr Durchschnitt die Höhe des Dorsalrandes des in der Tafelfigur eingetragenen Sparrens 2 fast erreicht.

Ich habe in die Rekonstruktion einige der ansehnlichsten Komponenten in ihrer größten Ausdehnung nach den Befunden in der Pauskombination eingetragen. Wir sehen, daß *a*, 1 und 2 die Umrisse des Massivs mit beherrschen. *a* schließt mit 1 einen caudalwärts weit offenen Winkel ein und entspricht einer Zellplatte, längs deren Außenfläche eine leicht ventrocaudalwärts abfallende Hohlkehle zur Aufnahme einer kurzen Strecke des Kieferastes ausgespart ist.

Die oberhalb der Stielsparren lagernden Komponenten löst medialwärts dichtes Bindegewebe ab, welches die Verbindung mit der inneren Stielhälfte einbüßt. Es bildet mit seiner unmittelbaren cranialen gleich gebauten Fortsetzung, welche der caudalen Flügelhälfte angehört, ein einheitliches, von einer oder der andern Lücke durchsetztes Zelllager. Dies Lager schmiegt sich medial der Strombahn an und entsendet eine Fortsetzung längs der ventrolateralen Wand des Gefäßes, deren letzter Ausläufer erst knapp vor der Einmündung der aufsteigenden Wurzel sein Ende findet. Eine zweite Fortsetzung tritt vor der Mündungsstelle der dorsolateralen Wurzel zur oberen Wand der Strombahn empor und endigt hier nach kurzem Laufe (vgl. d. Re-

konstruktion). Nahe der Bahn erfährt das Lager eine Schmälerung der cranialen Ausdehnung.

Eigenartige Befunde weist jener Abschnitt auf, welcher sich unmittelbar an die erwähnte Komponentengruppe anschließt. Ich sehe da in den fünf Schnitten, welche einwärts auf den der Tafelfigur folgen, rechteckige, zum Teil sehr scharf umgrenzte Felder. Manche derselben kreuzen einander. Dieses oder jenes Feld ist nur in einem Schnitt nachweisbar. Vereinzelte entsprechen dem Durchschnitt eines Plättchens, welches durch mehrere Schnitte hindurch verfolgt werden kann. Einem solchen gehört das rechteckige Areal in der Fig. 15 an. Es kehrt in den beiden medialen Nachbarschnitten wieder. Die Befunde erinnern an die Zellbalken der ventralen Plattenzone, welche ich bei jüngeren Keimen angetroffen habe. Diese konvergieren nach dem Plattenstiele und kreuzen einander. Unsre Felder gleichen vollkommen den Durchschnitten ventraler Balkenenden und sind bald über, bald nebeneinander gelagert. In letzterem Falle decken sie einander in ausgedehntem Maße. Der aufwärts sehende Rand läßt, wenn auch geradlinig, einen intimen Anschluß seiner Zellen vermissen. Ich verweise ferner auf die Befunde, welche ich in den N. B. für den Keim der Rekonstruktion IV geschildert habe. (s. auch die Fig. 26). — Andeutungen einer solchen Felderung nehme ich auch in der caudalen Flügelhälfte wahr.

Einige der eben besprochenen Areale sind in die Fig. 14 eingetragen worden.

Die craniale Flügelhälfte baut sich aus leicht verdichtetem Bindegewebe auf und sticht von dem losen Zellbestand der Nachbarschaft ab. Sie ist in acht Schnitten nachweisbar. — Im Schnitt der Fig. 15 und den vier lateralwärts folgenden dominiert ein recht ansehnlicher Zug lose verknüpfter Spindelzellen, der den am weitesten cranialwärts ausladenden Abschnitt der caudalen Flügelhälfte mit der dorsalen Circumferenz der Anlage des Obliquus superior verknüpft. Der Zug beschreibt einen dorsalwärts leicht konvexen Bogen, welchen die Muskelanlage weiter führt. In den drei medialwärts folgenden Schnitten ist seine Kontinuität gestört. In einem derselben ist eine Aufteilung in zwei ungleich große Hälften nachweisbar, welche einander in einem ventral offenen stumpfen Winkel kreuzen. In der Rekonstruktion ist die größte Ausdehnung des gesamten Flügels als einheitliches Ganzes eingetragen worden. Über seine ventrale Fortsetzung werde ich weiter unten berichten.

Die Zellmasse. Ihre caudale Hälfte hat eine ansehnliche Re-

duktion erlitten. Wir sehen in deren Durchschnitt ganz eigenartige schattenhafte Rudera von Zellfeldern auftauchen, die wenig mehr als die Zellrandreihe und mitunter den Rest einer mittelständigen Lichtung aufweisen. Ferner treten uns auch ansehnliche Bälkchen von Spindelzellen entgegen, welche die peripheren Abschnitte besetzt halten. Solche ragen auch als Restbestände eines fast ganz rückgebildeten hinteren Endabschnittes caudal frei vor (s. die Umrisse von *zm* in der Rekonstruktion). — In der cranialen Hälfte ist die Heranbildung von Spindelzellen ebenfalls im Gange; sie verschleiern vielfach die Felderung des Durchschnittes. Eine längs der lateralen Breitseite der Zellmasse stattgehabte Reduktion ist auch in dieser Region leicht erweislich.

Das Vorderende der Masse ragt ähnlich wie bei dem Keime der Rekonstruktion 2 in jenes Gebiet vor, welches wir bei jüngeren Keimen von der terminalen Höhle besetzt gefunden hatten. Es grenzt dicht an den medialen Endabschnitt des Restbestandes der Höhle. — Die Anlage des Abducens tritt an die Masse längs der Innenseite ihres Hinterendes heran.

Der Restbestand der terminalen Höhle. Seine Lage kann als centrale bezeichnet werden, da zu fast allen uns beschäftigenden Mesodermabschnitten nachbarliche Beziehungen bestehen. Die Formverhältnisse sind die eines mit seinem größten Durchmesser annähernd transversal eingestellten kurzen und breiten Zellstranges; der Durchschnitt ist oval, ventral leicht abgeflacht. Die stark tingierten Zellen zeigen die uns bekannte Gruppierung. Sie bilden größere und kleinere Häufchen, ferner kurze Stränge, welche durch unregelmäßige größere und rundliche kleinere Lücken sowie durch Spalten voneinander getrennt werden. Mitunter treffe ich auch im Bogen verlaufende Reste der epithelialen Wandung der Höhle an; die in der Hohlseite des Bogens geborgene Lichtung wird großenteils durch Zellen ausgefüllt.

Der Strang erstreckt sich durch 15 Schnitte. Lateral büßen die Zellen bald die intensive Färbung ein und sind nur lose miteinander verknüpft. Im Bereiche des Außenendes taucht ein deutlicher, einer kleinen ventralen Nebenwurzel der Strombahn benachbarter kleinster Lichtungsrest auf. Die ihn strahlenförmig umgebenden Epithelzellen stechen durch ihre satte Färbung von der nur schwach tingierten Umgebung ab. — Das Studium der Innenhälfte läßt erkennen, daß cranial weitere unscheinbare Reste der Höhle an den Strang angeschlossen sind. Es dürfte sich empfehlen, diese erst gelegentlich der Schilderung der Entwicklung des Obliquus superior genauer zu berücksichtigen. Der stark verjüngte, zellarme mediale Endabschnitt wird durch ein

Zellbälkchen mit der nahe benachbarten, nach außen vortretenden lateralen Kante der Zellmasse verknüpft; einwärts von diesem Bälkchen rückt der schon ganz unbedeutende Abschnitt hart an die Masse heran. — Ich möchte noch hervorheben, daß der Außenrand des Restbestandes lateral weiter vorragt als die äußere Circumferenz der Prämandibularhöhle.

Die Prämandibularhöhle. Die Rekonstruktion lehrt, daß eine stattliche Ausbuchtung der lateralen Wand in einen geräumigen caudalwärts frei ausladenden Blindsack führt. Die in der Zeichnung sichtbare Außenhälfte des Sackes kommuniziert cranial breit mit der Höhle. Die Innenhälfte, welche medialwärts allmählich an Höhe abnimmt, ist von der Höhle förmlich abgeschnürt und die Kommunikation auf einen schmalen ventralen Verbindungsgang eingeengt. In einem Schnitt gewinnt ihr schon unansehnlicher Endteil Selbständigkeit; schon im nächsten taucht der Verbindungsgang wieder auf und weiter einwärts sehen wir nur noch die Fortsetzung desselben, welche bald zurücktritt. —

Ein umfangreicher lateraler Abschnitt der Höhlenwandung ist Sitz einer regen Proliferation embryonalen Bindegewebes. Es gilt dies namentlich von der dorsocaudalen Circumferenz. Die Ventralwand ist nur in dürftigem Ausmaß an der Produktion beteiligt. In den ersten sieben Schnitten umfaßt das Zellmaterial den größten Teil der Wandung gleich einer dicken Schale. Im fünften taucht das erste craniale Nebenhöhlchen auf. Die seiner dorsocranialen Wand entstammenden Zellen vereinigen sich mit jenen, welche die Vorderwand der Höhle heranbildet, zu einem dünnen Plättchen, das mit scharfer Kante cranial auslädt. Weiter einwärts nimmt die Produktion ab; die Zellschale ist oberhalb des Scheitels der dorsalen Höhlenwand recht dünn. Wir erreichen das zweite craniale Nebenhöhlchen und das verjüngte caudale Ende der Anlage des Oculomotorius. In dieser Region ist nurmehr der caudale Abschnitt der Schale etwas ansehnlicher. Das Höhlchen ist in der medialen Fortsetzung des vorhin erwähnten Plättchens eingeschlossen. In den Schnitten, welche seine Innenhälfte treffen, tritt uns der laterale Rand der Anlage des Rectus superior entgegen. Die Umrisse der Höhle sind hier rundlich ovale, ihrer caudalen Circumferenz ist ein sichelförmiger Streifen leicht verdichteten Bindegewebes angeschmiegt. Medialwärts vermisse ich auch diesen völlig.

Die Zahl der Schnitte, durch welche sich die bis zur Medianebene heranreichende Höhle forterstreckt, beträgt 47. Die Anlage des Rectus

superior kann ich vom 13. bis zum 21. verfolgen. In ihrem Bereiche nehme ich folgende Einzelheiten wahr. Die niedrigen, an manchen Stellen ganz platten Zellen der ventralen Höhlenwand werden schon im Bereiche der Vorderwand von merklich höheren Elementen abgelöst, die auch näher benachbart sind.

In der vorderen Hälfte der dorsalen Circumferenz sind die dicht gestellten Zellen kurz cylindrisch und hier findet eine Proliferation enge gedrängter und satt tingierter Zellen statt. Sie bilden ein dünnes, cranial und caudal verjüngt endigendes Käppchen, das mit seiner Bildungsstätte innig verbunden ist. Wir haben diese Proliferation als erste Anlage des Rectus superior zu deuten. Der craniale zugeschärfte Rand des Käppchens reicht in manchem Schnitt bis zur halben Höhe der Vorderwand herab. — Weiter einwärts dürfte gleichfalls eine Proliferation stattgehabt haben. Indessen, das ungleich dünnere und auch zarter gefärbte Stratum ist deutlich vom Epithel getrennt. — Die Anlage des Oculomotorius zieht längs der Dorsalwand der Höhle schräg caudolateralwärts; ihr spitzes Hinterende erreicht jene Stelle, an welcher diese Wand steil ventralwärts abfällt.

Die Anlage des Obliquus inferior ist ein mit seinem Längendurchmesser cranial vorgeneigter Zellstrang. Sein Durchschnitt kehrt in neun Schnitten wieder. Der laterale Umfang überragt jenen der Höhle. Die Differenz beträgt drei Schnittdicken. Die nachbarlichen Beziehungen zur Höhle sind in der Zeichnung leicht zu übersehen. Am Aufbau des Stranges beteiligen sich kurze, gleich gerichtete Spindelzellen. Sie sind nur an vereinzelten Stellen zu dichteren Zügen vereinigt, sonst durch stattliche Lücken voneinander geschieden. In einem der Schnitte, welche die Außenhälfte des Stranges treffen, ist dieser aus zwei einander in cranial weit offenem Winkel kreuzenden Sonderzügen von Spindelzellen zusammengesetzt. Eigenartig sind die Beziehungen zur Zellschale der Kopfhöhle.

Der Strang taucht in sie fast ganz ein, bloß die dorsale Kante und die caudale Circumferenz ragen frei hervor. Die in der Schale geborgenen Abschnitte lassen namentlich im Bereiche der Innenhälfte eine scharfe Abgrenzung vermissen. — Ich sehe ferner in unserer Region rundliche oder ovale Felder, welche fast die gesamte Höhe des Schalendurchschnittes einnehmen. Sie werden durch helle Linien und zarte Zellketten mitunter recht gut abgegrenzt. In einem Schnitte, welcher die Außenhälfte der Muskelanlage und die Kuppe der lateralen Wölbung der Kopfhöhle getroffen hat, nehme ich folgendes wahr. Die Anlage besetzt die Dorsalhälfte eines großen rundlichen Zellfeldes, welches ventral nahe an die Höhlenwand heranreicht. Ihre Spindelzellen überschreiten den caudalen Feldrand und erhalten hier etwas unvermittelt einen Zuwachs. Die caudale Feldhälfte ist mit kurzen gleich gerichteten Spindelzellen besetzt, welche nahe dem

gleichen Rande dicht gestellt sind und sich an die Zellen der Anlage anschließen. — Die craniale Feldhälfte wird von den schattenhaften Rudera eines weiter vorne folgenden Areals gedeckt. — Auch medialwärts nehme ich eine ähnliche Felderung wahr.

Im Anhang sei hier der Verbindung gedacht, welche die Differenzierungsprodukte der Mandibularplatte mit der Nachbarschaft unterhalten. Es sind durchwegs kümmerliche Reste, oft nur durch Zellzeilen angedeutet.

Ein leicht schräg nach vorn geneigter, mäßig breiter platter Spindelzellzug durchsetzt die caudale Hälfte des Plattenflügels; sein dorsales Ende lagert vor der Einmündungsstelle der dorsolateralen Wurzel. Abwärts ragt dieser Zug in Form eines spitzen Stachels aus dem ventralen Umriß des Flügels vor. Er ist im Schnitt der Tafelfig. 15 leicht wahrnehmbar. Sowohl in den lateralen als auch in den medialen Nachbarschnitten sehe ich immer wieder caudal von der Zellschale der Kopfhöhle Zellzeilen emportauchen, welche vor und aufwärts ziehend nahe dem Stachel in den Flügel eintreten. Die Zeilen sind meistens parallel. Die von ihnen eingehaltene Distanz wechselt, ebenso die nachbarlichen Beziehungen der Endstrecken zum Stachel. Ich verweise auf die dem zweiten medialen Nachbarschnitt entlehnte Textskizze 14. Die vordere der beiden Zeilen z beginnt nahe dem hinteren Umfang des Augenbechers, zieht caudal von der Schale der Höhle (*Prm*) steil aufwärts und dringt in den Plattenflügel ein. Die hintere Zeile z_1 kann ich mit Sicherheit erst von der Höhe des Scheitels der ectodermalen Grenzfurche *ect. Gf.* an aufwärts in den Flügel verfolgen. Die Sicherstellung einer ventralen Fortsetzung erschweren kleine Gefäßanlagen. z und z_1 treten namentlich bei Anwendung schwächerer Linsen sehr deutlich hervor. — In den beiden Nachbarschnitten sehe ich eine Wiederkehr dieser Einzelheiten. In dem medialen erhält das breite Spatium zwischen den beiden Zeilen sogar Körper; seine vordere Hälfte schließt hier einen stattlichen Zug mit z parallel gerichteter, lose verknüpfter Spindelzellen ein, welche vom Zellbestande der Nachbarschaft scharf abstechen.

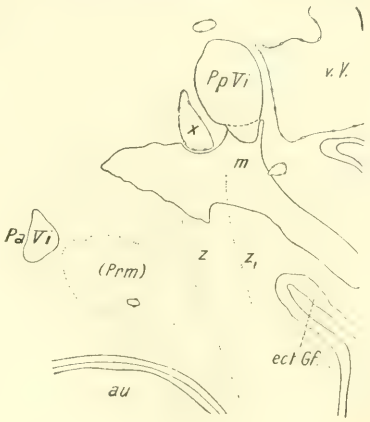

Textfig. 14.

Keim *a* 2.8 *I*. Aus einem Sagittalschnitte durch die linke Kopfhälfte.

Weiter einwärts lädt der Flügel ventralwärts aus. Die Fortsetzung ist uns aus den Querschnittreihen wohlbekannt. Sie entspricht der Verknüpfung mit der Anlage des Obliquus inferior. Ich habe ihr Ausmaß in der Profilkonstruktion anzudeuten versucht. Es will mir aber scheinen, daß Transversalschnitte ungleich genaueren Aufschluß gewähren. Bei unserem Keime sehe ich gleich gerichtete Zellzüge aus dem Flügel hervortreten; sie ziehen zur Muskelanlage herab.

In jenen Schnitten, welche den lateralen Endabschnitt der Kopfhöhle treffen, sehe ich zwei parallele Zellreihen, die vom Durchschnitt des Restbestandes der terminalen Höhle abtreten und steil ventrocaudalwärts bis hart an die dorsale Circumferenz der Höhlenwandung herabziehen. Die hintere Linie beginnt am caudalen Rande, die vordere nahe dem cranialen Ende der ventralen Circumferenz des Restbestandes. Auch hier handelt es sich nicht etwa um einen vereinzelten »bedeutungslosen« Befund. Das Zeilenpaar kehrt in drei auf einander folgenden Schnitten wieder; im ersten erinnert ein von ihm eingeschlossener reicherer Zellbestand an einen Zellbalken. Auch weiter einwärts treffe ich Rudera ähnlich verlaufender Zellzeilen an.

Ich wende mich zu den Befunden in den Sagittalschnitten durch die linke Hälfte des Keimes *a* 2.8 *II*. Die Pauskombination in der Text-

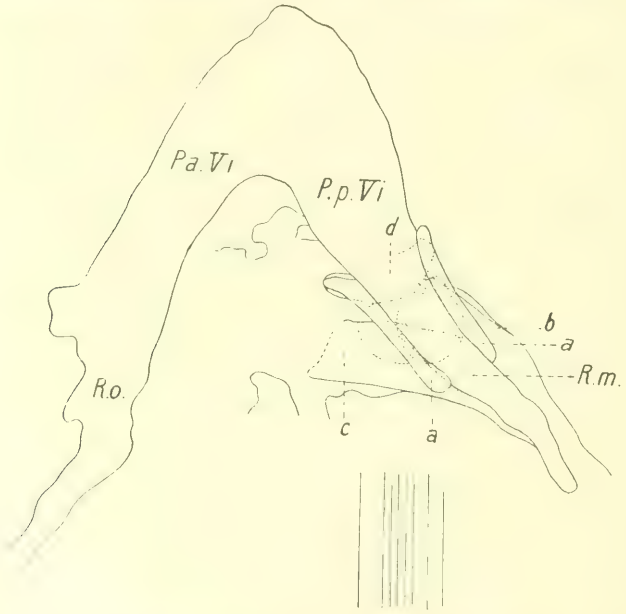

Textfig. 15.

Keim *a* 2.8 *II*. Der linken sagittal geschnittenen Kopfhälfte entnommene Pauscombination (20 Schnitte). Die Gruppierung der ansehnlichsten Componenten im Grundstock des Massivs.

fig. 15 ist aus 20 Schnitten gewonnen worden. Sie orientiert uns über den Bau des Massivs.

Bereits in den ersten lateralen Schnitten fesselt die scharf geradlinig begrenzte Komponente *a* unsre Aufmerksamkeit. Sie bildet im Verein mit medial auftauchenden Bruchstücken eine Lagerstätte für eine dorsale Strecke des Kieferastes.

In der Textfig. 16 (dritter Schnitt) sehen wir von *a* nur zwei schmale

Randstreifen, welche den Durchschnitt des Kieferastes flankieren. Jeder derselben ist aus sehr dicht gedrängtem embryonalen Bindegewebe aufgebaut. Ich vermute, daß trotz der Einheitlichkeit der Umrisse eine Zusammensetzung aus kleineren Zellkomplexen besteht; eine sichere Entscheidung fällt schwer. — *a* kehrt im vierten und fünften Schnitt wieder; in letzterem sehe ich eine Einbuße der cranialen Entfaltung. Weiter medial ist eine befriedigende Abgrenzung mit Schwierigkeiten verbunden, da hier andre kleinere Fragmente den Plan beherrschen. — Im ersten und zweiten Schnitt tauchen ansehnliche dorsale Abschnitte der Randstreifen auf. — Die Tiefenausdehnung unsrer Komponente ist gut abgrenzbar; die Höhe kann ich nicht mit Sicherheit feststellen. Ich bin mir darüber im Unklaren geblieben, ob die in unsern Skizzen wahrnehmbaren, von der Quintusanlage seitlich etwas abtretenden Endabschnitte nicht etwa dem Bruchstück *d* angehören und jeder der beiden Streifen bereits früher, dorsal verjüngt und dem Kieferast angeschmiegt endigt. Hierfür scheinen mir die Befunde in andern Schnittreihen zu sprechen. — Wir erkennen in *a* unschwer das bei dem Keime *a* 2,8 *I* gefundene gleichbezeichnete Teilstück wieder.

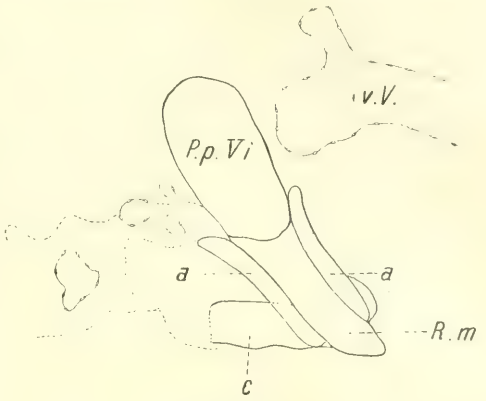

Textfig. 16.

Keim *a* 2.8 *II*. Aus dem dritten Schnitt der Pauscombination in der Textfig. 15.

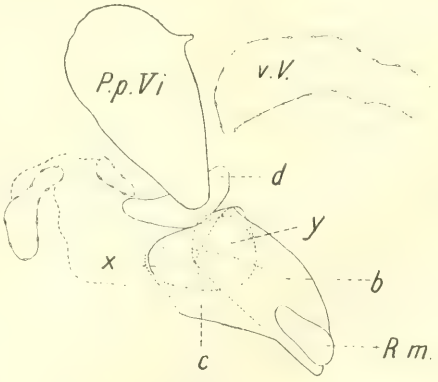

Textfig. 17.

Keim *a* 2.8 *II*. Aus dem sechsten Schnitt der Pauscombination in der Fig. 15.

Eine zweite große Komponente *b* ist ungleich schräger als *a* eingestellt. In der Textfig. 17 (sechster Schnitt) übersehen wir einen

ansehnlichen, dorsal scharf begrenzten Abschnitt. Das Gleiche gilt vom lateralen Nachbarschnitt. Der sehr dichte Zellbestand kreuzt in diesem und im vierten Schnitt jenen der Komponente *a* und ist

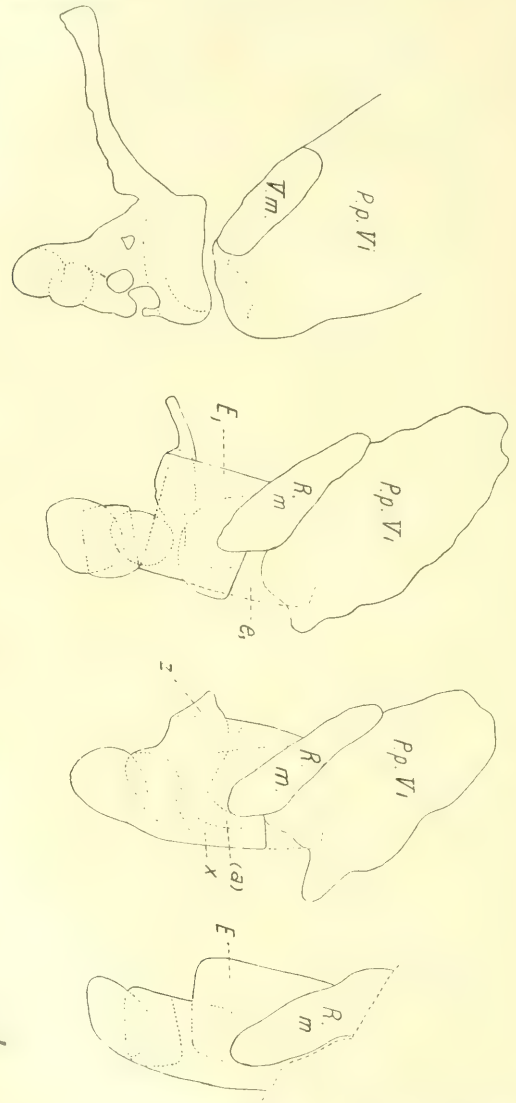

Textfig. 18 *a—d*. Die ansehnlichsten Configurationen des Grundstockes des Massivs. Keim *a* 2, 8, 11. Aus Transversalschnitten durch die rechte Kopfhälfte.

auch an der Bildung der Lagerstätte für den Kieferast mitbeteiligt. Die ventrale Ausdehnung konnte ich nicht mit Sicherheit feststellen; ähnliches gilt von der stattlichen medialen Fortsetzung. Hier tritt der scharfe craniodorsale Rand zurück. — *a* und *b* sind an der Bildung

des caudalen Massivrandes mit beteiligt. Der Ventralrand wird von einem größeren hohen Komplex dicht gedrängter kleiner Spindelzellen *c* beherrscht, deren kurze Leiber mit ihm gleichgerichtet sind. *c* ist keineswegs einheitlich. In mehr als einem Schnitte sind deutliche Reste einer ansehnlichen Felderung wahrnehmbar, welche lehren, daß *c* aus einer größeren Zahl von Bruchstücken zusammengesetzt ist. Die Feldränder sind großenteils durch Spindelzellzüge verschleiert. Caudal durchsetzt der Komplex *a* und *b* und ist mit an der Bildung der Nervenrinne beteiligt. Medial vom Kieferast gestaltet sich die weitere Verfolgung schwierig. Ich erhalte den Eindruck, daß der Komplex hier erheblich an cranialer Ausdehnung einbüßt, niedriger

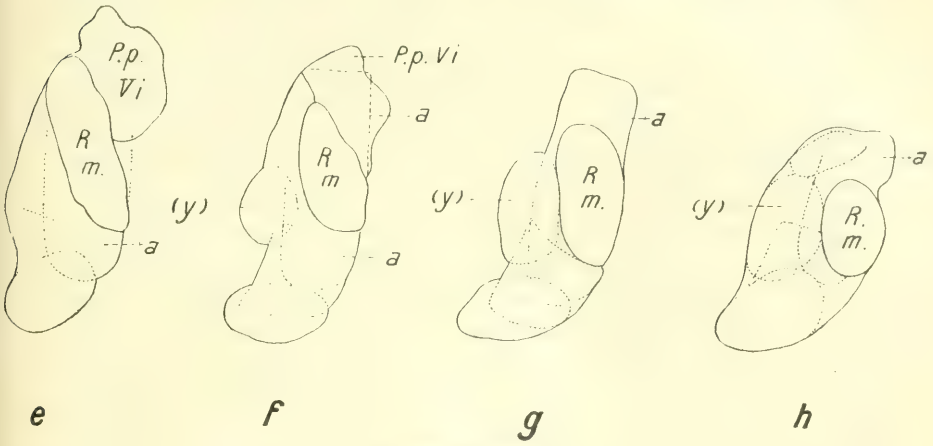

Textfig. 18 *e—h*.

Keim *a* 2.8 *II*. Aus Transversalschnitten durch die rechte Kopfhälfte. Die ansehnlichsten Componenten des Grundstockes des Massivs.

wird und im Verein mit *b* allein das Gebiet beherrscht, in welchem sich die Verjüngung des Massivs zum Stiel vollzieht. — *a* und *b* sind cranial scharf begrenzt; *c* läßt einen solchen Abschluß vermissen. In den ersten Schnitten geht sein Zellbestand unmerklich in den etwas dichteren des Flügels über; weiter einwärts bildet er Zacken, welche gleichfalls der schärferen Abgrenzung entbehren.

Das der inneren Circumferenz des Kieferastes angeschmiegte Plättchen *d* ist allseitig wohl abgegrenzt (Textfig. 15 u. 17). Am besten übersehe ich seine Ausdehnung im sechsten Schnitt (Textfig. 17), da hier vom Kieferast nur ein dorsales Endchen vorliegt. Im zweiten medialen Nachbarschnitt ist bloß der Mittelteil nachweisbar; im zweiten lateralen tauchen beide Seitenteile in die dorsalen Endabschnitte der

Randstreifen der Komponente *a* ein. Weiter außen entziehen sie sich der Verfolgung. — Andre Bruchstücke werden später besprochen werden.

Ich lasse die Befunde in der rechten transversal geschnittenen Keimhälfte folgen. Die Schilderung soll an der Hand der Skizzenreihe in der Textfig. 18 durchgeführt werden. In den spiegelbildlich wiedergegebenen Zeichnungen entsprechen links und rechts medial und lateral. Ich habe den Versuch unternommen, die Lage der Schnitte in der Pauskombination (Textfig. 15) anzudeuten.

Eine erste Umschau lehrt folgendes. Verhältnismäßig einfach ist der Aufbau des Massivs im Bereiche des caudalen Abschnittes, welcher den Übergang zum Stiel vollzieht. Cranialwärts ergibt sich eine Komplikation. Das Massiv besteht hier aus einem lateralen hochgestreckten Abschnitt, an dessen Aufbau eine größere Zahl von Komponenten teilnimmt und einem medialen gleich einem Erker vortretenden Anbau. Der heikle Versuch, die einzelnen Komponenten zu den im Sagittalschnitt gefundenen in Beziehung zu bringen, hat dürftige Resultate ergeben. Vielfach ist nur eine partielle Abgrenzung einer oder der anderen gelungen. Wir müssen ferner wohl berücksichtigen, daß sich einem Vergleich auch manche Hindernisse in den Weg stellen. Neben solchen, welche die Schnittrichtung mit sich bringt, ist auch weder bezüglich der Entwicklungshöhe, noch auch der Form- und Lagebeziehungen der in Frage kommenden Abschnitte: Unterkieferbogen, Massiv und Quintusanlage eine genaue Übereinstimmung zwischen rechts und links zu erwarten. Die Reihenfolge der Skizzenschnitte *h*—*a* ist: 1, 3, 5, 6, 7, 8, 9, 12.

h führt uns in jene Region, in welcher sich das Massiv zum Stiel verjüngt. Das mit *a* bezeichnete, leicht abgrenzbare Areal dürfte dem Durchschnitt der in der linken Keimhälfte aufgefundenen, gleichbezeichneten Komponente entsprechen. Es weist ein gleichmäßig dichtes Gefüge auf; nur an vereinzelten Stellen sind kleinste, etwas hellere Lücken im Zellbestand wahrnehmbar. Das ovale Feld, welches den ventralen Massivrand beherrscht, läßt die Einheitlichkeit vermissen; es ist in kleinere rundliche und ovale Areale aufgeteilt. Im caudalen Nachbarschnitt sehe ich seine Innenhälfte von einer scharf umgrenzten Spalte durchsetzt, welche parallel dem medialen Rande läuft und mehrfach kleinere Erweiterungen aufweist.

Cranialwärts macht sich ein reger Wechsel in der Felderung des Massivdurchschnittes bemerkbar, welcher die Orientierung sehr erschwert.

Der Durchschnitt der Komponente *a* taucht in den Schnitten der Skizzen *g*, *f* und *e* immer wieder auf. Verfolge ich in *f* seine Umrisse dorsalwärts, so kann ich eine unscheinbare, durch eine Randreihe von Zellen abgegrenzte Fortsetzung auf- und auswärts vom Kieferast nachweisen, deren zart tingierter dürftiger Zellbestand in jenem des Ganglions eingeschlossen ist.

Vom sechsten Schnitte an beherrscht der Erker die Umrisse der medialen Breitseite des Massivs; am schärfsten tritt er im siebenten vor. Ich will diesen Schnitt näher betrachten. Er ist — siehe die Skizze *d* — oberhalb der gestrichelten Linie lädiert. Der streifenförmige Durchschnitt der lateralwärts leicht convex ausladenden äußeren Massivhälfte ist schwer zu analysieren. Das Wenige, das ich ermitteln konnte, habe ich eingetragen. Der scharf geradlinig begrenzte Erker *E* entspricht dem Durchschnitt eines Zellbalkens, dessen innere Hälfte medial frei vortritt. Ihr Zellbestand ist mäßig dicht. Mit dem nächsten Schnitt (Skizze *c*) nähern wir uns dem Scheitel des cranial offenen Winkels zwischen *a* und *c*. Die Komplikation der Felderung ist eine bedeutende. Das mit (*a*) bezeichnete Feld entspricht vielleicht dem Durchschnitt der Komponente *a*. Ich kann es erst nach längerem Suchen aus dem ansehnlichen und gut gefärbten Areal *x* auslösen. Der Innenrand des Erkers ist von einem Zellhäufchen *z* gedeckt. Ich erhalte den Eindruck, daß der Zellbalken, welcher im caudalen Nachbarschnitt (Skizze *d*) den Erker beistellt, in unserem bereits zurücktritt und einem neuen Stratum Platz macht. Der Schnitt der Skizze *b* bestätigt meine Vermutung. Der Durchschnitt des Erkers wird hier von der Innenhälfte eines stattlichen rechteckigen Feldes E_1 gebildet; welches die gesamte Dorsalhälfte des Massivs einschließt. Im Bereiche seines medial vortretenden Winkels ist in dem mäßig dichten Zellbestande ein ovales Feld ausgespart, welches durch ein scharf umgrenztes Zellhäufchen ganz ausgefüllt wird. Auf dieses folgt medial ein kurzer Spindelzellzug. — Der laterale Rand von E_1 wird durch eine zart tingierte Zellreihe dorsalwärts fortgeführt und dringt mit einer kurzen Fortsetzung ins Ganglion ein. Eine ähnliche Fortsetzung zeigt der gleiche Rand des Massivs im caudalen Nachbarschnitt.

Weiter cranial kehrt E_1 immer wieder. Es bewahrt jedoch bloß die Dorsalhälfte einen reichlichen Zellbestand. Im Schnitt der Skizze *a* sehe ich nur noch die Fortsetzung dieses Bestandes. Seine Umrisse werden von den in ihm geborgenen Komponenten mit bestimmt. Die obere Hälfte des ventral folgenden Massivabschnittes ist stark zerklüftet. — In unsrer Region brechen aus dem medialen Umfang des

Erkers Spindelzellen hervor, welche die uns bekannte ventrale Umschalung der Strombahn darstellen.

Über das Plättchen *d* (s. d. Textfig. 15 u. 17) gewährt die Schnittreihe keinen befriedigenden Aufschluß. — Meine Versuche, *E* und E_1 auch im Sagittalschnitte nachzuweisen, haben bis jetzt zu keinem sicheren Resultat geführt. Ich sehe zwar in den Schnitten durch die mediale Massivhälfte größere Areale, die an Balkendurchschnitte gemahnen — kann jedoch diese Befunde mit den eben geschilderten nicht glatt vereinigen und will daher lieber von einer Darstellung absehen.

Die nahe liegende Revision der beiden Schnittserien von dem Keime *a*3.2 ergibt, daß der Bau des Massivs im wesentlichen der gleiche ist, wie bei dem jüngeren Keime.

In der linken sagittal geschnittenen Keimhälfte kehren die drei großen Komponenten *a*, *b* und *c* in der gleichen Anordnung wieder. Der vordere der beiden ansehnlich verdickten Ränder der Nervenrinne weist einen etwas dürftigen Zellbestand auf und damit steht es wohl im Zusammenhang, daß seine scharfe craniale Abgrenzung nicht glücken will. Beide Ränder fallen ins Bereich der Komponente *a*. Nur ihre leicht verjüngten dorsalen Endabschnitte, welche dem Grenzgebiete zwischen Ganglion und Nerv angeschmiegt sind, werden zum größten Teile von der Komponente *d* dargestellt. Im Komplex *c* verschleiert der gleichmäßig entwickelte Spindelzellbestand die Umrisse der einzelnen Bruchstücke.

Eine Umschau in den Querschnitten durch die rechte Hälfte zeigt eine weitere Übereinstimmung. Dies gilt unter anderem von dem an der Breitseite des Massivs vorragenden Erker. Von den beiden Zellbalken ist der caudale in der Textfig. 5 gut zu übersehen. Der Aufbau des streifenförmigen Massivdurchschnittes aus einer Reihe von Komponenten wiederholt sich gleichfalls. Auf weitere Einzelheiten gehe ich nicht ein, da ich die Auflösung des Durchschnittes in einzelne Felder nicht durchgeführt habe.

Die in der Textfig. 19 wiedergegebene Skizzenreihe ist der Sagittalschnittserie durch die linke Hälfte des Keimes *a*3.2 entnommen worden. Sie soll uns

Textfig. 19.

Keim *a* 3.2. Aus Sagittalschnitten durch die linke Kopfhälfte. Umrisse des ventromedialen Schenkels der cardialen Platte.

über die Umrisse des ventromedialen Schenkels der cardialen Platte orientieren. Die Schnitte haben seinen Längendurchmesser annähernd senkrecht getroffen.

Zähle ich den in die Medianebene fallenden als ersten, so ergibt sich für unsere Reihe die Folge: 13, 17, 21, 23, 34, 38. Die Orientierung ist die gleiche wie bei sämtlichen Sagittalschnitten: oben und unten, rechts und links in der Zeichnung entsprechen dorsal und ventral, caudal und cranial.

Keime mit dem Vorderkopfmaß a = cca 4 mm.

Im folgenden kommen die Befunde bei zwei Keimen mit dem Vorderkopfmaß a = 3,93 mm in Betracht. Von dem einen habe ich in der Textfig. 20 eine Umrißskizze wiedergegeben. Die Maße b und c

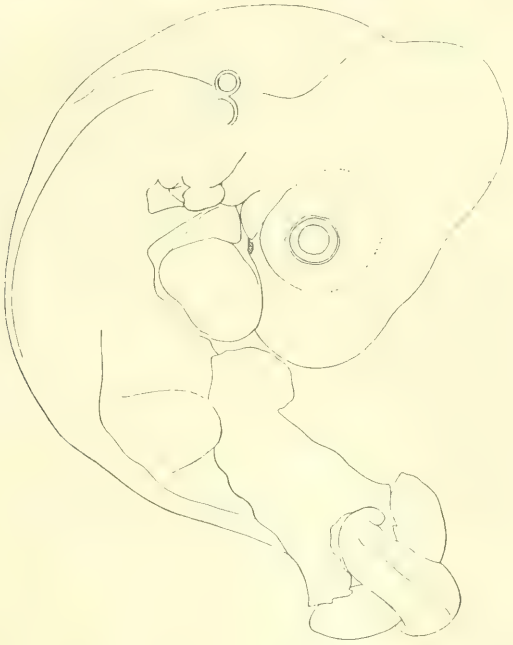

Textfig. 20.
Umrißskizze des Keimes *a* 3.93 *I*.

hatten 6,2 und 7 mm betragen. Ich will ihn mit *a* 3,93 *I* bezeichnen. Seine linke Hälfte ist bis zur Medianebene sagittal, die rechte senkrecht zu dieser Ebene geschnitten worden. Die Schnittrichtung dieser Hälfte ist in der Textfig. 23 angedeutet. [Schnittdicke in beiden Serien: 15 μ). — Bei dem zweiten Keime *a* 3,93 *II* hatten die Maße b und c je 6,9 mm betragen. Auch er ist senkrecht zur Medianebene geschnitten worden. Die Richtung habe ich so gewählt, daß die Nervenrinne der vorderen Massivhälfte senkrecht getroffen worden ist (Schnittdicke 10 μ). Der Keim hatte die Torsion der hinteren Rumpfhälfte, der wir in der Textfig. 20 begegnen, nicht aufgewiesen.

Das Massiv.

Ich will im folgenden von den Differenzen in der Entwicklung von Massiv und Cardialplatte absehen und die Bezeichnung »Massiv« auch auf die Platte ausdehnen. Es ergibt sich hieraus eine Vereinfachung der Schilderung.

Die Formverhältnisse. Die Rekonstruktion 3 in der Fig. 16 ist der Sagittalschnittreihe vom Keime *a* 3,93 *I* entnommen worden. Die vordere Massivhälfte lädt breit aus. Die hintere ist schmal. Sie durchsetzt die beiden Schenkel des Unterkieferbogens und reicht recht nahe an die Medianebene heran. Ihre Verlaufsrichtung wird durch jene des Bogens mitbestimmt. — Die Vorderhälfte ist reich differenziert. Eine breite, ventralwärts leicht verjüngte Rinne bildet die Lagerstätte für eine ansehnliche dorsale Strecke des Kieferastes und das Grenzgebiet zwischen diesem und dem Ganglion. Die Dorsalhälfte ihres Bodens ist von einer kleinen Lücke durchsetzt. Von den beiden Rändern ist der craniale der kräftigere. Er reicht weit über die Rinne hinaus. Noch in deren Bereich fällt eine wulstige Verdickung ,welche einen caudalwärts sehenden ovalen Umriß zeigt. Sie schließt vorn mit einem kleinen rundlichen knopfförmigen Abschnitt ab. Über diesen Wulst hinaus setzt sich bloß die tiefe Schicht des Randes fort; sie bildet einen cranial schnabelförmig ausgezogenen Aufsatz, der in einer Bucht der Außenwand der Strombahn lagert und längs deren Dorsalwand unter allmählicher Verjüngung medialwärts vordringt. — Von den Anhängen des Massivs ist in die Rekonstruktion nur ein Abschnitt eingetragen worden, der schärfere Umrisse erkennen ließ. Er erstreckt sich in Form eines schmalen Streifens embryonalen Bindegewebes längs der Außenwand der aufsteigenden Wurzel ventralwärts bis zur Anlage des M. obliquus inferior herab. — Über die nachbarlichen Beziehungen der hinteren Massivhälfte zur Anlage des Kieferastes werde ich später berichten. Im übrigen sei auch hier auf die Angaben verwiesen, welche sich in der »Erklärung der Abbildungen« finden.

Nach dieser ersten Orientierung über die Formverhältnisse dürfte es sich empfehlen den Lauf der Strombahn zu schildern.

Vom stufenförmigen Anstieg des Gefäßes ist wenig mehr zu sehen. Es ist nur noch die hintere Stufe angedeutet. Im Bereiche der vorderen hat eine andre Verlaufsrichtung Platz gegriffen. Das Grenzgebiet zwischen der vorderen Ganglionhälfte und dem R. ophthalmicus, welches schon bei jüngeren Keimen in einer tiefen Bucht der Außenwand des Gefäßes eingelassen ist, wird nun auch schon längs seiner Außenfläche vom Blute umspült. Das in zwei Arme geteilte Strom-

bett umgürtet das Gebiet von allen Seiten her recht enge. Der mediale Arm ist der schwächere; er erreicht kaum die halbe Höhe des lateralen. Die Hauptmenge des Blutes bewegt sich dementsprechend durch den letzteren, und auch die caudale einheitliche Fortsetzung des Gefäßrohres erreicht seine größte Höhe ventrolateral vom Ganglion. Weiter hinten lenkt die Vene unter Abrundung des querovalen Durchschnittes unterhalb der cranioventralen Circumferenz der hinteren Ganglionhälfte einwärts ab und reicht oberhalb des Vorderendes des cranialen Rinnenrandes mit ihrer dorsolateralen Peripherie nahe ans Ganglion heran. Ähnliche Lagebeziehungen walten auch oberhalb des freien Randes des Rinnenbodens vor. Weiter caudal trennt der hintere Rinnenrand Vene und Ganglion. Die Vene kreuzt einen kurzen dorsalen Endabschnitt des Randes. Schon hier plattet sich das Gefäßrohr stark ab; sein ansehnlicher größter Durchmesser ist leicht nach außen vorgeneigt. Nun beginnt auch der Anstieg. Das Gefäß rückt einwärts vom Massiv ab und tritt sodann dorsolateralwärts empor, jedoch nicht so weit wie bei den jüngeren Keimen. Der laterale Umriß des benachbarten Massivabschnittes ist dem Ectoderm um ein Beträchtliches näher benachbart als die dorsolateral sehende obere Schmalseite des platten Rohres. Dieses erreicht die Dorsalwand der ersten Kiementasche, umfaßt die Acusticofacialisanlage mit zwei platten Armen und rückt nach deren Wiedervereinigung nach dem ventralen Umfang des Labyrinthbläschens vor.

Vielleicht sind noch folgende Bemerkungen am Platze. Zwischen der caudalen Ganglionhälfte und dem dorsolateralen Umfang der Vene ist ähnlich wie bei dem Keime *a*3.2 ein unscheinbarer Anhang des Massivs eingeschaltet, der die Form eines dünnen Zellplättchens besitzt. — Die von der Vene und dem Ganglion gebildete, abwärts offene Nische reicht dorsal bis zum oberen freien Rand des Rinnenbodens. — Über die Beziehungen zur cranialen Fortsetzung des vorderen Rinnenrandes werde ich im folgenden zu berichten haben.

Die Schilderung des Massivs erfährt durch den Hinweis auf die Umrißskizzen in der Textfig. 21 eine Ergänzung. Sie sind Schnitten durch die rechte Hälfte unsres Keimes entnommen worden. In den Zeichnungen entsprechen links und rechts lateral und medial. Bezeichne ich den Schnitt der Skizze *a* als ersten, so ist die Reihenfolge der Schnitte der Skizzen *a*—*n*: 1, 4, 6, 8, 10, 12, 14, 15, 17, 20, 25, 28 32, 39. Ein Versuch an der Hand dieser Daten in die vorhin geschilderte Rekonstruktion 3 Verweisungsstriche einzutragen, wollte mir nicht recht gelingen. Es stimmen zwar die beiden Massive, wie eine der Querschnittreihe entnommene Profilkonstruktion lehrt, in Form und Ausdehnung im wesentlichen überein, indessen, eine Kongruenz, welche das Eintragen von Richtlinien für alle Skizzenschnitte ermöglichte, kann ich nicht erweisen. Ich habe mich daher damit bescheiden müssen, durch den Pfeil in der Textfig. 23 die Schnittrichtung und auch gleichzeitig die Lage des Schnittes der Skizze *i* anzudeuten.

Ich gehe von *i* aus. Der Schnitt hat beide Rinnenränder getroffen; das gleiche gilt vom caudalwärts folgenden der Skizze *j*. *k*

und *l* weisen nur noch den hinteren Rand sowie die ansehnlich verdickte Fortsetzung des Rinnenbodens auf. *m* führt uns in das Bereich

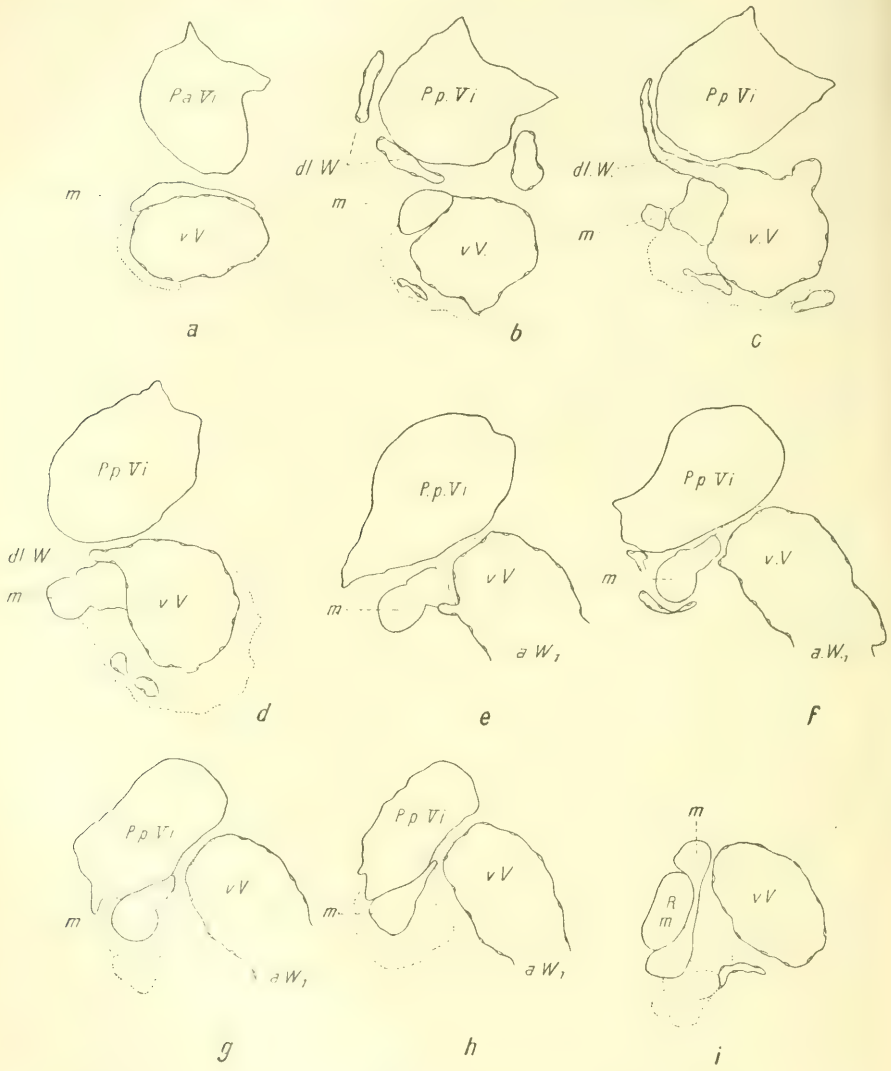

Textfig. 21 *a—i*.

Keim *a* 3.93 *I*. Aus Transversalschnitten durch die rechte Kopfhälfte. Umrisse des Massivs, der caudalen Hälfte der Quintusanlage und der Strombahn.

der Mitte des schmalen absteigenden Schenkels. Der Schnitt der Skizze *n* hat den transversalen Schenkel längs seines vorderen Umfanges getroffen.

Dem zweiten caudalen Nachbarschnitt ist die auf Seite 201 wiedergegebene Textfig. 25 entnommen worden. Noch weiter caudal tritt der Schenkel über das Ende der Anlage des Kieferastes hinaus nahe an die Medianebene heran. Diese Fortsetzung hat etwa den gleichen Höhendurchmesser wie die Reihe der Komponenten über dem Nervendurchschnitt in der Textfig. 25 und ist ventral leicht vorgewölbt. Ihr Dorsalrand erreicht fast die halbe Höhe des Durchschnittes des Unterkieferbogens; das Innenende, medialwärts annähernd plan begrenzt, ragt höher empor. Die gesamte Fortsetzung lagert leicht schräg; sie ist nach innen und zugleich auch ein wenig nach hinten gerichtet. Das Innenende lädt caudal aus. Seine Verknüpfung mit dem ‚Pericardscheitel' ist bei unserm Keime schon recht reduziert. Ich komme später nochmals darauf zurück.

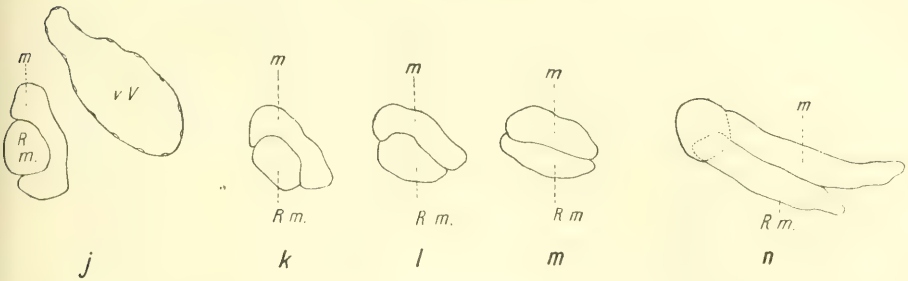

Textfig. 21 *j—n*.

Keim *a* 3.93 *I*. Aus Transversalschnitten durch die rechte Kopfhälfte, Umrisse des Massivs, der caudalen Hälfte der Quintusanlage und der Strombahn.

Von *i* cranial vorschreitend nehmen wir folgendes wahr. In *h* ist nunmehr der vordere Rinnenrand und ein ansehnlicher Abschnitt des Rinnenbodens in den Schnitt gefallen. Weiter vorn — siehe *e*, *d* und *c* — erreicht die Fortsetzung des Randes die äußere Circumferenz der Strombahn. *c*, *b* und *a* belehren uns über die Formverhältnisse des Aufsatzes. In der Reihe *e—a* erleichtert die Berücksichtigung der nachbarlichen Beziehungen zur vorderen der beiden dorsolateralen Nebenwurzeln der Strombahn, welche die caudale Ganglionhälfte gleichsam umrahmen, die Orientierung. In *d*, *c* und *b* sind größere Abschnitte dieses Gefäßes vom Schnitte getroffen worden; die Schnitte *c* und *a* gehen in geringer Entfernung caudal beziehungsweise cranial vom Endstück dieser Nebenbahn hindurch.

Die Skizzen *i—a* lassen eine Art Aufteilung des vorderen Rinnenrandes erkennen. Ein medialer, im Durchschnitt fast eckig begrenzter Abschnitt fußt auf der Strombahn; ein lateraler entspricht der oben

geschilderten wulstigen Verdickung des Randes. Er gewinnt cranial an Selbständigkeit. In *c* ist nurmehr der frei vorragende knopfförmige

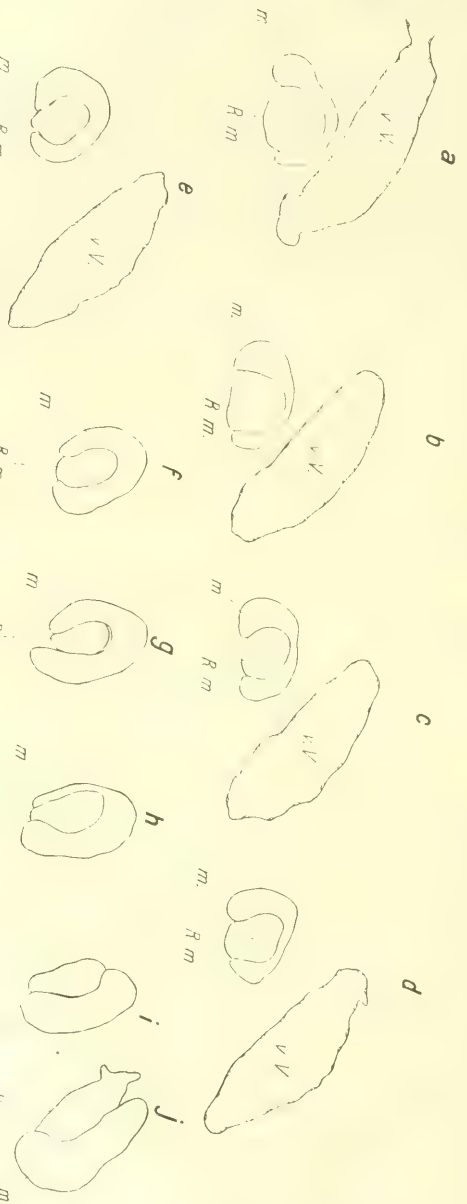

Textfig. 22 *a—j*.

Kein *a* 3.93 *II*. Senkrecht zur Nervenrinne der vorderen Massivhälfte geführte Schnittreihe. Umrisse des Massivs und des Kieferastes. *R*. Kopfhälfte.

Endabschnitt sichtbar. Wir sehen endlich in den Zeichnungen, daß dem mit einer Volllinie umrahmten Massivdurchschnitte größere und

kleinere umpunktete Areale angeschlossen sind. Sie schließen zum Teil regressive Abschnitte des Massivs ein und sollen später besprochen werden.

Die Skizzenreihe *a*—*j* in der Textfig. 22 ist der Schrägschnittreihe von dem Keime *a* 3,93 *II* entlehnt worden. Ich habe bereits oben darauf verwiesen, daß die Schnitte die Nervenrinne der vorderen Massivhälfte senkrecht getroffen haben.

In den Skizzen entsprechen links und rechts, oben und unten ventrocranial und dorsocaudal, medial und lateral. Bezeichne ich wieder den Schnitt der Skizze *a* als ersten, so ist die Reihenfolge der Schnitte *a*—*j*: 1, 3, 7, 11, 14, 20, 24, 30, 32, 49. Die Schnittdicke beträgt 10 μ.

Ich gehe vom Schnitt *e* aus. Ziehe ich die Rekonstruktion zu Rate, so ergibt sich, daß derselbe etwa die Grenze zwischen dem mittleren und unteren Drittel der vorderen Massivhälfte passiert hat. Es ist nur ein unansehnlicher Abschnitt der Außenfläche des Kieferastes unbedeckt. — Caudalwärts macht die Umscheidung bald größere Fortschritte. Im Schnitt *h* ist sie am weitesten gediehen. Schon im zweit-

Textfig. 23.

Keim *a* 3.93 *I*. Umrisse des linken Massivs. Componenten und Schnittfelderung.

nächsten (*i*) sind die Beziehungen zwischen Nerv und Massiv vorerst noch recht bescheidene. — Cranial von *e* erfahren Boden und Hinterwand der tiefen Nervenrinne eine Verjüngung. Es ist dies namentlich in *a* deutlich. Die Vorderwand bewahrt hingegen unter mannigfachen kleinen Veränderungen ihrer Umrisse den Umfang und in *a* sehen wir die Hauptmasse ihres Zellmaterials zu einem wohl abgerundeten Randwulst zusammengedrängt, dessen Durchschnitt hier zwei größere und ein kleineres Feld erkennen läßt. Im vierten cranialen Nachbarschnitt stehen wir der Fortsetzung der Wand allein gegenüber.

Die Komponenten. Ich will mich an die Befunde in den Sagittalschnitten halten.

Die Ausgestaltung der intimen nachbarlichen Beziehungen zwischen Massiv und Kieferast erschwert die Abgrenzung der Komponenten in so hohem Maße, daß im Bereiche der vorderen Massivhälfte nur ein paar kleinere derselben im ganzen Umfang übersehen werden können. Ich habe mich daher damit bescheiden müssen, die Schnittfelderung zu berücksichtigen und habe die größten Felder in die Umrißskizze eingetragen, welche in der Textfig. 23 wiedergegeben ist. Das Gesagte gilt vornehmlich für die mit *f* bezeichneten Bezirke 1, 2, 7—10. Ich muß es auch unentschieden lassen, ob nicht etwa jedes dieser Felder einer Gruppe kleinerer Areale entspricht.

Textfig. 24 *a—d*. Keim *a* 3,93 *l*. Aus Sagittalschnitten durch die linke Kopfhälfte (vgl. die Textfig. 23).

In den Schnitten, welche die laterale Hälfte des vorderen Rinnenrandes getroffen haben, sehe ich die ansehnlichen Felder f_1 und f_2, deren benachbarte Endabschnitte einander kreuzen. In der medialen Hälfte sehe ich ähnliche langgestreckte Areale. f_1 durchsetzt die annähernd ovale, horizontal eingestellte Komponente 3.. Diese weist eine stattliche mediale Ausdehnung auf. Aus ihrem vorderen Umfang ragt ein kleiner rundlicher Zellhaufen 4 hervor, welcher dem knopfförmigen Endabschnitt des vorderen Rinnenrandes entspricht. Die Innenhälfte des letzteren bewerkstelligt seine Verbindung mit dem Aufsatz 5 durch den Zellriegel 6, der einwärts von 3 und 4 folgt. In den Schnitten durch den caudalen Rand der Nervenrinne finde ich die Felder f_7 und f_8, im Bereiche des Rinnenbodens f_9 und f_{10}.

Für das Bereich der hinteren Massivhälfte beschränke ich mich darauf, an der Hand der Umrißskizzen *a—d* in der Textfig. 24 vier Schnitte zu schildern, deren Lage in der Textfig. 23 eingetragen worden ist. Ihre Bezeichnung ist in beiden Textfiguren die gleiche.

Ich gehe von dem Schnitte, welchem ich die Umrisse des Feldes *f*8 entnommen habe, caudalwärts vor. Der fünfte Schnitt *a* führt uns bereits zur caudalen Massivhälfte. Ein kleiner vorderer Bezirk ihres Durchschnittes gehört dem Boden der Nervenrinne, ein größerer caudaler der Fortsetzung des hinteren Rinnenrandes an. Die bei stärkerer Vergrößerung entworfene Skizze *a* (Textfig. 24) zeigt sieben rundliche und rundlich ovale Felder; sie sind wohl umschrieben; ihre benachbarten Abschnitte durchdringen einander in verschiedenem Ausmaße. — Die Skizze *b* ist dem zweiten caudalen Nachbarschnitte entnommen worden. Es gelingt auf dem Wege der Pauskombination die in *a* wahrnehmbare Felderung zu der in *b* in Beziehung zu bringen. Um ein Beträchtliches tiefer führen uns die Schnitte *c* und *d*. Wir finden hier bloß drei, beziehentlich vier Fragmente. Ich verweise endlich noch auf den uns bereits bekannten Transversalschnitt der Textfig. 25. Es sind die beiden äußeren Drittel des ventromedialen Schenkels in den Schnitt gefallen. Die Zahl der Fragmente ist hier besonders groß.

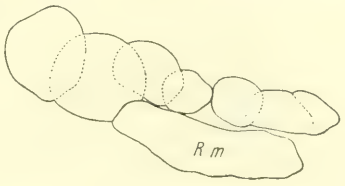

Textfig. 25.

Keim *a* 3.93 *I*. Aus einem Transversalschnitt durch die rechte Kopfhälfte.

Der Bau. Im Bereich der vorderen Massivhälfte kann ich folgendes feststellen. Sagittalschnitte durch die laterale Hälfte des hinteren Rinnenrandes lassen das uns wohl bekannte äußerst dichte Gefüge erkennen. Die sehr eng gestellten Zellen besitzen stark tingierte Kerne. Diesen Bau weist die obere Hälfte des Randes in ihrer ganzen Dicke auf. Die medialen Schichten der unteren Hälfte lassen jedoch schon bei schwächerer Vergrößerung ein helleres Kolorit erkennen. Die Zellen sind lange nicht so dicht gehäuft und unter den zart gefärbten Kernen stechen vielfach größere ovale Formen vor; dort, wo es gelingt, Zelleiber auf größere Strecken hin zu verfolgen, erkennt man leicht, daß sie kurz, spindelförmig sind. Den gleichen Bau weist der vordere Rinnenrand auf. Die Längendurchmesser der Zellen sind parallel mit seinen seitlichen Umrissen eingestellt. Ebenso weist der Aufsatz und dessen Verbindungsriegel kurze Spindelzellen auf. Die des ersteren sind mit den beiden Seitenrändern, die des letzteren mit der Längenachse gleich gerichtet. Im Bereiche des Rinnenbodens ist die Umwandlung in Spindelzellen im Gange; über die Lagerung der Elemente konnte ich hier keinen Aufschluß gewinnen.

Im Gebiete der caudalen Massivhälfte, welche zum großen Teil

vom cardialen Mesoderm beigestellt wird, will ich mich mit Stichproben begnügen. Ich schlage jetzt den entgegengesetzten Weg ein und beginne mit der Schilderung der Innenhälfte des ventromedialen Schenkels. Die Querschnitte lassen eine deutliche Frakturierung erkennen. Die Bruchstücke weisen nur in ihrer oberen Hälfte einen mäßig dichten Bau auf. In der unteren sind die wenig ansehnlichen Zelleiber lange nicht so gedrängt und durch Lücken von einander geschieden. Die Kerne sind vielfach gleichwie überfärbt. So kommt es, daß schwächere Vergrößerungen den Eindruck erwecken, als sei die dorsale Hälfte der Fragmentreihe von einem langgestreckten dichten Zellstreifen durchzogen. Es dürfte sich wohl um Rückbildungserscheinungen der unteren Hälfte handeln. — Auch der mediale Endabschnitt weist eine Felderung auf; das Gefüge ist hier längs der lateralwärts sehenden Hohlfläche am dichtesten. — Im Schnitt der Textskizze 25 sehe ich folgendes: In dem äußerst dichten Zellbestand der Bruchstücke sind vereinzelte Lücken ausgespart. Dort wo es gelingt über die Formverhältnisse der Zelleiber Aufschluß zu erhalten, präsentieren sich dieselben als sehr kurze Spindelzellen. Fast scheint es, als wäre bereits eine Proliferation im Gange und durch das neu gebildete Zellmaterial eine Verschleierung der Grenzen der Fragmente bedingt. Ihr helles Kolorit sticht von der satten Färbung des nachbarlichen Mesoderms ab. In den Schnitten der Skizzen *d* und *c* (Textfig. 24) erinnert das tiefst gelagerte Bruchstück mit seiner Zellrandreihe und dem von ansehnlichen Lücken zerklüfteten Zellbestande ganz auffallend an die entsprechenden Befunde bei jüngeren Keimen. Die höher oben folgenden Fragmente sind mäßig dicht gefügt. Dasselbe gilt von den beiden schräg lagernden Bruchstücken, welchen wir in der Skizze *b* (rechts in der Zeichnung) begegnen. In den drei anderen ist der Zellbestand großenteils zu enge aneinander angeschlossenen Spindelzellen umgewandelt, deren Längsachse mit dem größten Durchmesser des Nervendurchschnittes gleichgerichtet ist. Die Zellen überqueren die Feldränder. Ähnliche Verhältnisse walten im Schnitt der Skizze *a* vor. Hier hat die Bildung von Spindelzellen in den der oberen und hinteren Peripherie des Nervendurchschnittes angeschmiegten Bruchstücken eingesetzt. Am weitesten ist sie in der Querreihe gediehen. Die Längenachsen der Zellen sind auch hier mit dem größten Durchmesser des Nervendurchschnittes parallel eingestellt.

Es ist hier wohl der Ort auf Zellbestände zu verweisen, die mit der vorderen Massivhälfte zwar innig zusammenhängen, jedoch das

kompakte Gefüge vermissen lassen, welches dieser Hälfte zu eigen ist. Ein Teil derselben verfällt bei unserm Keime der Assimilierung an die Nachbarschaft.

Fürs erste sei auf die uns bereits bekannte Zellschale der ventrolateralen Circumferenz der Strombahn verwiesen. Im Schnitt der Skizze *a* der Textfig. 21 recht dürftig, erreicht sie in *b* und *c* eine bedeutende Entfaltung. Sie steht hier mit dem Aufsatz in Zusammenhang. In *d* und besonders in dessen cranialen Nachbarschnitt ist ihr Gefüge ein recht dichtes; die Zellen treten in breitem Zuge aus der unteren Peripherie des Rinnenrandes hervor. Eine stattliche Fortsetzung erreicht die Innenwand der Strombahn. Im caudalen Nachbarschnitt von *d* ist die Schale ganz unvermittelt auf ein dünnes Plättchen reduziert. Ihre weitere caudale Fortsetzung verliert bald den Charakter einer selbständigen Schicht. Im Sagittalschnitt begegnet die Abgrenzung der Schale wie leicht begreiflich, mancher Schwierigkeit und ich habe daher darauf verzichten müssen, dieselbe in die Rekonstruktion 3 einzutragen.

Aus der unteren Circumferenz der medialen Hälfte des Aufsatzes sowie aus den benachbarten Abschnitten der Zellschale tritt der uns bereits bekannte Streifen leicht verdichteten embryonalen Bindegewebes hervor, welcher sich längs der Außenwand der Strombahn bis zur Mündungsstelle der aufsteigenden Wurzel herab erstreckt und entlang der lateralen Wand dieser Wurzel die Anlage des Obliquus inferior erreicht. Hier läuft er in zwei ungleich große Zipfel aus, von welchen der größere einen schmalen Abschnitt der Anlage deckt. Ich habe den Streifen mit in die Rekonstruktion aufgenommen. Eine unansehnliche caudale Fortsetzung desselben ist der Außenwand der Strombahn angeschmiegt; sie wird in der Rekonstruktion durch das Massiv und die caudale Ganglionhälfte gedeckt. Nur ein kleiner Abschnitt tritt im Bereiche der Lücke im Boden der Nervenrinne zutage. Er wird im oberen der beiden cranialen Winkel als dreiseitiges Feld sichtbar.

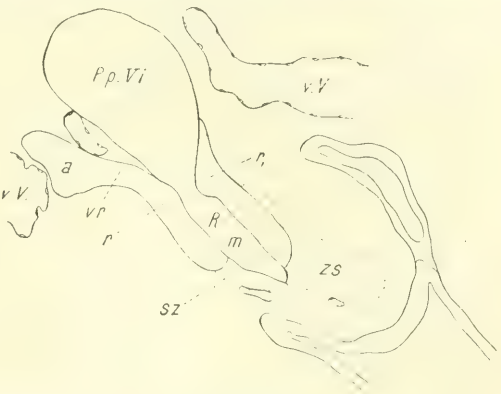

Textfig. 26.

Keim *a* 3.93 *I*. Aus einem Sagittalschnitt durch die linke Kopfhälfte.

Es sei endlich noch der Mesodermfelderungen gedacht, welche längs des cranialen Rinnenrandes vielfach nachweisbar sind und sich in manchem Schnitte dem Beobachter geradezu aufdrängen. Ich habe dieselben in die Skizzen *g*—*i* der Textfig. 21 sowie in die Textfig. 27—29 eingetragen. Diese Komplexe sind aus verdichtetem embryonalem Bindegewebe aufgebaut und entsprechen Restbeständen der früheren Ausdehnung des Massivs. Ihre Assimilierung an die Nachbarschaft ist bereits im Gange.

In der Sagittalschnittreihe tauchen manche eigenartige Bilder auf.

Ich will einige derselben schildern. Der Schnitt der Textfig. 26 hat die Vorderhälfte des Massivs getroffen. Die Umrisse der beiden Rinnenränder r und r_1, des Aufsatzes a und seines Verbindungsriegels vr, des Quintusganglions und des Kieferastes sind leicht zu erkennen. Aus dem dichten embryonalen Bindegewebe, welches den kurzen Abschnitt des Unterkieferbogens ausfüllt, sticht ein Zellstratum zs hervor, das namentlich bei Anwendung schwächerer Linsen durch die intensivere Färbung seines dichten Zellbestandes auffällt. Es ist eine Felderung desselben angedeutet. Die schmale dorsale Fortsetzung längs r_1 ebenso auch der caudal abgerundete Endteil sind etwas weniger dicht gefügt. Hier ist auch eine zierliche Zellrandreihe bemerkbar. Eine Art Verlängerung von r_1 stellt ein gleich breiter Spindelzellzug dar. Ähnliches gilt von r: sz. In den medialen Nachbarschnitten treten all diese Einzelheiten bald zurück. Dafür tauchen andre Strata auf, die an den hinteren Umfang der caudalen Massivhälfte angrenzen. So täuscht im elften Schnitt ein annähernd dreiseitiges Feld eine abwärts planbegrenzte Fortsetzung des Massivdurchschnittes vor.

Ich sehe noch Folgendes. Das Nerv und Massiv umgebende Mesoderm ist in unserer Region bis nahe an den Endteil des Kieferastes zu einer Art Hülle umgewandelt, welche sich von der Nachbarschaft gut abhebt. Ihre Mächtigkeit ist eine sehr wechselnde; sie ist vielfach dünn oder auch unvollständig. Mit am besten ist sie im Bereiche der ventralen Circumferenz des Nerven entwickelt. — Über den Bau habe ich folgendes ermittelt. Trotz zahlreicher Lücken will mir eine Abgrenzung der etwas unscheinbaren Zelleiber nicht recht glücken. Fasse ich aber die stark gefärbten, vielfach längsovalen Kerne ins Auge, so ergibt sich, daß diese Züge bilden, welche Massiv und Nerv enge umkreisen. Vielfach treffe ich in den dem caudalen Umfang des Massivs angeschmiegten Zellen platte, tief dunkel tingierte Kerne an.

Der Restbestand der terminalen Höhle und die Zellmasse.

Sagittalschnitte. Wie die Rekonstruktion 3 lehrt, schließt an das Außenende der Zellmasse lateral der Restbestand an[1]. Er weist die Formverhältnisse eines annähernd transversal lagernden platten Zellstranges auf, dessen sagittaler Durchmesser ein wenig craniodorsalwärts ansteigt. Der Vorderrand ist der knieförmigen Abknickung nahe benachbart, welche der R. ophthalmicus oberhalb der Abgangsstelle des Zweiges zum Oculomotoriusganglion erfährt; aus seiner cranialen Peripherie löst sich ein ganz platter mäßig dicht gefügter Spindelzellzug ab, welcher der Außenfläche des Nerven angeschmiegt cranialwärts zieht und an den dorsocaudalen Umfang der Anlage des Obliquus superior *o.s.* herantritt. Das Außenende des Restbestandes ist leicht dorsal aufgekrümmt und überragt den Augenhöhlenast lateral um ein geringes. Die bauliche Eigenart entspricht jener, welche ich auf S. 182 für den jüngeren Keim geschildert habe.

[1] Ich möchte auch hier auf die in der »Erklärung der Abbildungen« gegebene Orientierung verweisen.

Mancher Befund legte den Gedanken nahe, auch bei unserm Keime nach dem Umfang der früheren Ausdehnung des Restbestandes Ausschau zu halten.

Es kommt vornehmlich eine medial ans Oculomotoriusganglion anschließende wenig scharf abgegrenzte Verdichtung des benachbarten Mesoderms in Betracht. Sie reicht ventral nahe an den inneren Abhang der dorsalen Circumferenz des Augenbechers heran und wird hier von der A. ophthalmica durchsetzt. Über ihre laterale Ausdehnung werde ich an andrer Stelle zu berichten haben. Das Außenende des Restbestandes ist trotz seines etwas dichteren Gefüges nicht scharf von der Nachbarschaft abgesetzt. Und in mehr als einem Schnitte erhalte ich den Eindruck, daß ein scharf umgrenzter oberer, rundlich-ovaler Sonderbezirk der Mesodermverdichtung dem Restbestande zuzuzählen ist. Habe ich recht gssehen, dann ist das Außenende des letzteren ein nur unanschnlicher kleiner dorsaler Abschnitt dieses Sonderbezirkes. Da ich in den Nachbarschnitten die wünschenswerte Wiederkehr einer schärferen Abgrenzung vermisse, muß ich mich mit diesem Hinweis begnügen.

Besser steht es in dieser Beziehung um den medialwärts von der Obliquusverbindung sich erstreckenden Abschnitt der Restbestandes.

Im Bereiche der Verbindung selbst reicht die Mesodermverdichtung bis an den R. ophthalmicus heran und wird vom Reste durch eine Spalte getrennt. Weiter einwärts erstreckt sie sich auch längs der medialen Fläche des Nerven ein Geringes nach vorn. Und hier löst sich von ihr ein ganz ansehnlicher dorsaler Abschnitt ab, dessen Durchschnitt die Umrisse eines quer gelagerten Ovals aufweist. Das dorsale Dritteil dieses Ovals entspricht der zart tingierten medialen Fortsetzung des Restbestandes. Der Abschnitt selbst ist scharf umschrieben und einheitlich gebaut. Zwischen den Zellen vom Typus des embryonalen Bindegewebes mit recht kurzen Fortsätzen sind ziemlich regelmäßig kleinste Lücken verteilt. Manche der Zellen sind auffallend klein und weisen einen stark tingierten Kern auf. Um weniges weiter einwärts taucht in der dorsalen Circumferenz des Abschnittes das Außenende der Zellmasse auf. Sein Durchschnitt hat die Form eines stark gefärbten Streifens. In dieser Region ist die Mesodermverdichtung bereits unansehnlich. Sobald wir das Oculomotoriusganglion erreichen, erblicken wir nurmehr die Fortsetzung ihres dorsalen Abschnittes in Gestalt eines unscheinbaren, der unteren Fläche der Zellmasse angeschmiegten niedrigen Stratums. Der Bau ist ein eigenartiger. Zwischen den Zellchen ausgesparte kleinste Lücken lassen den Durchschnitt regelmäßig siebartig durchlöchert erscheinen.

Die Zellmasse ist in der Rekonstruktion in starker Verkürzung sichtbar. Sie besitzt die Formverhältnisse eines scharf umgrenzten Zellstranges, dessen Längendurchmesser von hinten, oben und innen nach vorn, unten und außen gerichtet ist.

Die Außenhälfte ragt in die Enge zwischen dem Oculomotoriusganglion und der Strombahn vor und ist der unteren Wand der letzteren nahe benachbart. Ihr Durchschnitt besitzt die Umrisse eines Ovals, dessen abgeplattete untere Peripherie schräg craniodorsalwärts ansteigt. Lateral macht sich eine ganz allmähliche Verjüngung geltend, welche durch eine langsam vorschreitende Ein-

buße an Tiefenausdehnung bei Fortführung des dorsalen Umrisses charakterisiert ist. Auch das auf ein Streifchen reduzierte Außenende, bewahrt den dorsal convexen Contour. — Der Durchschnitt der einwärts von der Vene gelagerten Innenhälfte zeigt die Form eines vollen Ovals, das sich knapp vor der Vereinigung mit der Abducensanlage abrundet. Im Bereiche der Vereinigungsstelle tauchen wieder die Umrisse eines horizontal eingestellten Ovals auf. Der Nerv senkt sich in den caudalen Abhang der dorsalen Circumferenz des medialen Endabschnittes ein. Schon in dieser Region vermisse ich eine scharfe caudale Abgrenzung der Zellmasse und weiter einwärts stoßen wir bald nur auf ein unscheinbares mediales Endchen. Das Gefüge ist immer wieder im Bereiche des cranialen Umfanges am dichtesten.

Die Schnittrichtung gestattet keinen befriedigenden Aufschluß über die bauliche Eigenart der Zellmasse. Weit bessere Orientierung gewähren

Querschnitte (Keim *a* 3.93 *I*). Die Schnittfolge der Textfig. 27 bis 32 ist: 1, 5, 7, 10, 13, 18. Es sind Spiegelbilder.

Die Skizzen *d* und *i* in der Textfig. 21 sind den gleichen Schnitten entlehnt worden, wie die Fig. 30 und 27. *e* und *f* sind die unmittelbaren Nachbarn des Schnittes der Fig. 29. Die gleichen Beziehungen verknüpfen die Schnitte *f* und *g* mit dem der Fig. 28.

Textfig. 27.

Keim *a* 3.93 *I*. Aus einem Transversalschnitt durch die rechte Kopfhälfte. Spiegelbild. Schnitt 1.

Wir begegnen einem kümmerlichen Restchen der Zellmasse zm_1 schon im Schnitt der Textfig. 27. In dem der Textfig. 29, welcher unmittelbar vor dem Darmscheitel hindurch geht, taucht der äußerste Endabschnitt *zm* auf. zm_1 und *zm* sind kurze Bälkchen, welche sich aus gleich gerichteten spindelförmigen Zellen zusammensetzen.

Im Schnitt der Textfig. 30 wird die Abducensanlage beiderseits von je einem kleinen Bälkchen flankiert, das unmittelbar an sie herantritt. Abwärts schließt ein etwas dichterer Mesodermbezirk an, dessen

Textfig. 28.

Keim *a* 3.93 *I*. Aus einem Transversalschnitt durch die rechte Kopfhälfte. Spiegelbild. Schnitt 5.

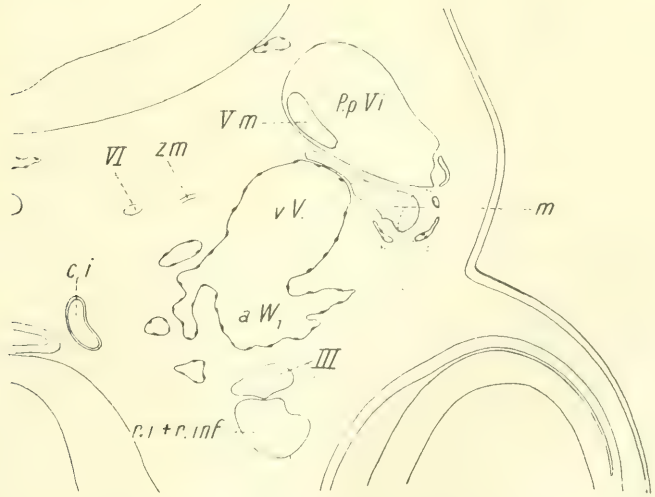

Textfig. 29.

Keim *a* 3.93 *I*. Aus einem Transversalschnitt durch die rechte Kopfhälfte. Spiegelbild. Schnitt 7.

Umriß im Bogen verläuft. — Cranialwärts wird das Bälkchenpaar von einem quergelagerten, ovalen, dicht gefügten Zellhaufen abgelöst, in dessen Dorsalhälfte die Nervenanlage eingeschlossen ist (Textfig. 31 *h*).

Als ich diese Einzelheiten zu Gesicht bekam, drängte sich mir unwillkürlich die Vermutung auf, es könnte sich um eine dem Abducens angeschlossene Ganglionanlage handeln. Ich habe diese Annahme später mit Rücksicht auf den Vergleich mit der baulichen Eigenart des Oculomotoriusganglions fallen gelassen. Es liegt eine Komponente der Zellmasse vor, die namentlich ventral scharf abgegrenzt ist. Hier ist derselben ein ansehnlicher schalenförmiger Strangrest *s* angeschlossen, dessen seitliche Abschnitte recht dicht gefügt und gut tingiert sind. Sie stechen von einem höher oben folgenden, ungleich dürftigeren Abschnitt, welcher die erwähnte Komponente von allen Seiten umfaßt, scharf ab. In unsrer Region werden die Reste der Zellmasse

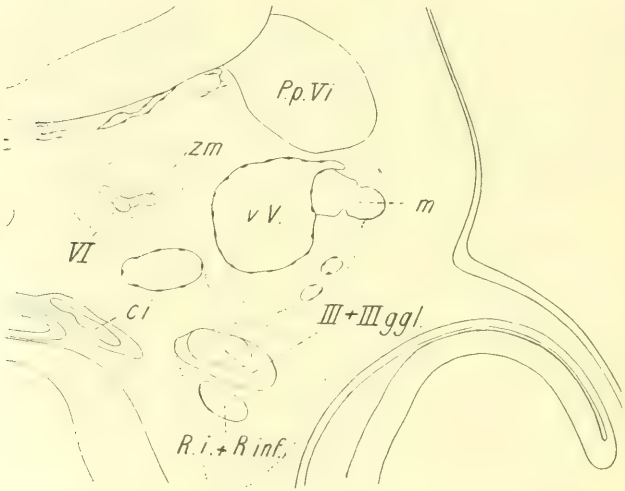

Textfig. 30.

Keim *a* 3.95 *l*. Aus einem Transversalschnitt durch die rechte Kopfhälfte. Spiegelbild. Schnitt 10.

von in bogenförmigen Zügen vereinigten Mesodermzellen gleich wie von einer Hülle umfaßt; ich habe ihren Umfang in den Skizzen durch eine punktierte Linie angezeigt. — Im zweiten cranialen Nachbarschnitt taucht das unansehnliche Vorderende der Komponente in ein großes ovales Feld mit losem Zellbestand ein und im dritten ist sowohl von ihr als auch von der Abducensanlage wenig mehr erweislich. Im zweiten ergibt sich ferner die uns schon bekannte Komplikation der bis dahin einfachen Befunde. Aus der Region des Innenrandes der Zellschale tritt ein Zug dicht gedrängter Zellen hervor, welcher schräg ventrolateralwärts nach der Enge zwischen Strombahn und Oculomotoriusganglion vordrängt; er endigt spitz. Weiter vorn lassen wir bald den

schalenförmigen Abschnitt der Zellmasse hinter uns; der Zellzug wird stattlicher. Von der dorsalen Hälfte der Zellmasse sind nur noch unansehnliche Rudera wahrnehmbar; die ventrale lädt medial stark

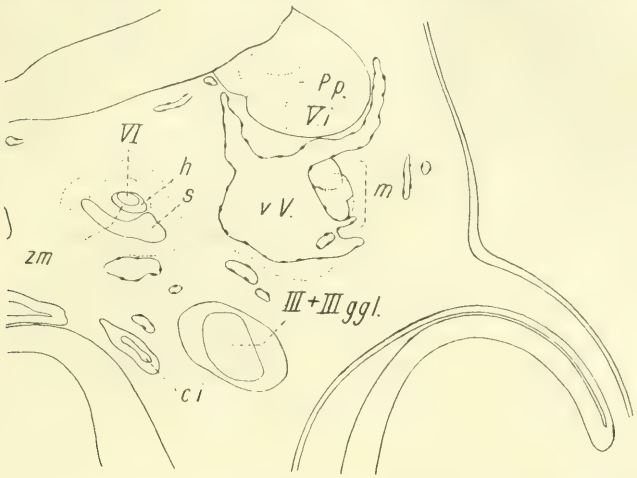

Textfig. 31.

Keim *a* 3.93 *I*. Aus einem Transversalschnitt durch die rechte Kopfhälfte. Spiegelbild. Schnitt 13.

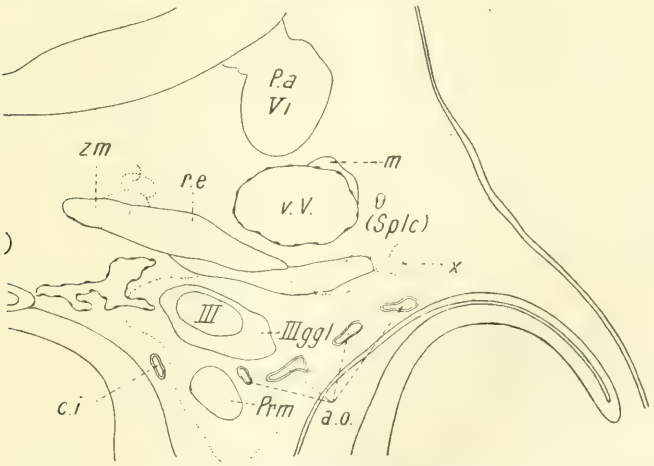

Textfig. 32.

Keim *a* 3.93 *I*. Aus einem Transversalschnitt durch die rechte Kopfhälfte. Spiegelbild. Schnitt 18.

aus. Der Zug tritt aus der gesamten ventralen Breitseite dieser Hälfte hervor; er selbst schließt stattliche Spindelzellen ein. Und auch in der ventralen Hälfte der Zellmasse macht sich die Heranbildung dieser Zellform bemerkbar. Die dem fünften Schnitt entlehnte Textfig. 32

läßt folgendes erkennen: Wir sehen einen schräg gelagerten Zellzug, *r.e.* Er ist dicht gefügt und satt gefärbt. Seine Umrisse erinnern an ein Parallelogramm. Die Zellen sind vorwiegend Spindelzellen, welche mit dem lateralen Rande gleichgerichtet sind. Aus dem Zuge dicht aneinander gepreßter Zelleiber tauchen an ein paar Stellen die Umrisse einer oder der andern Zellreihe auf, welche größere rundliche Felder umfrieden. Nahe der dorsalen Circumferenz der Innenhälfte sehe ich unansehnliche Zellzeilen; sie lassen die ursprüngliche Ausdehnung der Zellmasse erraten. Ein kleiner medialer Endteil *zm*, dessen Gefüge etwas weniger dicht ist, entspricht dem äußersten Endabschnitt der Masse.

In der Schrägschnittreihe von dem Keime *a* 3,93 *II* ist die Zellmasse mit ihrem größten Längendurchmesser in den Schnitt gefallen. Ich will das in der Textfig. 33 wiedergegebene Schnittterritorium besprechen. Eine seichte Einschnürung grenzt das Vorderende der Zellmasse *zm* von dem in leichtem Bogen zum Restbestand der terminalen Höhle (*Splc*) ventrolateralwärts vordringenden ansehnlichen Zellzuge *r.e.* ab. In diesem hat die Heranbildung von spindelförmigen Zellen nicht im ganzen Umfang Platz gegriffen. Es gilt dies namentlich von dem dorsal an die Zellmasse angrenzenden Abschnitte. Die hier lagernden stattlichen Zellhäufchen werden von Bündeln schlanker Spindelzellen, welche eine ansehnliche Länge aufweisen und durch das bräunlich-gelbe Kolorit ihrer Leiber hervortreten, in kleine Streifchen zerlegt. In der Mitte des Zuges taucht ein stattlicher, von überaus deutlichen epithelialen Wandungsresten umsäumter länglicher Höhlenrest auf. Ein- und auswärts von ihm ziehen enge aneinander geschmiegte Zellbündel ihres Weges. Ihre Richtung ist im allgemeinen mit dem lateralen Rande des Zuges parallel. Ein Konvergieren nach dessen zugeschärften Außenende findet nicht statt; die Bündel endigen vielmehr im Bereiche der lateralen Hälfte der ventralen Circumferenz. Ent-

Textfig. 33.

Keim *a* 3.93 *II*. Senkrecht zur Nervenrinne der vorderen Massivhälfte geführte Schnittreihe. Die Anlage des M. rectus externus. *R*, Kopfhälfte.

sprechend der Form der Zelleiber sind die Kerne vielfach langgestreckt, schmal. Es ist dies besonders im Bereiche des lateralen Randes wahrnehmbar. — Der Zellbestand des recht dürftigen Vorderendes der Zellmasse ist zumal in der Außenhälfte schütter. Eine Felderung ist nur in Spuren nachweisbar. Jener Teil des Zellzuges, welcher in die Masse vordringt, ist von Lücken durchsetzt.

Ich kehre nochmals zur Querschnittreihe zurück und will einiges zu der oben gegebenen Schilderung des Restbestandes der terminalen Höhle nachtragen. Jener Abschnitt, der auch im Sagittalschnitt durch Färbung und Gefüge auffällt, ist im Schnitt der Textfig. 32 leicht wieder zufinden. Der platte Zellstrang (*Splc*) scheint unterhalb des zugeschärften Außenrandes des Spindelzellzuges *r.e.* zu endigen. Indessen — die nähere Betrachtung des Schnittes lehrt, daß er sich längs der ventralen Fläche des Zuges medial fortsetzt. Dieser Fortsetzung fehlt die intensive Tinktion der Zellkerne, welche wir in (*Splc*) selbst an zahlreichen Zellen wahrnehmen können. Ich habe die Grenze zwischen den beiden Gebieten durch eine punktierte Linie anzudeuten versucht. Eine dem Außenrande von (*Splc*) angeschlossene Punktreihe *x* soll eine scharf hervortretende Zellreihe andeuten, die das benachbarte Mesoderm durchsetzt; sie tritt in den Nachbarschnitten völlig zurück. Die weitere Umschau nach dem früheren Umfange des Restbestandes gestaltet sich sehr schwierig. Ich habe mich mit dem Versuche bescheiden müssen, das dichte Mesodermlager, in welchem das Oculomotoriusganglion und die A. ophthalmica eingelassen sind, durch eine punktierte Linie abzugrenzen. Es erfährt medial eine Vergrößerung durch das der caudalen Wand der Prämandibularhöhle entstammende embryonale Bindegewebe.

II. Die Untersuchungsergebnisse.

Das Massiv der Mandibularplatte.

A. Die Ausgestaltung der Formverhältnisse.

Keime mit 35—37 U. P.

Die in der Einleitung der vorliegenden Schrift geschilderten Befunde ergänzen die Beschreibung der Massivanlage, welche ich in den N.B. entworfen habe. Eine Zusammenfassung dürfte die Orientierung in der später folgenden Darlegung erleichtern.

In der ventralen Zone der Mandibularplatte ist ein flächenhaft ausgebreiteter Komplex von Proliferationsherden eingeschlossen. Im Bereiche seines cranialen und mittleren Dritteiles sind diese Herde

unansehnlich, meist nur schemenhaft. Nirgends reicht ihr Zellbestand an den der dichtgefügten Komponenten heran, welche am Aufbau des caudalen Dritteils, der ventral von der Zellmasse lagernden Bildungsstätte des Massivs beteiligt sind. Hier wird der Fußteil der Platte nebst einer steil emportretenden dorsolateralen Fortsetzung, sowie ihr Stiel zum Massiv umgewandelt. Der Fußteil stellt die ventrale Circumferenz der Platte dar; die seiner dorsolateralen Fortsetzung entsprechende Schichte ist am Aufbau ihrer äußeren Breitseite beteiligt. Das Massiv führt daher die Formverhältnisse des caudalen Plattendritteiles weiter; seine Anlage ist als schalenförmige zu bezeichnen. Längs der craniodorsalen Circumferenz und der inneren Breitseite mangelt ein scharfer einheitlicher Umriß der Schale. Cranial löst sie sich in ein Sparrenwerk auf, in dessen Fortsetzung ein dünnes Plättchen, der Massivflügel folgt. Er führt die Umrisse der äußeren Breitseite der Schale zum Teil fort. Mit der Hohlseite von Massiv und Flügel hängt ein Plattenabschnitt zusammen, dessen lockerer Zellbestand durch ansehnliche Gefäßanlagen stark zerklüftet ist. Schon jetzt macht sich ein Faktor geltend, welcher später die Ausgestaltung des Massivs beherrscht. Ich meine die nachbarlichen Beziehungen zur Caudalhälfte der Quintusanlage. Die Heranbildung einer rinnenförmigen Lagerstätte für den Kieferast ist bereits im Gange. Die Rinnenwandung entbehrt aber vorerst noch der Einheitlichkeit. Fast eigenwillig durchbricht diese oder jene Komponente die zunächst angedeuteten Umrisse der Wandung.

Textfig. 34.

Keim mit 29 U. P. Transversalschnittreihe. Der linken Kopfhälfte entnommene Pauscombination. Der auf die terminale Höhle folgende Abschnitt der Mandibularplatte, ihr Stiel und ein cranialer Abschnitt der Cardialplatte. Von caudalwärts gesehen.

Es dürften noch einige Bemerkungen über den Stiel und die cardiale Platte am Platze sein. Ich will von den Befunden bei jüngeren Keimen ausgehen.

Die Pauskombination in der Textfig. 34 ist der Querschnittreihe von dem uns bereits bekannten Keime mit 29 U. P. entnommen worden und zeigt den caudal auf die terminale Höhle folgenden Abschnitt der Mandibularplatte, ihren Stiel und eine Strecke seiner von der cardialen Platte beigestellten caudalen Fortsetzung von hinten. Für uns kommt vornehmlich das ventrale Plattendritteil in Betracht. Es verjüngt sich ventromedial zum Fußteil und weist eine Krümmung auf, deren Hohlseite dorsomedialwärts gerichtet ist. Die gleichen Form-

verhältnisse bewahrt auch der aus diesem Drittel sich ablösende Stiel. Er zeigt eine ausgesprochene Rinnenform; der in die Pauskombination mit aufgenommene Abschnitt der cardialen Platte führt diese Rinne weiter. — Wir sehen ferner, daß der Übergang der Platte in den Stiel kein gleichmäßiger ist. Der letztere entspricht nicht etwa einer verjüngten Fortsetzung der ersteren. Der caudale Umfang des oberen und mittleren Plattendritteils fällt etwas unvermittelt jähe ab.

Die Rinnenform des ventralen Dritteiles und seiner caudalen Fortsetzung ist aus jüngeren Entwicklungsstadien mit übernommen worden und wird bei diesen durch die nachbarlichen Beziehungen zur aufsteigenden Aorta bedingt. Hierüber belehrt eine ganze Reihe von Tafelfiguren in meinem Aufsatz über das Mesoderm des Vorderkopfes.

Bei den Keimen mit 35—37 U. P. weist die craniale Hälfte des Stieles wenig mehr von der Rinnenform auf. Ihre Umrisse sind gedrungene, plumpe und die Vereinigung mit der Massivschale vollzieht sich unter Einbuße an medialem Umfang. Hierüber belehren die Textfig. 16, 17, 23 und 28 in den N. B.

Keime mit dem Vorderkopfmaße a = cca 3 mm.

Die folgende Darstellung stützt sich vornehmlich auf die Befunde bei den Keimen a 3.2 und a 2.9. Es kommen daher die Textfig. 3—9, 12 und 13, ferner die Rekonstruktion 2 in der Tafelfig. 9 sowie die Pauskombination in der Textfig. 11 in Betracht.

Die Ausgestaltung des Massivs ist bei Keimen dieser Altersstufe auf dem Wege einer ansehnlichen Reduktion randständiger Abschnitte erreicht worden. Sie wurde gleichzeitig durch die intimen nachbarlichen Beziehungen zur caudalen Hälfte der Quintusanlage und zur machtvoll entwickelten neuen venösen Hauptbahn unsrer Region beeinflußt. Das bei jüngeren Keimen mit der Hohlseite der Massivschale unmittelbar zusammenhängende Zelllager vereinigt sich mit dem nachbarlichen Mesoderm und hierdurch erfährt das Massiv längs seiner inneren Breitseite eine ungleich bessere Abgrenzung als früher. Es weist jetzt die Formverhältnisse einer Zelltafel auf, deren Ventralrand leicht ansteigt. Ein kleiner caudaler Abschnitt verfügt über einheitliche Umrisse und einen gleichmäßig dichten Zellbestand. Der größere craniale läßt all dies vermissen und hat trotz der namhaften Reduktion des oberen und unteren Randes die alten Lageverhältnisse beibehalten.

Ich gehe von der Medianebene aus. Ein Vergleich der Pauskombination in der Textfig. 11 mit der in den N. B. gebrachten (Textfig. 28, S. 277) lehrt, daß die vom Stiel und der cardialen Platte dargestellte caudale Fortsetzung des Massivs eine bedeutende Verschmächtigung erfahren hat. Von dem dünnen flügelförmigen Anhang der

inneren Circumferenz ist nurmehr ein bescheidener Rest erhalten geblieben. Oberhalb desselben hat die Platte bis zum Stiel hinan ihre Rinnenform bewahrt. Beide weisen die Formverhältnisse eines einheitlichen bandförmigen Stranges auf. Ich will ihn etwas näher betrachten. Sein ventromedialer Schenkel ähnelt einem mäßig hohen, nach vorn vorgeneigten Zellbande, welches cranialwärts in leichtem Bogen ausläuft. Der in die Pars commissuralis beider Kieferbogen vordringende mediale Endabschnitt lenkt etwas unvermittelt caudalwärts zur Medianebene ab. Die kurze verjüngte Endstrecke des Kieferastes ist einer seichten Rinne der unteren Hälfte der cranialen Fläche des Bandes angeschmiegt (Textfig. 19).

Der dorsolaterale Schenkel bewahrt zunächst die Bandform und der Nerv ist in einer seichten Furche der Außenhälfte seines cranialen Umfanges eingelassen. Dann aber erfolgt, wie die Skizzen *g—a* in der Textfig. 12 lehren, eine Einrollung des Bandes unter gleichzeitiger Massenzunahme in der Art, daß dasselbe zu einer etwas unförmigen Rinne umgewandelt wird, welche den Nerv auch cranial umfaßt. Sie erfährt im Bereiche des Massivstieles ihre vollkommene Ausbildung. Es ist also eine Art Torsion im Spiele, welche allerdings nur die medialwärts sehende Kante betrifft. Der dem Kieferast caudal angeschmiegte Abschnitt macht diese Torsion nicht mit; seine Kante sieht stets lateralwärts und bewahrt die Beziehungen zum Aste. Klar zeigt dies die Rekonstruktion 2 in der Tafelfig. 9.

Schlagen wir den entgegengesetzten Weg ein und verfolgen wir die von der oberen Stranghälfte dargestellte Lagerstätte des Kieferastes von oben nach unten. Dann können wir die soeben skizzierten Formverhältnisse oberflächlich als eine Art Aufrollung der Rinnenwand deuten. Genauer genommen handelt es sich zunächst um ein Zurücktreten des stattlichen vorderen Randes unter gleichzeitiger Massenzunahme des Rinnenbodens, von welch letzterem schließlich nur der in der medialen Fortsetzung des hinteren Randes folgende Abschnitt erhalten bleibt.

Der bereits oben erwähnte caudale Abschnitt der Massivtafel reicht bis zu jener Region, welcher der in der Rekonstruktion 2 angedeutete Schnitt der Textfig. 4 angehört. Er geht unmittelbar aus dem Stiele hervor, ist allseitig scharf begrenzt und leicht nach außen vorgeneigt. Nahe dem Schnitte erfolgt eine Aufrichtung und das Massiv gewinnt hier mit der dorsalen Kante Anschluß an die Strombahn. Es ist ähnlich wie im Stiele ein ansehnliches Gleichmaß der Differenzierung vorhanden. Unser Abschnitt hat das Bestreben, den

Lauf der cardialen Platte weiterzuführen, so weit dies die bald zu beschreibenden nachbarlichen Beziehungen zur caudalen Hälfte des Quintusganglions gestatten. Der sagittal eingestellte ventrale Rand dokumentiert sein dichtes Gefüge gleichsam durch den gestreckten Lauf.

In dem cranialen Abschnitt walten andre Verhältnisse vor. Zwar behält hier der ventrale Rand, soweit er vom »Randstreifen« beherrscht wird, noch seine sagittale Einstellung; oberhalb desselben aber ist die Massivtafel medialwärts nach der Strombahn zurückgeneigt. Es hat den Anschein, als wäre sie durch ihren zwischen Ganglion und Vene eingelassenen dünnen Dorsalrand an der Aufrichtung verhindert. Die Tafel hat hier noch vieles von ihren früheren Lagebeziehungen bewahrt und entspricht einem stattlichen streifenförmigen Restbestande der Massivschale, welcher nach ansehnlicher Reduktion vornehmlich des Ventralrandes erübrigte. Eine Weiterentwicklung ist einer verhältnismäßig geringen Zahl von Komponenten beschieden worden, die im Transversalschnitt eine kurze schräg aufsteigende eingliedrige Kette darstellen und mit ihren seitlichen Umrissen auch jene des Massivs mit beherrschen. Der etwas dürftige Entwicklungsgang dieser Restbestände, welcher an ein sparsames Haushalten mit dem zur Verfügung stehenden Material erinnert, hat eine erhebliche Veränderung der Lagebeziehungen nicht zu bewirken vermocht. Es fehlt hier vornehmlich jener einheitliche Kontur des Massivdurchschnittes, dem wir caudal begegnet sind. Ich darf da wohl auf die Reihe der Textfig. 3—8 verweisen.

Die Horizontalschnitten entlehnte Skizzenreihe der Textfig. 13 lehrt, daß die obere Tafelhälfte windschief abgebogen ist. Es kommen wohl vornehmlich die Beziehungen zur Quintusanlage in Betracht. Die caudale Ganglionhälfte lenkt mit ihren beiden Breitseiten craniomedialwärts ab. Die ihr eng angeschlossene caudale Tafelhälfte weist dieselbe Orientierung auf.

Der Flügel des Massivs stellt eine mit der Außenwand der Strombahn gleichgerichtete, also in gleichem Sinne gekrümmte Zellschichte dar. Sie gewinnt mit ihrer oberen Hälfte Anschluß an den lateralen Abhang der dorsalen Wand des Gefäßes. Ich habe über den Flügel auf Seite 168 eingehend berichtet und darf wohl auf diese Schilderung verweisen. Seine craniale Verlängerung soll an andrer Stelle besprochen werden.

In der äußeren Breitseite des Massivs ist die rinnenförmige Lagerstätte für den Kieferast und einen bescheidenen Abschnitt der caudalen Ganglionhälfte ausgespart. Ein dorsaler, der Strombahn enge

angeschmiegter Endabschnitt des Rinnenbodens ist ansehnlich verdünnt. Der caudale Rinnenrand entspricht dem gleichen Rande der Massivtafel und bewahrt seinen Umfang bis zum Dorsalende.

Die nachbarlichen Beziehungen zur Strombahn verdienen eine kurze Schilderung.

Schnittreihen, welche große Strecken der Vene längs getroffen haben, lehren folgendes. Der Stamm erreicht in seinem Aufstieg das Grenzgebiet zwischen der vorderen Ganglionhälfte und dem R. ophthalmicus. Bis zu dieser Kreuzungsstelle beschreibt er einen nach dem Ectoderm leicht convex ausladenden Bogen, der gerade an der Kreuzungsstelle endigt. Das Grenzgebiet selbst ist in einer Bucht der Außenwand eingelassen, ja das Gefäß ist um dieses ihm offenbar im Wege stehende Hindernis gleichsam abgebogen und tritt caudalwärts von demselben nach dem Ectoderm vor. An mehr als einer Stelle ist die Umfassung der Nervenanlage mit kleinen, auf ihre Außenfläche übergreifenden Wurzelchen angebahnt.

Eine gleiche Rolle ist auch dem Grenzgebiet zwischen Ganglion und Kieferast sowie in bescheidenem Ausmaße jenem dorsalen Abschnitt des Massivs zugedacht, welcher vor dem Aste nachbarliche Beziehungen zur Strombahn unterhält. Die Vene umfaßt das Gebiet von innen her in engem Bogen und ihre caudale Fortsetzung tritt unmittelbar hinter demselben nahe ans Ectoderm heran. Diese Einzelheiten sind in den Rekonstruktionen 1 und 2 gut zu übersehen. Wir nehmen ferner in der Rek. 2 hinter dem Ganglion eine eigenartige, fast eckig begrenzte erkerförmige Ausbuchtung des Gefäßrohres wahr. Sie ist auch in der Rek. 1 angedeutet. — Dort, wo das Grenzgebiet und ein unscheinbarer dorsaler Abschnitt seiner vom Massiv hergestellten Lagerstätte der Vene besonders nahe benachbart ist, lagern beide in einer ansehnlichen Einbuchtung der Außenwand.

Vergleich mit den Befunden bei Keimen mit 35—37 U. P. Ich habe bereits auf S. 213 darauf verwiesen, daß die Heranbildung der Tafelform durch ansehnliche Reduktionen ermöglicht worden ist. Im Bereiche des caudalen Tafelabschnittes hat vornehmlich eine Rückbildung des ventromedialen Randes stattgehabt. Es hat sich ferner eine Abrundung des Besitzstandes vollzogen. Hierfür spricht unter anderm der Vergleich der Tafelfig. 2—4 mit den Skizzen in der Textfig. 13. Bei dem jüngeren Keime läßt das jeglicher einheitlicher Umrisse entbehrende Sparrenwerk der Massivschale offene Nischen und Buchten erkennen. Gleichwie zufällig hat in einer Reihe von solchen die noch dürftige Anlage des Kieferastes Platz gefunden. Bei dem älteren zeigt der der medialen Circumferenz der ansehnlichen Nervenanlage angeschmiegte Massivabschnitt einen einheitlichen Kontur.

Der craniale Tafelabschnitt ist nur ein Restbestand eines früher ungleich machtvoller entfalteten Teiles der Massivschale. Über das Ausmaß der Reduktion erteilt der Vergleich von gleich stark vergrößerten Umrißskizzen Aufschluß, welche einander annähernd ent-

sprechenden Massivabschnitten jüngerer und älterer Keime entnommen worden sind. Sie lehren unter anderm, daß der bei den ersteren medialwärts ausladende Ventralrand rückgebildet wird und selbst der erübrigende neue Rand eine weitere Schmälerung erfährt. Es geht dies schon daraus hervor, daß er bei älteren Keimen von einzelnen seinen Umriß mitbestimmenden Komponenten gebildet wird. Der Verlust an Zellmaterial kompensiert das Wachstum der erhalten gebliebenen Bruchstücke. Ich verweise auf die Textfig. 18, 22 und 24 in den N. B. und die Skizzen 5—7 in der vorliegenden Schrift.

Die Rückbildung möge ein Beispiel erläutern.

Die in der Textfig. 35 wiedergegebenen Schnittskizzen sind der Serie von dem Keime *a* 2,5 entlehnt worden. Es sind Spiegelbilder.

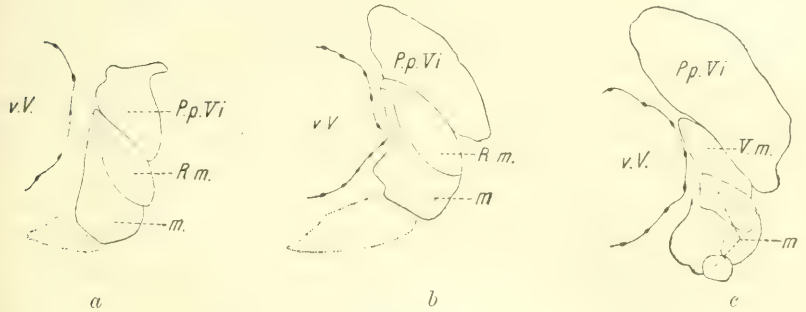

Textfig. 35.

Keim *a* 2.5. Aus drei Transversalschnitten durch den Vorderkopf. Rechte Keimhälfte. Schnittfolge: 1, 2, 4. Spiegelbilder.

In *a* und *b* ist ein ventromedialer Massivabschnitt wahrnehmbar, welcher recessiv geworden ist. Er wird im Schnitt *b* durch eine helle Spalte vom Massiv getrennt; es hält schwer, denselben trotz seines mäßig dichten Gefüges im ganzen Umfang von der Nachbarschaft abzugrenzen. Im Massiv selbst ist die Sonderung eines medialen, längs des Innenrandes winklig eingeschnittenen, etwas loser gefügten Abschnittes eingeleitet. Sie ist im Schnitt *c* durchgeführt; die Komponenten der Außenhälfte stechen durch ihr kompaktes Gefüge von dem mehr losen Bestande der Innenhälfte deutlich ab. Schon im nächsten Schnitte sehe ich von der letzteren wenig mehr. Interesse verdient in *a* und *b* die fast geradlinige ventromediale Begrenzung des Massivdurchschnittes. Sie verrät dem mit den Verhältnissen näher Vertrauten ohne weiteres die stattgehabte Reduktion.

Es erübrigt noch der Hinweis auf die Ausgestaltung der Formverhältnisse der dorsalen Massivhälfte, soweit sie sich unter dem Ein-

flusse der nachbarlichen Beziehungen zur Caudalhälfte der Quintusanlage vollzieht.

Die Rolle des Ganglions habe ich wiederholt zu schildern versucht. Seine Anlage durchwächst jene des Massivs, isoliert einen ihr im Wege stehenden dorsalen Abschnitt und beschleunigt hierdurch seine Rückbildung. Die Massivschale grenzt daher mit einem Teile ihres Dorsalrandes an das Ganglion. Er erfährt eine neue Modellierung. Die zur ansehnlichen Strombahn entwickelte ventrale Nebenbahn der medialen Kopfvene und das Ganglion rücken an einander heran und der zwischen beiden gleichsam eingeklemmte Randteil wird auf ein dünnes Plättchen reduziert. Gleichzeitig wird auch seine Verbindung mit der Zellmasse aufgehoben. So kommt es, daß bei älteren Keimen ein Teil des dorsalen Tafelrandes in die abwärts breit klaffende Rinne zwischen Ganglion und Vene eingepaßt ist. Der offene Rinnenscheitel führt in eine zwischen diesen beiden befindliche schmale Spalte, welche eine dünne unscheinbare Fortsetzung des Randes einschließt. Der Vergleich der Textfig. 22 und 24 in den N. B. mit den hier gegebenen Textfig. 6 und 7 erläutert das Gesagte wohl zur Genüge.

Keime mit dem Vorderkopfmaß a = cca 4 mm.

Der Besitzstand des Massivs ist nunmehr ein wohl abgerundeter. Der Bau seiner Komponenten stimmt im wesentlichen mit dem der Fragmente der Cardialplatte überein. Es schien mir daher gerechtfertigt, die Bezeichnung »Massiv« auch auf die von der Platte hergestellte caudale Fortsetzung des Stieles auszudehnen und hieraus hat sich die Einteilung in eine craniale tafelförmige und eine caudale strangförmige Massivhälfte ergeben.

Weit mehr als früher treten die Beziehungen zur Quintusanlage in den Vordergrund. Im Bereiche der Vorderhälfte hat vornehmlich die Lagerstätte für den Kieferast und das Grenzgebiet zwischen diesem und dem Ganglion eine weitere Ausgestaltung erfahren. Mit dem cranialen der beiden Rinnenränder schließt das Massiv vorn ab. Vom Flügel ist nur jener Abschnitt erhalten geblieben, welcher den ansehnlichen cranialen Endabschnitt des Vorderrandes beistellt. In der hinteren Massivhälfte walten ungleich intimere Beziehungen zum Nerven vor; es ist hier seine Umscheidung im Gange.

Die folgende Betrachtung stützt sich vornehmlich auf die Rekonstruktion 3 (Fig. 16), sowie die Skizzenreihen in den Textfig. 21, 22, 27—32. Es kommt ferner die Pauskombination in der Textfig. 36 in Betracht. Sie ist der Querschnittreihe von dem Keime $a3.93\ I$ entnommen worden und umfaßt 52 Schnitte.

Ich will wieder von der Medianebene ausgehen und fasse zunächst den ventromedialen Schenkel der hinteren Massivhälfte ins Auge. Sein medialer Endabschnitt, welcher die Verbindung mit dem ‚Pericardscheitel' herstellt, ist in der Schnittreihe der Pauskombination (Textfig. 36) recht dürftig. Ich kann seinen Umfang noch am besten im ersten Schnitt abgrenzen und habe ihn durch eine gestrichelte Linie angedeutet. Die caudale Fortsetzung besteht aus stark zerklüfteten Resten. Etwas besseren Aufschluß gewähren Sagittalschnitte. In solchen weist der gut gefärbte Abschnitt die Form eines etwas plumpen Stranges auf. Indessen, auch hier fällt die scharfe Abgrenzung in manchem Schnitte recht schwer.

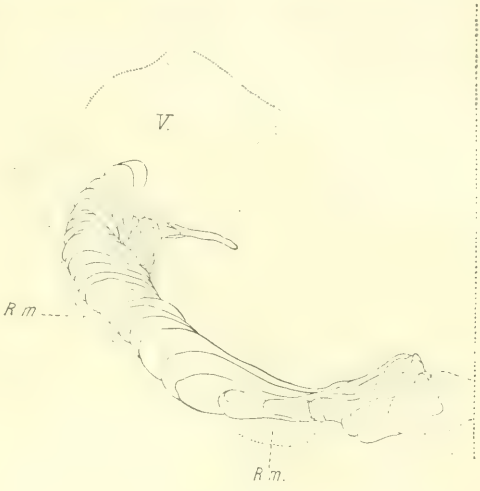

Textfig. 36.

Keim *a* 3.93 *I*. Der rechten transversal geschnittenen Kopfhälfte entlehnte Pauscombination (52 Schnitte). Das gesamte Massiv von caudalwärts gesehen.

Der Schenkel erstreckt sich lateralwärts und beschreibt auf diesem Wege einen ventralwärts leicht convexen Bogen. Seine Innenhälfte besitzt, wie Sagittalschnitte lehren, die uns bereits bekannten Formverhältnisse eines etwas schmäleren, mehrfach eingekerbten Bandes und ist cranialwärts so stark vorgeneigt, daß ihr Höhendurchmesser mit der Horizontalen einen cranial offenen spitzen Winkel einschließt Die Neigung ist also eine ungleich größere als bei dem jüngeren Keime, welchem die Skizzen der Textfig. 19 entnommen worden sind. — Über die Rückbildungserscheinungen, welche in dem Schenkel vorwalten, habe ich auf S. 202 berichtet.

Die Verknüpfung mit der Außenhälfte wird durch einen verjüngten Abschnitt hergestellt. Die Hälfte nimmt lateral rasch an Umfang zu; ihr Höhendurchmesser erfährt eine Aufrichtung. Einer längs der cranialen Fläche ausgesparten etwas flachen Hohlkehle ist die dorsocaudale Circumferenz des Endteiles des Kieferastes angeschmiegt. Die dorsale, den Nerv von oben deckende Hälfte ist die ungleich stattlichere.

Der in der Außenhälfte cranialwärts leicht vorgeneigte Höhendurchmesser ist im Bereiche des dorsolateralen Schenkels zunächst horizontal eingestellt. Wir finden ihn im Schnitt der Skizze *m* (Textfig. 21) als größten Durchmesser wieder. Er weicht hier bereits ein Geringes von der Horizontalen ab. Höher oben gewinnt der Schenkel Rinnenform und umfaßt den Nerven caudal und medial. Die Rinne wird von der vorderen Massivhälfte weiter geführt und cranial ergänzt. Verfolgen wir auch in dieser Strecke den größten Durchmesser! Die Skizzen *m*—*i* lehren, daß der in *m* lateral- und ein Geringes auch dorsalwärts sehende Rand des Schenkels im Scheitel des hinteren Rinnenrandes seine Fortsetzung findet. Der medialwärts sehende setzt sich unter gleichzeitiger Vergrößerung in die untere Hälfte des cranialen Rinnenrandes fort. Aus dem Gesagten geht hervor, daß der dorsolaterale Schenkel eine Torsion erleidet, welche sich auch auf die vordere Massivhälfte fortsetzt.

Sie findet hier ihre weitere Fortsetzung. Der größte Durchmesser des von den Schnitten *i*—*d* (Textfig. 21) getroffenen Massivabschnittes, welcher den vorderen Rand und einen Teil des Bodens der Nervenrinne einschließt, erfährt eine Drehung in der Art, daß er endlich fast wagerecht eingestellt wird und so den Übergang zu dem der Vene angeschmiegten Endteil des Randes gewinnt.

Die vorstehende Schilderung hat uns in das Bereich der vorderen Massivhälfte geführt. Sie hat noch vieles von der Tafelform gewahrt. Die Formverhältnisse des vorderen Randes sowie jene des Aufsatzes erwecken den Eindruck der endgiltigen Abgrenzung des Besitzstandes. Die Reduktion der cranialen Entfaltung hat ein gewisses Ausmaß der Übereinstimmung der Formverhältnisse beider Massivhälften mit sich gebracht. Sie wird in der Schrägschnittreihe deutlich, welcher die Skizzen der Textfig. 22 entnommen worden sind. Diese lehren unverkennbar, daß beide Massivhälften das gleiche Ziel: möglichst breiten Kontakt mit der Nervenanlage anstreben.

Vergleich mit den Befunden bei den Keimen mit dem Vorderkopfmaß $a = cca$ 3 mm. Für die in der Textfig. 37 durchgeführte Pausdeckung der beiden Rekonstruktionen 2 und 3 kamen vornehmlich zwei orientierende Einzelheiten in Betracht: die Einmündungsstelle der dorsolateralen Wurzel der Strombahn sowie der craniale Kontur des hinteren Rinnenrandes und zwar dessen beiden mittleren Viertel.

Aus der Zeichnung geht hervor, daß die Profilhöhen beider Massive nur um Weniges differieren. Dasselbe lehrt für die hintere Massivhälfte die Deckung

der beiden Pauskombinationen in den Textfig. 11 und 36. In beiden entspricht das Dorsalende dem Scheitel des hinteren Rinnenrandes. — Die Massenzunahme, welche diese Hälfte bei dem älteren Keim aufweist, kommt wie die drei Zeichnungen lehren, dadurch zum Ausdruck, daß sie lateralwärts und auch caudalwärts weit mehr auslädt als bei dem jüngeren.

In der hinteren Massivhälfte sind die Größenverhältnisse von Nerv und Strang andere geworden. Die Pauskombinationen sowie auch der Vergleich der Schnittbilder, welche der Rekonstruktion 2 zugrunde gelegt worden sind mit jenen in der Textfig. 21 lehren folgendes. Bei dem jüngeren Keime ist eine ansehnliche Strecke der unscheinbaren seichten Hohlkehle für die Nervenanlage längs der Außenseite der oberen Stranghälfte ausgespart. Die von dieser Hälfte gebildete dorsomedial weit offene Rinne ist in der Pauskombination

Textfig. 37.

Pausdeckung der Rekonstruktionen 2 und 3.

(Textfig. 11) gut zu übersehen. Bei dem älteren Keime gemahnt nur noch der Umriß eines einzelnen Schnittes an die Rinnenform. Auch der flügelförmige Anhang des ventromedialen Schenkels, den wir in der Textfig. 11 und noch weit besser in der Textfig. 28 in den N. B. wahrnehmen, ist nicht mehr nachweisbar.

Die neue Form zeichnet sich durch einheitliche, abgerundete Umrisse aus, welche ihre Entstehung dem Bestreben verdanken, mit der ansehnlichen Nervenanlage möglichst breite Berührungsflächen zu gewinnen. Markant hervortretende Kanten und Ecken verfallen der Assimilierung an die Nachbarschaft. Entkleide ich den Strang des jüngeren Keimes dieser Kanten, so wird die Torsion desselben ungleich deutlicher, als es die Schilderung auf S. 214 vermuten läßt.

Ich wende mich zur vorderen Massivhälfte. Die Verbreiterung der Nervenrinne macht sich hier vornehmlich in ihrer unteren Hälfte geltend. Mit der stattlichen Verdickung des Vorderrandes hat das Massiv ventral an Ausdehnung gewonnen. Die Ausgestaltung des hinteren Randes läßt sich ohne Schwierigkeit auf das Wachstum der in ihm vereinigten Bruchstücke zurückführen. Jene der vorderen erfordert eine eingehende Analyse. Mit ihm schließt das Massiv cranial ab; er hat erst spät die gleiche Selbständigkeit gewonnen, welche dem Hinterrand von allem Anfang an zukam.

Die Pausdeckung (Textfig. 37) lehrt zunächst, daß seine ansehnliche ventrale Ausdehnung bereits bei dem jüngeren Keime angedeutet ist. Hier läuft dieser Abschnitt verdünnt, fast zugespitzt aus. Dorsal hat neben namhafter Entfaltung Reduktion stattgehabt. Die nachbarlichen Beziehungen zum Ganglion finden unterhalb der Mündungsstelle der dorsolateralen Nebenwurzel ihr Ende und die weitere Fortsetzung des Randes erstreckt sich von da ab dorsocranialwärts. Diese Einzelheiten erinnern an die Befunde bei dem Keim der Rekonstruktion 1.

Es empfiehlt sich an dem Rande drei Abschnitte zu unterscheiden. Sie lassen eine etwas differente Entstehungsart erkennen. Im Bereiche des unteren, abwärts verjüngt endigenden Drittels hat wohl vornehmlich ein Wachstum alter Bestände statt gehabt. Mit dem Schnitt der Skizze *g* (Textfig. 21) erreichen wir das mittlere Drittel. Dieser Abschnitt schließt bei dem jüngeren Keime ventral mit dem Randstreifen ab und entbehrt medial des einheitlich abgerundeten Umrisses. Bei dem älteren deutet schon die unscheinbare Änderung in den Umrissen des Randes, welche die Skizzen *h*—*f* (Textfig. 21) erkennen lassen, darauf hin, daß hier der alte Bestand nicht mehr in vollem Umfange weitergeführt wird. Weit klarer wird dies, wenn wir die Skizzen *h*—*c* und die Textfig. 28—31 mit den Schnittbildern vom jüngeren Keime (Textfig. 5—7) vergleichen. Wir erkennen, daß die Richtung, in welcher der größte Durchmesser des Massivdurchschnittes des älteren Keimes auslädt, ganz verschieden ist von der, welche wir bei dem jüngeren antreffen. Bei diesem ähnelt der Durchschnitt einer kurzen Kette von Komponenten; bei jenem ist deren Zahl eine ungleich kleinere, hierfür aber die einzelne Komponente um so größer. Es hat eine Reduktion stattgehabt, von welcher namentlich der ventrale Randstreifen soweit er in unser Gebiet fällt, betroffen worden ist. Ich hoffe nicht fehlzugehen, wenn ich die großen Komponenten, welche das mittlere Drittel des Vorderrandes beherrschen, auf die noch unscheinbaren kleinen beziehe, welche bei dem jüngeren Keime — s. d. Textfig. 5—7 —

die Dorsalhälfte des Massivdurchschnittes aufbauen. Auf die Restbestände, welche in den Schnitten der Skizzen *i—g* sowie in jenen der Textfig. 27—29 dem Massiv ventral angeschlossen sind, habe ich bereits im beschreibenden Teile verwiesen. Sie stellen recessive Massivabschnitte dar, welche von der weiteren Entwicklung ausgeschlossen worden sind. Ihr ansehnlicher Umfang erweckt die Vermutung, daß auch sie zunächst mit zur Differenzierung herangezogen worden sind und diese mangels der nötigen Energie bald erloschen ist.

Ich will nun das obere Drittel ins Auge fassen. Die Beziehungen seines Endteiles zur Vene haben wir bereits bei jüngeren Keimen kennen gelernt. Ich verweise namentlich auf die Skizzenreihe in der Textfig. 13. Bei dem Keime *a* 3,2 vermisse ich jegliche Andeutung des Randwulstes; auch der Aufsatz ist recht dürftig entwickelt. Um so besser tritt er bei dem Keime 2,8 *I* hervor (s. d. Fig. 15). Seine Abgrenzung ist hier noch nicht völlig scharf.

Der Vergleich mit den Befunden bei jüngeren Keimen lehrt noch eines. Die nachbarlichen Beziehungen zwischen Massiv und Strombahn sind auf ein recht bescheidenes Maß reduziert worden.

B. Der Bauplan.

Ich will es im folgenden versuchen, die so vielgestaltigen Einzelbefunde zu einem einheitlichen Ganzen zu vereinigen. Es soll zunächst über die Anordnung der Komponenten und sodann über deren Entwicklung und Wachstum berichtet werden. Ein drittes Kapitel sei den nachbarlichen Beziehungen zwischen Massiv und Quintusanlage gewidmet. Ich möchte den Leser nochmals bitten, sich mit den in den N. B. dargelegten Untersuchungsergebnissen vertraut zu machen. Die folgende Darstellung knüpft an diese und namentlich an die Befunde in den Rekonstruktionen unmittelbar an.

1.

Die vordere Massivhälfte. An die Spitze dieses Kapitels stelle ich die Ergebnisse einer neuerlichen Revision der uns bereits bekannten Querschnittreihe von dem Keime mit 29 U. P. Sie sollen an der Hand der Skizzenreihe *a—f* in der Textfig. 38 besprochen werden. In *a—d* sind die beiden unteren Fünftel der Mandibularplatte wiedergegeben; *e* und *f* führen uns in das Bereich des Stieles. Bezeichne ich den Schnitt der Skizze *a* als ersten, so ist die Reihenfolge der Schnitte *a—f*: 1, 3, 4, 5, 7, 8.

Der Schnitt der Skizze *c* folgt als sechster auf den caudalen Endteil der terminalen Höhle. Wir nehmen im Bereiche des untersten Plattenabschnittes einen

schräg gelagerten kommaförmigen Streifen wahr, der durch sein dichteres, zum Teil auch regelmäßiges Gefüge von dem dorsal folgenden losen Zellbestande absticht. In seinem oberen Drittel sind einzelne Zellen in ganzer Ausdehnung zu übersehen. Sie sind spindelförmig und senkrecht zu den Seitenrändern eingestellt. Auch die übrigen Zellen dürften ähnlich orientiert sein; hierfür spricht die Stellung ihrer ovalen Kerne. Weiter unten vermisse ich diese Gruppierung. Das verjüngte ventrale Drittel des Streifens lädt ventromedial als Fußteil der Platte frei aus. Sein Zellbestand hat den Charakter dichten embryonalen Bindegewebes.

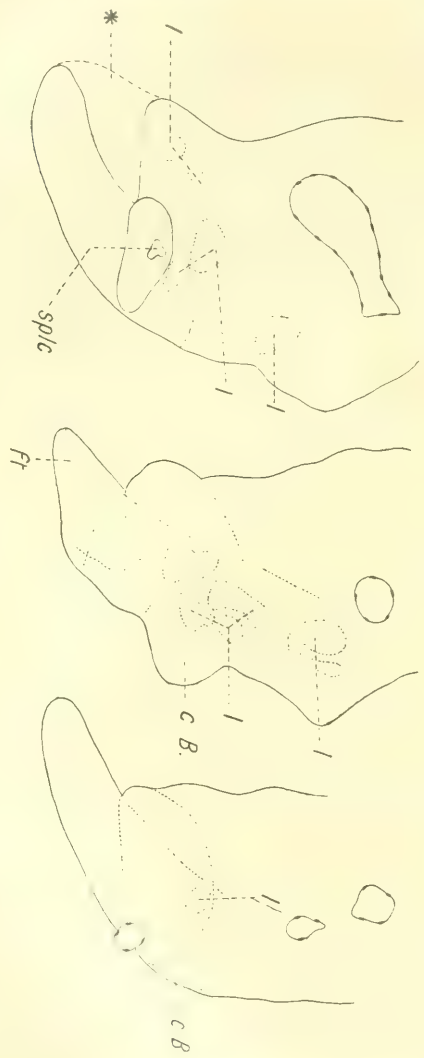

Textfig. 38 *a*—*c*.
Keim mit 29 U. P. Transversalschnittreihe. Umrisse der beiden ventralen Fünftel der Mandibularplatte (*a*—*c*). *L*, Kopfhälfte.

Ich schreite zunächst caudalwärts vor und will gleich bei dem ersten Schnitt (Skizze *d*) Halt machen. Ein Teil der Befunde ist bereits in den N. B. berücksichtigt worden (s. dort S. 233, Textfig. 9). Das regelmäßige Gefüge des Streifens ist namentlich im mittleren Dritteil ausgeprägt. Dieses ist scharf begrenzt und hat die Umrisse eines Rechteckes. Ich habe es mit *v.B.* bezeichnet. Die Gruppierung des Zellbestandes erinnert an ein hohes mehrreihiges Epithel, dessen Elemente voneinander abgerückt sind. Die Ränder des oberen Drittels sind etwas unscharf; die regelmäßige Aufreihung der Zellen wird durch eine ansehnliche Lücke *l* etwas beeinträchtigt. Der Fußteil *ft* durchwächst *v.B.*; über seine dorsale Grenze bin ich im Unklaren geblieben. Der uns bereits bekannte Endteil der inneren mandibularen Seitenplatte *c* wird von einer epithelähnlichen Zellreihe umrandet und reicht dorsal bis an eine größere Lücke heran. Seine Außenhälfte ragt ins Bereich des kommaförmigen Streifens vor.

Im zweiten Schnitt erstreckt sich dieser Streifen aufwärts bis zum Niveau der seitlichen Darmkante. Sein stattlicher, von spärlichen kleinen Lücken durchsetzter Zellbestand erfährt namentlich längs des Außenrandes eine scharfe Abgrenzung. Die dorsale Fortsetzung entspricht der Außenhälfte der Platte und sticht von deren zellarmen Innenhälfte deutlich ab.

Im dritten Schnitt (Skizze *e*) zeigt der Streifen die gleiche Höhe; die ein- und aufwärts von ihm folgenden Abschnitte der Platte sind schon recht unansehnlich. Die Analyse seiner Felderung fällt nicht leicht; ich habe ihre Ergebnisse in die Skizze eingetragen. Der Zellbestand des Feldes *v. B.* zeigt das uns bereits bekannte regelmäßige Gefüge. Es ist auch in den dorsal folgenden Bezirken nachweisbar; hier wird sein Gleichmaß durch die Lücke *l* beeinträchtigt. Dem Endteil der inneren Seitenplatte gehört *e* an; ein kleiner im Anschnitt getroffener Bezirk überragt den inneren Kontur des Streifens medialwärts.

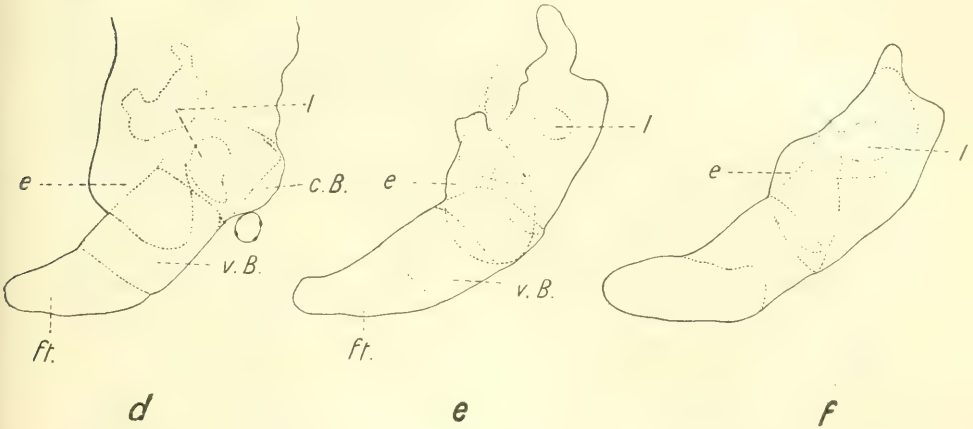

Textfig. 38 *d—f*.

Keim mit 29 U. P. Transversalschnittreihe. Umrisse der beiden ventralen Fünftel der Mandibularplatte (*d*) und ihres Stieles (*e—f*). *L.* Kopfhälfte.

Im vierten Schnitt (Skizze *f*) ist *e* schon recht schmächtig. Eigenartig ist der Bau des kommaförmigen Streifens. Oberhalb des transversal eingestellten, dicht gefügten ventromedialen Endabschnittes wird seine Außenhälfte fast zur Gänze von einer Zellzeile hergestellt. Die Gruppierung der Elemente erinnert unmittelbar an ein mäßig hohes Cylinderepithel, dessen Zellen soweit voneinander abgerückt sind, daß helle Spältchen die gesamte Ausdehnung jedes Zellleibes übersehen lassen. Die Kerne lagern nicht in gleicher Höhe. Die lateral sehenden Abschnitte der Zellen sind einer zarten Membran aufgereiht; die medial gerichteten entbehren des intimeren Anschlusses. Eine deutliche längliche Lücke trennt die Reihe von der Innenhälfte des Streifens. Auch diese wird von einer Zellreihe beigestellt. Ihr epitheliales Gefüge ist wenig scharf ausgeprägt. Hoch oben deckt die zellige Umrahmung eines rundlichen Wabenrestes den Streifen gleich einem Schatten und verschleiert auch zum Teil seine Außenhälfte. Die in der Skizze angedeutete Felderung bedingt keine Störung der lateralen Zellzeile.

Der Schnitt *f* hat uns bereits in das Bereich des Stieles geführt. Ich habe über diesen in den N. B. zu berichten versucht und verweise auf die dort S. 255

gegebene Schilderung sowie auf die Textfig. 15. Ihr Schnitt folgt unmittelbar auf den unsrer Skizze *f*.

Cranialwärts vom Schnitt der Skizze *c* sehe ich folgendes. Im ersten Schnitt (Skizze *b*) wird der untere Endabschnitt der Mandibularplatte von einem stattlichen, annähernd oval geformten Feld *c.B.* besetzt gehalten, welches eine größere Lücke einschließt. Das von einer deutlichen Randreihe von Zellen umhegte Territorium verfügt namentlich in seiner ventralen Hälfte über einen ansehnlichen Zellbestand. Die einzelnen Elemente sind hier meist durch helle Spalten geschieden, welche eine Abgrenzung der Zellleiber ermöglichen. *c.B.* überragt den kommaförmigen Streifen lateral um ein Beträchtliches. Die Felderung des letzteren ist in der Skizze angedeutet. Das dorsale Dritteil ist einwärts ganz unscharf begrenzt und von einer Kette ansehnlicher Lücken *l* durchsetzt, welche sich auch ins Oval herab erstrecken. — *c.B.* kehrt in den beiden caudalen Nachbarschnitten wieder. In dem der Skizze *d* nehme ich bloß die Außenhälfte wahr.

Im zweiten cranialen Nachbarschnitt (Skizze *a*) sehe ich von *c.B.* wenig mehr. Der ventrale Endabschnitt der inneren Plattenhälfte lädt hier gleich einem Erker einwärts frei aus. Das den kleinen, scharf umschriebenen Splanchnocölabschnitt *splc* umrahmende Zellmateriale bildet einen niedrigen Bezirk für sich, welcher die dorsale Fortsetzung des schon recht schmächtigen kommaförmigen Streifens deckt. In die Felderung des letzteren gewinne ich keine befriedigende Einsicht; die dorsale Hälfte läßt wenig mehr von der Regelmäßigkeit im Bau erkennen, der wir weiter caudal begegnet sind. Im Bereiche des Erkers sowie auch weiter lateral oberhalb *splc* stoßen wir auf stattliche Lücken, welche den Zellbestand stark schmälern. (In meiner ersten Schilderung dieses Schnittes, welche ich in dem Aufsatz über das Mesoderm des Vorderkopfes gegeben habe, hatte ich die mediale Grenze unseres Plattenabschnittes im Bereiche der mit einem * bezeichneten Linie gesucht. Vgl. hierzu die dort gegebene Fig. 21 *d*.)

Im cranialen Nachbarschnitt ist der Erker noch deutlicher ausgeprägt; im zweitnächsten ist der kommaförmige Streifen schon recht dürftig. Im dritten sehe ich folgendes. Die Platte, deren Außenhälfte den caudalen Endabschnitt der terminalen Höhle einschließt, ist ventral gradlinig begrenzt. Dieser Kontur lagert nur um weniges höher, als die untere Circumferenz des intermediären Aortenbogens. Vom Streifen sehe ich nichts mehr. Ähnlich wie im Schnitt der Skizze *a* findet sich knapp oberhalb des ventralen Plattenrandes und zwar ein Geringes lateral von dessen Mitte ein kleiner scharf umrandeter Splanchnocölabschnitt.

Im Anschluß an meine in den N. B. dargelegte Auffassung ergibt sich folgende Analyse der Schnittbilder. Der kommaförmige Streifen läßt aufwärts von *fl* ein Gefüge erkennen, das an den Bauplan der Seitenplatten im Hinterkopf erinnert. Dort, wo es besonders klar zu Tage tritt, ähnelt es einem hohen mehrreihigen Cylinderepithel, dessen Elemente von einander abgerückt sind. Es ist ferner eine Aufteilung in rechteckige Felder angedeutet. Unter Berücksichtigung der Rekonstruktion III (N. B.) fasse ich dieses Areal des Streifens als den Durchschnitt von einander durchwachsenden Zellbalken der äußeren Seitenplatte auf. Es sei als Balkenfeld bezeichnet. Zu ihm tritt

der Endteil der medialen Seitenplatte *e* in Beziehung. *c. B.* entspricht dem Endabschnitt des cölogenetischen Bezirkes. Sein Zellbestand verdankt seine Entstehung der Proliferation von seiten der Wandung eines schon früh auftretenden caudalen Divertikels der terminalen Höhle; es kann aber auch eine Kette kleinerer Splanchnocölabschnitte oder solche substituierender Waben in Betracht kommen. Eine frühe Entwicklungsstufe des Bezirkes ist in der Rekonstruktion 2 der N. B. sichtbar. Er ist hier mit Zr_1 bezeichnet und schließt einen ansehnlichen Splanchnocölabschnitt ein. — Es erübrigt noch die Deutung des ventromedialen Abschnittes *ft*. Er ist aus dichtem embryonalen Bindegewebe aufgebaut. Die Befunde bei jüngeren Keimen lassen es wenig wahrscheinlich erscheinen, daß er nur auf eine Fortsetzung der äußeren Seitenplatte allein zu beziehen ist. Bei diesen reicht die Wabenreihe tief in diesen Abschnitt herab. Ich vermute vielmehr, daß kleine Bezirke beider Seitenplatten in Betracht kommen dürften. Über die möglichen Beziehungen zu der bei unserm Objekt recht schemenhaften Verbindung zwischen der Mandibularplatte und dem prämandibularen Splanchnocöl konnte ich keinen genügenden Aufschluß erhalten.

Endlich sprechen auch die Formverhältnisse, welche *ft* zumal bei älteren Keimen aufweist, zugunsten der vorgetragenen Auffassung[1].

In der Skizze *a* weist unser Plattenabschnitt eine ansehnliche Verbreiterung auf. Sie ist in den nahen nachbarlichen Beziehungen zur terminalen Höhle begründet, deren Endabschnitt im dritten cranial folgenden Schnitte auftaucht. Caudal erfährt die Platte eine Verschmälerung. Da der kommaförmige Streifen immer wieder nachweisbar ist, sein Balkenfeld caudalwärts sogar an Ausdehnung gewinnt, so kann diese Verschmälerung nur auf Kosten der medialen Seitenplatte erfolgen. Und wir sehen in der Tat, daß von deren Endteil *e* in dem Schnitt der Skizze *f* nurmehr ein unscheinbares Restchen erübrigt. Cranialwärts vom Schnitt der Skizze *d* vermisse ich die Abgrenzung von *e*.

Das mit am besten begrenzte mittlere Drittel *v.B.* des kommaförmigen Streifens hat die Umrisse eines Rechteckes und entspricht dem Durchschnitt eines Zellbalkens. Die Betrachtung der Rekonstruktion III in den N. B. läßt leicht erkennen, daß er nicht dem cranialen Balken Zb_1 entsprechen kann; er dringt in den cölogenetischen Bezirk von unten her ein. Es handelt sich um einen dritten Balken, welchen ich als ventralen bezeichnen will. Meine Vermutung, daß

[1] In den N. B. habe ich den Fußteil irrtümlich zum cölogenetischen Bezirk in Beziehung gebracht.

das in der eben erwähnten Rekonstruktion mit *Str* bezeichnete Stratum diesen Balken und den Fußteil einschließt, bestätigt die Revision der Schnittreihe. Der Balken ist aber auch schon in der an gleicher Stelle gebrachten *R.II* leicht aufzufinden. Er entspricht hier dem Zellriegel *Zr*, der vom cölogenetischen Bezirke Zr_1 gekreuzt wird. — Ich habe in den N. B. *Zr* nicht zu einem Balken in Beziehung gebracht, da mir von dem eben geschilderten Befunde nichts bekannt war.

Die Vereinigung alter und neuer Befunde ergibt folgendes. Im Bereiche jenes Bezirkes der ventralen Plattenzone, aus welchem die Massivschale ihre Entwicklung nimmt, kommen vornehmlich folgende Abschnitte der mandibularen Seitenplatten in Betracht. 1) Die drei Zellbalken. Ein jeder entspricht einem streifenförmigen Abschnitt der äußeren Seitenplatte. 2) Der Endabschnitt der inneren Seitenplatte. 3) Der cölogenetische Bezirk und der Fußteil, welche beide aus kleinen Bezirken beider Platten ihre Entstehung nehmen.

Bei den älteren Keimen kehren die soeben aufgezählten Komponenten in der gleichen Anordnung wieder; der craniale Balken wird bald zurückgebildet.

Die Beweise für das eben Gesagte lassen sich an der Hand unsrer Text- und Tafelbilder leicht erbringen. Ich wende mich zunächst zu den Figuren 5 und 8 (Keim mit 34 U. P.). Wenn auch die Einheitlichkeit der Umrisse des kommaförmigen Streifens in diesem oder jenem Punkte gestört ist, das Wesentliche der topischen Beziehungen ist leicht wiederzuerkennen. Die Aufteilung des Balkenfeldes ist wohl so zu deuten, daß das Sonderareal *a* dem Durchschnitte des ventralen und *b* dem des caudalen Balkens entspricht. Der Fußteil und der cölogenetische Bezirk sind leicht erkennbar. Über den Anteil der inneren Seitenplatte gibt die Serie keinen befriedigenden Aufschluß.

Die Befunde in der Rekonstruktion IV (N. B.) stimmen im wesentlichen mit dem uns bekannten Bauplan des Massivs überein. Einem eingehenden Vergleiche stellt sich manches Hindernis in den Weg. Ich will das Wenige, das ich ermitteln konnte, mitteilen. Das hintere der beiden einander kreuzenden Bruchstücke, deren rechteckige Umrisse die Öffnung des Winkels zwischsn den beiden Stielsparren ausfüllen, ist wohl auf den caudalen Zellbalken zu beziehen. Dafür spricht namentlich die in der Serie leicht nachweisbare Beziehung zur Anlage des Kieferastes. Das Bruchstück *d* (s. die Fig. 25) kehrt bei den älteren Keimen wieder (s. d. Textfig. 15).

Unter den Schnittbildern von dem Keime *a* 2.8 *II* (Textfig. 18) läßt *g* den kommaförmigen Streifen deutlich erkennen. Die Bezirke des

Balkenfeldes sind auch hier auf den caudalen und ventralen Balken zu beziehen. Sehr ansehnlich ist der Fußteil; sein Dorsalrand ist scharf umschrieben. Auch in den Schnitten *f—d* beherrscht der kommaförmige Streifen mit die Formverhältnisse des Massivs, trotzdem seine intimen Beziehungen zum Kieferaste eine Einbuße seiner ursprünglichen Ausdehnung mit sich gebracht haben. Der in dieser Region auftauchende, erkerartige mediale Anbau ist wohl, wie ein Vergleich mit der Skizze *a* in der Textfig. 38 lehrt, zur inneren Seitenplatte in Beziehung zu bringen. Eine Orientierung der kleinen Fragmente, welchen wir in den Skizzen *d—a* begegnen, habe ich nicht versucht.

Lehrreich ist das Studium der der linken Hälfte unsers Keimes entlehnten Pauskombination in der Textfig. 15. Der Vergleich mit der Rek. III (N. B.)[1] läßt erkennen, daß der Komplex *a* dem caudalen Zellbalken entspricht. In *c* ist der ventrale Balken und der Fußteil zusammengefaßt und es entspricht daher dieser Komplex dem Stratum *Str. b* dürfte wohl von Resten des rückgebildeten cranialen Balkens und dessen durch einen Stielsparren gegebenen caudalen Fortsetzung hergestellt sein. — In den durch den Boden der Nervenrinne hindurchgehenden Schnitten finde ich das in der Textfig. 17 eingetragene, wohl umschriebene Feld *x* vor. Unter seinen Sonderbezirken fällt namentlich das ovale Areal *y* auf.

Ich erhalte den Eindruck, daß *x* zu einem ventralen Abschnitt der inneren Seitenplatte in Beziehung zu bringen ist. Die Lageverhältnisse von *y* fordern zur Umschau in der Querschnittreihe auf. Das Areal dürfte dem Durchschnitt des mit (*y*) bezeichneten Komplexes entsprechen, den wir in den Skizzen *f—h* antreffen. Ob dieser Komplex dem bei dem jüngeren Keime aufgefundenen ventralen Endabschnitt der medialen Seitenplatte entspricht (s. *e* in den Skizzen *d—f* der Textfig. 38) kann ich nicht mit Sicherheit entscheiden. Auch über den Komplex *b* gewähren die Querschnitte keinen befriedigenden Aufschluß.

Zu dem oben auf S. 200 über das Massiv des ältesten der untersuchten Keime Gesagten habe ich folgendes nachzutragen. Die Deckung der Tafelfig. 16 mit der Textfig. 15 ergibt, daß ansehnliche Abschnitte beider Ränder der Tafelrinne dem stark vergrößerten caudalen Balken angehören dürften. Der caudale Umriß des Stielsparrens *b* ist deutlich wahrnehmbar. Der Komplex *c* ist mit zum Aufbau des vorderen Tafelrandes verwendet worden und stellt im Verein mit *a* und *b*

[1] III ist bei 144facher, die Pauskombination bei 100facher Vergrößerung entworfen.

einen ansehnlichen Abschnitt des Rinnenbodens bei. Dieser Komplex bildet bei jüngeren Keimen den Ventralrand des Massivs vor der Nervenrinne, er hat wohl die ansehnlichsten Veränderungen erfahren. Ich habe sie auf S. 222 zu schildern versucht. Der Komplex *d* ist wohl im dorsalen Endabschnitt des Rinnenbodens enthalten.

Die in der Textfig. 15 dargestellten Komponenten bilden den Grundstock der vorderen Massivhälfte.

Es ist mir sehr wahrscheinlich, daß ähnlich wie die großen Komponenten auch die kleinen wiederkehren. Eine eingehende Verfolgung wird durch den Umstand erschwert, daß manches dieser Fragmente erst ziemlich spät einen reichlicheren Zellbestand erwirbt und sich daher bei jüngeren Keimen der Verfolgung entzieht.

Der im Vorstehenden geschilderte Grundstock ist ein verhältnismäßig bescheidener Restbestand der ventralen Plattenzone. Über die mit seiner Anlage verknüpften ersten Differenzierungen geben die Fig. 2—4 Aufschluß. Es kommen noch andre Befunde in Betracht. Ich meine die ganz eigenartige Felderung, welche Sagittalschnitte durch die Innenhälfte des Stockes erkennen lassen. Ich habe über sie auf S. 181 berichtet und dort auch auf ähnliche Befunde bei jüngeren Keimen verwiesen. Diese Felderung erinnert an den Durchschnitt einander durchkreuzender Balkenenden. Einige der ansehnlichsten Felder habe ich in die Rek. 2 (Fig. 14) eingetragen. Es liegt die Vermutung nahe, daß es sich hier um Abschnitte der inneren Seitenplatte handelt. Ist sie richtig, so ergibt sich, daß auch diese gleich der äußeren einer Fältelung unterliegt. Ich habe auf die weitere Verfolgung dieser der Assimilirung an die Nachbarschaft anheimfallenden Mesodermabschnitte verzichtet.

Die hintere Massivhälfte. Die Einsichtnahme ist hier recht schwierig. Ich will zunächst den von der cardialen Platte hergestellten Abschnitt ins Auge fassen. Es empfiehlt sich ein kurzer Rückblick auf seinen Entwicklungsgang. Er lehrt, daß die Platte schon frühzeitig eine deutliche Frakturierung aufweist. Die Ränder der Bruchstücke, von denen jedes am Aufbau beider Breitseiten der Platte beteiligt ist, durchwachsen einander.

Ich werde mich im folgenden an den dorsolateralen Schenkel halten und zunächst die Befunde in senkrecht zu diesem geführten Schnitten besprechen.

Bei einem Keime mit 20 U. P. bestehen die niedrigen Fragmente aus mäßig dichtem Bindegewebe, welches vielfach epithelähnlichen Charakter aufweist. Es kommt dies in den Versuchen einer Reihenbildung zum Ausdruck.

Bei einem nur wenig älteren Keime (21 U. P.) erinnert der Plattenbau an ein mehrreihiges Epithel, das in zwei Zellzeilen aufgeteilt worden ist. Diese stellen beide Breitseiten des Plattendurchschnittes her. Die zwischen den Zeilen befindlichen Lücken werden von spärlichen Zellen besetzt, welche vielfach spindelförmig sind und mit ihren verjüngten Enden zwischen je zwei Zellen der beiden Zeilen lagern. Die Einsichtnahme ist durch ansehnliche Zwischenzellspalten sehr erleichtert. Mitosen finde ich auf die gesamte Dicke der Platte verteilt; Lieblingssitze derselben sind die schmalen Ränder. Ein genaueres Zusehen läßt auch die einzelnen Fragmente leicht erkennen. Die scheinbare Einheitlichkeit der Umrisse der Platte wird durch die Verschleierung der Kreuzungsstellen bedingt.

Bei einem Keime mit 24 U. P. sind die beiden Breitseiten der ansehnlich verdickten cranialen Plattenhälfte annähernd parallel, die Ränder etwas unvermittelt verjüngt. Die Zellzeilen ähneln einem niedrigen Cylinderepithel, dessen Kerne in verschiedener Höhe Platz gefunden haben. Die der Nachbarschaft zugekehrten Enden der Zelleiber sitzen einer zarten Membran auf. Mitosen sind in beiden Zeilen nachweisbar. Eine zwischen den letzteren ausgesparte, etwas hellere Spalte beherbergt vereinzelte Zellchen vom Typus des embryonalen Bindegewebes. Die Frakturierung ist schon daran zu erkennen, daß die beiden Breitseiten der Platte des einheitlichen Umrisses entbehren.

Sagittalschnitte lehren folgendes:

Ich wende mich zunächst zu einem Keim mit 31 U. P. Der Durchschnitt des der cranioventralen Circumferenz des Aortenrohres benachbarten langgestreckten Plattenteiles ähnelt einer epithelialen Doppellamelle. Nur im Bereiche eines kleinen caudalen Endabschnittes vermisse ich diesen Bau. Das gleiche gilt vom verjüngten cranialen Ende. Beide Lamellen sind so weit voneinander abgerückt, daß Platz für die freie Entfaltung jeder Zelle vorhanden ist. Es erübrigt sogar eine intermediäre Spalte, welche spärliche Bindegewebszellen beherbergt. Jede Lamelle weist zumeist schlanke, epithelartig aufgereihte Zellen auf, welche durch ansehnliche Zwischenzellspalten voneinander geschieden sind. Die einer zarten Grenzmembran aufgereihten Abschnitte ihrer Leiber sind merklich verbreitert. Mitosen lassen erkennen, daß das Flächenwachstum der Lamellen sowie die Abgabe von Zellmaterial in den intermediären Spalt im Gange ist. — Soweit das erste Eindruck. Gibt man sich mit dem Studium des Präparates etwas mehr Mühe, so findet man auch die Fragmente auf. Entsprechend der Schnittrichtung sehen wir sie immer wieder zu einer langgestreckten Kette vereinigt. Jedes Glied hat die Formverhältnisse einer kurzen Doppellamelle. Die randständigen Zellen der kreuzenden Schmalseiten sind etwas unansehnlich. So kommt es, daß vornehmlich die Zellzeilen der Breitseiten die Aufmerksamkeit fesseln. Sie setzen sich an den Kreuzungsstellen scheinbar direkt in die beiden Nachbarreihen fort. In Wahrheit sind die beiden lang gestreckten Lamellen des Plattendurchschnittes eine Summe von Einzellamellen.

Ein etwas jüngerer Keim mit 29 U.P. zeigt einen ungleich größeren Fortschritt in der Ausgestaltung des Plattenbaues. Beide Lamellen sind soweit voneinander abgerückt, daß im intermediären Spalt eine dünne Schicht leicht verdichteten embryonalen Bindegewebes Platz gefunden hat.

Nun finden auch die bereits in den N. B. geschilderten Befunde in der Sagittalschnittreihe vom Keim mit 35 U. P. ihre Erklärung. Es ist entsprechend

der Form und der Verlaufsrichtung des dorsolateralen Schenkels immer wieder ein kleiner Abschnitt schräg vom Schnitt getroffen worden. Die Proliferation des embryonalen Bindegewebes ist so ansehnlich geworden, daß sich der Mutterboden mit den Formverhältnissen einer epithelähnlichen Rindenschicht bescheiden muß. Sie weist den uns bereits bekannten Bau auf. Hohe schlanke Zellen, deren Kerne nicht in einer Reihe Platz gefunden haben, sind einer deutlichen Grenzmembran aufgereiht. Ich kann die letztere jetzt vielfach auch in das Bereich des kreuzenden Nachbarfragmentes hinein verfolgen. Der Zusammenhang der Rinde mit ihrem Bildungsprodukt ist leicht nachweisbar. Das letztere hat den Charakter mäßig dichten Bindegewebes; es gelingt vielfach, die einzelnen Elemente voneinander zu trennen. Nur ganz vereinzelt sehe ich auf kurze Strecken eine Trennung von Rinde und Bindegewebe angedeutet. — Bei unserm Keime macht sich die Verschleierung der Fragmentierung mitunter sehr bemerkbar. Dann erweckt der Durchschnitt der Platte den Eindruck eines von einem gewellten oder gefältelten epithelähnlichen Rande umsäumten breiten Bindegewebsstreifens.

Im Laufe der weiteren Entwicklung erfährt das Gefüge der Platte eine eigenartige Veränderung. An die Stelle der soeben geschilderten ansehnlichen Fragmente tritt eine ungleich größere Zahl von scharf umgrenzten kleineren, welche zur Gänze von gleichmäßig dichtem Bindegewebe aufgebaut werden. Ich habe über die entsprechenden Befunde bei dem ältesten der untersuchten Keime auf S. 201 berichtet und verweise auf die Umrißskizzen in den Textfig. 24 und 25. Zumal im dorsolateralen Schenkel finde ich andre Zahlenverhältnisse als bei dem Keime mit 35 U.P. Die Mehrzahl der kleinen Bruchstücke ist rundlich. Ich habe zurzeit noch keinen befriedigenden Einblick in die Art ihrer Entwicklung gewonnen. Vielleicht wird sie durch eine Aufteilung der epithelähnlichen Rindenschichte eingeleitet, welche im Anschluß an ein rasches Flächenwachstum einer Fältelung unterlegen ist.

Die eben gegebene Schilderung leidet unter dem Mangel geeigneter bildlicher Belege. Einige finden sich in meinem Aufsatz über das Mesoderm des Vorderkopfes (Fig. 16 *b* u. *c*, 18 *b* u. *c*), ferner in den N. B. (Fig. 15, 16, 23,24). Die meisten dieser Bilder sind bei einer Vergrößerung entworfen worden, welche viele Einzelheiten zurücktreten läßt. Dies gilt namentlich von den Fig. 23 und 24 in den N. B. Besseres leisten die Fig. 6 und 7 der vorliegenden Schrift.

Ein Rückblick auf den im vorstehenden skizzierten Entwicklungsgang ergibt folgendes. Ein niedriger Zellstreifen wächst zu einer Platte heran, welche völlig Aussehen und Anordnung eines mehrreihigen Epithels aufweist und von der Nachbarschaft durch zarte, aber deutliche Grenzmembranen geschieden wird. Sie wird in embryonales Bindegewebe umgewandelt. Die Lösung der epithelähnlichen Gruppierung und die Heranbildung des Bindegewebes erfolgt zunächst in einer mittelständigen Schicht. Die randständigen Zellen bewahren vorerst den epithelähnlichen Charakter und umsäumen nach Art eines hohen Epithels das mittelständige Bindegewebe. Genauer genommen handelt es sich um eine Zellplatte, welche eine Frakturierung erlitten hat und

aus miteinander eng verbundenen Reihen von Bruchstücken besteht. Jedes Fragment führt die geschilderte Entwicklung selbständig durch. Es spiegelt sich also die bauliche Eigenart der gesamten Platte in jedem Fragment wieder. Gleichwie die enge Verkettung der Bruchstücke eine einheitliche Platte vortäuscht, erweckt auch ihre gleichsinnige Differenzierung den Eindruck des Gleichmaßes des Plattenbaues. Noch vor der völligen Umwandlung in embryonales Bindegewebe vollzieht sich ein Zerfall der Fragmente in kleinere Bruchstücke. Auch diese sind scharf umgrenzt und wahren ihre Selbständigkeit. — Die vorstehende Schilderung beruht auf der Untersuchung des dorsolateralen Plattenschenkels.

Eine weitere Überlegung führt zu folgender Annahme. Ich habe in dem Aufsatz über das Mesoderm des Vorderkopfes die Entwicklung der Platte aus dem visceralen Blatte des cardialen Mesoderms dargelegt. Nach dem Schwunde des zugehörigen Abschnittes der primitiven Pericardhöhle kam es zur Verschleierung des epithelialen Baues. Das Wachstum der Platte hat sich gleichwohl in einer dem epithelialen Charakter entsprechenden Form vollzogen. Es ist zunächst durch den Versuch einer regelmäßigen Aufreihung der Zellen eingeleitet worden. Eine solche nahm von jenen Stellen ihren Ausgang, an welchen das ursprüngliche Gefüge die geringste Verschleierung erfahren hatte und dürfte sich von diesen aus gleichmäßig ausgebreitet haben. So kam es zur Entstehung einer Anzahl von Herden, innerhalb welcher das Ausmaß der Differenzierung von der Mitte nach den Rändern allmählich abgenommen hat. Jeder dieser Herde entspricht der Anlage eines Fragmentes. Eine regelmäßige Aufreihung der Zellen benötigt Raum zur Entfaltung. Es sind daher die Herdränder dort, wo ihr Wachstum durch die Nachbarherde gehemmt war, in diese vorgewachsen. Damit war auch die Abgrenzung der Fragmente gegeben. Ihre Ränder wurden erst später der völligen Differenzierung zugeführt und hiemit änderte sich auch das Ausmaß der wechselseitigen Durchwachsung der Bruchstücke. — Die Fragmentreihen der Platte erinnern an eine mehrreihige Kette. Einem aus der Vergrößerung ihrer Glieder sich ergebenden Platzmangel wird durch das Ineinanderschieben derselben vorgebeugt.

Auffallend ist der Umstand, daß die peripheren Zellen jedes Fragmentes ihre regelmäßige Anordnung so lange beibehalten. Die Ausbildung einer epithelialen Rindenschichte ist in der eigentümlichen Reihenbildung vorbereitet, welche wir bei jüngeren Keimen antreffen. Bei diesen entbehren die randständigen Zellen des intimeren Anschlusses; die Sicherung der Aufreihung ist vornehmlich durch die Verbindung

mit der Grenzmembran gegeben. Interesse verdient der Umstand, daß auch die Anlage des ventralen Balkens in der vorderen Massivhälfte Andeutungen einer Rindenschicht aufweist. (S. die Angaben S. 159).

Der Analyse des Stielbaues stellen sich ansehnliche Schwierigkeiten in den Weg. Sie werden vornehmlich durch die Ausgestaltung der Nervenrinne bedingt. Ich wäre über das in den N. B. Berichtete nicht hinausgekommen, wenn mir nicht der Zufall die Sagittalschnittreihe vom Keime *a* 2,8 *I* in die Hände gespielt hätte. Bei diesem ist vom Kieferast nur eine kurze erste dorsale Strecke nachweisbar. Da im Bereich des Stieles und der cardialen Platte die gesamten Veränderungen des Besitzstandes und der Formverhältnisse, welche durch die Ausgestaltung der Nervenrinne bedingt werden, in Wegfall gekommen sind, ist den Komponenten eine ungehinderte Entfaltung zu teil geworden. Ich kann zwei Stielsparren nachweisen; vielleicht ist auch ein intermediärer dritter vorhanden. Er ist wohl etwas unansehnlich. Der starre Lauf der Sparren hat auch die geradlinige Begrenzung des Stieles mit sich gebracht. Die Beziehungen zu den Komponenten der vorderen Massivhälfte beschränken sich auf das Durchwachsen benachbarter Abschnitte. Es hat den Anschein, daß die Sparren selbständig sind. Bezüglich der Einzelheiten darf ich wohl auf die Schilderung S. 179 sowie auf die beiden Fig. 14 und 15 verweisen.

Hier ist wohl der Ort, der Beziehungen der Sparren zu den mandibularen Seitenplatten zu gedenken. Die Schnittbilder vom Keime mit 29 U. P. (Textfig. 38) lassen ohne weiteres erkennen, daß der Stiel der Mandibularplatte bis auf einen ventralen Endabschnitt vornehmlich von der caudalen Fortsetzung der äußeren Seitenplatte beigestellt wird. Dieser Befund erfährt eine Ergänzung durch die Angaben, welche sich in den N. B. auf S. 255 finden. Es kommt noch eine weitere Einzelheit in Betracht. Der Stieldurchschnitt weist bei dem Keime dort, wo seine Felderung zurücktritt, den Bau einer epithelialen Doppellamelle auf. Eine zwischen den beiden Blättern ausgesparte undeutliche Spalte schließt vereinzelte Zellchen ein. Ein ähnliches Gefüge zeigen junge Entwicklungsstufen der Cardialplatte. All diese Befunde legen die Vermutung nahe, daß meine in den N. B. gegebene Auffassung einer Korrektur bedarf. Ich habe die Sparren, welche die Felderung des Stieldurchschnittes bedingen, auf beide Seitenplatten bezogen und dies auch in dem Schema (Textfig. 13) zum Ausdruck gebracht. Es ist wohl wahrscheinlicher, daß sie der äußeren Seitenplatte allein angehören. — Durch diese Annahme wird an meiner in der erwähnten

Schrift ausführlich begründeten Deutung der Art der Entwicklung nichts geändert.

Die Cardialplatte reicht längs der inneren Circumferenz des Stieles dorsalwärts empor und ist mit diesem verschmolzen. Es kommt dies in der wechselseitigen Durchwachsung der Fragmente und der diesen benachbarten Abschnitte der Stielkomponenten zum Ausdruck. Ich habe hierüber in den N. B. und dem beschreibenden Teile der vorliegenden Schrift zu berichten versucht. Bei älteren Keimen wird durch die Ausbildung der Nervenrinne eine solch bedeutende Änderung in den Formverhältnissen und auch im Besitzstand von Stiel und Platte bewirkt, daß es schwer hält, die Grenzen beider abzustecken. Ist einmal der Bau von Fragment und Komponente der gleiche, so ist jedweder Versuch dieser Art wohl aussichtslos.

2.

Entwicklung und Wachstum der Komponenten zeigen bemerkenswerte Einzelheiten.

Ein Teil geht aus kleinen streifenförmigen Bezirken der mandibularen Seitenplatten hervor. Ihr Bau erinnert an ein hohes mehrreihiges Epithel. Die Weiterentwicklung dieser ersten Anlagen wird durch zwei Momente charakterisiert. Sie werden restlos in embryonales Bindegewebe umgewandelt und bewahren trotzdem ihre Formverhältnisse. Andre Bruchstücke, welche auf die Proliferation von Seite der epithelialen Umrahmung kleiner Splanchnocölabschnitte oder solche vertretender Waben zurückzuführen sind, weisen einen dichten Zellbestand schon frühe auf. Gleichwie die kurzen Balkenabschnitte das Starre ihrer Form im weiteren Laufe der Entwicklung fortführen, so behalten auch diese kleinen rundlichen oder rundlich ovalen Zellkomplexe ihre ursprüngliche Gestalt bei. Die Komponenten wahren ihre Individualität. Nirgends hat eine Proliferation statt in der Art, wie sie dem Bindegewebsepithel der Seitenplatten (C. Rabl) sonst zu eigen ist. Eine solche führt zur Bildung von Zellmaterial, das schon frühzeitig die Grenzen des Mutterbodens weit überschreitet und zunächst jeglicher scharfer Abgrenzung entbehrt. Der Mutterboden bleibt aber immer wieder als Sonderschicht erhalten.

Der epithelähnlich angeordnete Zellbestand der Anlagen der Komponenten wird in embryonales Bindegewebe umgewandelt. Es ist so dicht, daß zwischen den enge benachbarten Zelleibern nur an ganz vereinzelten Stellen Lücken ausgespart sind. Und gleichwohl — es muß ein gewisses Mindestmaß von Regelmäßigkeit in seiner Entwick-

lung vorwalten, da sonst die Formverhältnisse der Komponenten nicht erhalten werden könnten. Darin haben diese einen wesentlichen Zug des epithelialen Charakters ihrer Anlage bewahrt. Er ist in mannigfacher Beziehung von Bedeutung. Schon die Anlagen der Komponenten durchwachsen einander wechselseitig. An die Erhaltung ihrer Formverhältnisse ist die Fortdauer der nachbarlichen Beziehungen und damit auch die wechselseitige Beeinflussung der Wachstumsenergie geknüpft. Jede Komponente kann nur wachsen, wenn die sie durchdringenden Bruchstücke gleichfalls eine Vergrößerung erfahren und so Raum zur Entfaltung gewähren. Eine Proliferation, welche den Rahmen des Mutterbodens sprengte, müßte bei den einander so vielfach durchkreuzenden Wachstumsrichtungen der einzelnen Bruchstücke bald zur Raumnot führen und jegliches Wachstum hemmen. — Aus dem Gesagten geht hervor, daß das Gleichmaß in der Entwicklung des Massivs an die Wahrung der Selbständigkeit seiner Komponenten geknüpft ist.

Die soeben geschilderten Entwicklungsvorgänge harmonieren gut mit der ersten Ausgestaltung des Massivs. Es entspricht der Anlage der Quintusmuskulatur. Für seine einzelnen Abschnitte entfällt vorerst jenes Auswachsen, welches z. B. die Muskelanlagen der epithelialen Wandung des prämandibularen Splanchnocöls charakterisiert. Es wird im Gegenteil eine Weiterentwicklung an Ort und Stelle angebahnt. — Erst bei den älteren Keimen kommt es an vereinzelten Stellen zur Umwandlung des Zellbestandes in Spindelzellzüge und damit zur Verschleierung der Grenzen der Komponenten. Vielleicht ist hier noch folgende Bemerkung am Platze. Sie betrifft das Massiv abzüglich des caudalwärts vom Stiel folgenden Abschnittes der cardialen Platte. Die von der äußeren Seitenplatte beigestellten Balken und Sparren werden von Bruchstücken durchwachsen, welche beiden Seitenplatten oder der inneren allein angehören. Zu den letzteren ist auch der die Stielsparren durchwachsende Abschnitt der cardialen Platte zu zählen. Es baut sich also die craniale Hälfte der Anlage der Quintusmuskulatur aus Zellbeständen auf, welche einen ausgesprochenen »Mischcharakter« aufweisen. — Über die entsprechenden Beziehungen des ‚Aufsatzes' bin ich völlig im Unklaren geblieben. Der caudalwärts vom Stiele folgende Teil der Muskelanlage, der der cardialen Platte angehört, wird von der inneren Seitenplatte allein beigestellt.

Im vorstehenden war wiederholt von dem wechselseitigen Durchwachsen der Komponenten die Rede. Ich will im folgenden die ent-

sprechenden Befunde zu skizzieren versuchen und wähle den einfachsten Fall, das Kreuzen zweier Komponenten. Der Durchschnitt jeder derselben entspricht einem je nach der Schnittrichtung verschieden geformten Felde, welches mit dichtem Zellmaterial vom Typus des embryonalen Bindegewebes bestellt ist. Der beiden Feldern gemeinsame, individuell überaus variable Abschnitt, in dessen Bereich es zum Ineinanderwachsen der Zellbestände gekommen ist, erscheint gleichwie von einem Schatten gedeckt. Verfolge ich die Feldränder, so gelingt es bei einer bestimmten Einstellung des Tubus unschwer, jeden derselben auch im Gebiete des kreuzenden Feldes zu verfolgen. Ein zarter heller Saum längs der Außenseite des Randabschnittes, die regelmäßige Gruppierung der Zellkerne längs seiner Innenseite gestatten eine scharfe Abgrenzung. Ich halte mich an die Kerne, denn die Sonderung der Zelleiber ist überaus mühsam und führt vielfach nicht zum Ziel. Es wahren also beide Felder ihre volle Ausdehnung. So einfach gestalten sich die Beziehungen selten. Es walten ungleich kompliziertere Verhältnisse vor. Es kann eine Komponente von drei oder vier andern durchwachsen sein. Ihre Selbständigkeit bleibt gleichwohl erhalten. — Folgender Vergleich möge das Gesagte erläutern. Denken wir uns mehrere verschieden geformte Bürsten mit den Borsten ineinandergesteckt. Die einzelne Borste stelle eine Zellkette dar. Trotzdem jede derselben mitten unter anderen steckt — sie behält gleichwohl die Richtung und den Zusammenhang mit ihren Nachbarinnen bei. Und auch die Fläche, in welcher die freien Borstenenden vereinigt sind, bewahrt ihre Form, mag sie plan oder convex sein. Es ist dies ein ganz grober Vergleich, indessen, es steckt etwas von einem brauchbaren Schema in ihm.

Über die Schwierigkeiten, welche sich der Verfolgung der einzelnen Komponente in der Schnittreihe entgegenstellten, habe ich schon in den N. B. berichtet. In den dort gebrachten Tafelfiguren finden sich manche bildliche Belege der vorstehenden Schilderung.

Es erübrigt noch der Hinweis, daß die Ausgestaltung der Fragmente der cardialen Platte im wesentlichen eine Übereinstimmung mit der im Vorstehenden geschilderten Entwicklungsart der Komponenten zeigt. Auch ihre Anlagen werden restlos in embryonales Bindegewebe umgewandelt. Ebenso erfährt ihr Besitzstand eine scharfe Abgrenzung. Es gilt dies in gleichem Maße von den größeren Fragmenten, welche wir bei jüngeren Keimen angetroffen haben, wie von den kleineren Bruchstücken, in welche diese später aufgeteilt werden.

3.

Als Beispiel der ganz eigenartigen Beeinflussung, welche die Formverhältnisse des Massivs durch die intimen nachbarlichen Beziehungen zur Caudalhälfte der Quintusanlage erfahren, möge die Textfig. 39 dienen. Die Skizze *a*[1] gibt über die Umrisse des im Unterkieferbogen geborgenen Teiles der Mandibularplatte eines Keimes mit 21 U. P. Aufschluß. Die Formverhältnisse der Platte sind in den nachbarlichen Beziehungen zum ansehnlichen Rohr der aufsteigenden Aorta begründet. *b* zeigt den Durchschnitt des Massivstieles des ältesten der untersuchten Keime. Die Aorta ist verkümmert. Der Stiel hat die Gestalt einer abwärts offenen Rinne, in welche der Kieferast eingepaßt ist.

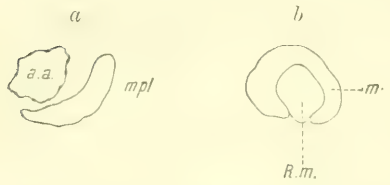

Textfig. 39 *a* und *b*.

a. Die Umrisse des im Unterkieferbogen geborgenen Teiles der Mandibularplatte eines Keimes mit 21 U. P. *b*. Kopie von Skizze *e* in der Tafelfig. 22.

Ich habe über die Heranbildung dieser intimen Beziehungen bereits wiederholt berichtet. Das Massiv gewinnt einen möglichst breiten Kontakt mit dem Kieferast, indem es denselben umwächst und zum Teil auch umscheidet. Dies Wachstum ist an die Regelung seines Besitzstandes geknüpft. Letztere bedeutet namentlich für seine Vorderhälfte eine Einbuße an Umfang. Gleichzeitig vollzieht sich die Glättung alter und Schaffung neuer einheitlicher Konturen. Es wird dies unter anderm längs des cranialen Randes und der inneren Breitseite der vorderen Hälfte bemerkbar. Vielfach sehe ich, daß von dieser oder jener Komponente ein verhältnismäßig nur bescheidener, im Grundstock geborgener Abschnitt weiter entwickelt wird. Das wohl abgerundete und scharf umschriebene Massiv erzielt die Umfassung des Kieferastes mit einem verhältnismäßig geringen Aufwand an Material und Energie der Differenzierung.

Der Überschuß an Material wird der Assimilierung an die Nachbarschaft zugeführt. Die erste Anlage des Massivs ist dementsprechend mit einer Überproduktion von Material verknüpft. Sie wird durch die Annahme verständlich, daß ja jede der großen Komponenten ein zusammenhängendes Ganzes bildet und daß eine einmal einsetzende

[1] *a* ist die Kopie der im Aufsatz über das Mesoderm des Vorderkopfes gebrachten Tafelfig. 16 *d*, *b* entspricht der Skizze *e* in der Textfig. 22 der vorliegenden Schrift.

Differenzierung im Bereiche eines solchen sich nicht von vornherein auf bestimmte Bezirke beschränken, vielmehr über diese hinaus weit ausgreifen wird. Dies lehrt unter anderm die Betrachtung der drei Zellbalken. Bei dem Keime der Rek. II (N. B.) reicht der ventrale Balken *Zr* bis an die Haupthöhle des mandibularen Splanchnocöls heran. Später wird der aus dem Grundstock des Massivs hervorragende Abschnitt ganz zurückgebildet. Den cranialen Balken und dessen durch einen der Stielsparren dargestellte Fortsetzung darf ich wohl als zusammenhängendes Ganzes auffassen. Es bleibt nur der Sparren erhalten. Die ansehnliche Höhe des caudalen Balkens wird durch die Quintusanlage bedeutend reduziert. Den erkerartigen Anbau vermisse ich bei den älteren Keimen. Diesen paar Beispielen könnte ich noch manch andre aus dem Bereiche der hinteren Massivhälfte anreihen. — Eine ähnliche Überlegung wie die vorstehende habe ich der Deutung der eigenartigen Entwicklungsverhältnisse des ersten Urwirbels zugrunde gelegt.

Die regressiven Prozesse bedeuten eine ansehnliche Einbuße an Material. Sie verraten sich dem geübten Auge bereits durch die mitunter ganz eigenartigen Umrisse des Massivdurchschnittes. Ich meine gradlinige Ränder, zumal solche, welche miteinander im Winkel zusammenstoßen, halbkreisförmige Konturen kleiner Randbezirke u. a. m. (vgl. auch die Textfig. 35). Der Überschuß an Material wird an die Nachbarschaft abgegeben. Freilich die Entscheidung, ob alles, was an wohlumschriebenen, dicht bestellten Feldern in der unmittelbaren Nähe des Massivdurchschnittes angetroffen wird, auch diesem ursprünglich angehört hat, fällt mitunter schwer. Es gehört einige Erfahrung dazu, sich hier zurechtzufinden.

Über die ersten Beziehungen zwischen Massiv und Quintusanlage konnte ich nur wenig ermitteln. Ich will zunächst an die Befunde bei dem Keime *a* 2,06 anknüpfen, welche ich im beschreibenden Teile an erster Stelle gebracht habe.

Caudalwärts vom Schnitt der Tafelfig. 4 ist die Fortsetzung der schmächtigen Anlage des Kieferastes in einer Rinne geborgen, welche längs der lateralen Fläche des Stieles und zwar dicht vor der stumpfen Kante ausgespart ist, in welcher sich diese Fläche mit der caudalen vereinigt. Sie wird im Bereiche des dorsolateralen Schenkels der cardialen Platte zu einer dünnen Röhre umgewandelt. Der Nerv ist hier also im Zellbestande der Platte und zwar nahe deren lateralen Fläche eingeschlossen. Er gelangt auf seinem weiteren Wege zur unteren Circumferenz des ventromedialen Schenkels und verläuft längs dessen caudalen Randes. Seine nachbarlichen Beziehungen zu diesem sind etwas bescheidene. Er taucht aus ihm hervor und bewahrt den Kontakt nur mit seiner dorsalen

Circumferenz. — Der Nerv erreicht die Innenhälfte des Schenkels nicht; sein äußerstes Endchen finde ich wieder in die Platte eingesenkt.

Schrägschnitte durch etwas jüngere Keime stehen mir leider nicht zur Verfügung. Ich kann daher über die Beziehungen zwischen der eben auftauchenden Nervenanlage und dem Massiv nur Vermutungen erbringen. Sie erhalten durch manchen Befund eine Stütze.

Für den obersten Abschnitt des Kieferastes mag wohl das gleiche gelten, wie für die zugehörige Ganglionhälfte. Ähnlich wie diese die Mandibularplatte durchwächst, so dürfte auch diese Aststrecke die ihr im Wege stehenden Anlagen der Komponenten durchsetzt haben. Hierfür kann ich als Belege das Tafelbild 8 und namentlich die Skizzenreihe in der Textfig. 18 anführen.

Anders steht es mit dem weiteren Laufe. Die in den N. B. gebrachten Tafelfig. 11—19 lassen erkennen, daß die äußere Breitseite der Massivanlage und der cardialen Platte eines einheitlichen Umrisses entbehrt. Sie setzt sich aus einzelnen kleinen Abschnitten zusammen, welche den Bruchstücken angehören und einander im Winkel treffen. Die Seite ist dementsprechend uneben, mit kleinen Rinnen und Furchen versehen. Die erste Anlage des Nerven dürfte in einer langgestreckten Kette solch kleiner, wohl verschieden tiefer Furchen ihre Lagerstätte gefunden haben. Sie hat wohl ferner die benachbarten Komponenten und Fragmente in dem gleichen Sinne beeinflußt, wie der ungleich stattlichere Kieferast bei den älteren Keimen. Damit finden die vorhin geschilderten Befunde in der Schnittreihe vom Keime *a* 2.06 ihre Erklärung. Die Umwachsung ist hier an mancher Stelle bis zur völligen Umschließung der kleinen Anlage gediehen, so daß sie eine Strecke ihres Weges durch den Zellbestand der cardialen Platte nehmen muß. — Der Nerv erwehrt sich aber vorerst dieser Umklammerung und sprengt sie, um Raum für sein Wachstum zu gewinnen. Bei all dem wahrt er aber im Laufe der weiteren Entwicklung den Kontakt mit dem Massiv. Die Vergrößerung der Berührungsfläche hält gleichen Schritt mit seinem Wachstum. Erst spät setzt die Umwachsung von neuem ein und diesmal mit ungleich besserem Erfolg. Sie wird jetzt nicht von kleinen unansehnlichen peripheren Abschnitten besorgt. Es ist wohl kein Zufall, daß gerade in den freien Rändern des den Nerven umschalenden Massivabschnittes mit die ansehnlichsten Teile des Zellbestandes eingeschlossen sind. Ihr Wachstum kann jenes des Nerven überflügeln. Ich verweise diesbezüglich auf die Skizzen *i*—*k*, sowie *a*—*h* in den Textfig. 21 und 22.

Ich will für diesmal von der weiteren Diskussion der Beziehungen zwischen Nerv und Muskelanlage absehen.

Die Zellmasse.

Eine Rückschau auf ihren Entwicklungsgang erheischt wohl die Berücksichtigung der baulichen Eigenart ihrer Bildungsstätte. Sie gehört der Höhlenzone der Mandibularplatte an.

Querschnitte durch einen Keim mit 25 U. P. lehren folgendes. Das caudale Drittel der Zone wird von unansehnlichen Splanchnocölabschnitten, Waben und Lücken durchsetzt. Die Umrahmungen der letzteren sind zu einem netzförmigen Bälkchenwerke vereinigt. Manches der verschieden mächtigen Bälkchen erinnert an ein mäßig hohes Cylinderepithel, dessen Elemente etwas voneinander abgerückt sind und in ihrer ganzen Ausdehnung leicht übersehen werden können. Andre wiederum sind aus niedrigen epithelähnlichen Zellen aufgebaut. Mitunter beteiligen sich an der Umrahmung einer Wabe nur spärliche Zellen, deren Kerne weit voneinander abstehen. Die epitheliale Umsäumung der dürftigen Splanchnocölabschnitte ist immer wieder leicht daran zu erkennen, daß der Kontur der Lichtung außerordentlich scharf ausgeprägt ist. Der für Waben so überaus charakteristische Einschluß vereinzelter Zellchen fehlt den Abschnitten. — An mancher Stelle ist der Zusammenhang der oben erwähnten Bälkchen gestört und sie ragen mit einem freien Ende in eine unregelmäßige breite, spaltförmige Lücke vor. — Im mittleren Drittel ist ein etwas ansehnlicherer Splanchnocöl abschnitt eingeschlossen. Er lagert in mäßig dichtem Bindegewebe, welches nur an ganz vereinzelten Stellen Waben beherbergt. Im cranialen beherrscht die terminale Höhle den Plan. Das längs ihres dorsalen Umfanges und dessen caudalen Abhanges angesammelte leicht verdichtete Bindegewebe birgt ein Lücken- und Wabenwerk, welches schärferes Umrisse entbehrt und daher wie verschleiert erscheint.

Über die Gruppierung der Waben bei Keimen dieser Entwicklungsstufe geben die Rekonstruktionen I und II in den N. B. Aufschluß. Sie lassen auch die so ansehnliche Differenz in der Entfaltung des mandibularen Splanchnocöls erkennen. Gleiches gilt von der Rek. III.

Bei einem Keim mit 29 U. P. hat in diesen soeben geschilderten Bezirken der Höhlenzone eine erste Proliferation embryonalen Bindegewebes begonnen. Sie geht von der Umrahmung des Splanchnocöls, der Waben und der rundlichen Einschnitte der Plattenränder aus. Das neugebildete Zellmaterial wahrt vorerst die Umrisse des Mutterbodens, so auch dessen oberen, abwärts leicht eingezogenen Rand. Es kommt daher ein scheinbar einheitlicher dorsaler Abschnitt der Mandibularplatte zustande, in welchem gut umschriebene Lichtungen ausgespart sind. An mancher Stelle ist die Gruppierung der Zellen die uns bereits bekannte mosaikartige. Trotzdem sie nahe benachbart sind, ist gleichwohl jede derselben zur Gänze leicht zu übersehen. Verwechslungen mit dem Anschnitt irgendeines Splanchnocölabschnittes kann ich ausschließen. — Die soeben geschilderten Befunde sind in Querschnitten gewonnen worden. Sagittalschnitte durch einen Keim mit der gleichen Urwirbelzahl lassen erkennen, daß der caudale Zellbalken das gleiche Drittel der Höhlenzone erreicht. (Vgl. die Rek. III in den N. B.).

Eine dritte Querschnittreihe von einem nur wenig älteren Keime (30 U. P.) zeigt wesentlich andre Bilder. Vom Splanchnocöl sind nurmehr Reste der terminalen Höhle wahrnehmbar. Es hat ferner eine Art Auslese unter den vorhandenen Proliferationsherden stattgehabt. Einer verhältnismäßig geringen Zahl derselben ist eine Weiterentwicklung zu Teil geworden und hat zur Bildung kleiner Häufchen dichten, stark tingierten Bindegewebes geführt. Entsprechend den nachbarlichen Beziehungen der einzelnen engverketteten kleinen Bildungsstätten haben die Zellhäufchen einander durchwachsen. Hand in Hand mit der Bevorzugung bestimmter Herde ging auch die namhafte Rückbildung der übrigen. Und daher kommt es auch, daß nur hier und da die Formverhältnisse des Mutterbodens erhalten geblieben sind. Am ansehnlichsten ist die Reduktion im caudalen Gebiete. Der von leicht verdichtetem Bindegewebe umrahmte neue Zellbestand ragt hier ventral nicht unter das Niveau des unteren Chordaumfanges herab. Dorsal erreicht er mit verschieden mächtigen Ausläufern den oft nur durch eine Zellkette angedeuteten oberen Plattenrand. — Weiter vorn ist der Bestand umfangreicher. Von Schnitt zu Schnitt offenbart sich ein reger Wechsel seiner Umrisse. Es kommen vornehmlich Proliferationsherde in Betracht, welche von der Wandung des Splanchnocöls hergestellt werden. Das Epithel ist nicht in seiner Gesamtheit beteiligt gewesen. Es hatte zunächst eine mit nur dürftiger Zellbildung verknüpfte Auflösung größerer Wandungsabschnitte stattgehabt, welche zum Schwunde der Lichtung führte. Nur kleinere Areale wurden mit zur Proliferation herangezogen. Die räumliche Beengung war die gleiche wie im caudalen Abschnitt. Die Zellhäufchen haben einander durchwachsen. Den cranialen Ausläufer der Proliferation stellt ein kleines Zellnest dar, welches in der Höhe der Chorda lagert. Es ist dorsal in dem mäßig dichten Bindegewebe eingelassen, das die Lichtungsreste der terminalen Höhle birgt und von den Zuflüssen der lateralen aufsteigenden Wurzel und der Kopfvene durchsetzt wird. Das Nest ist einem der Reste nahe benachbart und schließt einen solchen central ein.

Die weitere Ausgestaltung habe ich in den N. B. und im beschreibenden Teil der vorliegenden Schrift zu schildern versucht. Es hat eine Zusammenfassung des neu gebildeten Zellmaterials zu dem von mir als Zellmasse bezeichneten Komplex statt. Sie ist mit einer ansehnlichen Reduktion peripherer Abschnitte verknüpft. Der Umfang der Masse ist ein recht variabler, ihre Umrisse setzen sich aus einer Summe von kurzen Einzelstrecken zusammen, welche die randständigen Abschnitte der peripheren kleinen Zellhäufchen herstellen.

Bei den älteren Keimen treten folgende Einzelheiten in den Vordergrund. Es kommt zur bedeutenden Rückbildung der caudalen Hälfte der Zellmasse. Ihr Zellbestand wird ferner vielfach in Züge kurzer Spindelzellen umgewandelt, welche mit ihrem Längendurchmesser gleichgerichtet sind. Eine wesentliche Änderung des Bildes bedingt die Entwicklung des ansehnlichen Spindelzellzuges, welcher aus dem Vorderende der Masse austritt und ventrolateralwärts nach dem Restbestande der terminalen Höhle vordringt. Er entspricht der Anlage des Rectus

externus. Sein Lauf ist in der Fig. 13 gut zu übersehen; seine erste Andeutung finde ich bei dem Keime mit 36 U. P.

Ich will das Vorderende der Zellmasse, aus welchem der Zug hervortritt näher betrachten und verweise zunächst auf die Fig. 21 *b—d* in meinem Aufsatz über das Mesoderm des Vorderkopfes, ferner auf die Schilderung der Schnittreihen von den Keimen mit 35—37 U. P., sowie die Textfig. 27 und Fig. 27 in den N. B., endlich auf die in der gleichen Schrift gegebenen Rekonstruktionen I—III. All diese Befunde legen die Vermutung nahe, daß das Vorderende zur epithelialen Umwandung eines Abschnittes des mandibularen Splanchnocöls in Beziehung zu bringen ist, unterhalb welches tief unten der caudale Abhang der Dorsalwand der Prämandibularhöhle lagert. Angesichts der so ansehnlichen Variabilität der Entfaltung des Splanchnocöls, welche schon die paar Rekonstruktionen in den N. B. erkennen lassen, muß ich mir eine genauere Bestimmung dieses Abschnittes versagen. Die Bedeutung der auf S. 174 beschriebenen Felderung des Durchschnittes des Zellzuges sowie des bei dem ältesten der untersuchten Keime mitten in ihm eingeschlossenen Splanchnocölrestes ist mir nicht völlig klar.

Über die intimen Beziehungen zwischen dem Zuge und dem Restbestand der terminalen Höhle habe ich im beschreibenden Teile eingehend berichtet. Die eigenartige Verlagerung, welche das Vorderende der Zellmasse bei älteren Keimen aufweist, ist ohne Schwierigkeit auf die Ausgestaltung der venösen Bahnen unserer Region zurückzuführen.

Eine eingehende Betrachtung der Differenzierungsvorgänge der Masse soll an andrer Stelle folgen.

Im folgenden sei jener Mitteilungen gedacht, welche sich auf die Anlage der Quintusmuskulatur der Sauropsiden beziehen.

Corning[1] gibt in seiner Abhandlung über die Entwicklung der Muskulatur des Kopfes und der Extremitäten von *Lacerta muralis* und *viridis* eine gedrängte Schilderung der Anlagen der Quintus- und Facialismuskulatur. Er kommt auf S. 93 zu folgenden Schlußfolgerungen: »Es scheint mir, daß die Bildung der Visceralbogenmuskulatur und der im Bereiche des Darmes und des Herzens entstehenden splanchnischen Muskulatur wesentlich in der gleichen Weise vor sich gehen. In beiden Fällen entsteht sie durch Umwandlung des medialen Blattes des unsegmentierten Mesoderms, wobei durchaus nicht gesagt sein soll, daß

[1] H. K. Corning, Über die Entwicklung der Kopf- und Extremitätenmuskulatur bei Reptilien. Morph. Jahrbuch. Bd. XXVIII. Hft. 1. 1899.

aus demselben bloß Muskulatur hervorgehe; im Gegenteil, es sind Anlagen von Blutgefäßen, Aortenbogen und Darmgefäße, und teilweise auch von Stützgewebe aus demselben abzuleiten. Die Anlagen, die sich nach Ausbildung des Stützgewebes in den Kiemenbogen finden, sind ausschließlich oder doch hauptsächlich aus der medialen Wand des im Bogen eingeschlossenen Cölomsäckchens hervorgegangen; es ist aber wahrscheinlich, daß sie genau wie die aus den Rumpfmyotomen abzuleitenden Muskelknospen wenigstens potentiell Höhlenbildungen besitzen, welche sich aus dem Cölom ableiten.« Diese Angaben treffen im wesentlichen zu. Über die Rolle, welche die äußere Seitenplatte bei der Ausgestaltung der Anlage der Quintusmuskulatur spielt, finde ich bei unserm Autor keine Angaben. Seine Anschauungen über die Art der potentiellen Höhlenbildungen sollen später besprochen werden. Eines ist mir in seinen Tafelbildern aufgefallen. Die wechselseitigen Beziehungen der Größenverhältnisse von Kieferast und Muskelanlage sind bei *Lacerta* andre als bei der Möve; auch die nachbarlichen Beziehungen beider sind nicht so intime.

Reichen Aufschluß verspricht eine eingehende Untersuchung von *Chelydra serpentina*. Die mehr gelegentlichen Angaben in Johnsons Abhandlung[1], namentlich aber die Tafelfig. 10, 11 und 19 lassen leicht erraten, daß bei dieser Schildkröte ursprüngliche Entwicklungsverhältnisse vorwalten. Die Anlage der Quintusmuskulatur ist mit einer Lichtung versehen; sie unterhält intime Beziehungen zum mandibularen und prämandibularen Splanchnocöl. Einzelheiten, welche bei der Möve erst nach mühevollen Untersuchungen aufgedeckt werden konnten, lassen sich bei dem Objekte Johnsons aus den Schnittbildern ohne weiteres ablesen. Von einer genaueren Würdigung der Befunde muß ich wohl Abstand nehmen, trotzdem sich ein Vergleich geradezu aufdrängt. Die Angaben sind doch zu spärlich. Eine eingehende Untersuchung lag außerhalb des Arbeitsprogramms des Verfassers.

Johnson sucht die landläufige Auffassung der drei Kopfhöhlen als Somiten für *Chelydra* mit den Befunden in einer Serie zu stützen. Eine so wichtige Frage wie die der Zugehörigkeit der Mesodermabschnitte des Vorderkopfes kann nicht an der Hand von solch kargen Beobachtungen gelöst werden, zumal wenn die Schnittrichtung so vieldeutige Bilder ergibt, wie jene, auf welche der Verfasser seine Annahme gründet. Die Frage nach dem parachordalen Gelaß und dem in diesem

[1] Ch. E. Johnson: The development of the prootic head somites and eye muscles in *Chelydra serpentina*. The American Journal of Anatomy. Vol. XIV. Nr. 2. January 15, 1913.

eingeschlossenen Mesoderm bleibt ganz offen. Die in meinem Aufsatz über das Mesoderm des Vorderkopfes der Lachmöve gegebene Schilderung der Grenzmarken zwischen dorsalem und ventralem Mesoderm des Vorderkopfes junger Keime, ebenso auch die Fig. 4*c* und 8*d* lassen die Gründe für die irrtümliche Auffassung des Autors leicht erraten.

Für unsre Region gilt das gleiche, wie für die Rumpfregion. Eine erste Orientierung erfordert Querschnitte, welche über dorsal und ventral untrüglichen Aufschluß erteilen. Eine weitere Betrachtung hat dann mit dem sorgfältigen Studium des Grenzgebietes zwischen Vorder- und Hinterkopf zu beginnen. Auch hier empfiehlt sich zunächst eine eingehende Prüfung an der Hand von Transversalschnitten. Ist einmal auf dieser Grundlage eine Einsichtnahme in die primitive Gliederung des Mesoderms erreicht worden, so ergeben selbstverständlich auch andre Schnittrichtungen hochwillkommene Befunde. — Der Mangel des Studiums von Querschnittreihen und von solchen entlehnten Profilkonstruktionen jüngerer und jüngster Keime macht sich in Johnsons Abhandlung empfindlich geltend. Der Weg, welcher bis zum Stadium des Keimes der Rekonstruktion in der Fig. 19 führt, ist ein weiter und die große Lücke wird dadurch nicht verkleinert, daß immer wieder aus dem gesamten Mesoderm des Vorderkopfes nur die »Somiten« und gelegentlich auch die Anlage der Quintusmuskulatur einer Besprechung zugeführt werden. Ich mußte mir wiederholt die Frage vorlegen, ob sich denn der Autor dieser Einseitigkeit gar nicht bewußt geworden ist. Gibt es denn im Vorderkopf kein andres Mesoderm als die »Somiten«? Diese Art der Untersuchung, welche einzelne Abschnitte aus dem Zusammenhang mit der Nachbarschaft künstlich herauslöst, bedeutet keine Förderung unsrer Kenntnisse.

Die starre Gesetzmäßigkeit, welche sich in der Anlage und Differenzierung eines Urwirbels kundgibt, kontrastiert seltsam grell mit dem so ganz anders gearteten Entwicklungsgang und definitiven Schicksal der »Vorderkopfsomiten«. Das erste Differenzierungsprodukt des dritten dieser »Somiten« ist bei *Chelydra* wohl ähnlich gebaut wie die Zellmasse der Möve. Ich erschließe dies aus der Fig. 12. — Ich vermisse in Johnsons Ausführungen jedwede Berücksichtigung all dieser wichtigen Einzelheiten.

Einen Versuch, sich mit meinen Untersuchungsergebnissen auseinanderzusetzen hat er vermieden.

Über den zweiten Teil der Abhandlung, der sich mit der Entwicklung der Augenmuskeln befaßt, werde ich später berichten.

In den Mitteilungen Filatoffs[1] finden sich einige Angaben über die Anlage der Quintusmuskulatur von *Emys lutaria*. Johnson hat bereits eine Kritik derselben versucht und ich verweise auf seine Schrift.

Filatoff deutet die mandibularen und prämandibularen Splanchnocölabschnitte im Vorderkopf von *Emys* als »Somiten«. Bei aller Wertschätzung seines Bestrebens, die so widerspruchsvollen Angaben der Literatur zu einem einheitlichen Bilde zu vereinigen, kann ich seinen Anschauungen gleichwohl nicht beipflichten. Alles das, was ich im vorstehenden über die Mängel von Johnsons Arbeitsmethode gesagt habe, gilt in vollem Maße auch für Filatoff. Ich muß ferner gestehen, daß mir das Mißverhältnis zwischen den so dürftigen eigenen Befunden des Verfassers und seinen so weit tragenden Spekulationen nach wiederholter Lektüre immer stärker aufgefallen ist.

Ich habe in meinem Aufsatz über das Mesoderm des Vorderkopfes eine reiche Zahl von sorgfältig ausgeführten Querschnittbildern gebracht, welche zumal über das im parachordalen Gelaß lagernde dorsale Mesoderm Aufschluß gewähren. Filatoff versucht mehrmals gegen diese für ihn selbstredend so überaus unbequemen Befunde anzukämpfen. Der Erfolg bleibt allerdings ganz hinter seinen Absichten zurück. So zieht er unter anderm gelegentlich der Besprechung der »Gruppe des dritten Somiten« auch meine Tafelfig. 11*d* in Betracht und sagt über das Lichtungswerk, welches der dritten Kopfhöhle entspricht, auf S. 345 folgendes: »Wenn diese Höhle bei den Vögeln auch tatsächlich im Visceralmesoderm ihren Ursprung hat, so bleibt doch dieser Stelle gegenüber bei ihnen ein Abschnitt des dorsalen Mesoderms bestehen, welcher von der Segmentation unberührt bleibt; und eben dieser Abschnitt ist es, welcher dem dritten, möglicherweise sogar dem dritten und vierten Somiten von *Petromyzon*, Elasmobranchiern und gewissen Reptilien entspricht.« Nun sollte man erwarten, daß der Autor einen entsprechenden Querschnitt von *Emys* beibringt. Indessen — ich habe vergeblich nach einem solchen gesucht.

Bevor ich auf die Angaben über die zweite Kopfhöhle eingehe, sei einer Annahme gedacht, welche bei unserem Autor eine große Rolle spielt. Sie stützt sich auf eine Äußerung Froriefs.

Ich muß etwas weiter ausholen. Die Frage nach der ancestralen Funktion des Mesoblastes des Kopfes und der Visceralbogen ist das erste Mal von A. Froriep[2] in die Diskussion eingeführt worden. Er ist der Anschauung, daß es sich um ein Excretionsorgan gehandelt haben könnte; die excretorische Funktion der Wandungen der Kopf- und Visceralbogenhöhlen soll noch zu Recht bestehen. Als Beweis hierfür verweist er auf jene rätselhaften, geradezu abenteuerlichen blasigen Auftreibungen, welche die Kopfhöhlen einiger Selachier aufweisen. Sie sollen durch eine Stauung der in ihnen angesammelten Flüssigkeit bedingt werden.

---

[1] D. Filatoff, Die Metamerie des Kopfes von *Emys lutaria*. Zur Frage der correlativen Entwicklung. Morph. Jahrbuch. Bd. XXXVII. Hft. 2 u. 3. 1907.

[2] A. Froriep, Einige Bemerkungen zur Kopffrage. Anatom. Anzeiger, Bd. XXI, Nr. 18 und 19. 1902.

So schwer es mir auch fällt, der Annahme eines so hervorragenden Forschers wie Froriep entgegenzutreten — einige der Bedenken, welche mir schon bei der ersten Lektüre seiner Schrift aufgestiegen waren, kann ich nicht unerörtert lassen. Wie steht es um die Excretion im Kopfe jener Wirbeltierkeime, welche der Kopf- und Visceralbogenhöhlen völlig entbehren? Wieso kommt es, daß die Höhlungen das Maximum ihrer Entfaltung in einer frühen Entwicklungsperiode erreichen, in welcher der Bestand des Mesoderms ein noch recht bescheidener ist, daß sie ferner, wie das Beispiel der Möve zeigt, in einem Zeitpunkte zurückgebildet werden, in welchem das Mesoderm gleich den übrigen im embryonalen Kopfe vereinigten Anlagen eine ungleich größere Mächtigkeit aufweist? Die Höhlungen sollen eine Art Urharn enthalten. Was geschieht mit diesem nach dem Schwunde seiner Behälter? Er wird wohl resorbiert. Wozu ist er denn überhaupt ausgeschieden worden?

Ich bin der Anschauung, daß sich die Deutung der in den Höhlungen eingeschlossenen Flüssigkeit wohl in einer andern Richtung bewegen muß. Es handelt sich offenbar um das gleiche Fluidum, welches nicht nur alle Hohlräume des embryonalen Körpers, sondern auch die Spalten und Taschen zwischen den Differenzierungsprodukten der einzelnen Keimblätter und endlich auch die Zwischenzelllücken des embryonalen Bindegewebes ausfüllt. Von der Anlage des Blutgefäßsystems sehe ich ab. Und auch für die oben erwähnten auffallenden Vergrößerungen der Kopfhöhlen einiger Selachier trifft wohl eine andre Erklärung zu. Es dürfte sich wohl um für die betreffende Selachierart specifische Größenverhältnisse handeln. Offenbart sich doch in der Reihe der Selachier eine solch ansehnliche Variabilität des Höhlenumfanges; er ändert sich von Species zu Species. Ähnliches gilt auch von jenen Sauropsiden, bei welchen es zur Entfaltung von Kopfhöhlen kommt.

Aus all den im Vorstehenden mitgeteilten Gründen sehe ich mich auch gezwungen, Filatoffs Auffassung der Entwicklungsart der mandibularen und prämandibularen Kopfhöhle von *Emys* abzulehnen. Sie soll sich in zwei Etappen vollziehen. Das Stadium des »Somiten« wird von dem der »Kopfhöhle« abgelöst. Der Wechsel soll sich dadurch erklären, daß der »Somit« durch die Stauung des sich in seiner Höhlung ansammelnden Excretes zu einer dünnwandigen Blase aufgetrieben wird. Es wird also eine kurze Kette von Somiten in eine solche von Urharncysten umgewandelt.

Auch mein Untersuchungsobjekt »muß daran glauben«. Der Autor meint unter anderm, daß in der Entwicklung der zweiten Kopfhöhle der Möve, also der terminalen Höhle des mandibularen Splanchnocöls, das »Stadium des Somiten« ausgefallen sei oder von mir übersehen worden ist. Es dominiert die Ausbildung der »Blase«. Meine Belege für die Entwicklung dieser »Blase« im visceralen Mesoderm werden kurzweg als »wenig überzeugend« abgefertigt.

Ich habe hierzu folgendes zu bemerken. Ich vermisse in Filatoffs Abhandlung jeglichen zwingenden Beweis dafür, daß die »Somiten« des Vorderkopfes von *Emys* dem dorsalen Mesoderm angehören. Ein solcher könnte nur an der Hand von Querschnitten erbracht werden. Dadurch, daß der Autor, ohne irgendwie auf den Gang meiner Untersuchungen näher einzugehen die Ergebnisse derselben einfach als »wenig überzeugend« ablehnt, schafft er sie nicht aus der Welt und stellt sich ganz außerhalb des Rahmens einer ernsten wissenschaftlichen Diskussion.

Filatoff zeigt nicht übel Lust, an der Hand der Excretionstheorie auch erste Entwicklungsvorgänge der Urwirbel des Hinterkopfes und des vorderen Rumpfendes zu erklären. Ich behalte mir die Kritik dieses Kapitels für später vor.

Die Untersuchungen von J. Kaczander[1] sind an Keimen des Huhnes angestellt worden. Die jüngsten derselben waren ungleich älter als die Mövenkeime, mit welchen meine Untersuchungen abschließen. Es empfiehlt sich wohl mit einer Besprechung noch zuzuwarten.

Die Abhandlung Edgeworths[2] über die Entwicklung der Kopfmuskeln des Huhnes ist mir leider nicht einmal im Referat zugänglich gewesen.

E. Kallius[3] gibt in seinen verdienstvollen Arbeiten über die Entwicklung der Vogelzunge auch Mitteilungen über die Anlage der Quintusmuskulatur. Seine sorgfältigen Untersuchungen erstrecken sich auf Keime der Ente, des Sperlings und des Wellensittichs. Die eingehendsten Angaben bringt der Autor für die Ente bei. Seine Anschauungen über die erste Entwicklung der Muskelanlage stimmen mit jenen Cornings überein. Über ihr späteres Schicksal erfahren wir folgendes. Die Anlage des knorpeligen Unterkiefers scheidet die Anlage der Quintusmuskulatur in eine dorsale und eine ventrale Portion. Die erstere stellt die Kaumuskulatur dar; aus der letzteren gehen die M.M. mylohyoideus, hyomandibularis transversus und interkeratohyoideus hervor. Bezüglich der Einzelheiten sei auf das Original verwiesen.

Prag, am 1. Dezember 1913.

---

[1] J. Kaczander: Beiträge zur Entwicklungsgeschichte der Kaumuskulatur. Mitteilungen des embryologischen Institutes der k. k. Universität Wien. 1885.

[2] F. H. Edgeworth: The development of the Head-muscles in *Gallus domesticus* and the Morphology of the Head-muscles in the Sauropsidae. Quart. Journ. of Microsc. Sc., N. Ser. Nr. 204. (Vol. LI, Pl. 4.) 1907.

[3] l. c. ferner: Beiträge zur Entwicklung der Zunge. II. Teil. Vögel 3. *Melopsittacus undulatus*. Merkel-Bonnets Anatomische Hefte. Hft. 95. (Bd. XXXI.) 1906.

Erklärung der Abbildungen.

Für die Text- und Tafelfiguren gemeinsame Bezeichnungen:

Gefäßanlagen:

a.a., Aorta ascendens;
a.d., Aorta descendens;
a.o., A. ophthalmica;
a.W., laterale aufsteigende Wurzel;
a.W$_1$, mediale aufsteigende Wurzel;
A.A.i., intermediärer Aortenbogen (Kastschenko);
c.i., Carotis interna;
dl.W., dorsolaterale Wurzel;
V.c.m., aufsteigender Schenkel der Strombahn;
v.V., Strombahn.

Nervenanlagen:

III, Anlage des Oculomotorius;
IIIggl, Anlage des Oculomotoriusganglions;
V, Anlage des gesamten Quintusganglions;
Vm, Anlage der motorischen Quintuswurzel;
VI, Anlage des Abducens;
P.a.Vi, craniale Hälfte der Anlage des Quintusganglions;
P.p.Vi, caudale Hälfte der Anlage des Quintusganglions;
R.m., Kieferast des Quintus;
R.o., R. ophthalmicus des Quintus;
(*R.o.*), Übergangsgebiet zwischen *R.o.* und *P.a.Vi.*

Mesoderm der Kieferregion:

c.B., cölogenetischer Bezirk der ventralen Plattenzone;
ft., Fußteil des Massivs;
m, Massiv;
m$_1$, *mfl.*, Massivflügel;
mpl., Mandibularplatte;
o.i., Anlage des M. obliquus inferior;
o.s., Anlage des M. obliquus superior;
Prm., Prämandibularhöhle;
Prm$_1$, Nebenhöhlchen der Prämandibularhöhle;
splc, Abschnitt des mandibularen Splanchnocöls;
(*Splc*), (*splc*), Restbestände der terminalen Höhle des mandibularen Splanchnocöls;
r.e., Anlage des M. rectus externus;
r.i + *r.inf.*, Anlage des M. rectus internus und inferior;
r.s., Anlage des M. rectus superior;
v.B., ventraler Zellbalken;
zm, *zm*$_1$, Zellmasse.

Ferner:

au, Augenbecher;
ect. Grf., ectodermale Grenzfurche;
Kt_1, erste Kiementasche.

Die Bedeutung der übrigen Bezeichnungen ist im Texte leicht zu ersehen.

Tafel VIII—XI.

Fig. 1. Keim mit 36 U.P. (a = 2,06). Schnittrichtung senkrecht zur Medianebene und senkrecht zum Längendurchmesser des Stieles der Mandibularplatte. Aus einem Schnitt durch die ventrale Hälfte der Zellmasse. R. Keimhälfte. Vergr. 216/1. Auf Taf. VIII.

Fig. 2—4. Dieselbe Serie. 2: Aus einem Schnitt durch die ventrale Plattenzone. 3 und 4: das gleiche Areal aus dem ventrocaudalwärts folgenden dritten und fünften Schnitt. L. Keimhälfte. Vergr. 216/1. Auf Taf. VIII.

Fig. 5—8. Keim mit 34 U.P. Die Schnittebene ist nicht rein transversal, vielmehr um ein geringes caudalwärts zurückgeneigt. Der Winkel, den sie mit der Transversalebene einschließt, dürfte 18° betragen. 5: Aus einem Schnitt, welcher das Massiv nahe dem caudalen Rande getroffen hat. 6 und 7: aus dem caudalwärts folgenden 7. und 12. Schnitt. Der Schnitt der Fig. 8 folgt als dritter cranialwärts von dem der Fig. 5. L. Keimhälfte Vergr.: 5 und 8:216/1, 6 und 7:228/1. Auf Taf. IX.

Fig. 9. Rekonstruktion 2. Das Massiv und die Cardialplatte, die Zellmasse mit dem Restbestande der terminalen Höhle, die Prämandibularhöhle, die Anlage des Obliquus inferior, die Strombahn mit der medialen aufsteigenden Wurzel. Nach dem Bornschen Verfahren aus Transversalschnitten durch die rechte Hälfte des Keimes a 3.2 gewonnen. Spiegelbild. Vergr. 100/1. Auf Taf. IX.

Der ventromediale Schenkel der Cardialplatte sowie die Breitseite des Massivs vor dem cranialen Rand der Nervenrinne sind leicht schematisch gehalten. Das Gleiche gilt vom Massivflügel. Er ist nicht in seiner ganzen Ausdehnung eingetragen worden. Über diese orientiert die Rekonstruktion 1 in der Tafelfig. 14. Die nicht näher bezeichnete Mündungsstelle der dorsolateralen Wurzel ist in geringer Entfernung cranialwärts vom dorsalen Ende des Vorderrandes der Nervenrinne leicht aufzufinden. *aa* deutet die dorsale Circumferenz des Augenbechers an; ich habe die Linie nach den Befunden in einer Profilkonstruktion eingetragen, welche der gleichen Schnittreihe entlehnt worden ist. Die Umrisse des Quintusganglions und des R. ophthalmicus sind durch eine punktierte Linie angedeutet. Bezüglich der Verweisungsstriche sei auf den Text verwiesen.

Fig. 10—12. Keim a 2.9. Schnittrichtung senkrecht zur Medianebene und senkrecht zum Caudalrand des Massivstieles. 10: aus einem Schnitt, der das Massiv in jener Region getroffen hat, in welcher es seine Verjüngung zum Stiele vollzieht. 11 und 12: aus dem craniodorsalwärts folgenden 11. und 13. Schnitt. Rechte Keimhälfte. Vergr. 216/1. 10 auf Taf. IX, 11 und 12 auf Taf. X.

Fig. 13. Dieselbe Serie. Aus einem Schnitt durch die dorsale Hälfte der Zellmasse. Rechte Keimhälfte. Vergr. 216/1. Auf Taf. X.

Fig. 14. Rekonstruktion 1. Das Massiv und die Cardialplatte, die Zellmasse mit dem Restbestand der terminalen Höhle, die Prämandibularhöhle, die Anlagen des M. obliquus superior und inferior, die Strombahn mit der dorsolateralen

und der medialen aufsteigenden Wurzel, die Anlagen des Quintusganglions und des R. ophthalmicus, des Oculomotorius und Abducens. Profilkonstruktion aus der Sagittalschnittreihe durch die linke Hälfte des Keimes *a* 2.8*I*. Vergr. 117/1. Auf Taf. XI.

Die Ausdehnung des Massivs und seines Flügels ist durch eine gestrichelte Linie angedeutet worden. Das von ihr umsäumte Areal schließt in seiner hinteren Hälfte die ansehnlichsten Komponenten des Massivs und der caudalen Flügelhälfte ein. Der caudalwärts vom Massivstiel frei zu Tage tretende Abschnitt der Cardialplatte ist körperlich wiedergegeben worden. Im Bereiche der cranialen Circumferenz der Prämandibularhöhle lagern zwei Nebenhöhlchen; nahe ihrer dorsalen Wand zieht die Anlage des Oculomotorius ihres Weges. Sie wird zum Teil von der unter dem ventralen Flügelrand frei vortretenden Außenhälfte des Restbestandes der terminalen Höhle gedeckt. Die Ausdehnung der Innenhälfte ist durch eine punktierte Linie angedeutet. In gleicher Weise ist auch der Umfang der Zellmasse abgesteckt worden. Masse und Restbestand sind miteinander durch ein Bälkchen verknüpft. Zwischen dem Mündungsstück der dorsolateralen Vene und der cranialen Circumferenz der hinteren Ganglionhälfte tritt ein kleiner schmaler Abschnitt des dorsolateralen Umfanges der Zellmasse frei zutage; von diesem ausgehend kann man ihren Umriß dorsocaudalwärts verfolgen und sich so über Umfang und Lage der von Ganglion und Vene gedeckten Caudalhälfte orientieren. Jene Strecke des ventralen Konturs der Masse, welche das Areal der einander so vielfach kreuzenden Massivkomponenten passiert, habe ich nicht eingetragen, um die Einsichtnahme nicht zu erschweren.

Fig. 15. Dieselbe Serie. Aus einem Schnitt durch das Massiv und die caudale Flügelhälfte. Linke Keimhälfte. Vergr.: 216/1. Auf Taf. X.

Fig. 16. Rekonstruktion 3. Die gleichen Gebilde wie in der Tafelfig. 14. Außerdem: die gemeinsame Anlage des M. rectus inferior und internus, die Anlage des Oculomotoriusganglions. Profilkonstruktion aus der Sagittalschnittreihe durch die linke Hälfte des Keimes *a* 3.93*I*. Vergrößerung: 100/1. Auf Taf. XI.

Lateral von der Anlage des Rectus superior ist ein in drei Zacken auslaufendes Zellband wahrnehmbar. Seine caudale Fortsetzung umgreift die laterale Circumferenz des R. ophthalmicus *R.o.* und setzt sich unmittelbar ins Vorderende des Restbestandes der terminalen Höhle fort. Dorsalwärts von diesem folgt die Strombahn, ventralwärts das Oculomotoriusganglion. Medialwärts schließt die Zellmasse an. Ihr Außenende ist zwischen Vene und Restbestand zum Teil sichtbar. Der Umfang des von der Vene gedeckten ungleich größeren Abschnittes ist durch eine punktierte Linie angedeutet. — Über die dorsale Circumferenz des Augenbechers erteilt eine der rechten transversal geschnittenen Hälfte des gleichen Keimes entlehnte Profilkonstruktion folgenden Aufschluß Die Linie verläuft etwas höher als der dorsale Kontur der Anlage des R. superior und mit diesem parallel. Sie zieht sodann in gleicher Höhe mit der dorsalen Circumferenz des Oculomotoriusganglions und der aus diesem hervortretenden Strecke der Nervenanlage ventrocaudalwärts. Ihr weiterer Lauf führt sie annähernd durch die Mitte des von der Anlage des Obliquus inferior besetzten Feldes herab. — Der Scheitel der Circumferenz lagert im Bereiche der parallel mit dem R. superior verlaufenden Strecke.

Bei der Reproduktion der Tafelfiguren hat eine Verkleinerung nicht stattgefunden.

Tabelle der Vergrößerungen der Originale der Textfiguren:

Fig.	Seite	Vergrößerung	Fig.	Seite	Vergrößerung
1	163	98 fach	21	196, 197	98 fach
2	164	13 »	22	198	98 »
3	165	98 »	23	199	100 »
4	165	98 »	24	200	226 »
5	166	98 »	25	201	226 »
6	166	98 »	26	203	100 »
7	167	98 »	27	206	69 »
8	167	98 »	28	207	69 »
9	168	98 »	29	207	69 »
10	170	98 »	30	208	69 »
11	174	100 »	31	209	69 »
12	175	140 »	32	209	69 »
13	177	98 »	33	210	69 »
14	185	112 »	34	212	140 »
15	186	98 »	35	217	138 »
16	187	98 »	36	219	100 »
17	187	98 »	37	221	100 »
18	188, 189	176 »	38	224, 225	300 »
19	192	138 »	39	238	125 u .98 »
20	193	$16^1/_4$ »			

Bei der Reproduktion der Zeichnungen der Textfiguren 1—14, 19—26, 33—37 und 39 hat eine Verkleinerung auf etwa drei Viertel stattgefunden; die andern sind nicht verkleinert worden.

Anm. Die Tafelfig. 1—8, 10—13 und 15 hat Universitätslektor A. Kasper (Wien) gezeichnet. Die Fig. 9, 14 und 16 hat der Verfasser entworfen.

Die Niere von Anodonta cellensis Schröt.

I. Teil. Die Morphologie der Niere.

Von

Wilhelm Fernau.

(Aus dem Zoologischen Institut zu Marburg.)

Mit 24 Figuren im Text.

Inhaltsverzeichnis.

Seite

Einleitung: Besprechung der Literatur. Material und Methoden 253
1. Allgemeine morphologische Beschreibung 255
2. Spezielle Morphologie der einzelnen Teile der Niere 268
a. Nierengang und Ureter 268
b. Nierensack und Nierentrichter 279
c. Nierenschleife 287
3. Schlußbemerkungen 296
4. Zusammenfassung der Ergebnisse 297
Literaturverzeichnis 299
Buchstabenerklärung 301

Einleitung.

Besprechung der Literatur. Material und Methoden.

Es gibt in der zoologischen Literatur nur zwei Arbeiten, die sich ausschließlich und ausführlich mit der Morphologie und der Histologie der Niere unsrer Teichmuschel (*Anodonta cellensis* Schröt.) beschäftigen; die ältere, von Griesbach, erschien 1876, die jüngere, von Rankin, 1890. Doch finden sich in zahlreichen Abhandlungen, die in der Hauptsache einen andern Gegenstand besprechen, und in allen größeren Lehrbüchern und vergleichenden Anatomien Bemerkungen über die Morphologie und Histologie des Organs. Was in der Beziehung vor Griesbach und Rankin erschienen ist, wird von den beiden Autoren angegeben und gewürdigt; mit Ausnahme einer Arbeit von Kollmann

(1882), auf die wir später zurückkommen. Eine nochmalige Aufzählung aller dieser Abhandlungen und Angaben, die sich meist mit der Deutung der Funktion des Organs beschäftigen, würde hier zu weit führen; sie werden später, wo es nötig ist, zitiert werden, ebenso, wie die unsern Gegenstand betreffenden Angaben, die sich zeitlich nach Rankin in der Literatur finden. Es mag nur noch hervorgehoben werden, daß alle späteren Autoren — die ausführlichsten sind Vogt und Yung (1888—1894), Lang (1900), Odhner (1912) — in der Beschreibung der Morphologie nur wenig von Rankin abweichen. Über den histologischen Aufbau haben nur C. Schneider (1902) und Emeljanenko (1910) einige neue Beobachtungen gemacht.

Das für die folgenden Untersuchungen benutzte Material entstammt einem Altwasser der Ohm, kurz vor ihrer Mündung in die Lahn bei Cölbe. Zur morphologischen Betrachtung wurden Tiere von 4—16 cm Länge entweder frisch präpariert oder mitsamt der Schale erst in 60%igem Alkohol oder in 10%igem Formol gehärtet. Die angefertigten morphologischen Zeichnungen sind stets eine Kombination von Bildern, die an mehreren lebenden und fixierten Tieren gewonnen wurden.

Die Injektionsversuche von Griesbach und Rankin wurden wiederholt, teils mit einer Mischung von Paraffin von 40° Schmelzpunkt mit Zinnober, teils mit der Schubergschen Injektionsmasse, einem Gemisch von 100 ccm Aceton mit 4 g Celloidin und 4 g Kampfer, dem entweder Zinnober oder Ultramarin beigefügt war. Nachdem die Injektionsmassen in der nötigen Weise erhärtet und erkaltet waren, wurde das sie umgebende Gewebe durch Maceration mittels Kalilauge entfernt.

Die Konservierung der Niere zum Studium der Histologie machte erhebliche Schwierigkeiten, da die eigentlichen Nierenzellen nur sehr schwer in gutem Zustand zu fixieren sind. Nach langen fortgesetzten Versuchen mit Zenkerschem Gemisch, Flemmingschem Gemisch, Sublimat, Sublimat-Eisessig, Alkohol-Eisessig, Müllerschen und Maximowfschem Gemisch wurden die Tiere entweder sofort, nachdem sie ihrem Aufenthaltsort entnommen waren, oder nach einem Transport von höchstens 1 Stunde in der Tragkanne, also in vollkommen frischem Zustand, in Ringers Flüssigkeit präpariert und die zu untersuchenden Partien des Organs in kleinen Stückchen in warmem Zenkerschem Gemisch 4—8 Stunden oder in schwachem und starkem Flemmingschen Gemisch 10—22 Stunden fixiert. Zum Auswaschen wurden die Stückchen jedes für sich in einem kleinen Gazebeutelchen in fließendes Wasser gehängt. Die Überführung in Paraffin erfolgte durch Chloroform

oder durch Cedernholzöl. Die 2—5 μ dicken Schnitte wurden mit Hämatoxylin-Eosin, van Gieson, Eisenhämatoxylin und Safranin gefärbt. Für Übersichtsschnitte wurde das ganze Organ in Alkohol oder Zenkerschem Gemisch konserviert. Spezielle Behandlungen werden später an den betreffenden Stellen angegeben.

1. Allgemeine morphologische Beschreibung.

Die morphologische Deutung des »Bojanusschen Organs« von *Anodonta* ist durch die schwer erkennbare Gestaltung des Ganzen und die verwickelte gegenseitige Lagerung seiner Teile sehr gehindert; sie war es für die früheren Autoren noch mehr durch den ausgedehnten Streit um die physiologische Deutung. Bojanus (1819), der die erste richtigere Beschreibung und genauere Abbildungen gegeben hat, — weshalb man dem Organ seinen Namen beilegte —, hatte geglaubt, eine Lunge vor sich zu haben, und fast jeder, der sich nach ihm mit diesem Organ beschäftigte, fand eine neue Funktion desselben. Erst Griesbach (1877) kam zu der gewisseren Überzeugung, daß es ein Excretionsorgan sei.

Diese Erkenntnis wurde dann durch die ausführliche Arbeit Rankins (1890) und durch den Vergleich mit den inzwischen ebenfalls eingehender behandelten homologen Organen andrer Muscheln befestigt. Und heute haben die zahlreichen neuesten Arbeiten auf diesem Gebiete es möglich gemacht, nicht nur eine genaue morphologische Deutung dieses Organs zu geben, sondern auch seine Phylogenie für fast alle Abteilungen der ganzen Klasse mit ziemlicher Sicherheit nachzuweisen. Sehr eingehend sind diese Ergebnisse für sämtliche Mollusken bei Lang (1900), für die Lamellibranchiaten bei Odhner (1912, S. 354 bis 386) zusammengestellt, wo auch die embryologischen Verhältnisse genaue Beachtung finden.

Die große Fülle der hier niedergelegten Befunde über Lage, Gestalt, histologischen Bau und Beziehung zu den Genitalorganen lassen keinen Zweifel, daß das »Bojanussche Organ der Lamellibranchier« morphologisch als ein »paariges Nephridium« bezeichnet werden muß.

So finden wir bei den niedersten Mollusken, den Solenogastriden, paarig angelegte Organe, die eine schlauchförmige Verbindung des Pericards mit dem Außenraum darstellen und ohne weiteres eine direkte Homologie zu den Nephridien der Anneliden erkennen lassen. Dieser Urtyp nimmt mit der höheren Organisation der verschiedenen Molluskengruppen andre Gestalt an, doch bleibt überall die Tatsache, daß das Pericard durch einen Renopericardialgang mit dem Nephridium und

durch dieses mit der Mantelhöhle kommuniziert, bestehen. Während die paarigen Excretionsorgane der Chitoniden mit den Geschlechtsorganen in keinerlei Zusammenhang stehen, münden bei den Gastropoden die Genitalorgane in die Nephridien ein, deren Symmetrie hier verloren geht. Bei manchen Formen reduziert sich nämlich das linke Nephridium, bei andern das rechte; das rechte wird zuweilen wahrscheinlich zum Aufbau des Ausführungskanales des Geschlechtsdrüse verwandt. So ist das Nephridium von *Helix* ein einfacher Nierensack, der mit dem Pericard durch ein Nephrostom verbunden ist und durch einen Harnleiter neben dem Anus nach außen mündet. Bei den Lamellibranchiern finden wir dann wieder paarige und symmetrische Nephridien, die jedoch auch nur bei den niederen Formen mit den Genitalorganen in Beziehung stehen. Von den Cephalopoden besitzen diejenigen, die nur ein Paar Kiemen haben, nur ein Paar Nephridien, die mit zwei Paar Kiemen sind auch mit zwei Paar Nephridien ausgestattet.

Die allgemeine Morphologie der Excretionsorgane der Muscheln schildert Odhner S. 290—291 folgendermaßen: »In ihrer einfachsten Gestalt bestehen die Nephridien der Lamellibranchiaten aus einem paarigen schlauchförmigen Kanal, der das Pericardium mit der äußeren Mantelhöhle verbindet. Von dem ersten tritt der Schlauch mit dem sogenannten Wimpertrichter heraus (auch genannt: Pericardial- oder Nephridialtrichter, Nierenspritze, Renopericardialgang usw.), der einen kürzeren oder längeren Kanal darstellt, welcher mit Cilien oder starken Geißeln ausgekleidet ist und unmittelbar durch das Nephrostom mit dem Pericardium kommuniziert. Die äußere Nephridialöffnung, die man zweckmäßig Nephroprokt nennen kann, befindet sich an der äußeren Seite des Körpers nahe an der Kiemenbasis und liegt gewöhnlich in der Nähe des Nephrostomes, aber außerhalb dieses. Oft gehört der Nephroprokt einem besonderen Endabschnitt oder Ureter der Niere an.«

»Das eigentliche Nephridium ist oft zu einer Schlinge ausgebildet, deren einer Schenkel von dem Pericardium herausführt und den proximalen Teil bildet, während der andre, der distale Teil, zu dem Nephroprokt geht. Gewöhnlich enthält der proximale Schenkel bewimpertes, der distale excretorisches Epithel.«

»Die jetzt skizzierte Grundform des Nephridiums erhält sich nur bei wenigen Muscheln unverändert. Bei der Mehrzahl entwickelt sich diese Form mehr oder weniger in progressiver Richtung durch verschiedene Komplikationen. Diese zielen alle darauf hin, die Fläche der excretorischen Wand zu vergrößern. Sie gehen in zwei Richtungen

vor sich, teils durch ein mehr oder weniger intensives Fälteln der Wände teils durch eine Aufwindung des ganzen Organs zu einem komplizierten Schlingensystem.«

»Eine weitere Umbildung äußert sich in der Beziehung der paarigen Organe zueinander, indem sie oft miteinander in Kommunikation treten. Eine solche kann sowohl zwischen den beiden proximalen, als auch zwischen den distalen Schenkeln entstehen; das letztere ist das gewöhnlichste Verhalten.«

Auf die Phylogenie, welche Odhner S. 354—386 eingehender behandelt, soll hier, weil in den Rahmen dieser Untersuchungen weniger passend, nicht weiter eingegangen werden.

In neuerer Zeit haben dann die genaueren chemischen Untersuchungen von Griffiths and Fellows (1885), Letellier (1888), Sanso (1907) und Fürth (1903) festgestellt, daß man auch nach dem chemischen Charakter der durch das Organ aus dem Tierkörper eliminierten Stoffe berechtigt ist, von einer »Niere« der Muscheln zu reden

Ehe nun speziell die *Anodonta*-Niere mit dem eben beschriebenen allgemeinen Typus der Lamellibranchiatenniere verglichen wird, mag bemerkt werden, daß versucht wurde, eine Reihe von Abbildungen herzustellen, die nicht nur dieses Organ an sich, sondern auch alle ihm benachbarten Organe in richtiger gegenseitiger Lagerung veranschaulichen.

Da sich die Muschel sofort nach Entfernung einer Schale zusammenzieht, so daß Gestalt und Lage der einzelnen Organe entstellt werden, so wurden, wie schon einleitend bemerkt, stets die ganzen Tiere mitsamt der Schale in Formol oder Alkohol gelegt und erst nach erfolgter Erhärtung präpariert. Die nach diesen Präparaten angefertigten Zeichnungen wurden mit dem frischen Tier verglichen und ergänzt.

Legt man eine *Anodonta*, wie es in Fig. 1 geschehen ist, auf die linke Seite und entfernt nach Durchtrennung des Ligamentes (*li.*) die rechte Schalenhälfte, so erblickt man die entsprechende Außenseite des Mantels (*m.*), welche die darunterliegenden übrigen Körperteile des Tieres vollkommen bedeckt und am Hinterende in den Fransenbesatz der beiden Siphonen (*sph.*) übergeht. Nur an drei Stellen wird diese Decke durchbrochen. Am Vorderende der Muschel heftet sich der vordere Schließmuskel (*adv.*) mit einer ovalen Ansatzstelle direkt an die Schale an, am Hinterende dicht neben dem Analsipho (*spha.*), der hintere Schließmuskel (*adh.*) und der Retractor pedis (*rp.*).

Die schmale Anheftung des letzteren bildet mit der mehr runden und weit größeren des hinteren Adductors (*adh.*) fast einen rechten

Winkel, in dem sich von der rötlichen Farbe des Mantels eine dunkelbraune Fläche abhebt. Es ist die äußere Wand desjenigen Nierenab-

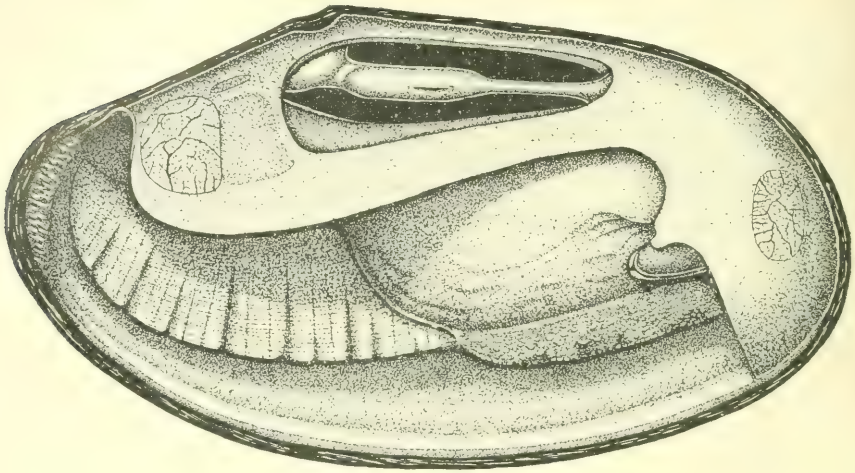

Fig. 1.

Anodonta cellensis. Nach Konservierung in 10%igem Formol wurde die rechte Schale, der ventrale Teil der rechten Mantelhälfte und die rechten Kiemen entfernt und ein laterales Fenster in das Pericard eingeschnitten. Herz kontrahiert. Atrien entfernt. $^2/_3$ natürl. Größe.

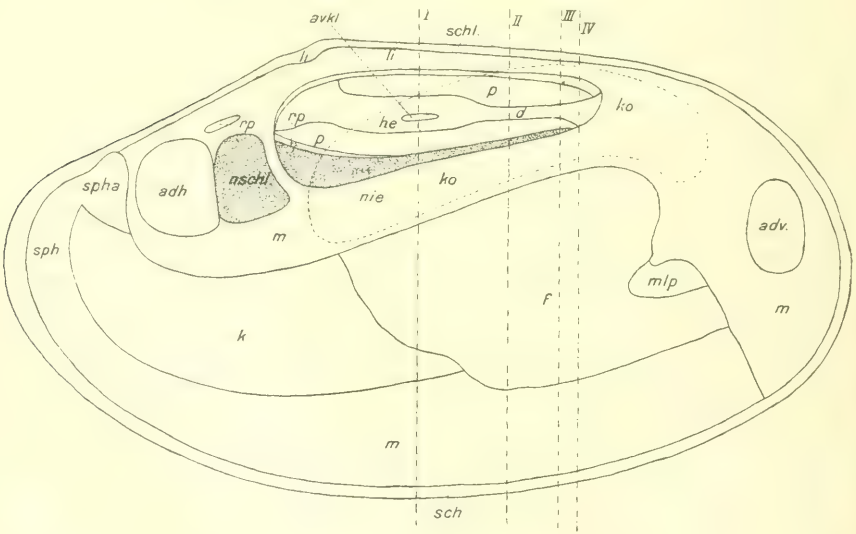

Fig. 1 *a*.

Erläuterungsfigur zur Abbildung 1. Der sichtbare Teil der Niere ist punktiert. *I.* bis *IV.*, Schnittrichtung der Querschnittbilder.

schnittes, den Rankin als »Nierenschleife« (*nschl.*) bezeichnet hat, die hier in leichter Wölbung der Schale fest anliegt, so daß sie nur mit großer Vorsicht unverletzt abgehoben werden kann. Sie zieht sich dicht längs der vorderen Ansatzstelle des hinteren Schließmuskels hin, der sie auch an Größe und Form ähnelt.

Weiter oralwärts geht die rötliche Farbe des Mantels in einen dunkleren rotbraunen Ton über, welcher von der als Kebersches Organ (*ko.*) beschriebenen Pericardialdrüse herrührt, die an dieser Stelle in den Mantel eingebettet ist. In der Erläuterungsfigur 1 *a* ist ihr Umriß durch eine gestrichelte Linie angegeben; in der Abbildung 1 ist gerade an dieser Stelle ein laterales Fenster in den Mantel eingeschnitten, durch das man in den Pericardialraum (*p.*) hineinsehen kann. Die hierzu notwendige Schnittlinie läuft dicht neben jener Außenwand der Nierenschleife nach oben, wendet sich dann im Bogen unter dem Ligament (*li.*) nach vorn und geht parallel zur dorsalen Grenzlinie der Schale bis zu deren vorderem Drittel. Hier biegt sie nach unten um und gelangt in gerader Richtung auf die ventrale Kante der Nierenschleifenwand wieder nach hinten.

Man erblickt auf diese Weise das vom Darm (*d.*) durchsetzte Herz (*h*), von dem die beiden Vorhöfe an den Atrio-Ventricularöffnungen (*avkl.*) abgetrennt sind, es ist stark kontrahiert und liegt daher dem Darmrohr, das in horizontaler Richtung das ganze Pericard durchquert, ziemlich dicht an. Darunter erscheint der dunkelbraune Boden der Pericards, dessen Farbe und Gestalt durch die von ihm begrenzten Teile der Niere bedingt sind. An seinem oralen Ende fast vollkommen flach, wölbt er sich allmählich dorsalwärts vor, während er erst langsam, dann schneller in seinen analen Partien bis zur Höhe des dorsalen Nierenschleifenrandes ansteigt.

In derselben Abbildung 1 ist noch eine zweite Schnittlinie zu erkennen, die vom Analsipho (*spha.*) nach unten ausbiegt und dann in schwacher Steigung nach vorn verläuft, um schließlich fast im rechten Winkel sich dem ventralen Schalenrand (*sch.*) zuzuwenden. Der so geführte Schnitt hat den ventralen Teil der rechten Mantelhälfte sowie die von dieser ursprünglich verdeckten rechten Kiemen weggenommen, so daß man jetzt den Fuß (*f.*) und die Innenseite der linken inneren Kieme (*k.*) erblickt. In der Nähe des vorderen Schließmuskels (*adv.*) werden die rechten Mundlappen (*mlp.*) sichtbar.

Auf diese Weise ist die Möglichkeit gegeben, zu erkennen, wie die Niere (*nie.*) als Ganzes in den Körper der Muschel eingebettet ist. Einerseits hat das in der Gegend des Kebersehen Organs lateral in den

Mantel eingeschnittene Fenster gezeigt, daß das Pericard fast das ganze mittlere Drittel des dorsalen Teiles der *Anodonta* von einer Mantelhälfte bis zur andern einnimmt. Anderseits legte die geschilderte zweite Schnittlinie klar, daß der Ursprung des Fußes und der Kiemen — wenn man hierunter denjenigen Teil der beiden Organe versteht, durch den sie mit dem übrigen Körper des Tieres zusammenhängen — eine Fläche bilden, die ebenfalls von der rechten zur linken Mantelhälfte quer durch die ganze Muschel hindurchgeht. Zwischen diese Begrenzungsfläche und den Boden des Pericards ist nun die Niere eingekeilt und zwar in Form eines Kolbens, der sich von seiner oralen Spitze aus zunächst dadurch erweitert und verdickt, daß er den Pericardboden dorsalwärts vorwölbt; und dann in dem Raum zwischen Pericard und hinteren Schließmuskel als »Nierenschleife« eine derartige Mächtigkeit erreicht, daß deren Seitenflächen ihrer Größe nach dem Adductoransatz nur wenig nachstehen und nur noch durch den hier sehr dünnen Mantel von der Schale getrennt sind.

Die Längenausdehnung der Niere beträgt etwa ein Drittel der Gesamtlänge des Tieres. Ihre Längsachse liegt schräg zur Längsachse der Muschel, ist aber vollkommen gerade und nicht, wie auf der Abbildung Rankins, nach unten ausgebogen.

Weitere Klarheit über die allgemeinen Lageverhältnisse der Niere bringt die Präparation einer *Anodonta* vom Rücken her, die durch Abbildung 2 und 3 erläutert wird. Hier ist dicht hinter dem Ligament (*li.* in Fig. 1) die Schale (*sch.*) mit einer Zange aufgebrochen und dann nach beiden Seiten abgebröckelt worden. Weiter wurde die dorsale Mantelnaht (*mnd.*) von der dorsalen Mantelrinne (*mrd.*) bis zum ovalen Ende des Pericards durchtrennt und der Mantel (*m.*) erst nach den Seiten auseinandergezogen und dann dicht längs der Basis der beiden Vorhöfe (*atr.*) abgeschnitten.

Man blickt in Fig. 2 auf diese Weise von oben in die Pericardialhöhle, auf das Herz (*he.*) und seine beiden Atrien (*atr.*), die auch hier wieder in kontrahiertem Zustand gezeichnet sind, damit der Boden des Pericards ebenfalls zu erkennen ist. Links und rechts von der dorsalen Mantelrinne sind auch die Ansatzstellen des hinteren Schließmuskels (*adh.*) und die Außenflächen der Nierenschleife (*nschl.*) freigelegt; sie bilden die beiden Seiten eines Satteldaches gemäß der Form der sie in natürlichem Zustand überdeckenden Schale (*sch.*).

In Fig. 3 sind auch noch das Herzdarmrohr und die Vorhöfe entfernt, so daß der Boden des Pericards, der zugleich die dorsale Bedeckung der ventral vom Pericard gelegenen Nierenteile bildet, in

seiner ganzen Ausdehnung frei wird. Wegen ihrer Zugehörigkeit zu beiden Organen wird diese Körperschicht Renopericardialwand (*rpw.*) genannt. Sie geht lateral nicht direkt in den Mantel über, sondern in die Basis der Atrien (*atrb.*), die zwischen den dicht über ihren Ansatz-

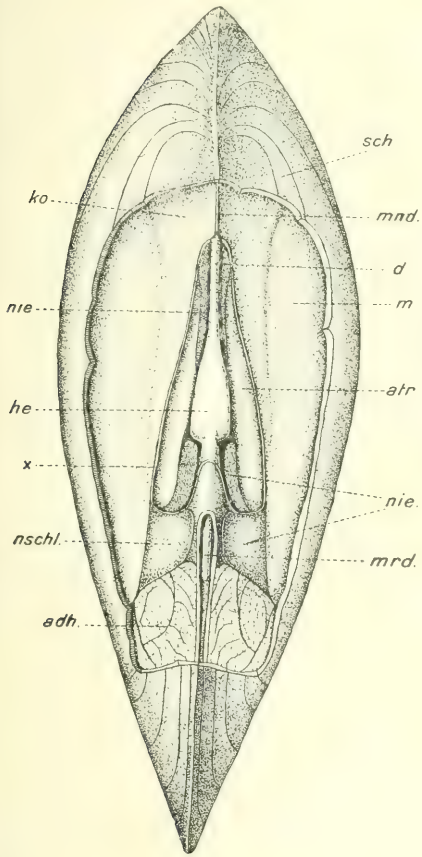

Fig. 2.

Anodonta. Schale dorsal aufgebrochen. Dorsales Fenster in das Pericard eingeschnitten. Herz kontrahiert. $^3/_4$ natürl. Größe. *x*, Schnittlinie des Pericardfensters.

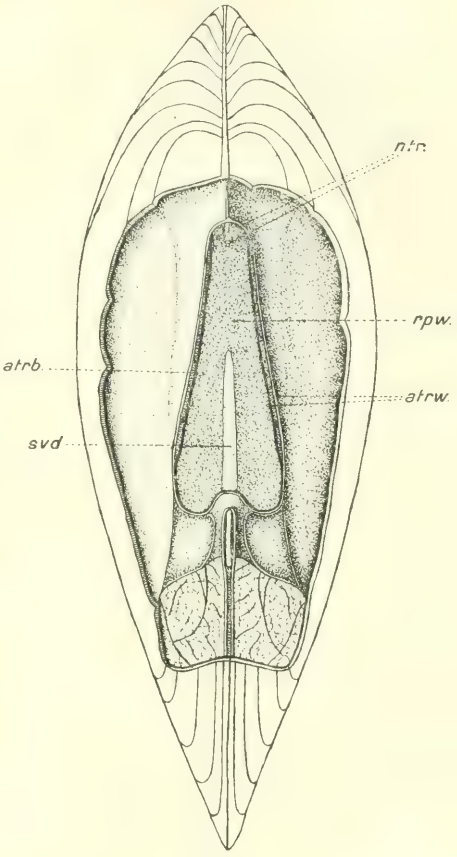

Fig. 3.

Anodonta. Dasselbe wie Fig. 2, nur ist auch noch das Herz mit dem Darmrohr und den beiden Atrien entfernt.

streifen abgeschnittenen Vorhofwandungen (*atrw.*) zu beiden Seiten sichtbar wird. Die hier liegenden, unregelmäßig verteilten Öffnungen stellen die Verbindung her zwischen den ventral darunter gelegenen Kiemenvenen und den Atrien.

Der hintere Teil der Renopericardialwand wird durch die Decke

des Sinus venosus (*svd.*), deren hellere Färbung auch in der Zeichnung zum Ausdruck kommt, in zwei Schenkel gespalten. Wie auf den späteren Abbildungen noch besser zu erkennen sein wird, schiebt sich nämlich hier das große Sammelbecken für das venöse Körperblut, der sogenannte Sinus venosus, zwischen das Nephridienpaar ein.

Diese gegenseitigen Lagebeziehungen der Niere zu ihren Nachbarorganen mögen nun an Hand zweier Querschnittsbilder noch näher betrachtet werden. Die Strich-Punkt-Linien I und II, die in der Erläuterungsfig. 1 *a* senkrecht zur Längsachse der Muschel gezogen sind, deuten die Richtung der benutzten Querschnittsebene an.

Der Schnitt I ist an der Stelle geführt, wo die Vorhöfe mittels der Atrio-Ventricular-Klappen (Fig. 1*a*: *avkl.*) mit dem Herzen (*he*) kommunizieren. Die entsprechende Abbildung 4 zeigt demgemäß zunächst das in seiner vollen Breite getroffene Pericard (*p.*) und darin das vom Darm (*d.*) durchsetzte Herz (*he.*), welches durch jene Klappen (*avkl.*) mit den beiden Atrien (*atr.*) in Verbindung steht. Das Pericard wird dorsal und lateral vom Mantel (*m.*) umgrenzt, ventral von der Renopericardialwand (*rpw.*), die ihrerseits wieder die dorsale Begrenzung des Sinus venosus (*sv.*) und der Niere bildet, deren Epithel durch dicke schwarze Linien angedeutet ist. Noch weiter ventral liegt dann der Fuß (*f.*), der sich von seinem schmalen Ursprung aus sehr rasch verbreitert, und zu seinen beiden Seiten die inneren (*ki.*) und äußeren Kiemen (*ka.*). Der Boden der Niere bildet zugleich die Decke der inneren Kiemengänge (*kgi.*); ihre äußere laterale Wände die inneren der beiden äußeren Kiemengänge (*kga.*).

Während also auch hier die schon vorher beschriebene centrale Lage des Excretionsorganes deutlich zutage tritt, wird aus diesem Querschnittsbild weiterhin ersichtlich, daß die Niere aus zwei symmetrisch zur Längsachse der Muschel gelegenen Nephridien besteht, deren jedes sich wiederum aus zwei übereinander gelagerten Schenkeln zusammensetzt. Die dorsal gelegenen Schenkel, Griesbachs »Vorhöhlen«, werden seit Rankin allgemein als »Nierengänge« bezeichnet, die ventralen »Höhlen« von Griesbach, hat Rankin »Nierensäcke« genannt. Die halbmondförmigen Lumina der Nierengänge (*ng*) werden durch den Sinus venosus (*sv.*) getrennt, der im Bild als Dreieck erscheint. Die Querschnitte der beiden Nierensäcke (*ns.*), die von unregelmäßigen, angeschnittenen Falten (*nsf.*) durchzogen werden, sind durch eine gemeinsame Scheidewand, in der die ebenfalls quergetroffene Cerebro-Visceral-Commissur (*cvc*) eingebettet liegen, getrennt.

Die ganze Abbildung 4 ist mit dem Zeichenapparat genau nach

einem Schnittpräparat angefertigt, während die folgenden Querschnittsbilder der besseren Übersicht wegen in ihren Umrissen etwas symmetrisch gemacht sind. Ehe jedoch zu deren Betrachtung übergegangen

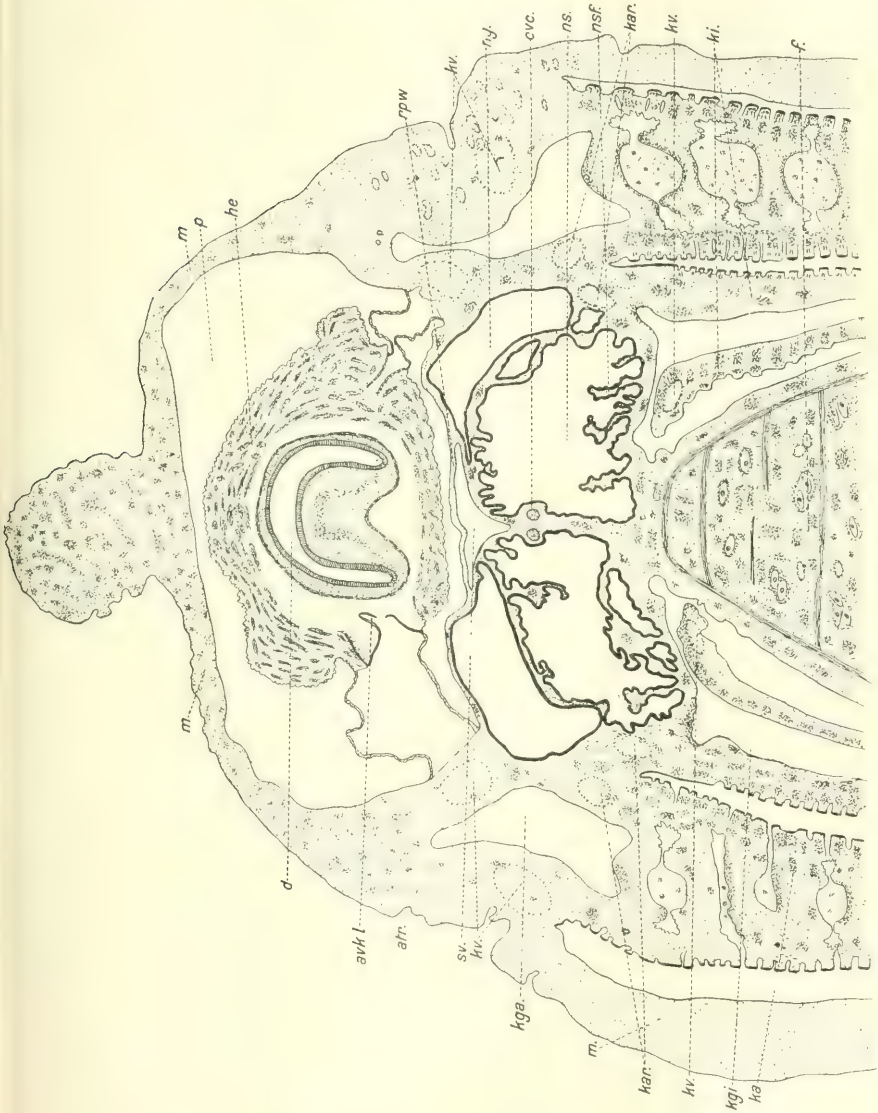

Fig. 4.

Anodonta. Querschnitt senkrecht zur Längsachse des Körpers in der durch die Linie I in der Abbildung 1*a* angegebenen Ebene. Die ventralen Teile von Mantel, Kiemen und Fuß sind weggelassen. Vergr. 7 : 1.

wird, mag kurz der für die Niere in Betracht kommende Blutkreislauf geschildert werden. Der größte Teil des venösen Körperblutes sammelt sich im Sinus venosus (*sv.*), fließt von hier durch die Blutlacunen in den

Wandungen und Falten der Niere nach den Kiemenarterien (*kar.*) und wird von hier in die Kiemen absteigend und wieder zu den Kiemen-

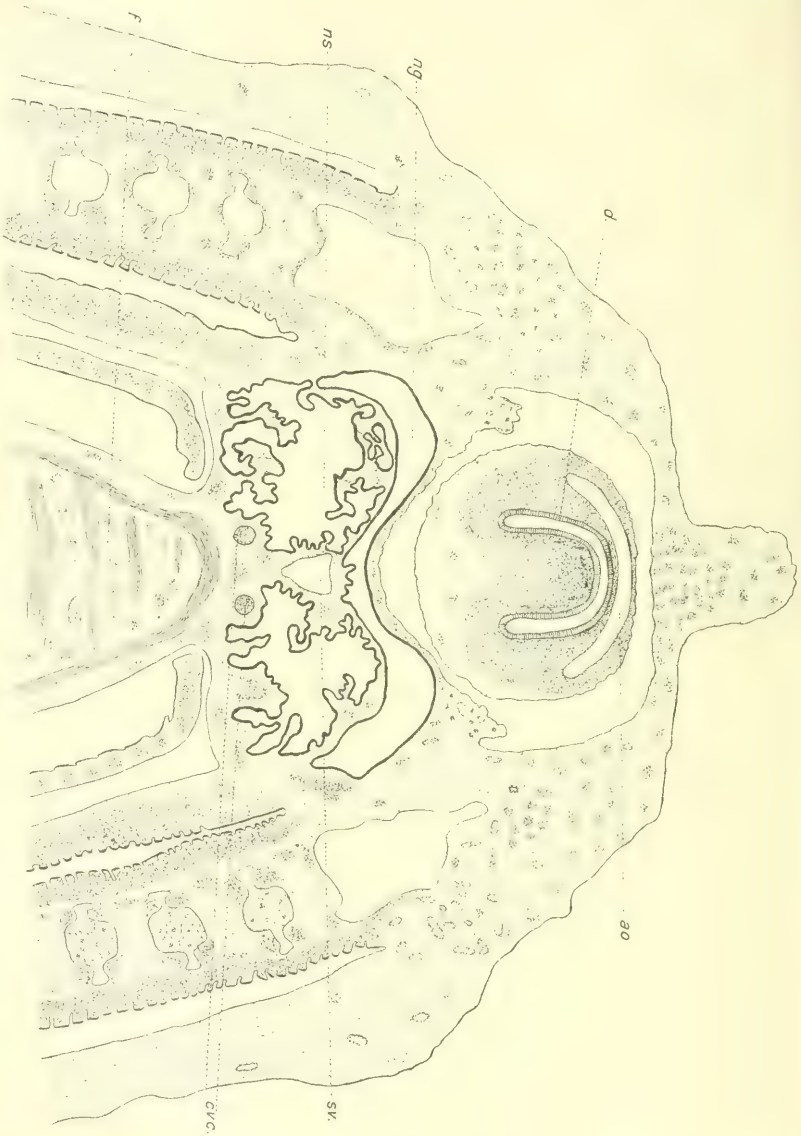

Fig. 5.

Anodonta. Querschnitt in einer zur Schnittebene der Abbildung 4 parallelen Ebene, deren Richtung und Lage durch die Linie II in der Fig. 1*a* angegeben ist. Vergr. 7 : 1.

venen (*kv.*) aufsteigend arteriell gemacht. Aus den Kiemenvenen gelangt das Blut durch die schon früher erwähnten Öffnungen in die

Vorhöfe, aus denen es durch die Atrio-Ventricularklappen ins Herz gelangt und von da wieder in den Körper gepumpt wird.

In Fig. 5, die der Querschnittslinie II in Abbildung 1*a* entspricht, ist der Darm (*d.*) noch nicht in das Herz (*he.*) eingetreten, sondern läuft noch unter der Aorta (*ao*) her; der Schnitt liegt also oralwärts vor dem der Fig. 4. Der Sinus venosus (*sv.*) schiebt sich hier nicht mehr als Scheidewand zwischen die beiden Nierengänge (*ng.*), sondern zwischen die beiden Nierensäcke (*ns.*) ein, er ist also ventralwärts heruntergestiegen, während sich die Nierengänge über ihm vereinigt haben. Ebenso hat sich die Cerebro-Visceralcommissur (*cvc.*) aus der Scheidewand der Nierensäcke ventralwärts auf den Fuß (*f.*) verlagert. Sonst zeigt der Querschnitt dasselbe wie Fig. 4.

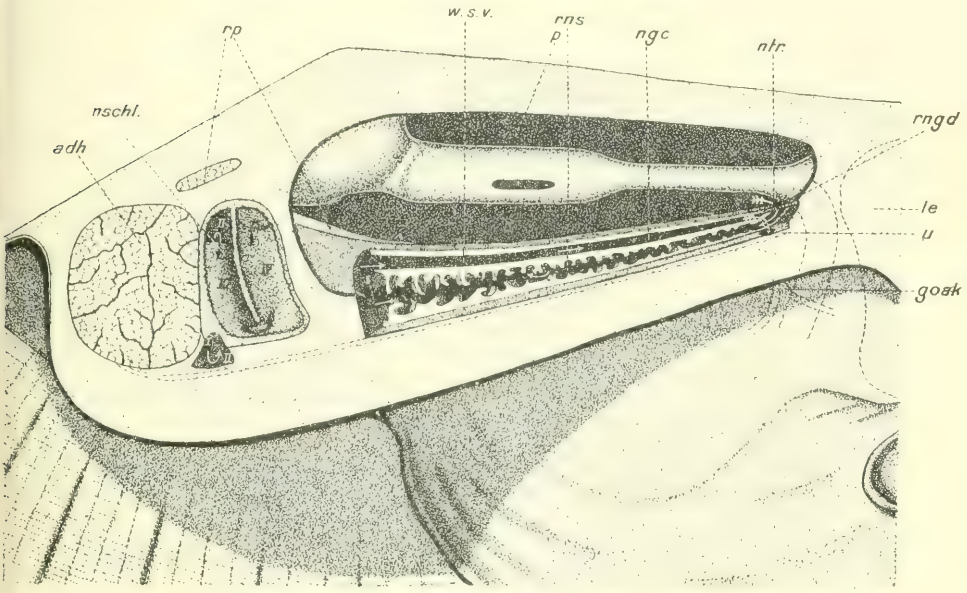

Fig. 6.

Teil von Fig. 1. Aus dem rechten Nierengang und Nierensack ist ein Keil herausgeschnitten, in die Nierenschleife sind zwei laterale Fenster eingeschnitten Die Pfeile deuten die Richtung Pericard – Niere – Mantelhöhle an. $^3/_4$ natürl. Größe. *nsr*, rechter Nierensack; *ngdr*, rechte Nierengangdecke.

Es findet also hier eine Kommunikation der beiden Nierengänge statt, und ein Vergleich mit Fig. 3 lehrt, daß dies auch insofern dort zu erkennen ist, als die hellere Decke des Sinus venosus die Renopericardialwand nur in ihrem analen Teil in zwei Schenkel spaltet. Da wo die Decke aufhört, verlagert sich eben der Sinus venosus unter

die Verbindung der beiden Nierengänge. Die Länge des so sichtbaren Sinus venosus ist individuell verschieden, sie schwankt zwischen $^1/_2$ und $^3/_4$ der Längenausdehnung der Renopericardialwand.

Die auf der gleichen Figur weiter nach vorn zu beiden Seiten des abgeschnittenen Darmes sichtbaren dunklen Löcher sind die pericardialen Öffnungen der beiden sogenannten »Nierenspritzen« oder »Nierentrichter« (*ntr.*), die von hier aus unter den Nierengängen hindurch in die Nierensäcke führen. Letztere verlaufen dann, wie schon in Fig. 4 und 5 zu erkennen war, dicht unter den Nierengängen nach rückwärts, um schließlich in die Nierenschleife überzugehen. Sie bleiben dabei vollkommen getrennt: erst liegt der Sinus venosus zwischen ihnen, dann eine beiden gemeinsame Scheidewand, in der die Cerebro-Visceralcommissur (*crc.*) eingebettet ist, bis sie schließlich der zum Rücken der Muschel emporsteigende Retractor pedis (Fig. 1 *rp.*) nach den Seiten auseinanderdrängt.

In der Fig. 6, die einen $1^1/_2$mal vergrößerten Teil der Muschel von Fig. 1 darstellt, aus dem auf der rechten Seite ventral vom Pericard (*p.*) bis auf den Boden der Niere ein Keil herausgeschnitten wurde, ist nun durch Pfeile der Verlauf des einen der beiden Nephridien, aus denen sich die Niere zusammensetzt, zur Anschauung gebracht. Die Pfeile zeigen dabei in der Richtung Pericard-Niere-Mantelhöhle, in welcher die Strömung der vom Pericard und von der Niere ausgeschiedenen Excretstoffe erfolgt.

Rechts neben dem in das Pericard (*p.*) eintretenden Darm (*d.*) fährt der Pfeil unter der Decke des rechten Nierenganges (*rngd.*) durch die Nierenspritze (*ntr.*) in den rechten Nierensack (*rns.*). Zwischen dessen dorsalen und ventralen Falten sich hindurchwindend, geht er weiter und verschwindet hinter dem überhängenden rechten Nierengang und der Nierenschleife (*nschl.*). Erst am unteren Teil der Vorderseite des hinteren Adductors (*adh.*) kommt er wieder zum Vorschein, um nun, wie dies durch die eingeschnittenen Fenster zu erkennen ist, die verschiedenen Windungen der Nierenschleife zu durchlaufen und endlich in den Nierengang auszutreten. Er zieht hier an der Wand des Sinus venosus (*sv.*) entlang bis zur Kommunikation der beiden Nierengänge, die jedoch getrennt durch je einen besonderen Ureter (*u.*) in die Mantelhöhle ausmünden.

Ein Vergleich des Gesagten mit Fig. 7, in der eine von unten gesehene *Anodonta* dargestellt ist, läßt endlich erkennen, daß der Boden der beiden Nierengänge (*nie.*) analwärts noch ein Stück unter dem hinteren Adductor (*adh.*) liegt, und erst kurz vor dem Pedalganglion (*pg.*)

in je einem spitzen Zipfel zu enden. Es wurde dies dadurch sichtbar gemacht, daß die an ihrem analen Ende verwachsenen inneren Kiemenlamellen (*ki.*) längs dieser Naht (*u.*) getrennt und weit aus einandergezogen wurden. Vorn werden durch das Abschneiden der inneren Kiemenlamellen (*ki.*) und der sonst überhängenden ventralen Fuß-

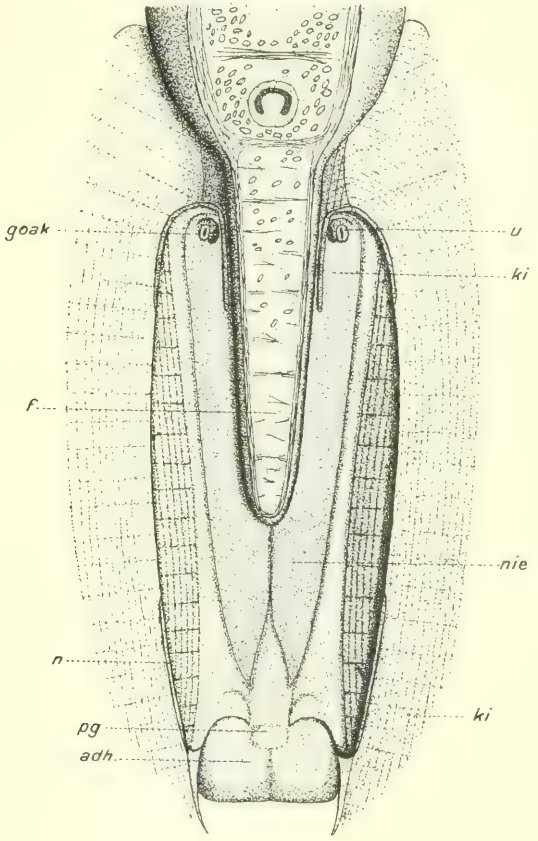

Fig. 7.

Andonta von unten gesehen. Die inneren Kiemenblätter sind in ihrer Verwachsungsnaht (*X*) über den hinteren Adductor auseinandergetrennt und nach den Seiten umgeklappt. Ebenso sind sie an ihren Anheftungsstellen zwischen den Ureteren und dem Fuß abgeschnitten. $^3/_4$ natürl. Größe.

partien die Ureteren (*u.*) sichtbar, die lateral von der Öffnung der Geschlechtsausfuhrgänge (*goak.*) nach außen münden. Ein besonderer Sinus urogenitalis ist nicht vorhanden.

Die Nierengänge umgreifen, wie dies aus den Fig. 3, 4 und 5 hervorgeht, die Nierensäcke stets von außen her in der Art, daß sie die

unter ihnen liegenden Nierensäcke lateral und dorsal je etwa zur Hälfte bedecken; nur während ihrer Kommunikation liegen sie dorsal ganz über jenen. Wenn also Odhner sagt, der Nierensack liegt vom Nierengang aus »nach außen und unten«, so stimmt das nicht ganz genau, denn als nach außen gelegen kann man ihn nach den Querschnittsbildern kaum bezeichnen. Hingegen trifft es vollkommen zu, wenn Odhner den Nierensack den »proximalen« und den Nierengang den »distalen« Schenkel des Nephridiums nennt.

Wir haben also hier das vor uns, was im Anfang als allgemeiner Typus der Lamellibranchiatenniere geschildert wurde. Eine paarige schlauchförmige Schlinge, gebildet von je einem proximalen, gefalteten Schenkel, dem Nierensack, der durch die Nierenspritze mit dem Pericard in Verbindung steht, und einem distalen Schenkel, dem Nierengang, der nach einer Kommunikation mit dem entsprechenden Teil der anderen Seite, mittels eines besonderen Ureters nach außen mündet. Beide sind verbunden durch einen dritten Schenkel, die Nierenschleife, welche eine beginnende Aufwindung zeigt.

Doch sagt Odhner auf Grund seiner vergleichend morphologischen und embryologischen Untersuchungen mit Recht: »Das *Anodonta*-Nephridium, das bei anatomischen Beschreibungen immer als Typus verglichen wird, erweist sich in einigen Charakterzügen als untypisch.« Er kommt zu dieser Ansicht, weil, worauf später eingegangen werden soll, »der pericardiale Schenkel drüsenartiges Epithel führt, was sich bisher bei keiner einzigen höheren Muschel hat nachweisen lassen«. Ferner »schließt sich das vordere Ende dieses Schenkels von der Regel abweichend blind und steht mit dem Pericard nur durch einen speciell differenzierten Kanal, der Nierenspritze, in Verbindung, so daß man vermuten könnte, daß dieser letztere allein den pericardialen Schenkel repräsentiere. Doch lehrt uns die embryologische Entwicklung des Nephridiums, daß er dem Wimpertrichter entspricht und daß er anfangs die direkte Fortsetzung des Nierensackes gebildet hat.« Endlich ist speziell der *Anodonta*-Niere die Nierenschleife eigentümlich, so daß sich »die Terminologie von Rankin (Nierensack, Nierengang, Nierenschleife) nur für die Unioniden anwenden läßt.«

2. Specielle Morphologie der einzelnen Teile der Niere.

a) Nierengang nnd Ureter.

Bei der gegenseitigen Lagerung der einzelnen Nierenteile empfiehlt es sich, dem Beispiel Rankins zu folgen, und eine spezielle Betrachtung nicht mit dem pericardialen oder proximalen Schenkel, dem Nieren-

sack, anzufangen, sondern mit dem distalen Schenkel, dem Nierengang, zu beginnen, weil dieser bei der Präparation der Muschel vom Rücken her zuerst sichtbar wird.

Die Abbildung 8 ist ein auf das Doppelte vergrößerter mittlerer Ausschnitt aus Fig. 3; nur ist der Mantel an der Schnittlinie, durch die

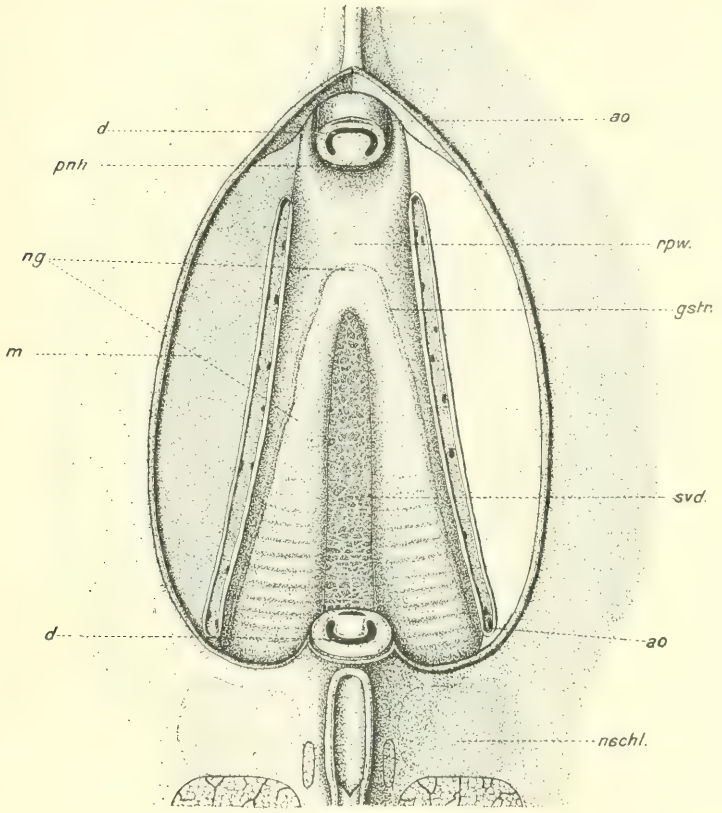

Fig. 8.

Mittlerer Teil von Fig. 3, zweifach vergrößert. Das dorsale Pericardfenster ist durch Auseinanderziehen der lateralen Mantelstücke vergrößert. $1^1/_2$ natürl. Größe.

das früher beschriebene dorsale Pericardfenster entstanden war, nach allen Seiten weiter auseinander gezogen. Die geschilderte dorsale Vorwölbung der Renopericardialwand (*rpw.*) wird jetzt deutlicher erkennbar, sowohl in ihrem oralen Teil wo sie die dort kommunizierenden Nierengänge (*ng.*) überspannt, wie auch weiter hinten, wo sie durch die Decke des Sinus venosus (*svd*) in zwei konvergierende Schenkel zerlegt wird. Hier erscheinen gleichzeitig schwache Querfalten, die

mit dem Aufsteigen der Nierengänge (*ng*) nach den Nierenschleifen (*nschl.*) zunehmen. Die ganze Wand ist im Leben von kreuz und querverlaufenden weißlichen Muskelfäden durchzogen und manchmal an vielen Stellen blasig aufgequollen.

An ihrem oralen Ende läßt sich bei dieser Vergrößerung zweierlei feststellen. Einmal ist die Wand hier in zwei Zipfel ausgezogen, mit denen sie den dort in das Pericard eintretenden Darm (*d.*) halbkreisförmig umspannen kann, so daß sich beim lebenden Tier zwischen Darm und Renopericardialwand nur noch ein schmaler Spalt nach dem von Keber (1851) als »Nebenhöhle« (*pnh.*) bezeichneten vorderen Pericardabschnitt öffnet. In der Zeichnung ist dieser Spalt als ein dunkler, den Stumpf des abgeschnittenen Darmrohres umgreifender Ring zu erkennen. — Zweitens drückt der Darm selbst in seinem weiteren anfänglichen Verlauf die Renopericardialwand etwas ein, so daß hier, wie in der Figur angedeutet, zwischen den beiden Zipfeln eine Delle entsteht, in der die Pericardexcrete unter dem Darm hin nach dem halbkreisförmigen Rand der Renopericardialwand gelangen und über diesen hinweg durch den erwähnten Spalt in jene Nebenhöhle eintreten.

Die Bezeichnung Renopericardialwand ist gewählt worden, weil diese Körperschicht sowohl dem Pericard, wie den Nierengängen angehört. Rankin sagt, daß es unmöglich sei, sie »in zwei bestimmte Schichten zu trennen, welche zum Herzbeutel und zum Bojanusschen Organ zu rechnen sind«. »Wenn überhaupt in dieser Wand zwei Schichten existieren, müssen sie nur im embryonalen Zustand wahrnehmbar sein.«

An Schnitten durch sehr junge, nur wenige Millimeter große Anodonten, die mir von Herrn Herbers freundlichst zur Verfügung gestellt wurden, konnte ich nun tatsächlich feststellen, daß in diesem Jugendzustand an Stelle der gemeinsamen Wand zwei getrennte Epithelschichten vorhanden sind, von denen die eine dem Pericard, die andre dem Nierengang angehört. Später findet sich dann zwischen diesen beiden Epithelien Bindegewebe, dem contractile Fasern und Muskelzellen eingelagert sind. Anderseits ist es entgegen der Ansicht von Rankin beim erwachsenen Tier, wenn auch mit ziemlicher Mühe, möglich, die Renopericardialwand in zwei Schichten zu trennen. Wenn man den Boden des Pericards über der Kommunikation (*ngc.*) der Nierengänge an einer der erwähnten blasig aufgequollenen Stellen mit einer feinen Pinzette hochhebt, so kann man einen feinen Scherenschnitt derart anbringen, daß nicht sofort das Lumen der Nierengänge sichtbar wird. Mittels einer Lanzettnadel läßt sich alsdann von dieser Öffnung aus

eine dorsale, durchsichtige Haut von den früher erwähnten weißlichen Muskelfasern abheben, die in ihrer Gesamtheit eine vom Epithel der Nierengänge nicht mehr zu trennende Körperschicht bilden.

Die Muskeln selbst haben, wie man aus Fig. 9 erkennen kann, hauptsächlich die Richtung der Längsachse und noch mehr die der dazu senkrechten Breitenachse der Muschel. Die Zeichnung soll lediglich den Eindruck wiedergeben, den die vom dunklen Untergrund sich scharf abhebenden hellen Fasern auf den Beschauer machen. In Wirklichkeit ist ihre Zahl bedeutend größer. Oralwärts folgen die Muskeln in ihrer Ausdehnung dem Rande der Renopericardialwand und umspannen ebenso wie dieser halbkreisförmig den Darm. In seiner Gesamtheit bildet dieses System von Muskelfasern ein elastisches Netz, welches der Renopericardialwand eine federnde Festigkeit gibt, und es ihr durch seine Gestalt am vorderen Ende möglich macht, sich bis auf einen schmalen Spalt fest an den Darm anzupressen. Daher erscheinen auch die Nierengänge ohne Faltung ihrer Decke manchmal leer, manchmal prall gefüllt.

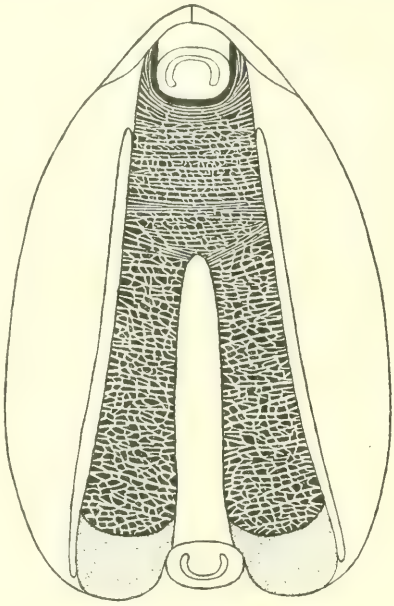

Fig. 9.
Muskelfaserschicht der Renopericardialwand. Die Muskeln erscheinen hell auf dunklem Grunde. Halbschematisch. $1^1/_2$ natürl. Größe.

Endlich ist in der Fig. 8 auf der Renopericardialwand noch ein beim lebenden Tier gelb gefärbter Streifen (*g.str.*) angedeutet, der sich von der linken Nierenschleife her oralwärts bis über die Kommunikation der Nierengänge (*ngc.*) hinzieht und von hier aus auf der andern Seite der Decke des Sinus venosus (*svd.*) analwärts wieder bis zur rechten Nierenschleife zurückgeht. Dieser gelbe Streifen ist bei fast allen Tieren deutlich zu erkennen, manchmal schmäler oder breiter als in dieser Abbildung, öfters auch mehr gewunden als hier. Über seine histologische Beschaffenheit und seine funktionellen Eigenschaften konnte nichts festgestellt werden. Zum Epithel der Nierengänge steht er in keiner Beziehung.

Das Innere der Nierengänge zeigt Fig. 10. Hier ist der größte Teil der Renopericardialwand (*rpw.*) durch einen Schnitt weggenommen

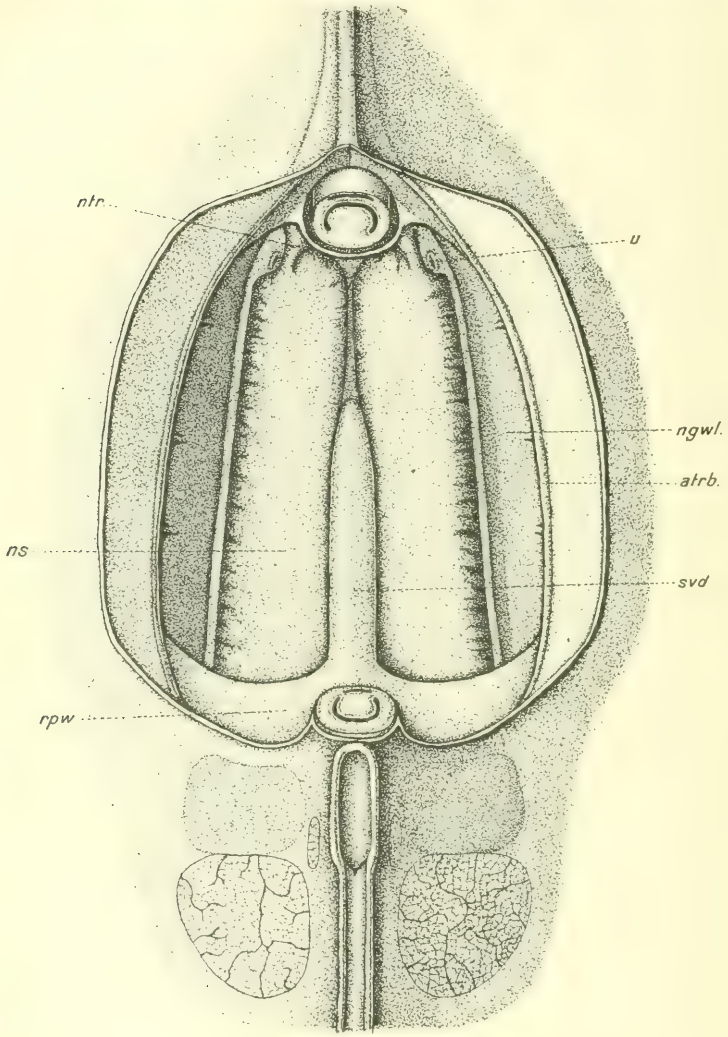

Fig. 10.

Dasselbe wie Abbildung 8, nur ist die Renopericardialwand zum größten Teil entfernt und die Mantelstücke, die das Pericard lateral begrenzen, sind noch weiter nach den Seiten auseinandergezogen.

worden, der von ihrem oralen Rand zu beiden Seiten an der Basis der Vorhöfe (*atrb.*) entlang geführt war, dann nach den lateralen Begrenzungen der Sinus venosus-Decke (*svd.*) übergriff und bis zu deren

Vorderende wieder zurückging. Auf diese Weise tritt das Lumen der analwärts getrennten, oralwärts miteinander kommunizierenden Nierengänge (*ng.*) in seiner ganzen Ausdehnung zutage.

Auf der ventralen Seite der entfernten Wand saßen kleine bräunliche Falten, die miteinander anastomosieren und analwärts an Zahl und Ausdehnung zunehmen. Die in der Zeichnung von innen sicht-

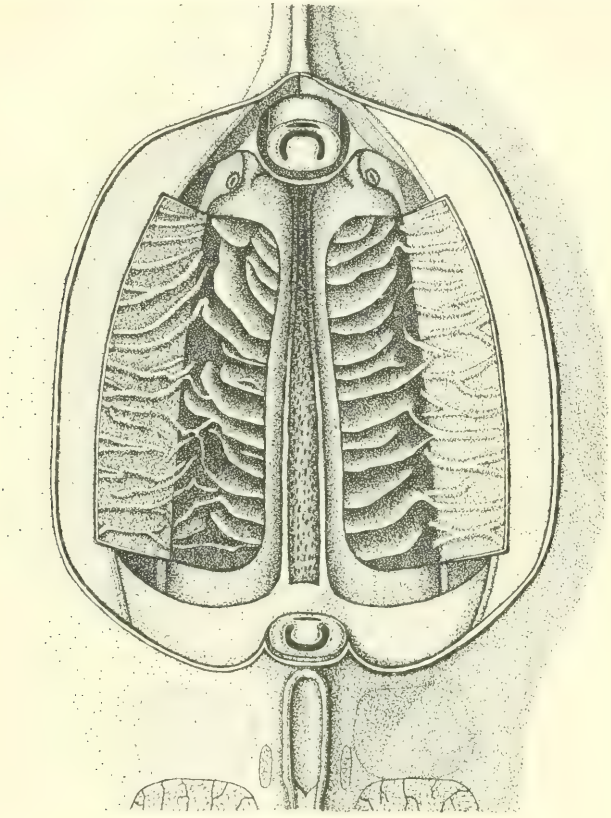

Fig. 11.

Dasselbe wie Abbildung 10. Die Decke des Sinus venosus ist entfernt, und die beiden Nierensäcke sind türflügelartig aufgeklappt, so daß die Falten im Innern sichtbar werden.

baren Seitenwände der Nierengänge (*ngwl.*) erscheinen ebenso wie die schmalen, ihnen anliegenden Bodenstreifen im Leben wie mit braunem Staube bedeckt; unter dem Binocular erkennt man, daß diese Erscheinung von kleinen büschelförmigen Fältchen herrührt. Der übrige Teil des Bodens ist zugleich Decke der Nierensäcke (*ns.*); doch lehren auch hier die Jugendstadien, daß diese wegen ihrer geringen Dicke

jetzt nicht mehr zu trennende Körperwand aus zwei ursprünglich getrennten Epithelschichten zusammengewachsen ist.

Es ist vorteilhaft, hier gleich die Beschreibung der zu Ureteren (*u.*) differenzierten Ausmündungen der Nierengänge anzugliedern. Lateral nach außen von der später näher zu behandelnden Nierenspritze (*ntr.*), also anal von dem blinden Ende der Nierengänge (*ng.*) erkennt man in Fig. 10 zwei von kleinen Wülsten umgebene dunkle Spalten. Es sind dies die inneren Mündungen der beiden Ureteren (*u.*), die in Fig. 12 in vierfach größerem Maßstabe wiederkehren. Im geschlossenen Zustande erscheinen sie zwischen den halbmondförmigen Wülsten als ganz schmale Ellipsen, können sich aber zu Öffnungen von fast kreisförmigem Querschnitt erweitern.

Die Längsachsen dieser elliptischen Spalten verlaufen nicht, wie Rankin angibt, parallel zur Längsachse des Tierkörpers, vielmehr sind sie unter einem spitzen Winkel von außen her gegen diese geneigt. Wie ein Vergleich mit Fig. 7 lehrt, ist dies auch mit den Längsachsen der elliptischen äußeren Ureteröffnungen (*u.*) der Fall.

Über die Längsachse des ganzen Ausführungskanales sagt Rankin, sie führe »abwärts und ein wenig nach hinten und außen«, und zeichnet den Ureter ab, so, als ob er etwas nach vorn führe. Nach meinen makroskopischen und mikroskopischen Befunden, auf die später noch näher eingegangen wird, ist die betreffende Achse nach vorn und nach Innen gerichtet. Doch liegt die Nierenspritze (*ntr*) an keiner Stelle dorsal über dem Ureter.

Es scheint, daß nur die inneren Öffnungen von Wülsten umgeben sind, die über den Boden der Nierengänge hervorragen und unter dem Binocular feine, nach den Spalten zulaufende Längsrinnen erkennen lassen, wie es in Fig. 12 angedeutet ist; die äußeren Ureteröffnungen, die eigentlichen »Nephroprokte« sind bei einer Betrachtung von unten meist gar nicht zu sehen. Durch den Nierenboden (*nie*, Fig. 7) schimmern hier nur zu beiden Seiten des Fußes zwei gelbliche Ringe, nach deren dunklerem Inneren manchmal schwache Falten ziehen. Erst beim Betasten mit einer Nadel öffnet sich hier eine Spalte. Doch ist auch diese ganze Partie zuweilen knopfförmig erhaben.

Schneidet man einen Ureter von der Seite auf, so kann man durch das Binocular erkennen, daß die gelbe Farbe dieser Ringe von hauptsächlich circulär um das Lumen des Kanals gelagerten Muskeln herrührt, durch die jedoch auch andre längs und quer verlaufende hindurchziehen. Gleichzeitig sieht man dann, wie die inneren Wülste über diesen Muskelring vorspringen, doch hat dies wohl darin seinen

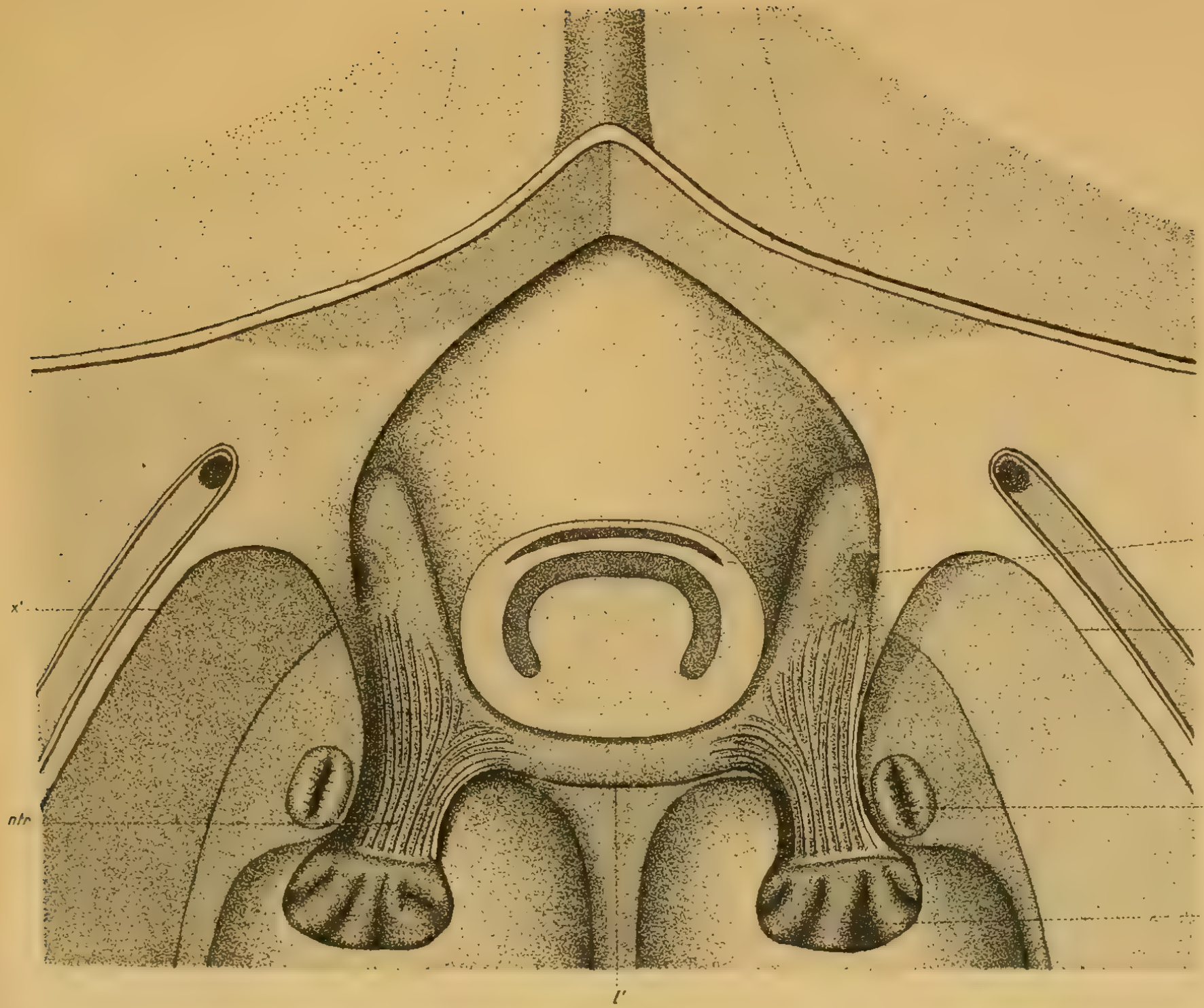

Fig. 12.

Die Nebenhöhle des Pericards mit den angrenzenden Organen. Aus den dorsalen Wandungen der Nierentrichter sind Stücke herausgenommen. x und x', Ansatzlinien der abgeschnittenen Renopericardialwand. Vergr. 88 : 1.

Grund, daß durch den Schnitt die Spannung des Ringes gelöst ist, so daß er sich auseinanderdehnt und nun sekundär die Wülste überhängen.

Diese makroskopischen Befunde am Präparat mögen nun mit den mikroskopischen Bildern verglichen werden. — Parallel zur Richtung jener Schnitte, nach denen die Fig. 4 und 5 gezeichnet wurden, sind durch die Gegend von Spritze und Ureter fünf weitere Schnitte geführt worden und in den Abbildungen 13, 14 *A* und *B*, 15 *A* und *B* zur Darstellung gebracht. Sie liegen alle zusammen zwischen den Punkt-Strich-Linien III und IV der Erläuterungsfigur 1 *a* und folgen einander

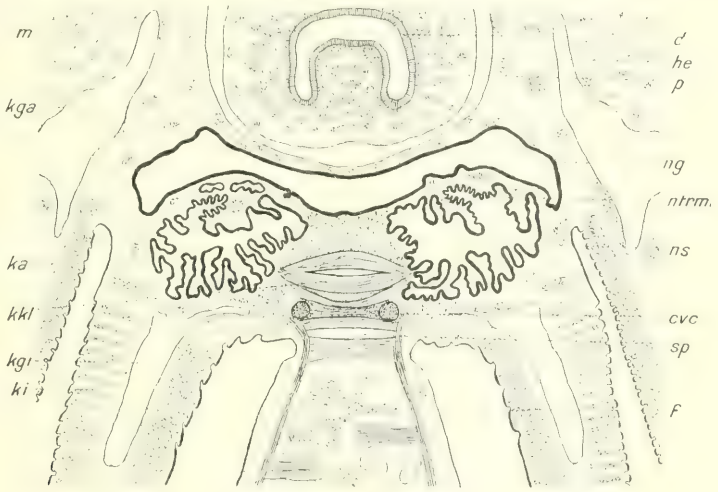

Fig. 13.

Querschnitt senkrecht zur Längsachse der Muschel in der durch die Linie *III* in der Abbildung 1*a* angegebenen Ebene. Es sind nur die der Niere zunächst benachbarten Organe gezeichnet. Vergr. 7:1.

in der Anordnung 13, 14 *A*, 14 *B*, 15 *A*, 15 *B* auf das orale Nierenende zu.

Diejenigen der Niere benachbarten Organe, die in den Querschnittsbildern 4 und 5 getroffen waren und in diesen Abbildungen wiederkehren, sind mit denselben Bezeichnungen versehen wie früher und bedürfen deshalb keiner nochmaligen Beschreibung. Hervorzuheben ist nur, daß in Fig. 13 die sogenannte Kebersche Klappe (*kkl.*) im ventralen Teil der Scheidewand zwischen den beiden Nierensäcken (*ns*), und unterhalb der Cerebro-Visceralcommissur (*cvc.*) der Sinus pedalis (*sp.*) zu erkennen sind.

In Abbildung 14 *A* erscheinen dann zum ersten Male die unregel-

mäßigen, rundlichen Querschnitte der Ausmündungsgänge des Keber-schen Organs, (*kom.*), die auch in den folgenden Abbildungen wiederzuerkennen sind, und in Fig. 14 *B* ist die Ausmündung des Geschlechts-

Fig. 14.

Zwei Querschnitte parallel und in nur geringem Abstand oralwärts von dem der Abbildung 13. Vergr. 7 : 1. *B*. liegt oral vor *A*.

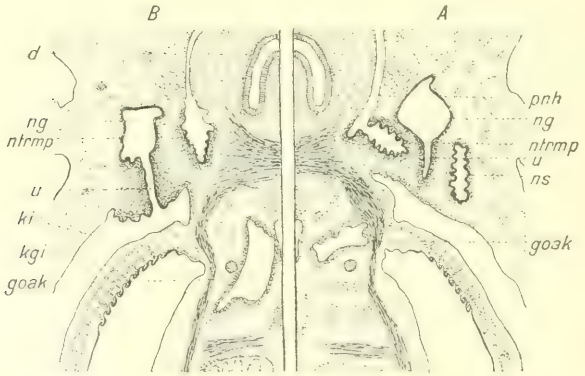

Fig. 15.

Zwei Querschnitte parallel denen der Abbildung 14, nur in geringem Abstand oralwärts von der durch die Linie *IV* angegebene Schnittebene in der Fig. 1*a*. *B*. liegt oval vor *A*. Vergr. 7 : 1.

kanals (*goak.*) getroffen. Während bis hierhin der Darm (*d*) noch frei das Lumen des Pericards (*p.*) durchquerte, liegt er in Abbildung 15 dem dorsalen Teil des Fußes (*f.*), der früher als Fußursprung bezeichnet worden war, auf. Aus der Form, welche die Querschnitte des Genital-

kanals in den Fig. 15 *A* und 15 *B* haben, läßt sich nicht erkennen, daß dieser selbst in schräger Richtung von seiner Mündung aus oralwärts in den Fuß hinein geht.

Der Ureter ist in Fig. 15 *A* angeschnitten, in 15 *B* vollkommen längs getroffen. Da alle Anzeichen vorhanden waren, daß die Schnitte ziemlich genau senkrecht zur Längsachse des Tieres geführt sind, so läßt dieser Befund den Schluß zu, daß die Längsachse des Ureterkanals in oraler Richtung schräg nach unten geneigt ist, was auch vorher durch die Präparation gefunden war.

Von den früher beschriebenen Wülsten an der inneren (*ui*) Öffnung ist in diesen Abbildungen nichts zu erkennen; nur das Epithel ist ebenso wie an der äußeren Öffnung (*ua.*) gefaltet. Auf diese Verhältnisse und auf die ebenfalls schon erwähnte Muskulatur, die das Lumen des Ureters umspannt, wird später bei der Beschreibung der Histologie zurückzukommen sein.

Die Abbildungen zeigen endlich noch, daß der Ureter nicht direkt in die Mantelhöhle einmündet, sondern in das vordre Ende des inneren Kiemenganges (*kgi.*). Doch kann man aus Fig. 5, die je einem nur wenig mehr analwärts geführten Schnitt (Linie II in Abbildg. 1 *a*) entspricht, erkennen, daß die Innenlamelle der inneren Kieme (*ki.*) nur in ihrem oralen Teil mit dem Fuß (*f.*) verwachsen ist, daß also der innere Kiemengang (*kgi.*) kurz hinter der Uretermündung (*ua*), mit der allgemeinen Mantelhöhle kommuniziert. In der Abbildung 7 kommen dieselben Verhältnisse zum Ausdruck.

Es mag hier noch kurz auf die Funktion des Ureters eingegangen werden. Nach v. Renegarten (1853) »macht ein Ureter acht bis zehn Kontraktionen in der Minute«. Keber (1851) und Hessling (1859) erwähnen nichts derartiges. Griesbach hingegen konnte trotz genauer Beobachtung keine Kontraktionen feststellen, während Rankin sagt, das Tier besitze die Fähigkeit, den Ureter zu öffnen und zu schließen.

Bei den meisten Tieren, die ich im Verlaufe meiner Untersuchungen präparierte, war der Ureter trotz langer Beobachtungszeiten ständig zu und schloß sich nach gewaltsamem Öffnen sofort wieder. Bei andern Muscheln dagegen konnten längere Zeit hindurch rhythmische Kontraktionen bemerkt werden. Der Ureter öffnete sich und schloß sich rasch, nach einiger Zeit erfolgte das Spiel von neuem. Die Ruhepause dauerte 7 Sekunden, das Öffnen und Schließen zusammen 3 Sekunden.

Demnach scheinen die Ureteren für gewöhnlich geschlossen zu sein und sich nur zeitweise in dem beschriebenen Rhythmus zu öffnen.

Diese Tatsache gewinnt sehr an Bedeutung, wenn wir sie in Beziehung setzen zu andern Befunden. Wir hatten gesehen, daß die beiden Nierengänge die kommunizierenden Endabschnitte eines paarigen Nephridiums sind, deren Lumen zum größten Teil von der elastischen Renopericardialwand umspannt wird, der es eine eingelagerte Muskelfaserschicht möglich macht, einerseits starke Spannungen auszuhalten und anderseits selbst einen ziemlich großen Druck auf die Flüssigkeitsmenge auszuüben, die den von ihr umschlossenen Hohlraum erfüllt. Dann ist schon erwähnt worden, daß im Gegensatz zu den Wänden der Nierengänge, die nur mit den beschriebenen kleinen, büschelförmigen Fältchen besetzt sind, die Wandungen der Nierensäcke und der Nierenschleifen zu sehr zahlreichen primären und sekundären Falten ausgebogen sind. Endlich wird aus dem histologischen Teil dieser Arbeit hervorgehen, daß das Epithel der Säcke und Schleifen von dem der Gänge zwar geringe, aber immerhin vorhandene Unterschiede aufweist.

Aus all diesem ergibt sich der Schluß, daß wir ganz abgesehen von der morphologischen Scheidung der Schenkel eines Einzelnephridiums in Nierengang (distaler Schenkel), Nierenschleife und Nierensack (proximaler Schenkel), die beiden kommunizierenden Nierengänge in ihrer Gesamtheit den Nierenschleifen und Nierensäcken als etwas Verschiedenes gegenüber stellen können. Und zwar sind die beiden letzteren nach der zur Vergrößerung der excretorischen Oberfläche dienenden Faltenbildung ihrer Wände zusammengenommen wohl als die »eigentliche Niere« anzusehen, während die kommunizierenden Nierengänge, von ihren getrennten Übergängen in die Nierenschleifen bis zum gemeinsamen oralen Ende von der elastischen Renopericardialwand umschlossen, eine Einheit bilden, die man wohl als »Excretionsblase« bezeichnen kann. C. Schneider (1902) gebraucht ohne weitere Erklärung den Ausdruck: »Harnblase«. Diese letzte Benennung möchte ich nicht anwenden, da sie zu falschen Anschauungen im vergleichend morphologischen Sinne Anlaß geben könne. Die Epithelzellen der Nierengänge sind nämlich, wie später gezeigt wird, in gleicher Weise wie die der Säcke und Schleifen als »Nieren«zellen tätig. Deshalb mag der mehr die morphologische Gestalt betonende Ausdruck »Excretionsblase« gebraucht werden.

Das faltenlose Lumen dieser Blase scheint sich soweit mit Excretflüssigkeit zu füllen, als es die Spannung der Renopericardialwand erlaubt; dann beginnt das rhythmische Spiel der Ureteren, aus denen der »Harn« durch den Druck der »Blasenwand« entleert wird.

b) Nierensack und Nierentrichter.

Zu der allgemeinen Lagebeschreibung, welche die Nierensäcke an früherer Stelle erfahren haben, ist wenig hinzuzufügen. Die Fig. 10 zeigt sie in ihrer ganzen Ausdehnung als ziemlich prall gefüllte Säcke, die nur an ihren Außenseiten kleine Falten und Einbuchtungen aufweisen, welche sich jedoch zuweilen auch über die obere Wand erstrecken. An ihrem oralen Ende kann man erkennen, daß die Säcke blind enden und durch besondere mehr lateral liegende Kanäle, die sich zu Nierenspritzen (*utr*.) differenziert haben, mit der Nebenhöhle des Pericards (*pnh*.) in Verbindung stehen.

Ihre dorsale Wand, deren inniger Zusammenhang mit dem Boden der der Nierengänge schon hervorgehoben wurde, erscheint im Leben von weißlichen und gelblichen unregelmäßigen Flecken und ebensolchen Fasern durchzogen. Bei der Betrachtung durch das Binocular sieht man, daß es zum Teil Lichtreflexe sind, welche im Innern gelegene Falten durch kleine Wölbungen und Vertiefungen in der dunkelen braungrünlichen Umgebung hervorrufen; hauptsächlich aber rührt die Erscheinung davon her, daß an den Ansatzstellen dieser Falten mehr Bindegewebe vorhanden ist, so daß seine gelbliche Färbung erkennbar wird.

Das charakteristische Merkmal, das diese proximalen Schenkel von den beschriebenen distalen unterscheidet, ist die ausgedehnte Faltenbildung ihrer Wände (*usf*.), durch welche eine sehr starke Vergrößerung der excretorischen Oberfläche erzielt wird. Auf den ersten Blick scheinen diese Falten in planlosem Durcheinander das Lumen der Nierensäcke nach allen Richtungen hin zu durchqueren, doch läßt sich nach sorgfältigen Untersuchungen eine etwas regelmäßigere Anordnung feststellen.

Rankin, der »große Anodonten in 2%igem Kalibichromium 24 Stunden lang macerierte und nach Auswaschen mit Wasser den Schlauch seiner Länge nach aufschnitt und die Epithelzellen abpinselte«, kommt zu folgendem Resultat. »Wir finden, daß die Falten Einbiegungen der Wände sind und zwar der oberen und unteren Wände. Hier liegen sie in zwei aufeinanderfolgenden Reihen — an der unteren Wand mit den freien Rändern nach oben und hinten, an der oberen Wand nach unten vorn gekehrt.« »In der Gegend der Spritze durchqueren sie fast das Lumen, aber sie werden schräger je weiter nach hinten, bis sie schließlich neben dem hinteren Rückziehmuskel des Fußes fast parallel mit der langen Achse des Lumens liegen.«

Nach dem, was ich an lebenden Tieren, Formalpräparaten, Totallängsschnitten und an Muscheln, die in derselben Weise behandelt waren, wie es RANKIN getan hatte, feststellte, kann ich dessen Befunde folgendermaßen ergänzen:

Die Anzahl der Falten ist bei jedem Tier außerordentlich hoch, da zwischen den größeren, von diesen verdeckt, stets sehr viele kleinere liegen; doch gehören der unteren Wand eines Sackes immer bedeutend mehr an, als der oberen. Auch beteiligen sich nicht allein diese beiden Wände an den Einbiegungen, sondern auch die Seitenwände, allerdings in geringerem Maße.

Was die Art der Anordnung anbelangt, so mag dabei zweierlei unterschieden werden, die Richtung der Faltenkämme, d. h. der freien, nach dem Lumen gerichteten Ränder der Falten, und die Richtung der Faltenflächen selbst. Es wurden hierbei nur die größeren Falten berücksichtigt, da die kleineren erst sekundär entstanden sind; nur erstere sind daher auch in Fig. 11 zur Darstellung gebracht, in der jedoch weniger Falten gezeichnet, als in Wirklichkeit vorhanden sind, um die typische Lagerung besser hervorzuheben. Dementsprechend ist die typische Gestalt der Faltenflächen ebenfalls etwas übertrieben worden.

Für die Richtung der Faltenkämme stimmt die Angabe RANKINS nicht ganz. Sie verlaufen zwar in der Mitte des Sackes am Boden wie an der Decke fast quer zum Lumen und nähern sich, indem sie nach hinten zu schräger werden, in der Gegend des Retractor pedis sehr stark in ihrer Richtung der Längsachse des Schenkels. An der oberen Wand stehen sie jedoch auch hier noch fast senkrecht zu dieser Achse. Anderseits meine ich, feststellen zu können, daß die Faltenkämme auch nach der Nierenspritze zu ihre Querrichtung an beiden Wänden in eine nach vorn gestellte, mehr diagonale Richtung umwandeln. Während dieses Verlaufes anastomosieren die Kämme der dorsalen und ventralen Falten des öfteren und zwar hauptsächlich an der äußeren Seitenwand, wo sie oft brückenartig von der Decke zum Boden des Sackes überspringen. Wie aus der Abbildung 11 ersichtlich ist, kann gerade an dieser Stelle durch die Anastomoson der Falten oft eine sehr lange Längsfalte entstehen.

Der Beschaffenheit ihrer Faltenflächen nach kann man die Einbiegungen als Lamellen bezeichnen, die vom Boden des Sackes aus, oft dachziegelartig dicht übereinandergelagert, nach hinten in das Lumen ragen, während sie sich an der Decke mehr der Form von Wülsten nähern, die meist gerade nach unten hängen.

Im embryonalen Zustand sind die Wände der proximalen Schenkel vollkommen glatt. Mit zunehmendem Wachstum der Muschel buchtet sich dann das Nierenepithel ein und es entstehen Falten, die größer werden und mit einander anastomosieren. Die Abbildungen 16—19 veranschaulichen diesen Entwicklungsgang. Fig. 16 stellt einen Querschnitt durch eine 5,7 mm lange *Anodonta* dar, der mir ebenso, wie der Querschnitt durch eine 7 mm lange *Unio*, nach dem Fig. 17 gezeichnet ist, von Herrn Herbers freundlichst zur Verfügung gestellt wurde. Es sind nur die quergeschnittenen Kiemenschläuche und die allernächsten angrenzenden Organe dargestellt, alles übrige erschien unwesentlich und stimmte in der Hauptsache mit dem in den früheren Abbildungen 4 und 5 Gegebenen überein. Nur sind die dort weggelassenen, von Herrn Herbers entdeckten Sinnesleisten (*sl.*) hier deutlich zu sehen.

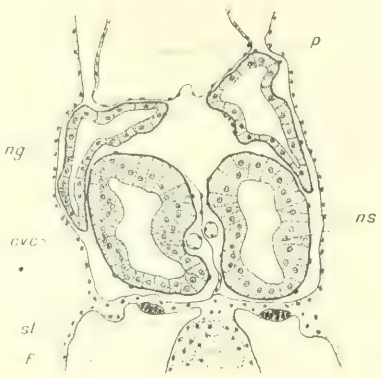

Fig. 16.

Senkrecht zur Längsachse einer 5,7 mm großen *Anodonta* geführter Querschnitt, der in seiner Lage dem Schnitt der Abbildung 4 entspricht. Vergr. 135 : 1.

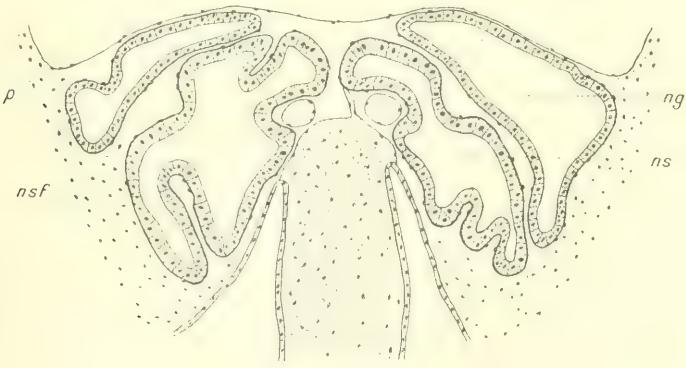

Fig. 17.

Querschnitt in derselben Richtung und Lage wie in der Abbildung 16. Durch eine 7 mm lange *Unio*. Vergr. 120 : 1.

Das einschichtige Epithel der Nierensäcke (*ns*) besteht aus kubischen bis cylindrischen Zellen, die sich deutlich von den mehr glatten Zellen der Gangepithelien (*ng.*) unterscheiden. Beide Epithelien zeigen

keinerlei Einbuchtungen und sind von einer dünnen Bindegewebsschicht unterlegt, von der fast nur die Kerne zu erkennen sind. Der Boden des Pericards (*p.*) hängt mit den dorsalen Wandungen der Nierengänge noch kaum zusammen, ebensowenig die Wände der Gänge und Säcke.

Den Beginn der Faltenbildung zeigt Fig. 17, die zwar nach einem Schnitt durch eine kleine *Unio* angefertigt ist, doch sind in diesen Jugendstadien die Bilder bei beiden Formen übereinstimmend. Während das Epithel der Nierengänge (*ng.*) noch vollkommen glatt ist, erkennt man mehrere kleinere und größere Einbuchtungen im Sackepithel (*ns.*). Auch hier sind die Epithelzellen der Nierensäcke (*ns.*) höher als die der Nierengänge; das Pericardialepithel liegt jetzt der dünnen Bindegewebsschicht, welcher die Gangepithelzellen aufsitzen, schon dicht an, während die Wände der Säcke und Gänge auch hier nur wenig durch dazwischen gelagerte Bindegewebsmassen verwachsen sind.

Fig. 18.

Querschnitt in derselben Lage und Richtung wie in den Fig. 16 und 17 durch eine 12 mm lange *Anodonta*. Vergr. 52 : 1.

Da mit der wachsenden Muschel auch die Niere bedeutend an Ausdehnung zunimmt, so ist die schematische Fig. 18 in kleinerem Maßstabe gezeichnet als die Abbildungen 16 und 17, auch stellt sie nur das rechte Nephridium dar. Bei diesem 12 mm langen Tier sind die ursprünglich allein vorhandenen Primärfalten (*nsfp.*) schon selbst sekundär weiter gefaltet (*nsfs.*), doch ist die Gesamtzahl der Falten noch eine beschränkte. Die Wandungen der distalen und proximalen Schenkel sind jetzt vollständig verwachsen, und ebenso hat sich die Renopericardialwand (*rpw.*) gebildet aus der Verschmelzung des Pericardbodens und den dorsalen Nierengangwänden.

Bei noch stärkerer relativen Verkleinerung sind die Verhältnisse beim ausgewachsenen Tier in Fig. 19 veranschaulicht. Außer primären (*nsfp.*), sekundären (*nsfs.*) und tertiären (*nsft.*) kann man auch ana-

stomosierende Falten (*nsfa.*) erkennen. Die Zahl und die Lage der getroffenen Epithelien ist derart verwirrend, daß aus dem histologischen Bild in keiner Weise mehr auf die morphologische Gestaltung der Falten geschlossen werden kann. Der Nierengang (*ng.*) besitzt auch hier, wie auf allen vorhergehenden Stadien eine bei dieser Vergrößerung vollkommen glatt erscheinende Wand; erst bei stärkerer Vergrößerung sind die kleinen früher erwähnten Fältchen erkennbar.

Das in der Figur schematisch angegebene Bindegewebe der Falten, ist nur deshalb so gezeichnet, als ob es den Raum zwischen den Falten-

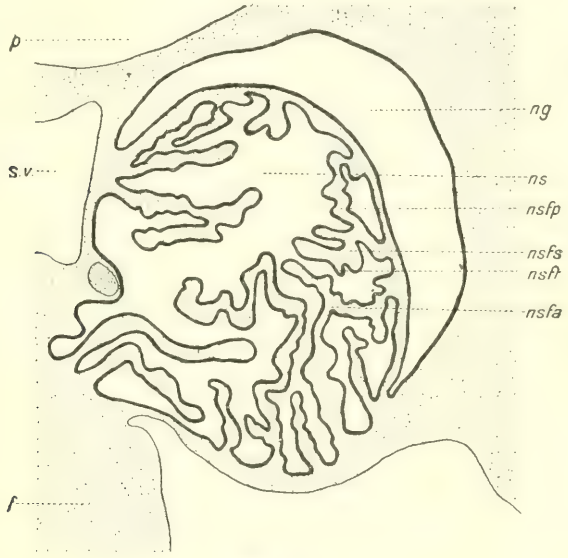

Fig. 19.

Querschnitt in derselben Lage und Richtung wie die der Abbildungen 16—18 durch die Nierenpartie einer ausgewachsenen *Anodonta*. Vergr. 25 : 1.

epithelien vollkommen ausfülle, damit die Falten gegen das weiß gelassene Lumen des Nierensackes besser hervortreten sollten. In Wirklichkeit ist auf einem derartigen Schnitt, wie später im histologischen Teil dieser Arbeit noch gezeigt werden soll, zunächst nur das Epithel der Falten zu erkennen, denn das Bindegewebe ist nur eine ganz dünne Schicht, die sich unter den Epithelzellen herzieht. Der Innenraum einer jeden Falte wird nämlich von anastomosierenden ausgedehnten Blutlacunen erfüllt, in welche das venöse Blut aus dem Sinus venosus (*sv.*) einströmt.

In Fig. 11 ist von diesem Sammelbehälter des venösen Blutes die

dorsale Wand entfernt, so daß die zahlreichen, unregelmäßig verteilten Löcher sichtbar werden, durch die das Blut in die Lacunen — das »Wundernetz« Langers (1856) — der Niere eintritt.

Die Verbindung der Nierensäcke mit dem Pericard wurde zum ersten Male von Rankin richtig beschrieben und von Odhner wiederholt. Beide machen darauf aufmerksam, daß sowohl jeder Nierengang, wie auch jeder Nierensack blind endet, und daß, wie dies auch hier schon an verschiedenen Stellen betont wurde, die Ausmündung in die Mantelhöhle, beziehungsweise in das Pericard, durch speziell differenzierte Kanäle erfolgt. Diese letzteren, Ureter (*u.*) und Nierenspritze (*ntr.*), liegen an keiner Stelle kreuzweise übereinander, was bei der vorliegenden Beschreibung auch schon hervorgehoben wurde.

Rankin gibt in ausführlicher Weise an, wie die Nierenspritze durch ihre hellere Färbung sich von dem dunklen Nierensack abhebt und aus diesem nach vorn und oben in die Nebenhöhle des Pericards (*pnh.*) unter dem halbkreisförmigen Wulst der Nierengänge ausmündet, und Odhner fügt hinzu, »dieser Kanal ist ziemlich weit und in seiner ganzen Ausdehnung mit gefalteten Wänden versehen.«

Es wurde schon an einer früheren Stelle, bei Betrachtung der Fig. 10, auf diese Verhältnisse hingewiesen. Die Einmündung der Nierenspritzen in die Nierensäcke ist lateral von der Längsachse der letzteren nach außen verschoben. Von hier gehen die Spritzen in der Form kleiner Schläuche oralwärts schräg nach innen und münden unter dem gerade noch sichtbaren Rand der Nierengänge in die Nebenhöhle des Pericards (*nph.*), in die man durch jenen ebenfalls schon öfters erwähnten schmalen, halbkreisförmigen Spalt hineinsehen kann. Um das Ganze anschaulicher zu machen, wurde diese Partie der Abbildung 10 in vierfach vergrößertem Maßstabe nochmals in der Fig. 12 zur Darstellung gebracht.

Die Renopericardialwand ist hier vollkommen abgetrennt, nur eine schwarze Linie (*x*) läßt noch erkennen, wo sie lateral an den Mantel und median (*x'*) über den Sinus venosus (*sv.*) angewachsen war. Ebenso sind dorsale Stücke aus den Wandungen der Spritzen und der Säcke herausgenommen. Man erkennt nun, wie der aus dem Pallialkomplex des Fußes nach oben austretende Darm vor seinem Eintritt in den Pericard von der Nebenhöhle desselben als von einem ringförmigen Hohlraum allseitig umschlossen wird. Der Durchmesser dieses Ringes ist an seiner oralen Biegung zwischen Mantel und Darm am kleinsten und erreicht analwärts zwischen Darm und der — hier entfernteren — Renopericardialwand seine größte Ausdehnung.

Noch ehe die Arbeit Odhners erschien, waren mir bei der Betrachtung derartiger Präparate mit dem Binocular weißliche Falten aufgefallen, die sich von den lateralen Einmündungen der Kebersehen Organe (*kom.*) her allmählich in die Nierenspritzen hineinziehen. Sie anastomosieren hierbei mit solchen, die erst später beginnen und mit andern, die am medianen Boden der Nebenhöhle anfangen, und bilden ein System von feinen Längsrinnen, in denen eine sehr lebhafte Flimmerbewegung sichtbar ist. Da sich an der weggenommenen dorsalen Wand der Nierenspritze die gleichen Falten und Rinnen in ähnlicher Verteilung finden, die alle von dem verbreiterten Anfang der Spritze zu ihrem gegen den Nierensack hin verjüngten Ende führen so läßt sich das Ganze mit einem innen gerieften Trichter vergleichen. Es wäre deshalb wohl besser, wenn für die verschiedenen in der Literatur gebräuchlichen Bezeichnungen: Nierenspritze, Nierentrichter, Renopericardialgang, Renopericardialtrichter, Nephrostom, einheitlich für alle Lamellibranchiaten Nephrostom und bei *Anodonta* vielleicht außerdem noch Nierentrichter gesetzt würde.

Die renale Öffnung eines Nephrostoms (*ntrmr.*) liegt dicht unter der dorsalen Wand des zugehörenden Nierensackes, was sich noch besser, als es in Abbildung 12 ersichtlich ist, aus der Fig. 15 erkennen läßt. Bei der Beschreibung der Ureteren sind die Lage dieses und der folgenden Querschnittbilder genauer angegeben und die auf ihnen getroffenen Organe beschrieben worden. Wenn man oralwärts vorgeht, ersieht man, daß die renale Mündung des Nierentrichters (*ntrmr.*) von demselben zur Längsachse der Muschel senkrecht geführten Schnitt getroffen wird, wie die sogenannte Kebersche Klappe (*kkl.*) des venösen Gefäßsystems, daß weiter parallele Schnitte durch die Ausmündung der Geschlechtsorgane (*goak.*) den kreisförmigen oder elliptischen mittleren Schlauch des Nephrostoms (*ntr.*) treffen, und daß dieses selbst oral vom Ureter (*u.*) mit seiner pericardialen Öffnung (*ntrmp.*) in die Nebenhöhle des Pericards (*pmh.*) einmündet. In Fig. 15 *A* sind die letzten Ausläufer der Trichterfalten dicht vor der Mündung des linken Keberschen Organes (*kom.*) getroffen.

Auch hier mag noch kurz auf die Funktion eingegangen werden. Rankin meint: »Die Wandungen der Nierenspritzen sind kontraktionsfähig, da sie Muskelelemente in sich haben. Das Tier besitzt also die Fähigkeit, die Spritzen zu öffnen und zu schließen.« Entgegen dieser Ansicht sagt Willem (1898/99) bei Besprechung der im Pericard herrschenden Druckdifferenzen: »Zugleich verhindert die Flimmerbewegung der immer offenen Nierenspritzen den Rückstrom von Flüssig-

keit aus der Niere: ein Sphincter ist in ihnen nicht vorhanden.« Zum Beweis legte er Muscheln in eine Konservierungsflüssigkeit, die durch die Niere in die Nierenspritzen drang und dort die Cilien lähmte. Danach fanden sich Nierenconcremente im Pericard.

Dieser Beweis sagt nun eigentlich nichts gegen das Vorhandensein eines Sphincters aus, denn derselbe konnte ja während des Versuches in geöffnetem Zustande erhärtet worden sein. Wahrscheinlicher ist es, daß der starke, durch die Flimmern hervorgerufene Strom einen ständigen Verschluß insofern bildet, als er nur Concremente in die Niere hineinschafft, aber keine herausläßt. Anderseits machen es die im Bindegewebe um die Nierenspritze gelegenen schwachen Muskelelemente vielleicht möglich, daß die Falten näher zusammengelegt werden. Von einem wirklichen Öffnen und Schließen kann man aber wohl kaum reden. Bei der Beschaffenheit des Epithels — Flimmerzellen mit außerordentlich langen Geißeln — ist es unmöglich, daß dasselbe zu einem festen Verschluß aneinander gepreßt wird.

Wie stark der durch die Flimmerbewegung im Nephrostom erzeugte und gegen die Niere hin gerichtete Strom ist, ließ sich leicht daran ermessen, daß Carminstückchen bis zur Größe eines halben Kubikmillimeters in die Nebenhöhle geworfen wurden. In kurzer Zeit waren sie alle durch die Trichter in die Nierensäcke gestrudelt.

Ergänzend muß am Schlusse dieses Abschnittes noch eine Arbeit von Kollmann (1882) besprochen werden, da sie keiner der späteren Autoren erwähnt hat. Kollmann fand auf den Falten des Nierensackes sogenannte »Trichter«, d. h. helle, enge, becherartige Räume, die in die Wandungen der Falten eingesenkt erschienen. Ihre Öffnung nach dem Lumen des Sackes war von einem »aus Kugelzellen gebildeten breiten, braunen Rand umgeben«, gegen den die »helle, ihn auskleidende, pigmentfreie Membran« lebhaft abstach. Auf jeder Falte saßen etwa 200 solcher Trichter, die mit ihrem blinden Ende in die Blutbahn hineinragten.

Kollmann, der ganz richtig beschrieb, daß die Niere durch den Nierentrichter mit dem Pericard verbunden sei, glaubte nun weiterhin, daß der letztere auch mit der Blutbahn kommuniziere, daß also primäre und sekundäre Leibeshöhle der Mollusken dasselbe seien. Er zog daher den Schluß, daß jene erwähnten »Trichter«, die in die Blutbahn hineinragten, ohne allerdings mit ihr zu kommunizieren, wohl als Segmentaltrichter aufzufassen seien, d. h. als Reste ursprünglich mit der Leibeshöhle kommunizierender Segmentalorgane.

Es ist nun fraglich, was Kollmann für diese »Trichter« gehalten

hat. Er sagt selbst, daß es ihm nie gelungen sei, an ein und demselben Objekt die Übersicht in der dargestellten Weise zu demonstrieren, auch hat er keine Schnitte gemacht und erklärt, daß die Trichter nur dann deutlich erkennbar seien, wenn die Falten vom Sinus venosus aus mit Berliner Blau injiziert waren.

Es war mir auch nach mehrfachen derartigen Injektionen nicht möglich, die beschriebenen »Trichter« zu erkennen; ebensowenig kann mit irgendwelcher Sicherheit angegeben werden, was Kollmann dafür gehalten hat. Allenfalls würde seine Abbildung und die große Anzahl, 200 auf einer Falte, vermuten lassen, daß es sich um sogenannte »Schleimzellen« handelte, auf die im histologischen Teil dieser Arbeit zurückzukommen sein wird.

c) Nierenschleife.

Der Übergang des proximalen Nephridialschenkels in den distalen, der durch die als Nierenschleife besonders bezeichnete Partie erfolgt, ist von Griesbach und Rankin in verschiedener Weise beschrieben worden. Griesbach ist der Meinung, daß die dorsale Wand eines Nierensackes durch die ganze Länge der Niere hindurch zugleich auch die ventrale Wand des entsprechenden Nierenganges bildet, und daß die vor dem hinteren Adductor gelegene Anschwellung lediglich daher rührt, daß beide Schenkel mitsamt ihrer gemeinsamen Wand sich in vier Windungen auf und abwärts biegen und in der letzten miteinander kommunizieren.

Nach der Auffassung von Rankin, der die Verhältnisse an Injektionspräparaten und an Tieren, die in Kalibichromium maceriert waren, nach Abpinseln der Epithelzellen untersucht hat, »erstreckt sich der Nierensack als gerader Schlauch bis zum hinteren Ende des Organs und ist nicht, wie Griesbachs Diagramm zeigt, viermal auf- und abwärts gebogen«. Über ihm aber liegt »eine Serie von drei aufeinanderfolgenden Kammern, jede mit ihrem Nachbar mittels eines Loches in der betreffenden Scheidewand verbunden«.

Es drängt sich da sofort die Frage auf, wie man diese »Kammerwände« morphologisch benennen soll. Entsprechen sie den Falten des Nierensackes, indem sie aus solchen hervorgegangen sind, sich stark ausgedehnt haben und so allmählich einen ursprünglich einheitlichen Schlauch in verschiedene Abteilungen gegliedert haben? Rankin sagt darüber nichts, nach seiner Abbildung und Beschreibung könnte man aber zu dieser Ansicht kommen. In Zusammenhang hiermit steht dann die weitere Ungewißheit, ob diese aus drei Kammern

zusammengesetzte Nierenschleife ein besonderer Abschnitt eines Nephridialschlauches ist, wie der Nierengang und der Nierensack, oder ob sie einem dieser beiden morphologisch angegliedert werden muß.

Es erschien von vornherein klar, daß eine vollständige Lösung dieser Fragen nur dann möglich sei, wenn es neben der genauen Präparation und sorgfältigen Ausgußversuchen gelang, eine Reihe von Jugendstadien der Nieren kleiner Anodonten zu rekonstruieren. Herr Herbers, der im hiesigen Institut die Entwicklungsgeschichte von *Anodonta* bearbeitete, hat nun Plastilinmodelle von den Nieren zweier Anodonten hergestellt, von denen die größte 2,06 mm lang war, und mir seine Serienquerschnitte durch ein 5,7 mm langes Tier zur Verfügung gestellt, um ein weiteres Stadium zu rekonstruieren.

Herbers hatte gefunden, daß die ursprüngliche paarige Anlage der Nephridien, die beiden »Nierenbläschen« sich in analer Richtung ausstrecken, dann in einfacher Schleife ventral umbiegen und schließlich wieder oralwärts zurückwachsen. Hier tritt dann eine Kommunikation der dorsal gelegenen Schenkel ein, die ihrerseits durch je einen Ureter nach außen münden, während am Ende der ventralen Schenkel die Nierentrichter in schräger Richtung nach oben in das Pericard durchbrechen. Dieser in seinem ersten Modell dargestellte Verlauf der beiden Nephridien ähnelt im wesentlichen schon der ausgebildeten Niere, nur erfolgt der Übergang des dorsalen (= distalen) Schenkels in den ventralen (= proximalen) Schenkel hier nicht durch eine einfache Schleife, wie dort, sondern nach Griesbach durch einen vierfach gewundenen Schlauch, nach Rankin durch eine »Serie von drei Kammern«.

Das zweite Modell von Herbers zeigt, daß die anfänglich einfache Schleife, die wir von jetzt ab mit der von Rankin für diesen Nierenabschnitt geprägten Bezeichnung »Nierenschleife« nennen wollen, ihre Gestalt nicht beibehält, sondern mit dem weiterschreitenden Wachstum der Muschel eine Aufwindung erfährt. Es entstehen mehrere Einknickungen und so die Umbiegungen *a*, *b*, *c* in der Figur von Herbers. Dieser wendet sich in seiner Beschreibung gegen ein »Habitusbild des linken Nephridiums von einer 7 mm langen kleinen *Anodonta*«, das Odhner S. 324 abgebildet hat, dessen »kurze, nach unten geschlagene Schleife« durchaus nicht, wie Odhner meint, derjenigen des ausgebildeten Nephridiums entspricht. Herbers vermißt vielmehr bei Odhner die schon an seinem Modell vorhandenen »deutlich ausgeprägten Überschneidungen der Schleifenschenkel gegen Gang und Sack«, und eine Durchsicht mehrerer ebenfalls von Herrn Herbers

angefertigten Schnittserien von 10 mm langen Anodonten lehrt ohne weiteres, daß die Schleife hier schon einen viel verschlungeneren Verlauf hat, als Zeichnung und Beschreibung Odhners angeben.

Um weitere Klarheit zu schaffen, wurde nun von mir nach der Herbersschen Schnittserie die Niere einer 5,7 mm langen *Anodonta* graphisch rekonstruiert. Zu dem Zweck wurde jeder zweite Schnitt mit einem (mir von Herrn Professor Gasser am hiesigen anatomischen Institut freundlichst zur Benutzung überlassenen) Projektionszeichenapparat in 100facher Vergrößerung aufgezeichnet und die so erhaltenen Schnittkurven der getroffenen Nierenschläuche in der Schnittdicke entsprechenden Abständen nacheinander in senkrechter Parallelprojektion auf zwei zueinander senkrechte Ebenen projiziert, die ihrerseits wieder senkrecht zur Ebene der Querschnitte standen. Da die eine Projektionsebene parallel der vom Ligament zum ventralen Schalenrand durchgehenden Breitenachse der Muschel gedacht war, so wurde auf diese Art durch Verbindung der entsprechenden Projektionen ein Seitenriß- und ein Grundrißbild der Niere erhalten.

Die ganze Darstellung erfolgte nach einfachen Regeln der darstellenden Geometrie auf Millimeterpauspapier; die Projektionsebenen wurden um ihre Schnittlinien mit der Zeichenebene in diese umgeklappt und alle Maße auf das Doppelte vergrößert. Da die Schnittdicke 5 μ betrug, so entsprechen bei der 200fachen Vergrößerung je zwei aufeinanderfolgende Millimeterlinien der Grundriß- und Seitenrißebene ihren Schnittlinien mit je zwei aufeinanderfolgenden Schnittebenen. Bei der Reproduktion wurde die Zeichnung auf drei Viertel verkleinert.

Auf diese Art entstand die Abbildung 20, welche den Grundriß des rechten Nephridiums darstellt, und die Fig. 21, der Seitenriß, der nach dem ersteren durch eingesetzte Schatten zu einem körperlichen Bild umgestaltet wurde.

Es läßt sich nunmehr erkennen, daß der Nierengang (*ng*) vor dem hinteren Schließmuskel (*adh.*) sehr stark dorsalwärts ansteigt, bis er an der Umbiegungsstelle *a* genau wie im zweiten Modell von Herbers in den ersten Schenkel der Nierenschleife (*nschl.*) übergeht, der seinerseits (4.) oralwärts schräg nach unten bis zur Umknickung *b* verläuft. Von hier geht ein weiterer Schenkel (3 und 2) analwärts schräg nach unten und biegt bei *c* in scharfer Krümmung (1) median nach dem Nierensack (*ns.*) um, der sich von dem Nierentrichter (*ntr.*) aus fast vollkommen gerade hinter all diesen Schenkeln her erstreckt. Der geschilderte Verlauf der Nierenschleife, der auch in der mit denselben Bezeichnungen versehenen Grundrißfig. 20 durch Pfeile angedeutet ist,

stimmt in der Form und der Lage seiner einzelnen Abschnitte mit dem zweiten Modell von Herbers überein. — Neu und von Wichtigkeit ist aber eine in dem Schenkel *b c* ausgebildete Einbuchtung (×) und ein hier entstehender Vorsprung (*y*.), deren Bedeutung aus der Betrachtung des Ausgusses einer ausgebildeten Nierenschleife hervorgeht, wie er in Abbildung 22 dargestellt ist.

Hergestellt wurde dieser mittels einer Injektionsmasse, die aus Paraffin von 40 ° Schmelzpunkt und Zinnober gemischt ist, welche der in heißem Wasser liegenden Muschel durch den rechten Nierentrichter mit einer großen Pipette eingespritzt wurde. Die mit Hilfe einer Injektionsspritze angefertigten Präparate aus der eingangs erwähnten kalten Schubergschen Masse zeigen mit großer Genauigkeit die Abdrücke der einzelnen Falten, während diese sich bei den warmen In-

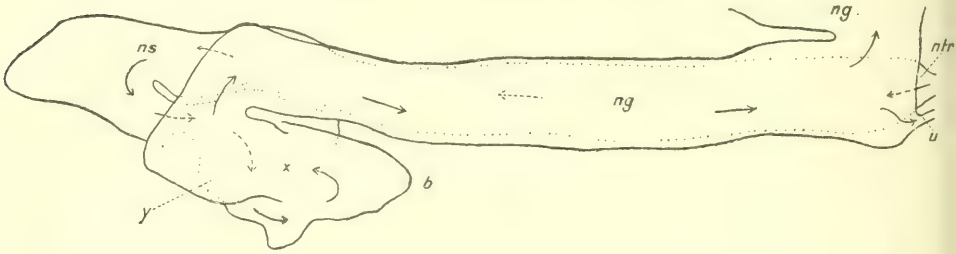

Fig. 20.

Graphische Rekonstruktion des rechten Nephridiums einer 5,7 mm langen *Anodonta*. Grundriß. Vergr. 150 : 1.

jektionen meist an die Wände anlegen. Da jedoch hierdurch das schlauchförmige der Nierenschleife mehr zur Geltung kommt, auch in der Beschreibung mehr hervortreten soll, so wurde ein Paraffinmodell abgebildet. Die natürliche Lage dieses Nierenabschnittes zu den übrigen Teilen der Niere und zu den benachbarten Organen ist aus Abbildung 23 leicht zu erkennen.

Wir beginnen zur besseren Anschaulichkeit, ebenso wie bei den vorhergehenden Schilderungen, mit dem distalen Schenkel, gehen also dem Lauf des Ausgusses entgegen. Das ausgegossene Lumen des Nierenganges (*ng*.) liegt als gekrümmte Wand von geringer Dicke über dem cylinderförmigen Ausguß des Nierensackes (*n*.). Unter dem Abschluß des Pericards steigt diese Wand in die Höhe, verjüngt sich zu einem dünnen Schlauch und biegt sich alsdann an dessen höchster Erhebung (*a*.) breiter und dicker werdend im spitzen Winkel nach unten um. Der nun absteigende Schenkel (*IV*.) bedeckt den letzten Teil der

vorher aufsteigenden Wand und geht über dieselbe nach unten hinaus, erreicht aber nicht ganz die gleiche Tiefe, wie der Boden des Nierensackes. Hier biegt er horizontal um (*b.*) und geht in größerer Mächtig-

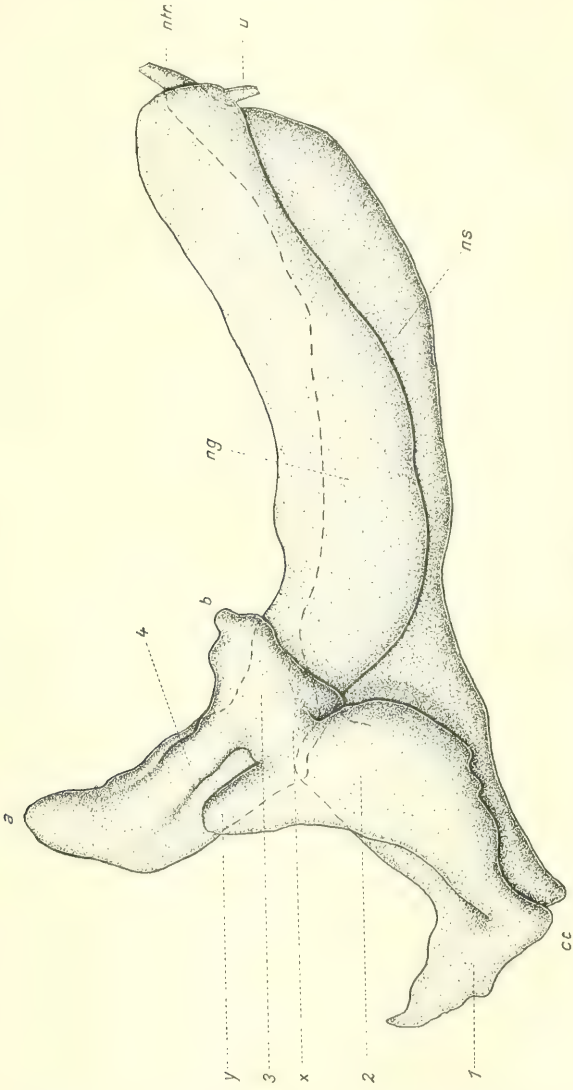

Fig. 21.
Dasselbe wie Abbildung 20. Seitenriß, der unter Benutzung des Grundrisses zu einer körperlichen Figur ausschattiert wurde. Vergr. 150 : 1.

keit parallel zu dem absteigenden Teil wieder empor (*III.*) bis zu dessen ursprünglichen Höhe (*y.*). Er schiebt sich dabei mit seiner — von der Muschel gesprochen — vorderen Seite etwas schräg hinter diesen. Oben wendet sich der Schenkel horizontal nach innen, um dann senk-

recht nach unten zu fallen (*II.*), von wo er nach einer Verengung (*c.*) sich in einem mehr plattenförmigem Stück (*I.*) wagerecht nach hinten begibt. Hierbei kommt er etwas tiefer zu liegen als der Nierensack, der sich hinter dieser ganzen Aufwindung herzieht. Die Platte beschreibt unter dem hinteren Adductor eine rücklaufende Krümmung, die nach einer weiteren Verengung nach innen in das verjüngte Ende des Nierensackes übergeht.

Wenn wir jetzt den eben beschriebenen Ausguß einer ausgebildeten Niere mit der Rekonstruktion des Jugendstadiums, wie es die Fig. 20 und 21 darstellen, vergleichen, so stellt sich heraus, daß diejenigen Schleifenschenkel einander entsprechen, welche mit denselben römischen und arabischen Ziffern bezeichnet sind. Während Nierengang und Nierensack, die anfänglich in dorsoventraler Richtung entgegengesetzt gebogen sind, allmählich eine gerade gestreckte Gestalt angenommen haben, und sich dementsprechend die Umknickung *a* etwas ventral verlagert hat, ist die Ausbuchtung *g* dorsalwärts in die Höhe gewachsen, so daß im ausgebildeten Zustande *a* und *g* nebeneinander liegen. Die Umbiegung *b* hingegen ist ventralwärts noch tiefer als *c* hinuntergelangt. Der im Modell von Herbers noch einfache Schenkel *b c* hat sich also zu einem Knie zusammengedrückt und das kurze Stück (I) zu dem platten Schenkel I ausgewachsen.

Es muß hinzugefügt werden, daß verschiedene Ausgüsse von ausgebildeten Nierenschleifen, selbst von Tieren derselben Größe, sich niemals genau gleichen, denn die einzelnen Schleifenstücke haben stets eine etwas andre Form. Ihre Lage aber und der geschilderte Verlauf des Ganzen wurde konstant gefunden.

Die Entwicklungsgeschichte und die hergestellten Injektionspräparate beantworten also die zu Anfang dieses Kapitels gestellten Fragen dahin, daß die Nierenschleife eine, den Raum zwischen Pericard und hinterem Adductor ausfüllende, mehrfache Verschlingung des Nephridialkanals ist, die sich aus vier verschiedenen Schenkeln zusammensetzt. Allerdings in andrer Weise als es sich Griesbach vorgestellt hat. Da ihre Wände ebenso wie die des Nierensackes zu zahlreichen Falten ausgebogen sind, die in ihrer Gestalt und ihrer Epithelbekleidung denen des ersteren genau gleichen, so sind die Nierenschleifen morphologisch den Nierensäcken zuzurechnen und bilden mit diesen zusammen die eigentliche Niere.

Die von Rankin beschriebenen Kammerwände sind keine vergrößerten und verstärkten Falten, das heißt Einbiegungen der äußeren Schlauchhülle, sondern sie selbst sind ursprüngliche, äußere

Wände des Nephridialschenkels, die ert sekundär zusammengewachsen sind.

Am lebenden Tier erscheinen die einzelnen Schleifenabschnitte durch ihre sehr starken Falten weniger schlauchförmig, so daß man hier mit RANKIN mehr von Kammern als von Schenkeln reden kann. In Fig. 6 sind diese Verhältnisse, etwas schematisiert, durch die lateral eingeschnittenen Fenster sichtbar. Es mag auch hier, um einen Vergleich mit RANKINS Beschreibung zu erleichtern, mit dem Nierengang begonnen und den Pfeilen entgegengegangen werden. Die Numerierung der Kammern stimmt mit der der Schenkelstücke in Fig. 22 überein.

Die Kammer IV entspricht vollständig der Kammer *C* von RANKIN. Die von ihm geschilderte Scheidewand mit »Loch (3)« ist hier am Mantel

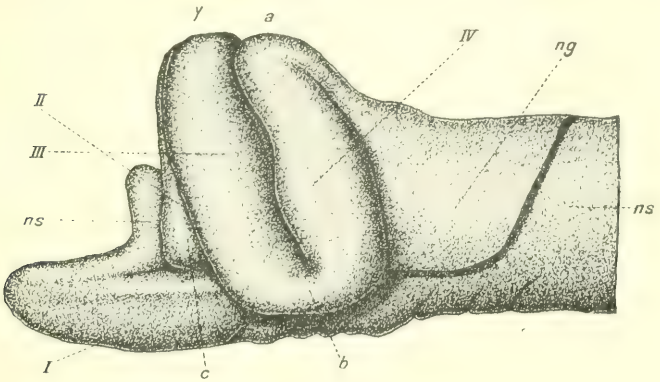

Fig. 22.

Paraffinausguß einer ausgebildeten rechten Nierenschleife. *I.—IV.*, die vier Schleifenschenkel.

angewachsen gelassen und nur über diesem Loch abgetrennt, so daß die Kommunikation mit Kammer III sichtbar wird, welche RANKIN als Kammer *B* beschrieben hat. Sie erstreckt sich »nach innen bis zur medianen Scheidewand, welche das rechte und linke Organ trennt«. Ihre Verbindung mit der nächsten Kammer, die von RANKIN Öffnung (2) genannt wird, ist in derselben Höhe wie der Übergang des Nierenganges in Kammer IV gelegen, aber keine eigentliche »Öffnung«, vielmehr geht das Lumen dieser Abteilung in voller Ausdehnung über die Scheidewand nach Kammer II hinüber.

Diese letzte, von RANKIN *A* genannt, ist von ihm nicht richtig beschrieben worden. Zunächst erstreckt sie sich viel weiter nach oben, als er dies abbildet, denn ihre hintere Wand geht an dem ganzen Adductor hinauf. Dann aber mündet sie nicht direkt durch die »anale

Spalte (1)« in den Nierensack, sondern es folgt hier erst noch eine vierte Kammer I, die zum größten Teil unter dem Adductor liegt und nach einer rücklaufenden Krümmung durch eine schmälere Öffnung sich von der Seite her in dem Nierensack öffnet. Dieser liegt eben nicht, wie RANKIN angibt, unter der Nierenschleife, sondern median hinter

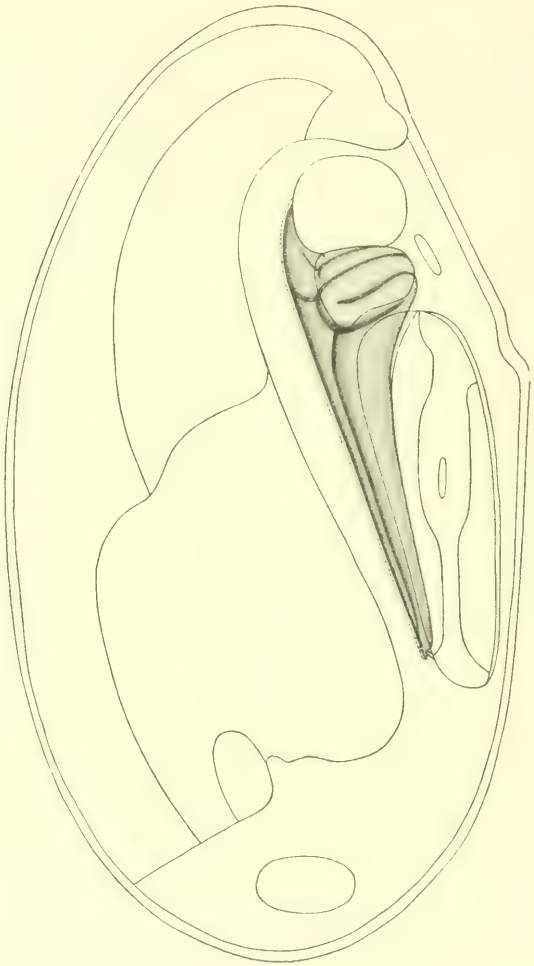

Fig. 23.
Dasselbe wie Abbildung 1*a*, $1^1/_2$ mal vergrößert. Das ganze Tier ist bis auf die Niere durchsichtig gezeichnet. $^3/_4$ natürl. Größe.

derselben. Es würde die Beschreibung unnötig erschwert haben, wenn gleichzeitig auch noch einmal auf Fig. 22. eingegangen worden wäre; die gleichen Bezeichnungen und die Übereinstimmung der Figuren erübrigen dies.

Schließlich mag noch erwähnt sein, daß man nach einer Behand-

lung mit 2% Kalibichromat von der nach außen über der Nierenschleife gelegenen Wand eine Hautschicht loslösen kann, die dem Mantel angehört. Also auch hier ist es am erwachsenen Tier noch möglich die beiden Organe, ähnlich, wie dies zwischen Pericard und Nierengängen der Fall war, auseinanderzutrennen. Injiziert man die Niere nun mit Wasser, so kann man durch die dünne Decke der Nierenschleife sehr gut die Gestalt der drei letzten Schleifenkammern erkennen.

Rankin gibt noch an, daß die Niere vom Herzbeutel aus — also in der Richtung der natürlichen Flüssigkeitsströmung — leichter zu injizieren sei, als durch den Ureter. »Dies hängt wahrscheinlich von den Rändern der Öffnungen in der Nierenschleife ab, welche klappenähnlich sind und im gewöhnlichen Zustand nach dem Willen des Tieres die Flüssigkeitsströmung regulieren können. Daher rührt v. Rengartens Angabe von muskulösen Klappen in diesem Teil des Organs.«

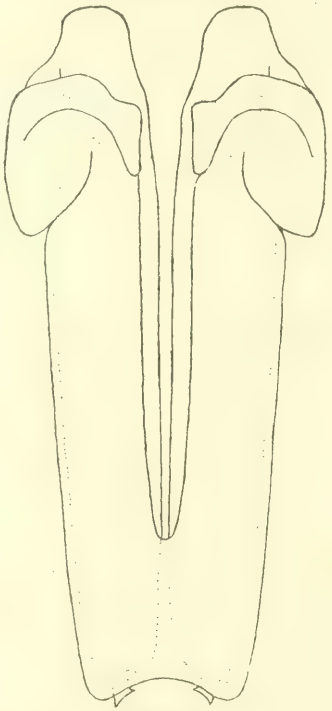

Fig. 24.

Schematisierter Ausguß des gesamten Nierenlumens in denselben Größenverhältnissen, wie die Abbildungen 8—11.

Es ist mir nicht möglich gewesen, derartige Klappen aufzufinden, weder beim erwachsenen Tier, noch bei den Jugendstadien; ihre Anwesenheit kann man auch durch Injektionen in der einen oder andern Richtung wohl kaum feststellen. Es finden sich an den Übergangsstellen von einer Schleifenkammer zur nächsten wohl vorspringende kleine Falten, doch sind diese durch nichts von den übrigen Falten unterschieden und weder durch ihre besondere Gestalt oder Lagerung »klappenähnlich«. Es schien mir vielmehr, als seien sie alle derart gerichtet, daß sie dem Strom der Excretflüssigkeit nicht hemmend im Wege stehen.

Zum Schluß sei noch auf die Abbildungen 23 und 24 verwiesen, welche unter Berücksichtigung der im Vorhergehenden festgestellten Tatsachen, die Niere als Ganzes veranschaulichen sollen. Die Fig. 23 ist die $1^1/_2$mal vergrößerte Erläuterungsfigur 1 *a* und soll dazu dienen,

die Lage der Niere und ihrer Teile in ihren Beziehungen zu den Nachbarorganen klarzustellen. Zu dem Zweck ist das ganze Tier bis auf seine Niere vollkommen durchsichtig gedacht, nur die Umrisse der einzelnen Organe sind durch einfache Linien angegeben. Die Bezeichnungen der einzelnen Nephridialabschnitte stimmt mit denen der früheren Abbildungen überein.

Die Abbildung 24 endlich stellt einen idealen, vollkommen symmetrischen Ausguß des gesamten Nierenlumens dar. Sie wurde unter Benutzung mehrerer Paraffinausgüsse und verschiedener Präparate von gehärteten Tieren in schematischer Weise und in den Größenverhältnissen der Fig. 8—11 angefertigt, und soll nur dazu dienen, eine Darstellung von der Niere als Ganzes zu geben.

3. Schlußbemerkungen.

1) Die Nerven und Gefäße der Niere. — Die von Rankin in zwei besonderen Kapiteln seiner Arbeit über die Morphologie der Nerven und des Gefäßsystemes der Niere gemachten Beobachtungen sind in neuerer Zeit ergänzt und erweitert worden. Splittstösser hat in seiner morphologischen Abhandlung über das Nervensystem von *Anodonta* die Nerven der Niere im Zusammenhang beschrieben, so daß hier auf die betreffende Stelle verwiesen werden kann, da ich dem dort Gesagten nichts hinzuzufügen habe.

Ebenso ist das Gefäßsystem des Organs in ausführlicher Weise in der Arbeit von Schwanecke beschrieben worden. Was zum Verständnis der Blutzirkulation in der Niere und des Anteiles, den das Gefäßsystem der Muschel am Bau der Niere hat, nötig war, ist im vorhergehenden immer an den bezüglichen Stellen erwähnt worden. Für Besonderheiten, die von dem dort im allgemeinen Gesagten abweichen, muß auf die Arbeit von Schwanecke verwiesen werden.

2) Zum Schluß möchte ich noch eine in der Literatur vorhandene Angabe richtig stellen. Emeljanenko gibt auf der Tafel, die seiner Arbeit beigefügt ist, eine Abbildung, die unterschrieben ist »Bojanussches Organ von *Anodonta mutabilis*«. Er weist bei seinen makroskopischen Betrachtungen über die Molluskennieren auf S. 233 auf diese Figur hin, doch läßt sich nicht entscheiden, von welchem Tier er speziell an dieser Stelle redet. Es hat den Anschein, als ob es sich um »Anomia« handle. Es ergab sich nun bei meinen Literaturstudien, daß diese Figur Emeljanenkos in Wirklichkeit die Niere von *Lutraria solenoides* darstellt, denn die Abbildung findet sich — mit genau denselben Bezeichnungen — schon bei Lacaze-Duthiers (1885) Taf. VI, Fig. 6,

mit der Bezeichnung: »Organe de Bojanus de la *Lutraria solenoides*. L'organ ouvert, pour montrer les vaisseaux, qui se distribuent dans les tissus.«

4. Zusammenfassung der Ergebnisse.

Allgemeine Morphologie.

Die Niere von *Anodonta cellensis* — das sogenannte Bojanussche Organ — ist ein paariges Nephridium.

Jeder Nephridialschlauch steht durch einen besonders differenzierten Kanal, den Nierentrichter, mit dem Pericard in Verbindung, erstreckt sich von hier als stark gefalteter Nierensack (proximaler Schenkel) in gerader Richtung analwärts bis zum hinteren Adductor und kehrt erst in mehreren Windungen als Nierenschleife dann wieder gerade gestreckt dorsal über dem Nierensack als Nierengang (distaler Schenkel) oralwärts zurück, um mittels eines besonderen Ureters in unmittelbarer Nähe des Nierentrichters in die Mantelhöhle auszumünden.

Die beiden Nierengänge kommunizieren miteinander und umgreifen die Nierensäcke dorsal und zur Hälfte auch lateral.

Die Niere als Ganzes liegt im mittleren Rückenteil der Muschel zwischen den Ansätzen von Fuß und Kiemen und dem Boden des Pericards eingekeilt und zwar in Form eines Kolbens, der sich von seiner oralen Spitze aus analwärts allmählich erweitert und verdickt und in dem Raum zwischen Pericard und hinterem Adductor als Nierenschleife von einer Mantelhälfte zur andern reicht.

Die beiden Nephridialschenkel werden getrennt durch den Sinus venosus und den Retractor pedis.

Die Längenausdehnung der Niere beträgt etwa ein Drittel der Gesamtlänge des Tieres. Ihre vollkommen gerade Längsachse liegt schräg zur Längsachse der Muschel.

Nierengang und Ureter.

Die zwischen dem Pericard und den Nierengängen gelegene Renopericardialwand ist an ihrem oralen Ende in zwei Zipfel ausgezogen, mit denen sie den hier in das Pericard eintretenden Darm umspannt, so daß nur ein schmaler Spalt die Verbindung zwischen dem Pericard und seiner Nebenhöhle herstellt.

Die aus zwei embryonal getrennten Epithelschichten und dazwischen gelagertem Bindegewebe zusammengewachsene Renopericardialwand, läßt sich mittels einer feinen Lanzettnadel in eine peri-

cardiale dünne Haut und eine mit dem Epithel der Nierengänge fest verbundene Muskelfaserschicht trennen.

Die Innenwände der Nierengänge sind mit büschelförmigen Fältchen besetzt, an der Renopericardialwand tritt ein V-förmiger, »gelber Streifen« in Erscheinung.

Die Innenöffnungen der Ureteren, elliptische Spalten, deren Längsachsen unter einem spitzen Winkel von außen her gegen die Längsachse der Muschel geneigt sind, werden von zwei halbmondförmigen Wülsten umgeben.

Die Längsachse der Ureteren ist nach vorn und nach Innen gerichtet doch liegt der Nierentrichter an keiner Stelle dorsal über dem Ureter.

Die äußere Ureteröffnung mündet in das vordere Ende des inneren Kiemenganges.

Die Ureteren sind gewöhnlich geschlossen, öffnen und schließen sich aber zeitweilig in einem bestimmten Rhythmus.

Die beiden faltenlosen, kommunizierenden Nierengänge, die von der elastischen Renopericardialwand umschlossen werden, bilden gegenüber den stark gefalteten Nierenschleifen und Nierensäcken eine morphologische Einheit, die man wohl als »Excretionsblase« bezeichnen kann.

Nierensack und Nierentrichter.

In den Nierensäcken ist die ventrale Wandung mit den meisten und größten Faltenausbiegungen versehen. Die Faltenflächen ragen hier meist in schräger Richtung nach hinten in das Lumen hinein und decken einander oft dachziegelartig. Ihre freien Ränder, die Faltenkämme, stehen in der Mitte des Sackes hauptsächlich quer zur Längsrichtung der Niere, nach der Nierenschleife und nach dem Nierentrichter zu mehr diagonal nach hinten bzw. nach vorn.

Bei sehr jungen Muscheln sind die Nierensäcke noch vollständig glatt; sobald das Tier aber eine Länge von nahezu 1 cm erreicht hat, beginnt eine Einbuchtung des Epithels, die mit zunehmendem Wachstum rasch fortschreitet, so daß primäre, sekundäre und tertiäre Falten entstehen. Das Bindegewebe derselben ist durchzogen von zahlreichen anastomosierenden Blutlacunen.

Die Nierentrichter sind speziell differenzierte kleine Kanäle, die analwärts vom blinden Ende der Nierensäcke beginnen und oralwärts schräg nach innen zur Nebenhöhle des Pericards gehen. Ihre Einmündung in die Nierensäcke erfolgt lateral nach außen von deren Längsachse dicht unter ihrer dorsalen Wandung.

Die Innenwände der Nierentrichter sind mit einem System kleiner weißlicher Längsfalten und dazwischenliegender Längsrinnen besetzt.

Die Flimmerzellen des Trichterepithels erzeugen einen sehr kräftigen Strom in die Richtung vom Pericard zur Niere. Ein Sphincter scheint nicht vorhanden.

Die von Kollmann auf den Falten der Nierensäcke beschriebenen »Trichter« — helle, enge, becherartige Räume, die gegen die Blutbahnen blind enden, und die er für Reste ursprünglicher Segmentaltrichter ansah — konnten nicht aufgefunden werden. Wahrscheinlich handelt es sich hier um die sogenannten Schleimzellen des Faltenepithels.

Nierenschleife.

Die Nierenschleifen sind nicht als besondere Abschnitte der Nephridien aufzufassen, sondern morphologisch den Nierensäcken zuzurechnen.

Rekonstruktionen von Nieren sehr junger Muscheln (2,6 mm und 5,7 mm) und Injektionspräparate von Organen ausgewachsener Tiere zeigen, daß die Nierenschleife anfänglich, ebenso wie Sack und Gang ein einfacher Schlauch ist, der sich mit zunehmendem Wachstum zu einem Schleifensystem von vier verschiedenen Schenkeln [nicht drei (Rankin)] aufwindet.

Die von Rankin beschriebenen Kammerwände sind keine vergrößerten und verstärkten Einbiegungen der äußeren Schlauchhülle, sondern selbst ursprüngliche äußere Wände des Nephridialschenkels, die erst sekundär zusammengewachsen sind.

Irgendwelche »muskulöse Klappen« (v. Rengarten) an den Übergängen der einzelnen Schleifenschenkel konnten nicht festgestellt werden.

Die Abbildung Emeljanenkos (1910) »Bojanussches Organ von *Anodonta mutabilis*« ist die gleiche wie die von Lacaze-Duthiers (1885) »Organe de Bojanus de la *Lutraria solenoides*«.

Literaturverzeichnis.

1. L. Bojanus, Sendschreiben an den Herrn Chev. G. de Cuvier. Isis 1819. Bd. IV.
2. P. Emeljanenko, Über die Ausscheidung von Farbstoffen durch das Bojanussche Organ der Mollusken. Zeitschr. f. Biologie. 1910. Bd. LIII.

3. O. von Fürth, Vergleichende chemische Physiologie der niederen Tiere. Jena 1903.
4. A. Griesbach, Über den Bau des Bojanusschen Organes der Teichmuschel. Ein Beitrag zur Anatomie und Histologie der Molluskenniere. Bonn 1876 und Archiv für Naturgeschichte. 43. Jahrgang. I. 1877.
5. A. B. Griffiths and H. Fellows, Chemico-biological exanimation of the organs of Bojanus in Anodonta. Chemical News. Vol. LI. 1885; Arch. zool. expér. (2). T. V. p. 29—30; Journ. Chem. Soc. 1885. p. 921.
6. Th. v. Hessling, Die Perlmuschel und ihre Perlen. Leipzig 1859.
7. Keber, Beiträge zur Anatomie und Physiologie der Weichtiere. Königsberg 1851.
8. Kollmann, Verbindungen zwischen Cölom und Nephridien bei den Lamellibranchiaten. Festschrift zur Feier des 300jähr. Bestehens der Univ. Würzburg, gewidmet v. d. Univ. Basel. 1882.
9. H. Lacaze-Duthiers, Mémoires sur l'organe de Bojanus des Acéphales Lamellibranches. Ann. des sciences nat. 4. Série 1885. T. IV. p. 267—319.
10. A. Lang, Lehrbuch der vergleichenden Anatomie der wirbellosen Tiere, Mollusca. Jena 1900.
11. C. Langer, Über das Gefäßsystem der Teichmuschel. Denkschr. Akad. Wien, Math.-nat. Kl. 1855—1856. Bd. VIII u. XII.
12. A. Létellier, Etude de la fonction urinaire chez les Mollusques acéphales. Arch. de Zool. expér. (2). Tome V bis. Mém. Nr. 1. p. 159, 1887. Auch Thèse. Paris 1888.
13. — Sur la fonction urinaire de l'organe de Keber chez les Mollusques acéphales. Bull. Soc. Linéenne de la Normand. 1891. Vol. V.
14. N. Odhner, Morphologische und phylogenetische Untersuchungen über die Nephridien der Lamellibranchiaten. Zeitschr. f. wiss. Zoologie. 1912. Bd. C. Hft. 2.
15. W. M. Rankin, Über das Bojanussche Organ der Teichmuschel (Anodonta Cygnea Lam.). Jenaische Zeitschrift für Naturwissenschaft. Bd. XXIV. 1890.
16. von Rengarten, De Anodontae vosar. syst. Dissertatio inauguralis. Dorpat 1853.
17. L. Sanzo, Zur Kenntnis des Stickstoff-Stoffwechsels bei marinen wirbellosen Tieren. Biolog. Centralblatt. 1907. Bd. XXVII. S. 479—491.
18. C. Schneider, Lehrbuch der vergleichenden Histologie der Tiere. Jena 1902.
19. C. Vogt und E. Yung, Lehrbuch der praktischen vergleichenden Anatomie Bd. II. Braunschweig 1888—1894.
20. V. Willem, Recherches expérimentales sur la circulation sanguine chez l'Anodonte. Mémoires couronnés par l'Acad. royale de Belgique. Bd. LVII. 1898/99.

Buchstabenerklärung der Figuren 1 bis 24.

a lh., hinterer Adductor;
adv., vorderer Adductor;
ao., Aorta;
atr., Atrium;
atrb., Atrienbasis;
atrw., Atrienwand;
avkl., Atrio-Ventricularklappe;
cvc., Cerebrovisceralcommissur;
d., Darm;
f., Fuß;
goak., Ausführungsgang der Geschlechtsorgane;
gstr., gelber Streifen;
he, Herz;
k., Kieme;
ka., äußere Kieme;
kar, Kiemenarterie;
hga., äußerer Kiemengang;
kgi, innerer Kiemengang;
ki., innere Kieme;
kkl., Keberssche Klappe;
ko., Kebersches Organ;
kom., Mündung des Keberschen Organes;
kv., Kiemenvene;
le, Leber;
li., Ligament;
m., Mantel;
mlp., Mundlappen;
mnd., dorsale Mantelnaht;
mrd., dorsale Mantelrinne;
ng., Nierengang;
ngc., Kommunikation der Nierengänge;
ngwl., Laterale Nierengang-Wand;
nie., Niere;
ns., Nierensack;
nsf., Nierensackfalte;
nsfa., anastomosierende Nierensackfalte
nsfp., primäre Nierensackfalte;
nsfs., sekundäre Nierensackfalte;
nsft., tertiäre Nierensackfalte;
nschl., Nierenschleife;
ntr., Nierentrichter;
ntrmp., pericardiale Mündung des Nierentrichters;
ntrmr., Renale Mündung des Nierentrichters;
p., Pericard;
pg., Pedalganglion;
pnh., Nebenhöhle des Pericards;
rp., Retractor pedis;
rpw., Renopericardialwand;
sch., Schale;
sl., Sinnesleiste;
sph., Sipho;
spha., Analsipho;
sp., Sinus pedalis;
sv., Sinus venosus;
svd., Decke des Sinus venosus;
svw., Wand des Sinus venosus;
u., Ureter;
uam., äußere Mündung des Ureters;
uim., innere Mündung des Ureters.

Die Niere von Anodonta cellensis Schröt.

II. Teil. Die Histologie der Niere.

Von

Wilhelm Fernau.

(Aus dem Zoologischen Institut in Marburg.)

Mit 20 Figuren im Text.

Inhaltsverzeichnis.

Seite

1. Allgemeine Beschreibung der histologischen Verhältnisse 304
2. Spezielle Histologie 305
   a. Nierensack und Nierenschleife 305
      α. Allgemeines. Bindegewebe 305
      β. Die Nierenzellen 307
         1. Angaben der Autoren über die Nierenzellen von *Anodonta* 307
         2. Eigne Befunde 309
            a. Plasma und Kern 310
            b. Geißeln und Bürstensaum 312
            c. Harnconcremente 314
            d. Granula. Plastosomen 317
            e. Verschiedenes. Vacuolen 323
      γ. Die sogenannten Schleimzellen 326
      δ. Zellvermehrung im Nierenepithel 333
   b. Nierengang 334
      α. Allgemeines. Bindegewebe 334
      β. Epithel 336
   c. Ureter und Nierentrichter 339
      α. Allgemeines 339
      β. Nierentrichter 340
      γ. Ureter 347
3. Zusammenfassung der Ergebnisse 353

Literaturverzeichnis 356

Buchstabenerklärung 358

1. Allgemeine Beschreibung der histologischen Verhältnisse.

Die histologische Beschreibung der *Anodonta*-Niere mag mit einigen allgemeinen Bemerkungen eingeleitet werden. — Wie aus mehreren Stellen der morphologischen Betrachtung hervorgeht, sind die Wände und Falten des Organs aus Bindegewebe aufgebaut, das von sehr großen und sehr zahlreichen Blutlacunen durchsetzt wird und nach dem Nierenlumen zu mit einem epithelialen Überzug bekleidet ist. Dieser Epithelbelag erscheint durch seine Beschaffenheit in allen Teilen der Niere als das Wesentliche der Nierenhistologie; demgemäß wird er hauptsächlich in dieser Arbeit behandelt, Bindegewebe und Blutlacunen treten ihm gegenüber in den Hintergrund.

Während Griesbach (1876) noch glaubte, daß das Nierenepithel aus zwei verschiedenen übereinanderliegenden Zellschichten zusammengesetzt sei, erkannte Rankin (1890) seine wirkliche, einschichtige Beschaffenheit.

Die Zellen, aus denen es gebildet wird, haben in den verschiedenen Teilen der Niere einen verschiedenen cytologischen Bau. Sie besitzen die gleiche Struktur in den Nierensäcken und den Nierenschleifen und eine außerordentlich ähnliche in den Nierengängen, aber eine vollkommen andre in den Nierentrichtern und den Ureteren.

Die geringe strukturelle Verschiedenheit des Gangepithels von den der Säcke und der Schleifen war ja schon an früherer Stelle erwähnt worden. Sie wurde mit herangezogen, um den Unterschied, den Nierensäcke und Nierenschleifen gegenüber den kommunizierenden Nierengängen in ihrem morphologischen Aufbau aufweisen, noch mehr zu betonen und die topographische Trennung in eine »Excretionsblase« und eine »eigentliche Niere« zu rechtfertigen.

Da der Epithelzellenbelag der zu den Nierentrichtern und Ureteren differenzierten Nierenabschnitte in unbedingten Gegensatz zu dem der ganzen übrigen Niere gestellt werden muß, so sollen folgende Bezeichnungen angewandt werden. Das Ureter- und das Trichterepithel wird unterschieden von dem aus den Nierenzellen zusammengesetzten Nierenepithel. Von dem letzteren werden die Epithelzellen der Nierengänge als »Nierengangzellen« besonders beschrieben.

Die Angaben Rankins: »Die Wände des Organes sind von einer homogenen Grundsubstanz mit darin befindlichen, verschiedenartigen Rindensubstanzzellen zusammengesetzt« und »Zwischen den Bindesubstanzzellen sind eingestreute glatte Muskelzellen« sind dahin richtig

zu stellen, daß die Niere fibrilläres, lacunäres Bindegewebe besitzt, in welchem sich zahlreiche elastische Fasern und vereinzelte Muskelfasern vorfinden. — Nur in der Renopericardialwand, den Ureteren und den Nierentrichtern sind diese in größerer Anzahl und in bestimmter Lagerung vorhanden.

Nicht nur in den Blutlacunen, sondern auch im Bindegewebe und im Epithel findet man meist eine Unmenge von Blutkörperchen.

2. Spezielle Histologie.

a) Nierensack und Nierenschleife.

α) Allgemeines. Bindegewebe.

Aus sehr genauen vergleichenden Untersuchungen ergab sich, daß der histologische Aufbau eines Nierensackes und einer Nierenschleife sich in jeder Beziehung gleichen.

Die beigefügte Fig. 25 zeigt im wesentlichen dasselbe wie die früheren Abbildungen 16 und 17, nur eben beim ausgewachsenen Tier; sie geht näher auf die Strukturen der einzelnen Zellarten ein, wie die Fig. 19.

Der größte Raum eines Faltenquerschnittes wird von den Blutlacunen (*bll.*) eingenommen, in denen vereinzelte Blutkörperchen oder Lymphocyten (*leuc.*) liegen. Nähere cytologische Einzelheiten werden im dritten Teil dieser Arbeit behandelt werden.

Die Lacunen werden von fibrillärem Bindegewebe (*bi.*) umgrenzt, welches sich meist als ein außerordentlich dünner Strang unter dem Epithel (*nse.*) hinzieht, so daß es manchmal den Anschein erweckt, als wenn dieses vollkommen frei ohne jede Unterstützung in das Nierenlumen (*nsl.*) hineinrage. Nur an wenigen Stellen findet eine Verbindung zweier gegenüberliegenden Bindegewebsschichten statt, die den Anblick eines sogenannten T-Trägers bietet. Durch diese Bindegewebsbrücken entsteht im Innern der Nierenfalten ein System von lacunären Hohlräumen (*bll.*), das »Wundernetz« der Autoren.

Auf die genauere Gestalt dieses Wundernetzes kann hier nicht näher eingegangen werden. Die Struktur des Bindegewebes wird von Herrn Wetekamp im hiesigen Institut behandelt. Es finden sich vereinzelte Muskelfasern eingelagert.

Das Epithel (*nge.* und *nse.*) erscheint homocellulär, denn die von Rankin und C. Schneider (1902) als besonders modifizierte Zellen beschriebenen »Drüsenzellen«, welche die Funktion haben sollen,

Schleim abzusondern, kann ich, wie später näher ausgeführt werden wird, nicht als solche anerkennen.

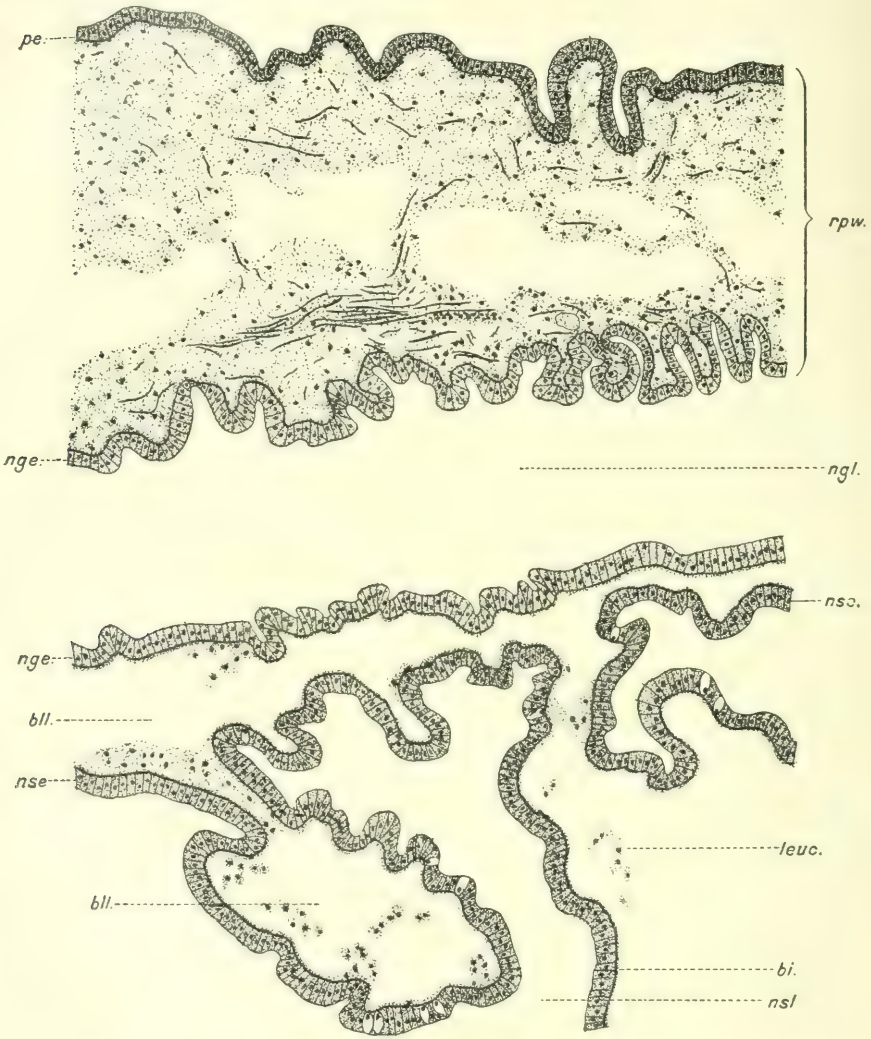

Fig. 25[1].

Querschnitt durch Renopericardialwand, Nierengang und Nierensack.

Je nach der Jahreszeit, in der die Niere konserviert war und je nach dem Ernährungszustand der Muschel besitzt das Nierenepithel

[1] Aus Gründen der besseren Übersichtlichkeit sind die Figuren anschließend an die des Teiles I numeriert.

ein andres Aussehen, das auf den verschiedenen Stadien der Excretionstätigkeit der Nierenzellen beruht, die bei derartig verschiedenen Objekten nebeneinandergestellt werden. Auch auf diese Verhältnisse wird noch im dritten Teil der Arbeit eingegangen.

β) Die Nierenzellen.

Die Beschreibung der Nierenzellen ist in der Weise gegliedert worden, daß zunächst nur von Epithelzellen des Nierensackes und der Nierenschleife die Rede sein wird. Mit den Ergebnissen dieser Untersuchungen werden dann in einem besonderen Kapitel die Nierengangzellen verglichen.

Nach den zitierten Angaben, die in der Literatur über die Nierenzellen von *Anodonta* vorhanden sind, folgen die eignen Befunde über die genauere cytologische Struktur von Zellen, die sich in voller Tätigkeit befinden.

Weiter wird dann die Teilung der Nierenzellen und die Frage über das Vorkommen der sogenannten »Schleimzellen« besprochen werden.

1. Angaben der Autoren über die Nierenzellen von Anodonta.

Der erste, der genauere Angaben über die Cytologie der Nierenzellen von *Anodonta* machte, war Griesbach (1876). Er glaubte, daß die Epithelien der Nierengänge von zweierlei Zellformen gebildet würden; auf einem einfachen Cylinderepithel fand er in mehreren Schichten liegende »kugelige, dünnwandige, glashelle und kernhaltige Zellen, die in der obersten Lage lebhafte Flimmerbewegung zeigten« (S. 26).

Die Cylinderzellen besitzen seiner Meinung nach einen Kern »mit deutlichem Nucleolus und vielen stark lichtbrechenden Körperchen«. Entgegen der Ansicht von Hessling (1859) [*Margaritana*] und mit Leydig (1857) ist Griesbach der Meinung, daß diese Zellen keinen Flimmerbesatz haben, wohl aber seien die runden Zellen mit Flimmern versehen. Weiter sagt er über die ersteren Zellen: »In ihrem feinkörnigen Protoplasma finden sich in verschiedener Menge, Gestalt und Größe, gelb bis gelbbraun gefärbte Körperchen, welche nach Leydig jedes noch von einem besonderen Secretbläschen, das ich jedoch nicht habe wahrnehmen können, umgeben ist.« »Diese gefärbten Körperchen nun sind es, welche man als Harnconcremente gedeutet hat.« Den runden Zellen schreibt er das »Geschäft der Excretion« zu.

Die Feststellung der beiden übereinander liegenden Zellschichten, die aus verschieden gestalteten Zellen zusammengesetzt sind, beruht, wie später Rankin klargelegt hat, auf einem durch die unvollkommenen Untersuchungsmethoden Griesbachs hervorgerufenen Irrtum. Er hatte die mit Müllerscher Flüssigkeit, chromsauren Kali oder Alkohol gehärteten Nierenstücke zwischen Hollundermark geschnitten, und die fertigen Schnitte teilweise in Überosmiumsäure und essigsaurem Kali maceriert und zerzupft. — Die schon von Apathy (1885) be-

tonte Einschichtigkeit der Najadenepithelien ist bei der Beschreibung der allgemeinen histologischen Verhältnisse bestätigt worden.

Rankin erklärt die Bilder von Griesbach folgendermaßen: »Schneidet man eine der Falten aus und bringt sie unter das Mikroskop, so wird man die Zellkonturen rasch anschwellen sehen, und bald bildet sich eine wasserhelle Blase an der Oberfläche der Zelle. Diese Blase wird allmählich an der Basis zusammengeschnürt und endlich losgelöst, so daß sie als eine freie runde Blase wegschwimmt.«

»Da die Blasenbildung sehr rasch vor sich geht, können wir uns vorstellen, daß das Lumen des Organs bald mit solchen Blasen angefüllt wird.«

»Ein ähnlicher Fall kommt bei der unvollkommenen Konservierung des Organs vor.«

Man kann sich leicht durch Beobachtungen am lebenden Objekt von der Richtigkeit der Angaben Rankins überzeugen. Auch auf Schnitten durch Nierenstücke, die schlecht fixiert wurden oder solchen, bei denen die Falten aneinandergepreßt waren, konnte ich die Blasenbildung erkennen, die mithin das Ergebnis einer künstlichen Epithelzerstörung ist, und mit dem natürlichen Secretionsprozeß der Nierenzellen nichts zu tun hat.

Wie aus dem vorhergehenden Zitat hervorgeht, spricht aber Griesbach gar nicht von »Blasen«, sondern von runden Zellen, die einen normalen Kern haben und mit Flimmern ausgerüstet sind, und die er in Gegensatz bringt zu den flimmerlosen Cylinderzellen. Diese »runden Zellen« sind meiner Meinung nach weiter nichts als »Cylinderzellen«, die durch zerstörende Einwirkung von Flüssigkeiten aus dem Epithelverband losgelöst wurden und von dem Druck der Nachbarzellen befreit nach dem für Flüssigkeiten geltenden Kapillaritätsgesetz kugelige Gestalt annehmen. Es läßt sich dies ebenfalls ohne weiteres erkennen, wenn man eine Falte betrachtet, die längere Zeit im Wasser gelegen hat. Man sieht alsdann wie sich erst vereinzelt, dann in größerer Anzahl Zellen aus dem einschichtigen Epithel loslösen und in Kugelform, von ihren Geißeln getrieben, wie Protozoen das Gesichtsfeld durchwandern.

Anderseits maceriert gerade die von Griesbach verwendete Müllersche Flüssigkeit das Nierenepithel derart, daß man leicht die von ihm beschriebenen Bilder eines doppelschichtigen, von Cylinder- und Kugelzellen gebildeten Epithelbelages erhält.

Mit besseren technischen Methoden gelangte Rankin zu einer genaueren Darstellung der cytologischen Einzelheiten. Er fertigte mit Hilfe 2%iger Kaliumbichromatlösung Macerationspräparate an und schnitt Organe, die mit schwacher Osmiumsäure injiziert und in chromsaurem Ammoniak fixiert waren. Als Charakteristikum der Nierenzellen spricht er die schon von Griesbach erwähnten dunkelgrünen oder braunen Körnchen an und die »mehr oder minder gleichmäßige Wimperbekleidung«.

Zellen, die nach einer Maceration der Falten mit 2% Kali bichromaticum isoliert wurden, haben eine polygonale Gestalt, »die freie Oberfläche ist schwach convex und etwas länger als die Basis, das feingranulierte Protoplasma der Zelle liegt etwas dichter im oberen Teil, und die Zelle, von der Seite gesehen, zeigt sich als parallel gestreift«. »Diese Erscheinung scheint nicht durch die Anordnung der Protoplasmakörnchen verursacht, sondern durch eine ungleiche Verdickung der Zelle selbst, welche das Aussehen feiner Streifung gibt. Deswegen ist, besonders

im unteren Teil der Zellen, eine gewisse Ähnlichkeit mit denen der Wirbeltierniere bemerkbar.«

»Die dunklen Absonderungskörnchen kommen in keinem bestimmten Teil der Zelle vor. Sie sind entweder im Zellkörper zerstreut oder öfters in einige Concretionen vereinigt. Im letzteren Fall zeigen sie eine konzentrische Anordnung, als ob sie um einen Centralkern gebildet wären. Ein besonderes Secretbläschen, wie Leydig es beschreibt, habe ich nicht wahrnehmen können.«

Im Gegensatz zu Apáthy glaubt Rankin, daß die Nierenzellen keine besonders ausgebildete Cuticula besitzen.

Schon im Leben erkennt er an ihnen Geißeln, die sich nicht gleichzeitig bewegen, sondern von denen jede ihre eigne, selbständige Bewegung hat. »Ihre Lagerung an den Zellen ist nicht gleichmäßig. An einigen Zellen sind sie vereinzelt, an andern zu kleinen Büscheln versammelt oder bei noch andern fehlen sie scheinbar gänzlich.«

Diese eben zitierten Untersuchungen und Befunde sind in neuerer Zeit nur in allgemein übersichtlicher Weise nachgeprüft worden von Schneider (1902), Odhner (1912) und Emeljanenko (1910).

Nach der Ansicht des ersteren sind die Nierenzellen cylindrisch »mit niedrigem, nicht immer leicht zu erkennendem Stäbchensaum, längsfädig struiert« und »Körner, die sich schwärzen, kommen immer vor, auch grobe Concremente«. »Zwischen den Zellen sind Intercellularlücken nicht immer zu erkennen und gewöhnlich nur schmal und von feinen Brücken durchquert.«

»Mitten unter der Oberfläche, in der Höhe der deutlich körnigen Schlußleisten, liegt ein Diplochonder, von dem eine Centralwimper entspringt.«

Odhner erwähnt nur, die Zellen seien »concrementführend, wimpertragend«.

Auf die Ergebnisse Emeljanenkos wird später eingegangen.

2. Eigne Befunde.

Wie schon in der Einleitung hervorgehoben, stieß die Konservierung des Nierenepithels auf sehr große Schwierigkeiten. Abgesehen von denjenigen Versuchen mit sonst gut fixierenden Flüssigkeiten wie Müllerscher Flüssigkeit und verschiedenen Sublimatgemischen, nach deren Anwendung die Zerstörung von Plasma und Kern offensichtlich war, ergaben sich bei vielen nach modernen Methoden behandelten Schnittserien Bilder von Zellstrukturen, die sowohl mit den Beschreibungen der Autoren, wie auch untereinander sehr wenig übereinstimmten. Erst die durch lange Arbeit und an sehr reichem Material erlangte Übung gestattete zu unterscheiden, was gut und was schlecht fixiert war, und ferner in den verschiedengestalteten guten Bildern die einzelnen Phasen in dem Excretionsprozeß der Nierenzellen zu erkennen.

Die Methoden, mit denen gute Resultate erzielt wurden, sind in der Einleitung zum ersten Teil dieser Abhandlung angegeben. Jedoch muß hinzugefügt werden, daß es auch bei erprobten Fixierungsflüssig-

keiten bei weitem nicht immer gelang, die Nierenzellen in gewünschter Güte zu konservieren, selbst wenn die Behandlung in genau derselben Weise durchgeführt wurde, wie in andern Fällen, da eine gute Fixation erfolgte. Ein Haupterfordernis ist vor allen Dingen, daß das Material vollkommen frisch ist; sobald die Muschel nur wenige Stunden ihrem Teich entnommen, oder in ein andres Wasser übergeführt ist, zeigen sich schon Degenerationserscheinungen im Nierenepithel.

Es ist ja bekannt, daß überhaupt die Konservierung von Nierenepithelien stets mit großen Schwierigkeiten zu kämpfen hat, und bei dem meist untersuchten Objekt dieser Art, der Vertebratenniere, gibt es auch heute noch verschiedene cytologische Einzelheiten, deren Vorhandensein von mehreren Autoren als natürlich angesehen wird, während andre sie als eine Folge der schlechten Fixation betrachten. Ich habe mich an das sehr scharfe Kriterium von Sauer gehalten, das nach einem Zitat bei Heidenhain (1907) S. 1023, Folgendes fordert: ». . . ein freies Lumen, nicht angefüllt mit Eiweißgerinsel und zerstörten Zellen, der Bürstenbesatz immer klar und deutlich vorhanden, nirgends fehlend, zerrissen oder von der Epithelauskleidung abgehoben, und eine Protoplasmastruktur, welche eine gleichmäßig verteilte Gerinnung der Eiweißkörper in der Zelle erkennen läßt, so daß nicht eine Anhäufung derselben an der Peripherie und damit das Auftreten von hellen Zellenkuppen oder ganzen in das Lumen hineinragenden Eiweißtropfen bemerkbar wird.«

Dieses Kriterium wurde, abgesehen von der geforderten Persistenz des Bürstensaumes, der hier bei der Molluskenniere mit Sicherheit während der Excretionstätigkeit der Zelle zeitweilig verschwindet, angewendet, und nur solche Bilder zur mikroskopischen Betrachtung herangezogen, die ihm entsprachen; vor allem nur gerade gestreckte Stellen des Epithels.

a) Plasma und Kern.

Es soll nun zunächst das verschiedenartige Aussehen, das die Nierenzellen in den wechselnden Phasen ihrer Tätigkeit und damit ebenfalls das ganze Epithel bietet, außer Betracht gelassen werden, und lediglich der cytologische Aufbau einer Nierenzelle geschildert werden, die in voller Tätigkeit ist und alle vorkommenden Differenzierungen und Einschlüsse aufweist. Die Änderungen, welche während der Lebenstätigkeit der Zelle in ihrer Struktur sichtbar werden, sollen im dritten Teil dieser Arbeit unter der »Morphologie der Excretion« besprochen werden. In der Fig. 26 sind mehrere nebeneinanderliegende Nierenzellen dargestellt.

Ihre Gestalt ist cylindrisch, die Oberfläche schwach convex; auf einem Querschnitt bilden die Zellgrenzen eine polygonale Figur aus geraden Linien.

Man erkennt ein ziemlich helles, fast homogenes Plasma, in dem — auch bei schwächerer Vergrößerung — ein feines, unregelmäßiges Netzwerk erscheint, das meist an den Längswänden und im basalen Teil der Zelle dichter ist als an den übrigen Stellen.

Die Kerne liegen in der Mitte des Zelleibes, haben einen ziemlich großen, runden Nucleolus, der bei der Betrachtung sehr auffällt und zahlreiche, kleinere, ebenfalls rundliche Chromatinbröckchen, die unter-

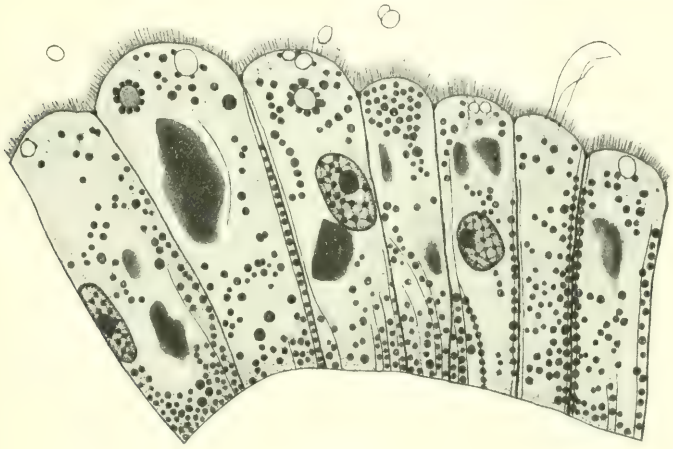

Fig. 26.
Epithelzellen aus dem Nierensack. Vergr. 1248.

einander und mit dem Nucleolus durch ein feines Liningerüst in Verbindung stehen.

Eine besonders ausgebildete Basalmembran besitzen die Zellen nicht. Ihre basale Begrenzung ist fein und dünn; eine bei Heidenhain-Präparaten in Erscheinung tretende dickere Basalmembran dürfte in Wirklichkeit aus wenigen elastischen Fasern zusammengesetzt sein, wie aus Schnitten, die mit Resorzin gefärbt waren, hervorging.

Die Angabe Rankins, daß die Zellen keine besonders ausgebildete Cuticula besitzen, kann ich bestätigen, ebenso sind in der Figur die von C. Schneider erwähnten »deutlich körnigen Schlußleisten« zu erkennen.

b) Geißeln und Bürstensaum.

Die Geißeln sind an den Schnittpräparaten meist schwer erkennbar, da sie außerordentlich fein sind; sehr oft sind sie auch umgeknickt oder teilweise abgeschnitten, da sie nicht in derselben Ebene wie der Zelldurchschnitt liegen. Ihre Konservierung ist schwierig, aber an lebenden Zellen in Ringerscher Flüssigkeit lassen sich ihre Bewegungen sehr schön beobachten. Man erkennt dann, daß die Flimmern einer Zelle, meist fünf oder sechs, nicht gemeinsam nach einem bestimmten Rhythmus schwingen, sondern daß eine jede, wie dies Rankin beschreibt, ihre selbständige Eigenbewegung hat. Sie sind deshalb wohl als Geißeln zu bezeichnen.

Dicht unter der distalen Zellbegrenzung bemerkt man die Basalkörperchen dieser Geißeln. Noch deutlicher als in der Abbildung 26 treten sie in der Fig. 28 hervor, wo man auch die feinen Fortsetzungen der Geißeln ins Zellplasma, die von andern Flimmerzellen her bekannten sogenannten Faserwurzeln erkennen kann. Sie sind nur kurz und verschwinden bald in dem hier deutlich sichtbaren Protoplasmanetzwerk. Die Basalkörperchen haben manchmal die Form von kleinen Keulen.

Die Tatsache, daß C. Schneider an seinen Präparaten keine Geißeln gesehen hat, kann abgesehen davon, daß diese Gebilde vielleicht bei der Konservierung zerstört worden waren, auch darin ihre Erklärung haben, daß die beobachteten Zellen gerade keine Geißeln hatten. Auch Rankin sagt ja, daß sie an manchen Zellen »scheinbar gänzlich zu fehlen scheinen«. Es hat dies wohl seinen Grund darin, daß die Geißeln, wie später noch näher erläutert wird, nur in bestimmten Stadien der Lebenstätigkeit einer Nierenzelle vorhanden sind. Sie gehen dann verloren und werden erst nach Ablauf des Excretionsprozesses wieder neu gebildet. So kann man beim Beobachten einer Falte in Ringerscher Flüssigkeit stets sehen, wie nur an wenigen Zellen einer Epithelreihe die feinen Geißelfäden schwingen, die übrigen Zellen besitzen keine solchen. Daß an manchen Zellen die Geißeln »zu kleinen Büscheln versammelt« sind (Rankin) konnte ich nicht finden.

Ebenso kann ich die schon zitierte Angabe Schneiders, daß in der Höhe der Schlußleisten ein Diplochonder liege von dem eine Centralwimper entspringt, nicht bestätigen. Es war mir niemals möglich, etwas derartiges mit Sicherheit zu erkennen.

Wie nun weiter aus der Abbildung zu erkennen ist, sind die nach dem Lumen zu gelegenen Begrenzungen der Zellen, die Zellkuppen,

mit einem Saum feiner und zahlreicher Härchen bedeckt; es ist dies der von Schneider beschriebene »niedrige, nicht immer leicht erkennbare Stäbchensaum«. Doch ist Schneider nicht der erste, der diese Erscheinung gesehen hat, vielmehr erwähnt Tornier (1886) S. 190 in einer Nebenbemerkung, daß er einmal an einem Präparat vom Bojanusschen Organ, welches Heidenhain angefertigt hatte, gesehen habe, wie ein feiner Bürstensaum die Zelloberfläche überzog.

Aus Fig. 26 und 27 geht hervor, daß wir es mit sehr zahlreichen, feinen Härchen zu tun haben, die so dicht nebeneinander sitzen, daß sie basal verklebt erscheinen. Ihre unteren Enden liegen auf demselben Niveau, wie die Schlußleisten der Zelle, und scheinen in eine schwache Verdickung auszugehen. Wenigstens läßt sich an stark differenzierten Schnitten erkennen, daß die distale Zellmembran,der die Härchen aufsitzen, keine kontinuierliche Linie darstellt, sondern mit kleinen Körnchen besetzt ist, wie dies auch in der Abbildung zum Ausdruck gebracht wird. Noch deutlicher treten die feinen Basalkörnchen der Bürstenhaare manchmal an vorgequollenen Zellkuppen in Erscheinung.

Nach diesen Befunden und nach dem Kriterium, das Studnicka (1899) und Joseph (1903) für einen »Bürstensaum« aufgestellt haben — feine Härchen oder Stäbchen, die einander parallel gerichtet sind, und deren untere Enden in demselben Niveau liegen wie die Schlußleisten — mag auch dieses Gebilde nicht als »Stäbchensaum«, wie es Schneider nannte, sondern als »Bürstensaum« bezeichnet werden. Für die Epithelzellen in den Tubuli contorti der Wirbeltierniere ist ja ein derartiger Besatz schon seit Nussbaum (1878) bekannt, und immer wieder beschrieben worden als ein Saum von kurzen, sehr zahlreichen Härchen mit je einem feinen Basalkörnchen in der Höhe der Schlußleisten. Nach dieser morphologischen Übereinstimmung ist auch die gleiche Bezeichnung erwünscht.

An lebenden, in Ringerscher Flüssigkeit untersuchten Zellen, war der Bürstensaum nicht zu erkennen; über die Frage, ob die feinen Härchen irgendwie beweglich sind, kann daher nichts bestimmtes ausgesagt werden.

Während die Ansichten der Autoren über die Persistenz des Bürstensaumes auf den Epithelzellen in den Tubuli contorti der Wirbeltierniere geteilt sind, indem einige glauben, er sei ständig vorhanden, andre aber der Meinung sind, daß er bei bestimmten Excretionsstadien der Zelle verschwinde, glaube ich in einem späteren Kapitel mit ziemlicher Sicherheit dartun zu können, daß hier bei den Nierenzellen

von *Anodonta* der Bürstensaum während der Excretion der Zelle rückgebildet wird.

Daß wir es hier mit einem morphologisch differenzierten Gebilde der Zelle zu tun haben und nicht etwa mit einem durch die Färbung sichtbar gemachten Secret, das in feinen Strahlen durch die Zellkuppe durchgepreßt wird, erscheint mir namentlich deshalb wahrscheinlich, weil ich mehrere Male Zellen fand, an denen durch ungenügende Fixation die Zellkuppe weit vorgewölbt und nicht mehr in direktem Zusammenhang mit dem Zellplasma war, trotzdem saß stets der Bürstensaum an der im Querschnitt als Linie erscheinenden Zellkuppe noch fest. Dieses Verhalten läßt auf einen innigeren Zusammenhang zwischen Härchen und Zellmembran schließen, als es zwischen Secrettröpfchen und dem Filter, durch das sie gepreßt sind, der Fall sein würde.

Somit wären die Bürstenhärchen als morphologische Differenzierungen der Nierenzelle zu betrachten, was ja bei den gleichen Strukturverhältnissen, die für die Epithelzellen der Tubuli contorti beschrieben sind, von vornherein wahrscheinlich war. Merkwürdig ist diese Tatsache nur insofern, als die Zellen außerdem noch mit Geißeln versehen sind und ein derartiges gleichzeitiges Vorhandensein dieser beiden homologen Gebilde meines Wissens noch nirgends beschrieben wurde. Nur sollen nach Meves (1899) in der Niere der Salamanderlarve Centralgeißelzellen vorkommen, die außerdem noch einen Bürstensaumbesatz haben, was allerdings Joseph (1902, S. 28) für unwahrscheinlich hält. Die gleichen Verhältnisse hat Disse (1902) bei Vertebraten gefunden.

Daß diese Bürstenzellen in der Niere von *Anodonta*, wie dies Fuchs (1904) ganz allgemein von den Bürstenzellen der Niere sagt, reduzierte Flimmerzellen sind, halte ich für ausgeschlossen. Einmal spricht das gleichzeitige Vorhandensein von Flimmern und Bürstenhärchen dagegen und dann gelang es mir auch nie, einen genetischen Zusammenhang zwischen beiden Gebilden festzustellen; er erschien mir auch wegen des allzugroßen zahlenmäßigen Unterschiedes von vornherein unwahrscheinlich.

Daß Bürstensaumzellen und Wimperschopfzellen — Zellen mit einem Schopf von Geißeln, die doppelte Basalkörnchen haben — nebeneinander vorkommen, hat Joseph (1902, S. 14) für den mittleren Abschnitt in den Kanälchen der Niere von *Torpedo* beschrieben.

c) Harnconcremente.

Wenden wir uns nun der Betrachtung derjenigen Elemente zu, welche Griesbach und Rankin als das Hauptcharakteristikum der

Nierenzellen von *Anodonta* angesprochen haben, jenen gelben, dunkelgrünen oder braunen Körnchen, den sogenannten »Harnconcrementen«.

In der Abbildung 26 erscheinen sie als dunkelbraune und schwarze, unregelmäßige Gebilde von mehr oder weniger homogener Struktur. Einige gleichen in ihrer Größe der eines Nucleolus, andre sind größer als ein Zellkern, dazwischen finden sich allerlei Abstufungen. Da die Concremente sich mehr oder weniger stark mit Eisenhämatoxylin färben und die Fig. 26 nach einem Schnitt angefertigt wurde, der nach der Methode Heidenhains mit jener Farbe behandelt war, so erkennt man aus der Abbildung, daß die kleineren Harnconcremente auf diese Weise manchmal nur sehr schwer von gewissen andern Zellelementen, kleinen schwarzen Kügelchen, zu unterscheiden sind. Wir werden auf diese Verhältnisse später noch einmal zurückkommen, es mag dies hier nur erwähnt werden.

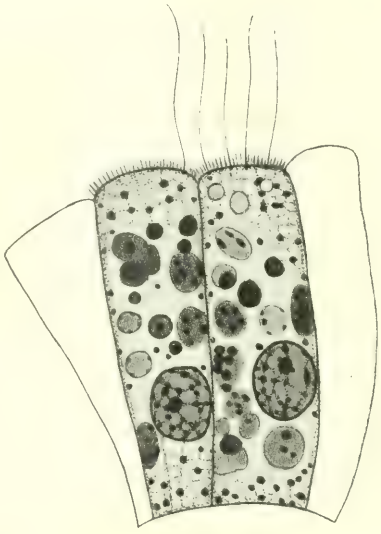

Fig. 27.
Epithelzellen aus dem Nierensack. Vergr. 1248.

In der Fig. 27 haben die gleichen Elemente ein etwas andres Aussehen und eine andre Struktur. Die Concremente sind sämtlich fast vollständig rund, ihre Farbe, — der Schnitt war ebenfalls, wie der der Fig. 26 mit Eisenhämatoxylin gefärbt, — enthält alle Zwischenstufen zwischen dunkelgelb und hellgrau bis zu einem tiefen Schwarz. Die meisten der helleren Secretkugeln enthalten sehr viel dunklere Partien von gleichfalls kugeliger Gestalt, ihre Größenverhältnisse sind dieselben wie in der Fig. 26.

Da beide Epithelien anscheinend sehr gut konserviert waren, so muß geschlossen werden, daß der verschiedenartige Charakter der homologen Elemente keine Folgeerscheinung der Fixation war. An späterer Stelle werden wir nochmals auf diese Befunde zurückkommen.

Immerhin kann man nach den Betrachtungen am lebenden Zellmaterial und den mit verschiedenen Konservierungs- und Färbe-

methoden erhaltenen Schnittbildern folgende für diese sogenannten »Harnconcremente« typischen Merkmale feststellen.

Ihre Form ist zuweilen ziemlich regelmäßig rundlich oder ellipsoid, zuweilen sehr unregelmäßig krystallinisch-kantig; ihre Farbe ist in der lebenden Zelle meist hellgelb, manchmal mehr grünlich oder bräunlich, seltener dunkelbraun. Die helle Färbung bleibt bei einer Schnittbehandlung mit Hämatoxylin-Eosin oder Mucicarminsäure, sie nimmt einen dunkleren, bräunlichen Ton nach einer Tinktion mit Safranin an, und einen dunkelbraunen bis tiefschwarzen bei Eisenhämatoxylinfärbung; nach Anwendung von Methylenblau oder Thionin erscheinen die Concremente grünlich. Die Größenschwankungen sind schon erwähnt worden; die Anzahl der Gebilde richtet sich nach ihrer Größe und nach der Secretionsphase der Zelle. Es gibt Nierenzellen, die vollkommen angefüllt sind mit zwei oder drei mächtigen Concrementen, andre speichern mehr als 20 kleinere. Sind sie nur vereinzelt, so liegen sie meist in ganzen Zellkörper zerstreut, manchmal sind mehrere zu größeren Klumpen aneinandergelagert.

Irgendwelche innere Struktur, wie sie für ähnliche Elemente in den Nierenzellen andrer Mollusken beschrieben worden sind, z. B. eine radiäre oder konzentrische Streifung, wie die Harnconcremente von *Helix* (Schoppe 1897) sie besitzen, konnte ich nicht erkennen. Sie sind undurchsichtig und glänzen im auffallenden Licht.

Eine Einwirkung von Wasser oder Alkohol war nicht festzustellen; Kalilauge löste vorhandene Conglomerate in ihre einzelnen Bestandteile auf, nach längerer Einwirkung wurde alles zerstört.

Weitere mikrochemische Reaktionen wurden nicht gemacht, da chemische Untersuchungen überhaupt nicht in den Rahmen dieser Arbeit gehörten. Es muß demnach die Frage offen gelassen werden, ob die chemische Zusammensetzung der besprochenen Gebilde uns berechtigt, sie gerade als »Harnconcremente« zu bezeichnen. Daß ich trotzdem den Namen beibehalten habe, geschah deshalb, weil diese typisch struierten Elemente in der größten Mehrzahl der Nierenzellen angetroffen werden, und weil ich der Meinung bin im dritten Teil dieser Abhandlung mit einiger Sicherheit nachweisen zu können, daß sie zum Stoffwechsel dieser Zellen nur in eine Beziehung zu setzen sind, nämlich als Endprodukte eines Excretionprozesses. Genügte vielleicht schon ihr massenhaftes Vorkommen in den Epithelzellen eines Excretionsorganes, um sie rein topographisch »Harnconcremente« zu nennen, so berechtigt uns der Nachweis, daß sie in diesen Zellen gebildet und von ihnen ausgeschieden werden, doch wohl dazu, dies auch im physio-

logischen Sinne zu tun. Der Name soll also in dem Sinne verstanden werden, daß aus ihm der physiologische Charakter dieser Concremente nicht der chemische zu erkennen ist.

Leydig (1857) hatte besondere »Secretbläschen« wahrgenommen in denen die einzelnen Harnconcremente lagerten; ich muß mich der Meinung von Griesbach und Rankin anschließen, daß in gut konservierten Zellen derartige Vacuolen nicht vorkommen. Die namentlich nach einer Alkohol- oder Formolbehandlung erhaltene Vacuolisierung der Nierenzellen ist meiner Ansicht nach eine Erscheinung von künstlicher Zerstörung. Auch am lebenden Material waren keine Vacuolen um die Harnconcremente sichtbar.

d) Granula. Plastosomen.

Nach diesen Feststellungen können wir zur näheren Beschreibung der schon erwähnten kleinen »schwarzen Kugeln« übergehen. Sie erscheinen im Präparat blauschwarz und tragen in der Abbildung einen tief dunkelbraunen Ton, der dem reinen Schwarz der Chromatinbröckchen im Kern sehr nahe kommt. Auch die Größe dieser beiden Elemente ist in der Figur annähernd dieselbe. Einige Zellen sind fast vollständig von den Kugeln erfüllt, andre in geringerem Maße; zuweilen liegen sie regellos im Zelleib zerstreut, meist jedoch haben sie eine geordnete Lagerung in Längsreihen, die namentlich im basalen Teil der Zelle und dicht an deren Längswänden sehr deutlich erkennbar sind. Diese Kugelreihen sind alle parallel der Längenausdehnung der Nierenzelle angeordnet und erstrecken sich mitunter von der Zellbasis bis zur Zellkuppe.

Im basalen Teil der Zellen, die in der Abbildung 26 dargestellt sind, und an den Seitenwänden, ist dann noch eine weitere Differenzierung des Zellplasmas sichtbar. Es liegen hier äußerst feine glattgestreckte Fäden, die sich ähnlich wie die Kugelreihen parallel der Längenausdehnung der Nierenzellen oft durch den ganzen Zelleib hinerstrecken. Es hat manchmal den Anschein, als seien die Kugeln einer Reihe an einem solchen Filament gewissermaßen aufgehängt, doch läßt sich nichts Bestimmtes über einen vielleicht vorhandenen Zusammenhang zwischen diesen beiden Gebilden aussagen. Sicher ist nur ihre sehr innige Nachbarschaft und ihre gleiche Richtung und ähnliche Raumausdehnung.

Ehe weiter auf die Natur und die Bezeichnung dieser beiden letzten Gebilde eingegangen wird, mögen sie erst in Beziehung gebracht werden zu den Angaben, welche früher über das Plasma der Nierenzellen und

seine Differenzierungen gemacht worden sind. Wenn Schneider sagt, das »Sarc« der Zellen ist »längsfädrig struiert«, so meint er damit höchst wahrscheinlich das Vorhandensein der zuletzt beschriebeneen Filamente, und wenn er angibt »Körner, die sich schwärzen«, »kommen immer vor«, so hat er sicher die erwähnten schwarzen Kugeln gesehen. Er hat also von dem Vorkommen und dem morphologischen Aussehen dieser beiden Elemente gewußt.

Anders Rankin, der eine parallele Streifung der Zelle bemerkt hat und die Ursache hierfür nicht in der »Anordnung der Protoplasmakörnchen« sieht, sondern in einer »ungleichmäßigen Verdickung der Zelle selbst«. Diese Deutung einer gesehenen vorhandenen Struktur ist unrichtig, denn es kann wohl ziemlich sicher angenommen werden, daß das »Aussehen einer feinen Streifung« in Rankins Präparaten in Wirklichkeit von jenen schwarzen Kugeln und ihrer reihenförmigen Anordnung herrührte.

Wenn Rankin dann weiter sagt: »Deswegen ist besonders im unteren Teil der Zellen eine gewisse Ähnlichkeit mit der Wirbeltierniere bemerkbar«, so muß erklärt werden, daß man bei schwächerer Vergrößerung tatsächlich diesen Eindruck der Übereinstimmung erhält.

Welcher Natur sind nun die kugeligen Elemente?

Daß es sich hier um tatsächlich vorhandene Differenzierungen des Plasmas und nicht etwa um eine künstliche bei dem Färben der Schnitte entstandene Farbstoffspeicherung handelt, geht sehr klar daraus hervor, daß man bei Schnitten, welche von Zellen der gleichen Excretionsphase angefertigt, aber so stark differenziert waren, daß z. B. das Kernchromatin nur noch sehr schwach sichtbar war, die kleinen schwarzen Kugeln noch erkennen konnte. Vor allem aber läßt sich ihr natürliches Vorhandensein in der lebenden Zelle nachweisen.

Diese beiden Tatsachen und die weitere, daß die gezeichneten Zellen nach dem Aussehen ihrer Kerne und dem intakten Bürsten- und Geißelbesatz doch anscheinend gut konserviert sind, entkräften auch den Einwurf, das Vorkommen der fraglichen Kugeln sei eine Folge schlechter Fixation und hierdurch bedingter kugeliger Plasmagerinnung.

Es wäre nun die Möglichkeit, daß die blauschwarze Färbung der Kugeln eine Reaktion der bei der Fixation verwendeten Osmiumsäure sei, daß es sich also um kleine Fettröpfchen handele. Dies ist nicht der Fall. Werden die Schnitte ungefärbt in Xylol betrachtet, so erkennt man keinerlei »Schwärzung«, sondern nur einen feinen hellbräunlichen Ton der Kugeln; werden die Osmiumschnitte mit Safranin ge-

färbt und schlecht ausgezogen, so sieht man, daß die Elemente sich rosa tingiert haben, nach Zenker-Konservierung und Schnittfärbung mit Hämatoxylin-Eosin erscheinen sie sehr deutlich hellrot.

Da sich ferner auch keinerlei Jodreaktion nachweisen ließ, so haben wir es also hier weder mit Fettropfen noch mit Glykogenelementen zu tun, sondern mit kugeligen Gebilden, deren chemischer Aufbau dadurch charakterisiert ist, daß sie sich mit Eisenhämatoxylin schwarz und mit Eosin hellrot färben lassen. Derartige ähnliche Differenzierungen des Plasmas sind nun in sehr zahlreichen andern Zellarten beschrieben worden als sogenannte Granula.

Ein Granulum ist seinem morphologischen Aussehen nach definiert als ein kleines, kugeliges Körnchen, deren meist eine große Anzahl die betreffende Zelle erfüllen. Ihre Farbstoffaffinität ist eine verschiedene. Nach der Ansicht Altmanns besitzen sie die Fähigkeiten der Assimilation, des Wachstums und der Selbstteilung; Heidenhain (1907) schreibt ihnen nur ein begrenztes Wachstum und mangelnde Konfluenz zu, seiner Meinung nach haben sie für jede Zellart eine specifische Durchschnittsgröße, und befinden sich im festen Aggregatzustand.

Abgesehen von allen Arten von Drüsenzellen ist das Vorkommen von Granulis auch in Nierenzellen von Tieren der verschiedensten Klassen beschrieben worden, namentlich bei Fischen, Reptilien und Amphibien. Die Niere der Säuger enthält nach Heidenhain (S. 1026) diese »plasmatischen Organellen« nicht; doch kommen wir auf diese Frage später noch zurück. In der Niere von *Helix* fand Bial (1890) außer den bekannten großen Concrementen »kleine kugelige Elemente« und Schoppe (1897) »den Harnconcrementen ähnliche Granula, die aber nicht doppelbrechend sind wie diese und sich durch Überosmiumsäure nicht schwarz färben, also keine Fette sind«.

Durch das Vorhandensein dieser homologen Verhältnisse und das Übereinstimmen mit den zitierten Definitionen, sind die in der *Anodonta*-Niere aufgefundenen kugeligen Elemente wohl mit Recht ebenfalls als Granula im Sinne dieser Definitionen zu bezeichnen.

Der Größenunterschied, den diese Gebilde in den Fig. 26, 27 und 28 aufweisen, ist meiner Meinung nach eine Folge des mit ihrer Funktion verbundenen Wachstumszustandes. Die Granula der Abbildung 28 sind »jünger« als die der Abbildung 26 und 27. Über die näheren diesbezüglichen Einzelheiten muß auf den dritten Teil dieser Arbeit verwiesen werden.

Es wäre nur noch die durch die zitierte Bemerkung Rankins angeschnittene Frage zu besprechen, ob die eigentümliche Lagerung der

Granula uns berechtigt von Strukturverhältnissen zu reden, die denen der Vertebratennierenzellen ähnlich sind. Die von RANKIN gesehene »basale Streifung« der *Anodonta*-Nierenzellen rührte ja, wie schon gezeigt wurde, von der namentlich in diesem Teil der Zellen vorhandenen reihenförmigen Anordnung der Granula her. Nun sind sehr viele Autoren, darunter auch HEIDENHAIN der Meinung, daß die sogenannten »Stäbchen« in den Nierenzellen der Vertebraten, welche einander parallel in großer Anzahl von der Basis der Zelle nach deren Kuppe hingerichtet sind, ohne diese letztere jedoch zu erreichen, » im normalen Zustand wahrscheinlich homogen« (HEIDENHAIN) sind. HEIDENHAIN hält jede Knotung dieser Gebilde und jede Auflösung in einzelne Granula für eine »artifizielle Veränderung«.

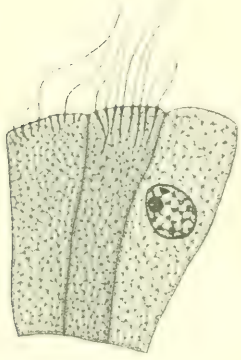

Fig. 28.
Epithelzellen aus dem Nierensack. Vergr. 1248.

Dahingegen gibt es viele andre Autoren, welche die Meinung vertreten, die »Stäbchen« seien überhaupt nicht homogen, oder wenigstens nur zeitweilig, und der Zerfall in Granula ein natürlicher, physiologischer Vorgang (siehe METZNER [1906], S. 209).

Wie dem auch sei, soviel ist jedenfalls sicher, daß hier bei *Anodonta* das Auftreten von basalen homogenen Stäbchen, deren Dickendurchmesser dem Durchmesser der gefundenen Granula gleich ist, nur bei starker Überfärbung oder in sehr zusammengepreßten Zellen vorkommt also stets eine Folge der Behandlung ist, kein natürliches Verhalten.

Anderseits ist das Vorkommen von basalen Stäbchen in den Nierenzellen der Vertebraten und das Vorhandensein von basalen, dichtgefügten Granulareihen in den Zellen von *Anodonta* doch wohl nur eine rein äußerliche Ähnlichkeit, deren Betonung durch das ganze funktionelle Verhalten der Granula, auf das wir später noch näher eingehen werden, jede Bedeutung verliert.

In der neueren Zeit sind nun sehr viele Arbeiten erschienen, die sich mit den Granulis der verschiedensten Zellarten beschäftigten. Es wurden diese Elemente zueinander, zum Zellplasma und zu anders gearteten Differenzierungen desselben in Verbindung gebracht, namentlich wurde die Rolle und die Bedeutung untersucht, die ihnen bei der Funktion der betreffenden Zellen und bei deren Histogenese zukam. Hierdurch sind eine Menge neuer Bezeichnungen in die Literatur ein-

geführt worden, und da in den vorhandenen Arbeiten auch Nierenzellen von Angehörigen der mannigfaltigsten Tierklassen besprochen sind, so mußte hier versucht werden, meine Befunde zu denen der Autoren in Beziehung zu setzen, namentlich der neuen Bezeichnungen wegen. Es wird dies weitere Klarheit über die Granula in den Nierenzellen von *Anodonta* bringen.

Hierzu ist es notwendig, auf die betreffende Literatur recht ausführlich einzugehen. Dies mag an Hand der neuesten Zusammenfassung geschehen, welche die ganzen mit diesen Elementen verknüpften Fragen durch Duesberg (1911) erfahren haben.

Die erste neue Bezeichnung stammt von Benda (1903, Nr. 4), der für gewisse körnige Granulationen in männlichen und weiblichen Geschlechtszellen, welche bestrebt sind, sich in Ketten aufzureihen, den Namen Mitochondria schuf. »Den aus diesen aneinandergereihten Körnern gebildeten Fäden gab er den Namen Chondriomiten« (D. p. 598). Als man später in denselben Zellen ähnliche Protoplasmagebilde, homogene Stäbchen und Fäden, erkannte, gab Meves (31) diesen nach ihrer Gestalt die Bezeichnung Chondrioconten. Derselbe Autor schlug dann als allgemeine Benennung dieser nur durch ihre Form unterschiedenen homologen Elemente das Wort Chondriosomen vor, und nannte »die Gesamtheit der Chondriosomen einer Zelle« ein Chondriosom.

Um die Rolle zu kennzeichnen, welche die Chondriosomen im Verlauf der Histogenese spielen, hat neuerdings Meves (1910), die Namen wieder umgeändert; für Mitochondrien setzte es Plastocondrien, für Chondrioconten, Plastoconten und endlich für Chondriosomen als allgemeine Bezeichnung: Plastosomen. — Duesberg findet diese Benennungen gerechtfertigt und wendet sie in seiner Abhandlung an; es mag deshalb das gleiche auch hier geschehen.

Außer der bestimmten morphologischen Gestaltung, welche in den Namen zum Ausdruck gebracht ist, Plastocondrien für die einzelnen Granula, welche die Tendenz haben, sich in Reihen anzuordnen, Plastoconten für die aus jenen gebildeten Körnchenfäden, werden von den Plastosomen noch folgende Eigenschaften als Merkmale angeführt: die Sichtbarkeit am lebenden Objekt, die Fixierbarkeit mit besonders zusammengesetzten Konservierungsgemischen (nach Benda, Meves, Altmann usw.) und die Färbbarkeit nach ganz bestimmten Färbungsmethoden. Als eine in Besonderheit allen Plastosomen eigentümliche Eigenschaft, hebt Duesberg ihre leichte Löslichkeit in Essigsäure hervor, wie sie überhaupt außerordentlich vergängliche Elemente sind.

Diese sämtlichen Definitionen gelten allerdings zunächst nur für die Plastosomen in männlichen und weiblichen Geschlechtszellen. Doch zeigt Duesberg in sehr eingehenden Ausführungen, daß zwischen ihnen und homologen Elementen in Embryonalzellen nicht nur eine »Gesamtheit von gemeinsamen mikrophysikalischen und mikrochemischen Eigenschaften« besteht, sondern auch »die Identität gewisser morphologischer Eigenschaften«. Ja, er glaubt sogar mit Sicherheit »die Kontinuität der Plastosomen der Embryonalzellen mit den Plastosomen der erwachsenen somatischen Zellen« erwiesen zu haben.

Duesberg meint daher, »daß ein gemeinsamer Name für alle diese Elemente

gerechtfertigt ist (S. 766), und erhebt schließlich, da er seine theoretischen Schlüsse durch Untersuchungen von Meves in den Bereich der Tatsachen gerückt sieht, für des Vorhandensein von Plastosomen in erwachsenen somatischen Zellen die folgende »histogenetische Definition« als Forderung (S. 769):

»Die Plastosomen der erwachsenen somatischen Zellen sind Elemente, welche von den Plastosomen der Embryonalzellen stammen; und um einen Unterschied zwischen den Plastosomen und ihren Differenzierungsprodukten zu machen, muß man hinzufügen: und alle mikrochemischen Eigenschaften dieser Plastosomen beibehalten haben.«

Es muß erwähnt werden, daß in dieser letzten, äußerst scharf gefaßten Definition das Kennzeichen des morphologischen Aussehens, — die körnige Form mit der Tendenz Kettchen oder Stäbchen zu bilden — nicht mehr enthalten ist, weil Duesberg (S. 768) dieser Eigenschaft eine »ziemlich nebensächliche Bedeutung« beimißt. — Es war mir nun leider unmöglich, die verlangten »sämtlichen mikrochemischen Eigenschaften« der in den Nierenzellen von *Anodonta* aufgefundenen fraglichen Gebilde festzustellen, da es mir an Zeit fehlte, um Präparate mit den geforderten Fixierungs- und Färbungsmethoden, sowohl von erwachsenen wie von embryonalen Zellen anzufertigen. Auf den Nachweis einer Kontinuität der besprochenen Plasmaelemente in den embryonalen und den erwachsenen Nierenzellen muß ich also verzichten. Da aber die gezeichneten Zellen von einem Material stammen, das mit Flemmingscher Lösung konserviert war, die sich von der Spezialflüssigkeit Bendas (1903, Nr. 4) nur durch den wenig stärkeren Gehalt an Essigsäure unterscheidet, und da ferner die von Meves (31) und Regaud (1910) empfohlenen Hämatoxylinfärbungen nur Varianten des von mir gebrauchten Heidenhainschen Eisenhämatoxylinverfahrens sind, so lassen die auf diese Weise erhaltenen Befunde im Verein mit der eingangs erwähnten Sichtbarkeit der Gebilde am lebenden Objekt doch wohl auf eine vorhandene Homologie mit den als Plastosomen beschriebenen Elementen schließen.

Es kommt hinzu, daß die »Identität gewisser morphologischer Eigenschaften« vollständig vorhanden ist. Die Granula besitzen in ausgedehntem Maße die Neigung, sich in mehr oder weniger langen Reihen anzuordnen.

Ob die beschriebenen Filamente ebenfalls als Plastosomen anzusprechen sind, kann ich nicht entscheiden.

Duesberg selbst führt eine große Anzahl von Fällen an, in denen seiner Meinung nach auch in Nierenzellen Plastosomen beschrieben wurden. Die Angaben über die Befunde bei Vertebraten seien nur kurz erwähnt:

Die betreffenden Elemente haben das Aussehen von homogenen Stäbchen (Säuger, Amphibien), parallelen Körnchenreihen (Amphibien, Selachier), gebogenen Stäbchen (Reptilien), feinen Körnchen (Reptilien) und endlich von feinen Fäden (Säuger).

Über Evertebraten werden zwei Arbeiten von Mayer und Rathery zitiert, die in den Nierenzellen von *Tupinambis Teguixin* (1909), basal gelagerte fuchsinophile Körner und sehr lange ebensolche Fäden gefunden haben, die sich von der proximalen bis zur distalen Begrenzung der Zelle hinerstrecken. Weiter fanden dieselben Forscher bei *Octopus vulgaris* (1907) im äußeren Drittel der Nierenzellen fuchsinophile Körner, und schließlich beschreibt Maziarski (1903) in den Nieren von *Lumbricus allolobophora* in allen Teilen des Nierenkanals Zellen, welche lange gebogene Fäden und basale Stäbchen von geringem Kaliber enthielten.

Nach all diesen Auseinandersetzungen Duesbergs, der dann noch weiter klarlegt, wie seiner Meinung nach überhaupt sämtliche Granula Altmanns als Plastosomen zu betrachten sind, nach alledem ist es wohl gerechtfertigt, auch die Granula in den Nierenzellen von *Anodonta* als Plastosomen zu bezeichnen. Ob dieselben in der Art, wie sie in der Fig. 26 auftreten, schon keine eigentliche Plastosomen mehr sind, wie z. B. in der Abbildung 28, sondern bereits Differenzierungsprodukte derselben, »paraplastische Formationen« (Meves) darauf wird später bei der Besprechung der Rolle und der Bedeutung, die diesen Gebilden im Excretionsprozeß der Nierenzellen zukommt, noch die Rede sein. Einstweilen seien alle »Granula« schlechthin als Plastosomen bezeichnet.

e) Verschiedenes. Vacuolen.

In der Abbildung 26 erkennt man im distalen Teil verschiedener Zellen einige schwarze Kreise, deren hellerer Inhalt sich von dem umgebenden Zellplasma deutlich abhebt. Anscheinend handelt es sich hier um Vacuolen.

Mit den früher besprochenen Secretbläschen Leydigs (1857) haben diese Gebilde sicherlich nichts zu tun, da sie nie ein typisches Harnconcrement umschließen, wie es dieser Forscher angegeben hat, sondern stets nur in der dargestellten Gestalt und fast ausschließlich in der Zellkuppe vorkommen.

Auf die Frage, inwieweit sie zu den von Gurwitsch (1902) beschriebenen Vacuolen in den Nierenzellen der Vertebratenniere in irgendwelche Beziehung zu setzen sind, wird im dritten Hauptteil dieser Abhandlung noch eingegangen werden.

Ebenso werden dort die andern merkwürdigen Elemente, die im distalen Teil der Zellen von Fig. 26 und 27 auffallen, noch eine nähere

Besprechung erfahren, jene kreisförmig angeordneten Granula, die um ein rundes, hellgelbes Gebilde mit mehr oder weniger breiten schwarzen Rand herumsitzen.

Endlich können auch die Angaben, welche Emeljanenko (1910) über die Cytologie der Nierenzellen von *Anodonta* gemacht hat, erst im dritten Teil in dem Abschnitt über Farbstoffinjektionen vollständig behandelt werden, da er seine Befunde bei derartigen Versuchen erkannt hat. Hier möge Folgendes erwähnt werden.

Kowalewski (1889) war nach seinen Untersuchungen an Pecten der Meinung (Emeljanenko, S. 238): »Die Ausscheidungszellen des Bojanusschen Organs enthalten Vacuolen von verschiedener Größe, in denen sich auch die Harnconcremente, welche von diesen Zellen ausgeschieden sind, befinden.« Nach Injektionen verschiedener Farbstofflösungen, die er an der gleichen Tierspecies vorgenommen hatte, kam derselbe Forscher zu dem weiteren Ergebnis, daß die Ausscheidung der Farbkristalle an derselben Stelle und vermittels der gleichen Vacuolen vor sich gehe, in welchen die Harnsalze bei den Mollusken abgeschieden würden.

Auf diesen Resultaten basiert die Arbeit von Emeljanenko, der nach Erwähnung der Untersuchungen Gurwitschs (1902), welcher ebenfalls mittels Farbstoffinjektionen in den Nierenzellen mehrerer Säuger verschiedene Vacuolenarten gefunden hat, folgendes Arbeitsprogramm aufstellt (S. 244):

»Die vollkommene Ähnlichkeit der Epitheltätigkeit des Bojanusschen Organs und der Wirbeltierniere, welche auf Grund der Ausscheidung von Harnbestandteilen (Harnsäure, Guanin usw.) und der Farbstoffe (Indigocarmin, Lithioncarmin usw.) festgestellt ist, nötigt uns zur Annahme, daß die Epithelzellen des Bojanusschen Organs Nephrocyten darstellen. Die letzteren müssen folglich als unvermeidliche Vorbedingung für die von ihnen ausgeübte Funktion in ihrem Innern Organellen, d. h. sogenannte Ausscheidungsvacuolen oder Tonoplasten enthalten.

Die Funktion dieser Tonoplasten, welche im Ergreifen der harnbildenden Substanzen aus der Gewebsflussigkeit und in der Ablagerung dieser Substanzen als konzentrierte Verbindungen im Zellprotoplasma besteht, ist der Grundstein der unlängst von Prof. K. W. Lindemann [1908] veröffentlichten Theorie. Deshalb erschien es als von besonderem Interesse, die Frage aufzuklären, ob auch im Bojanusschen Organ solche Nephrocyten vorhanden sind, deren Ausscheidungsfunktion unter völlig andern Bedingungen vor sich geht, als die der Wirbeltierniere.«

Daraufhin konstatiert Emeljanenko nach eignen Farbstoffinjektionen vier verschiedene Vacuolenarten in den Nierenzellen von *Anodonta*.

Ich werde später auf die Unzulänglichkeit dieser Versuche noch zurückkommen; hier sei nur so viel gesagt, daß Emeljanenko Konservierungsflüssigkeiten angewendet hat, mit denen ich selbst stets nur eine Maceration des Nierengewebes erzielt habe.

Er sagt (S. 251): »Die Fixierung durch Pikrinosmiumsäure mit darauf folgender Behandlung mit Alkohol absolutus gab auf den Paraffinschnitten die gleichen Resultate, was die Farbstoffausscheidung anlangt, wie bei Fixierung mit Alkohol absolutus allein. Nur treten bei der ersteren Fixierung die Vacuolen deutlicher hervor.«

Demgegenüber möchte ich erwähnen, daß ich bei einer Konservierung mit Alkohol absolutus stets Nierenepithelien erhielt, bei denen die Zerknitterung der Zellkonturen und die ausgedehnte Schrumpfung von Plasma und Kern erkennen ließen, daß die ebenfalls sehr zahlreichen und verschiedenartigen Vacuolen mit Sicherheit als Kunstprodukte anzusehen waren.

Aus allen diesen Gründen bin ich versucht zu glauben, daß die Fig. 4 von Emeljanenko, in welcher dieser Autor die vier verschiedenen von ihm unterschiedenen Vacuolenarten in einer Nierenzelle zur Darstellung bringt, nach einem Objekt angefertigt wurde, das sicherlich nicht genügend konserviert war.

Emeljanenko führt dann noch weiter aus (S. 252): »Ob in den zur Untersuchung gelangten Vacuolen der Zellen des Bojanusschen Organs, welchen zweifellos eine Ausscheidungsfunktion zukommt, Kanälchen vorhanden sind, wie sie den Protozoen eigen, ist schwer zu sagen, wenn auch, wie wir sahen, Heidenhain und Gurwitsch die Ausscheidungstätigkeit der Nierenzelle mit der der Protozoen vergleichen.«

»Das Endresultat unsrer Untersuchungen läßt sich also in folgendem zusammenfassen.«

»In den Epithelzellen des Bojanusschen Organs sind Ausscheidungsvacuolen oder Tonoplasten verschiedener Art vorhanden, die den Tonoplasten des Nierenepithels der Wirbeltiere vollkommen analog sind. Diesen Tonoplasten kommt eine auswählende Funktion zu, d. h. sie ergreifen aus der Gewebeflüssigkeit Substanzen, welche ausgeschieden werden sollen; zweitens eine unverfälschte Ausscheidungsfunktion par excellence, die wahrscheinlich analog den contractilen Vacuolen der Protozoen ist. Die Frage, in welchem Verhältnisse diese Vacuolen zur Altmannschen Körnchenbeschaffenheit der Zelle stehen und ob sie beständige Organellen oder zeitweilige Gebilde vorstellen, bleibt unentschieden. Diese Frage kann nur auf Grund des Studiums des feineren Baues der Nephrocyten des Bojanusschen Organs entschieden werden. Die Worte von Claude-Remard: »Les phénomènes fonctionnels ou de dépense vitale auraient donc leur siège dans le protoplasma cellulaire», finden auch hier ihre Bestätigung.«

Nach allem, was in dieser Abhandlung über die Cytologie der Nierenzellen von *Anodonta* festgestellt wurde, und nach der eben wieder-

gegebenen Kritik der Technik Emeljanenkos muß ich dessen Endresultat Folgendes entgegnen:

Eine Vacuolisation der Nierenzellen von *Anodonta* in dem Maße, wie sie Emeljanenko nach Anwendung von Pikrinosmiumsäure-Alkohol und Alkohol absolutus allein beschreibt, halte ich für eine Folge des macerierenden Einflusses dieser Flüssigkeiten, ebenso das Vorhandensein von vier verschiedenen Arten dieser Vacuolen.

Nach meinen Untersuchungen, die zu den besprochenen Bildern der Nierenzellen geführt haben, muß ich weiter die von Emeljanenko angeschnittene Frage, ob derartige Vacuolen »beständige Organellen« der Zellen vorstellen, verneinen. Nur in gewissen Phasen der Excretionstätigkeit treten, namentlich im distalen Teil der Zellen, die von mir erwähnten und in den Fig. 26 und 27 zur Darstellung gebrachten Vacuolen auf.

Auf die weitere Frage nach der Funktion dieser Vacuolen, nach ihrem Anteil an der Excretion der Nierenzellen, wird in den Beobachtungen über die »Morphologie der Excretion« noch näher eingegangen.

Schließlich muß noch eine Bemerkung Schneiders über die Intercellularlücken besprochen werden.

Nach seiner Meinung sind dieselben »nicht immer zu erkennen, und gewöhnlich nur schmal und von feinen Balken durchquert.«

Ich halte das Vorkommen solcher Intercellularlücken in doppeltem Sinne nicht für normal. Da in meinen gut konservierten Präparaten die Zellen des Nierenepithels stets lückenlos aneinandergereiht waren, nach Anwendung von schlechteren Fixierungsflüssigkeiten, wie Alkohol und Formol, aber oft die einzelnen Zellen durch dazwischen liegende Lücken getrennt waren, so muß ich das Vorhandensein dieser Lücken als ein Kunstprodukt ansehen. Naturgemäß — aber eben auch nicht normal — werden die Intercellularlücken da sichtbar, wo excretbeladene Lymphocyten das Nierenepithel auf diesem Wege durchwandern. — Auch auf diese Verhältnisse kommen wir später noch einmal ausführlicher zurück.

γ) Die sogenannten »Schleimzellen«.

Rankin hatte auf Querschnitten durch die Nierenspritze und Ureter besonders modifizierte Epithelzellen aufgefunden, die er als »Drüsenzellen« bezeichnet. Dieselben Zellen kommen seiner Meinung nach aber auch in dem übrigen Nierenepithel vor (S. 257). »Aus den Untersuchungen der Schnittserie geht hervor, daß sie, obwohl viel

zahlreicher in der Gegend der Spritze, doch überall vereinzelt verbreitet sind. In der Nierenschleife kommen sie ziemlich häufig vor, seltener im Nierensack und Nierengang.«

Die cytologische Beschaffenheit dieser Zellen schildert Rankin folgendermaßen (S. 257): »Sie zeigen eine ovale oder birnenförmige Gestalt, und je nach ihrem Tätigkeitszustand messen sie durchschnittlich 0,018 mm in der Breite, und in der Länge sind sie von der Größe der sie umgebenden Epithelzellen abhängig. Ein Kern ist an ihrer Basis gewöhnlich wahrnehmbar, und ein feines protoplasmatisches Netzwerk erfüllt den Drüsenkörper. Sie sind auf das Epithel beschränkt, also echte epitheliale Drüsenzellen. Wie die Drüsenzellen der äußeren Körperwand haben sie zweifellos den Zweck, Schleim auszuscheiden.«

Schneider hat die gleichen Zellen in denselben Regionen wiedergefunden. Es heißt bei ihm: »Auffallend ist das Vorkommen echter Schleimzellen im Drüsenkanal; sie sind nur in sehr geringer Zahl vorhanden und gleichen durchaus den Epithelschleimzellen des Epiderms. Kern basal, übriger Raum = Secretbecher.«

Entgegen diesen beiden zitierten Meinungen bin ich nun der Ansicht, daß es wohl im Epithel der *Anodonta*-Niere »Schleimzellen« von dem geschilderten Aussehen gibt, aber nur in den von der »eigentlichen Niere« in ihrem ganzen morphologischen und histologischen Aufbau sehr verschiedenen Nierentrichtern und Ureteren, keineswegs im Epithel des Nierensackes, der Nierenschleife und des Nierenganges.

Es sind auch meines Wissens in keiner Tierklasse je derartige Verhältnisse für das wirkliche Nierenepithel gefunden worden, mit Ausnahme eines einzigen Falles, der aber durch seine ganz besondere Spezialisierung jede Bedeutung eines Vergleiches verliert. Möbius (1885) hat nämlich festgestellt, daß der Schleimfaden, aus dem der Stichling sein Nest aufbaut, in der Niere dieses Tieres gebildet wird. Hier bilden sich nämlich gewöhnliche Epithelzellen der Tubuli contorti in Schleimzellen um: (S. 559—560) »Der Kern wird flach und rückt an die Basis der Zelle. In den Hohlräumen des Wabengerüstes entsteht zunächst eine Substanz, die durch Hämatoxylin nicht gefärbt wird (Mucigen). Diese geht über in eine durch Hämatoxylin intensiv blau werdende körnige Substanz, welche sich endlich in einen körnchenfreien hyalinen Schleim verwandelt, den Hämatoxylin nicht färbt, den aber Osmiumsäure schwärzt.« Die Zellen gehen wahrscheinlich nach der Entleerung des Schleimes zugrunde.

Ohne diese Beschreibung einer Kritik zu unterziehen, kann man wohl sagen, daß hier die Niere anscheinend außer ihrer excretorischen Funktion noch eine zweite specifische und in großem Umfang ausgebildete Funktion besitzt, so daß das Ganze nicht zum Vergleich herangezogen werden kann.

Auch die Angabe Perriers (1890), der etwas Schleim im Nierenraum der linken Niere an *Haliotis* gefunden hat, besagt wenig.

Alle andern Berichte über das Vorkommen von Schleimzellen im Epithel einer Niere beziehen sich nie auf die eigentliche Niere selbst, sondern stets auf den Epithelbelag der ausleitenden Nierenabschnitte. So fand Joseph (1902) schleimsecernierende Epithelzellen mit einer Zentralgeißel im Harnleiter von

Torpedo, und ebenso sind die Epithelzellen in der Harnblase der Säuger untermischt mit echten Schleimzellen [siehe Stöhr (1887)].

War daher auch im Nierenepithel von *Anodonta* das Vorkommen von echten Schleimzellen von vornherein, wie Schneider selbst sagt, auffallend, so glaube ich im folgenden mit ziemlicher Sicherheit nachweisen zu können, daß diejenigen Zellen, welche Rankin und Schneider als besonders modifizierte Zellen ansprachen, in Wirklichkeit echte Nierenzellen sind, die nur in einem bestimmten Stadium ihrer Excretionstätigkeit echten Schleimzellen ähnlich sehen.

In den Fig. 29, 30 und 31 sind drei derartige Zellen dargestellt. Ihre Gestalt ist nicht cylindrisch, wie die der Nachbarzellen, sondern tonnen- oder birnförmig aufgequollen. Der Kern liegt basal und das Plasma hat das Aussehen eines deutlichen, unregelmäßigen Maschen-

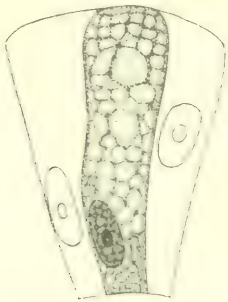

Fig. 29.
Schleimzellen aus dem Nierensack.
Vergr. 1248.

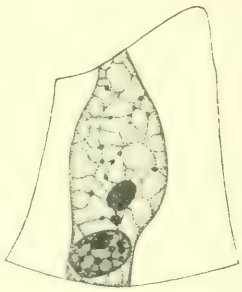

Fig. 30.
»Schleimzellen« aus dem Nierensack.
Vergr. 1248.

werkes. Soweit stimmt die Cytologie dieser Zellen vollkommen mit der Beschreibung von Rankin und Schneider überein und da diese Autoren eigentlich wenig mehr über die Zellstruktur aussagen, so bin ich wohl berechtigt anzunehmen, daß sie ähnliche Zellen vor Augen gehabt haben.

Bei näherer Betrachtung ergeben sich jedoch noch andre, sehr bemerkenswerte Befunde. — Die Zelle in der Abbildung 30 ist mit Zenker konserviert und mit Hämatoxylin-Eosin gefärbt. Der Nucleolus und die durch ein feines Gerüstwerk verbundenen Chromatinbröckchen des Kernes waren tiefblau, das Plasmanetzwerk, das sich aus rundlichen größeren und kleineren Maschen zusammensetzt, hatte sich ebenfalls stark rosablau tingiert. Die Balken der Maschen haben eine ziemlich homogene Struktur, doch machen sich mehrfach unregelmäßige Körne-

lungen bemerkbar. Der homogene Inhalt des Netzwerkes hatte keine Farbe angenommen.

Die Zelle in der Fig. 29 war in der gleichen Weise behandelt, wie die vorhergehende. Die Strukturverhältnisse sind sehr ähnliche, nur sind bedeutend weniger Maschen vorhanden, auch ist deren Form eine andre; sie sind unregelmäßiger und mehr polygonal als rund. Die Balken des Netzwerkes waren hellblau, feiner und lassen einige deutlich differenzierte kleine Körnchen erkennen. Von besonderer Wichtigkeit ist aber meines Erachtens das Vorhandensein von größeren rundlichen Concrementen im basalen Teil der Zelle, deren Farbe hier rötlichgelb war.

Die dritte Zelle endlich (Fig. 31) war ebenfalls mit ZENKER konserviert, aber mit Mucicarminsäure gefärbt. Das Plasmanetzwerk erschien hellpurpurn und hob sich sehr deutlich von dem nur sehr schwach rosa gefärbten Plasma der Nachbarzellen ab. Die einzelnen Maschen sind auch hier unregelmäßig und weisen eine ungleichmäßige Körnelung auf. Die zwischen dem Netzwerk befindliche Plasmamenge war jedoch ungefärbt. Auch hier lagern basal in der Zelle Concremente und zwar zwei bedeutend größere als in der Fig. 30. Beim Heben und Senken des Tubus erwiesen sie sich als Conglomerate von kleineren, hellgelben, kugeligen Gebilden.

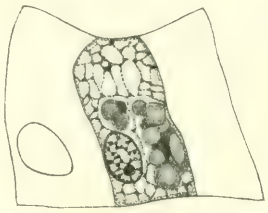

Fig. 31.
Schleimzellen aus dem Nierensack. Vergr. 1248.

Nach alle dem, was an früherer Stelle über die Harnconcremente der Nierenzellen gesagt worden ist, unterliegt es gar keinem Zweifel, daß hier diese Concremente in den angeblichen Schleimzellen die gleichen Gebilde sind.

Daß diese Harnconcremente beim Konservieren oder Schneiden auf irgendeinem unnatürlichen Wege in die Zellen hineingelangt sein könnten, ist ziemlich ausgeschlossen; dagegen spricht die große Anzahl der gleichen Bilder, die man bei der Durchsicht eines gut konservierten Schnittes erblickt. Ich bin also wohl mit Recht versucht, anzunehmen, daß ihr Vorhandensein in den sogenannten Schleimzellen ein natürliches und weit verbreitetes ist.

Zur weiteren Klärung mag nun zunächst ein Vergleich gezogen werden zwischen diesen eben beschriebenen Zellen des Nierensackes, die sich in derselben Gestalt und Struktur in der Nierenschleife und ebenso, — wenn auch nur sehr vereinzelt — im Nieren-

gang wiederfinden, mit den Schleimzellen im Nierentrichter und im Ureter. — Es werden da sofort sehr weitgehende Unterschiede in der cytologischen Struktur dieser beiden Zellarten zutage treten.

In der Abbildung 36 sind zwei Schleimzellen aus dem Nierentrichter wiedergegeben: die rechte ist vollständig mit Secret angefüllt, das Plasma der linken regeneriert anscheinend gerade nach erfolgter Secretentleerung. Fig. 37 zeigt solche Zellen im Querschnitt. Fig. 44 zwei Schleimzellen aus dem Ureter.

Man erkennt auch hier ein unregelmäßiges Wabenwerk, das aus größeren und kleineren Maschen zusammengesetzt ist, ganz, wie es Rankin und Schneider für diese Zellen beschreiben, und ganz ähnlich der Plasmastruktur der Zellen in den Abbildungen 29—31. Hingegen finden sich niemals Gebilde in diesen Schleimzellen, die irgendwelche Ähnlichkeit mit Harnconcrementen aufweisen, wohl aber ist die homogenere Grundsubstanz zwischen dem Wabenwerk stets (Fig. 36), hellpurpurn gefärbt und hebt sich durch diese Farbe stark von den benachbarten Flimmerzellen ab.

Während also in den Schleimzellen des Ureters und des Nierentrichters keine Harnconcremente vorgefunden wurden, hingegen eine homogene das Wabenwerk ausfüllende Substanz, fehlte dieselbe in den sehr häufig Harnconcremente enthaltenden sogenannten »Schleimzellen« des Nierenepithels. Diese Befunde zwingen doch, entgegen Rankin und Schneider, jene ähnlich struierten Zellen in den beiden verschiedenen Epithelien als cytologisch und funktionell verschiedene Gebilde aufzufassen.

Auch die von Rankin und Schneider angegebene zahlenmäßige Verteilung der fraglichen »Schleimzellen« kann ich nicht bestätigen. Ich konnte nicht finden, daß sie bei einem und demselben Tier in der Nierenschleife häufiger anzutreffen waren als im Nierensack, und ihr weniger zahlreiches Vorkommen im Nierengang ist sicher auch nur relativ. Auf einem Querschnitt durch die Niere sind je durch die Faltenbildung des Nierensackes ungleich viel mehr Sackepithelzellen getroffen als Gangepithelzellen.

Ferner fand ich stets, daß die »Schleimzellen«, wenn in einem Schnitt vorhanden, meist in einer solchen Zahl da waren, daß man dies eigentlich nicht »vereinzelt« nennen kann. Dagegen wechselt ihre Zahl sehr bei den verschiedenen Tieren. Unter meinen Schnitten gab es solche, in denen auf einem gesamten Querschnitt durch den Sack keine einzige »Schleimzelle« zu erkennen war, und wieder andre in denen oft in ganzen Epithelstrecken fast eine neben der andern lag.

Um nun den wahren Charakter dieser Zellen festzustellen, wurden endlich noch eine Reihe von Schleimreaktionen angestellt. Für Mollusken sind derartige Farbreaktionen von Koltzoff (1906) und Lozinski (1906) gemacht worden. Ersterer beschreibt »gigantische Epithelzellen« in der Manteldrüsenplatte der Pteropoden, die von einem Netzwerk von Kanälen — wahrscheinlich feste Skeletfasern — durchzogen werden, welche mit Schleim angefüllt sind, der sich sehr schön mit Mucicarmin tingiert. Bei Toluidinfärbung färbte sich das Mucin rosa, die Wand der Kanäle blau. Nach Lozinski treten im Pericard von Pecten Schleimzellen auf, die nichts mit den Pericardialdrüsen zu tun haben; ihr Bau ist wabig, um den basalen Kern liegt ein schwachkörniges Protoplasma. Nach einer Färbung mit Mucicarmin, Toluidinblau oder Thionin erschienen die Zellen ganz mit Schleimkörnchen gefüllt. Speziell bei *Anodonta* sind die Schleimzellen des Mantelepithels in neuester Zeit von Siebert (1913) einer eingehenden Beobachtung unterzogen worden. Waren diese Zellen leer, so zeigte sich ein unregelmäßiges Gerüstwerk, das sich mit Hämatoxylin blau färbte, waren sie mit Secret angefüllt, so erschien dieses in der Form kleiner, blauer Kügelchen.

Die Ergebnisse meiner eignen Reaktionsversuche mit den sogenannten »Schleimzellen« des Nierenepithels sind folgende:

1) Konservierung: Flemmingsche Lösung, Färbung: Safranin. — Keinerlei Reaktion.

2) Konservierung: Zenkersches Gemisch; Färbung: Hämatoxylin-Eosin. — Das Plasmagerüst erschien mehr oder weniger blau.

3) Konservierung: Zenker; Färbung: Glychhämalaun. — Der Inhalt der Zellen bildete entweder ein flockiges Gewebe, oder es zeigten sich ganz feine hellindigofarbene Maschen.

Kontrollpräparat: Mantelschleimzellen. — Die unregelmäßigen, gröberen Maschen bestehen aus ungleichmäßigen indigofarbenen Fäden, dazwischen erfüllt eine gleichmäßig heller gefärbte Sustanz die Zelle.

4) Konservierung: Zenker; Färbung: Thionin. — Entweder zeigte sich keinerlei Reaktion, oder es zeigten sich in den Zellen kleine indigofarbene Flocken.

Kontrollpräparat: Mantelschleimzellen. — Zwischen einem unregelmäßigen Maschenwerk aus feinen, körneligen, indigofarbenen Fäden lagerte eine hellere, homogene Substanz.

5) Konservierung: Zenker; Färbung: Mucicarminsäure, 20—48 Stunden lange Einwirkung. Die Schnitte wurden aus der Farblösung durch Anilin-Xylol in Xylol überführt (z. B. Fig. 31). — Die Fäden

des Plasmanetzes sind teils körnelig, teils flockig. Da, wo die einzelnen Maschen aneinanderstoßen treten meistens Verdickungen auf. Manchmal waren die Zellen auch nur von größeren oder kleineren faltenartigen Bestandteilen erfüllt. Das Netzwerk war nicht immer gefärbt, meistens jedoch hob es sich durch eine schöne Purpurfarbe sehr deutlich von den benachbarten Zellen ab. Die homogene Zwischensubstanz hatte aber auch in diesem Falle nie einen deutlichen Farbton angenommen.

Kontrollpräparat: a. Schleimzellen aus dem Enddarm eines Säugers. — Feine, dunkelpurpurne Fäden bildeten ein enges Wabenwerk aus polygonalen Maschen, dazwischen lagerte eine hellpurpurne Substanz.

b. Mantelschleimzellen: Das gleichmäßig dunkelpurpurn gefärbte Maschenwerk aus unregelmäßigen, zerknitterten Fasern hob sich sehr stark von den blassen Nachbarzellen ab. Die Zwischensubstanz war gleichmäßig hell purpurn gefärbt.

c. Schleimzellen aus dem Nierentrichter oder dem Ureter. — Genau die gleichen Bilder wie unter b.

Diese Ergebnisse zeigen, daß eine Schleimreaktion, wie sie Koltzoff, Lozinski und Siebert für ihre Objekte angeben, und wie sie in den von mir benutzten Kontrollpräparaten erfolgte, bei den »Schleimzellen« des Nierenepithels von *Anodonta* niemals eintrat.

Wohl nahm das Wabenwerk dieser Zellen bei einer Behandlung mit Glychhämalaun oder Thionin zuweilen die Farbe an, und bei Anwendung von Hämatoxylin oder Mucicarminsäure fast immer, — die dazwischen liegende Substanz jedoch niemals. Da die in großer Anzahl ausgeführten Reaktionen in dieser Hinsicht die gleichen Resultate lieferten, so glaube ich annehmen zu können, daß die »Schleimzellen« in der eigentlichen Niere von *Anodonta* wohl nie eine Substanz enthalten, welche die typischen Schleimreaktionen gibt, daß also diese Zellen wohl nie Schleim ausscheiden und somit auch nach diesen Versuchen nicht als Zellen angesehen werden können, die den Schleimzellen in Nierentrichter-, Ureter- oder Mantelepithel homolog sind.

Da sich aber weiter auch bei diesen Reaktionsversuchen immer wieder typische Harnconcremente und eosinophile Granula in einer sehr großen Anzahl der untersuchten Zellen vorfanden, so bin ich der Meinung, daß diese sogenannten »Schleimzellen« nichts anderes darstellen, als dasjenige Stadium in der Lebenstätigkeit einer echten Nierenzelle, in welchem diese ihre Excretionsprodukte, die Harnconcremente, in das Nierenlumen entläßt. — Auch wird diese Ansicht noch dadurch, daß der cytolo-

gische Bau der Nierenzellen bei den meisten Lamellibranchiaten einen ähnlichen Charakter aufweist, so spricht Odhner im allgemeinen von (S. 372) »excretorischen blasenförmigen Zellen mit basalen oder wandständigen Kernen«.

Bei der Beschreibung der »Morphologie der Excretion« wird später gezeigt werden, daß es gelang, sehr viele Zellen im Nierenepithel aufzufinden, die nach ihrer Struktur darauf hindeuten, daß sie Excretionsstadien darstellen, die den früher als »Schleimzellen« beschriebenen sich direkt anschließen, entweder als vorher oder als nachher anzugliedernde Phasen. Insbesondere verdient darauf hingewiesen zu werden, daß in vielen Nierenzellen, die stark mit Harnconcrementen angefüllt waren, die also eine dem Stadium der Excretabgabe vorhergehende Phase darstellten, eine Wabenstruktur im Protoplasma erkennbar war, die bei Hämatoxylin-Eosinfärbung einen bläulichen Farbton aufwies.

Es muß noch erwähnt werden, daß nicht alle Bilder, die man bei schwacher Vergrößerung für derartige Excretionsphasen halten kann, sich bei Anwendung stärkerer Systeme als solche erweisen. Es handelt sich da manchmal um den Durchtritt eines Leucocyten durch das Epithel, was ebenfalls an späterer Stelle noch einmal ausführlicher behandelt wird. — Liegt der Leucocyt noch zwischen den Nierenzellen, während ein mehr oder weniger großer Teil seines körneligen Inhalts schon in das Nierenlumen abgegeben ist, so läßt ihn die Struktur seines Kernes meist sofort als einen solchen erkennen. Sind auch Kern und Plasma des Blutkörperchens schon vollkommen durch den Epithelverband hindurchgetreten, so läßt sich ebenfalls die noch vorhandene Intercellularlücke, durch welche jener Durchtritt erfolgte, leicht von dem beschriebenen Excretionsstadium einer Nierenzelle unterscheiden.

Die Möglichkeit, daß Kollmann (1882) die sogenannten »Schleimzellen« für seine »Faltentrichter« angesprochen hat, ist schon in der morphologischen Beschreibung erörtert worden.

δ) Zellvermehrung im Nierenepithel.

Obwohl sehr häufig Nierenzellen angetroffen wurden, deren Kerne zwei gut ausgebildete Nucleolen besaßen, so fand ich doch keine Stadien, die mit Sicherheit auf eine amitotische Vermehrung hingedeutet hätten. Dagegen kamen mir mehrfach Zellen zu Gesicht, in welchen sehr stark chromatinhaltige Kerne auffielen, die den Schluß erlaubten, daß man hier irgendwelche Phasen einer Mitose vor sich habe.

Da eine genauere Untersuchung dieser Vorgänge zu weit geführt

hätte, so ließ ich es bei der Feststellung eines typischen Mitosenbildes bewenden, das in der Abbildung 32 wiedergegeben ist. Hierdurch ist ja zur Genüge die Tatsache dargetan, daß im Nierenepithel des erwachsenen Tieres Mitosen vorkommen.

Man erkennt deutlich einen hellen Hof um die Teilungsfigur der Chromosomen. Die Zellkuppe ist etwas vorgewölbt, sonst hat aber die Struktur der Zelle anscheinend keine Veränderung erlitten. Die Plastosomen liegen basal und an den Längswänden entlang. Der Bürsten- und Geißelbesatz fehlt.

Es läßt sich nicht entscheiden ob dieses letztere Verhalten eine Folgeerscheinung des Teilungsvorganges ist, oder ob die Zelle sich in einem Stadium ihrer Excretionstätigkeit befindet, in dem sie so wie so keinen Zellbesatz hat. Ehrhard (1910) ist der Meinung, daß im allgemeinen Flimmerzellen sich nie teilen, die Flimmern vielmehr vorher degenerieren, wie dies auch Gutheil (1912) bei den Darmepithelzellen von *Anodonta* beschrieben hat. Dagegen bleibt nach Joseph (1902) der Geißelapparat einer Centralgeißelzelle während der Mitose erhalten.

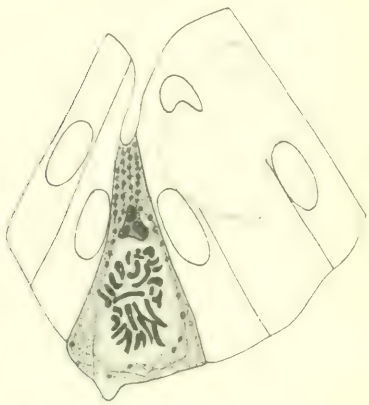

Fig. 32.
Mitotische Teilung einer Epithelzelle aus dem Nierensack. Vergr. 1248.

Meves (1899), der im Nierenepithel der Salamanderlarve den Vorgang der Mitose und seinen Einfluß auf den Secretionsvorgang der Nierenzelle studiert hat, glaubt, daß der Bürstenbesatz erhalten bleibt, und nur vom Stadium des Muttersternes an bis zur Bildung des Dispirems läßt seiner Meinung gemäß die Verflüssigung der Secretionsprodukte (und auch wahrscheinlich die Anhäufung derselben) nach.

Diese letztere Tatsache, daß der Secretionsprozeß der Nierenzelle nicht wesentlich durch die Mitose beeinträchtigt wird, scheint ja nach der Abbildung 32 auch hier für *Anodonta* zuzutreffen.

b) Nierengang.

α) Allgemeines. Bindegewebe.

In der »allgemeinen Beschreibung der histologischen Verhältnisse« wurde schon betont, daß der histologische Aufbau des Nierenganges

keine wesentlichen Unterschiede gegenüber dem von Nierensack und Nierenschleife aufweist.

Rankin hat in eingehenden Untersuchungen verschiedene cytologische Elemente in den Wandungen der Niere festgestellt: (S. 246) »1) rundliche, grobkörnige Zellen, 2) unregelmäßige verzweigte, stern- oder spindelförmige Zellen, und 3) längliche, bandförmige, meistens unverzweigte Zellen.«

Die ersten, welche überall im Organ verbreitet sind, sieht Rankin für Zellen an, die den Blutzellen »ihrer Natur nach wahrscheinlich verwandt« sind. Nach der ganzen Beschreibung, namentlich durch die Bemerkung »Sie haben einen grobkörnigen Plasmainhalt und sind mit gelblichen, lichtbrechenden Körperchen erfüllt«, ist es jedoch wahrscheinlich, daß diese Zellen echte Blutzellen sind.

Die zweite Zellform fand Rankin »in der Scheidewand zwischen Nierensack und Nierengang und in den Falten des Nierensackes und der Nierenschleife«. Als besondere Charakteristik beschreibt er Ausläufer dieser Zellen, die manchmal wieder geteilt sind und eine äußerst feine fibrilläre Struktur besitzen. — Es scheint sich hier um echte fibrilläre Bindegewebszellen zu handeln.

Bei der dritten Zellart werden von Rankin zwei Untergruppen unterschieden. »1) eine sehr feine, immer unverzweigte, etwa 0,01 mm breite fadenförmige Zelle, und 2) eine breite, nicht selten einfach gegabelte, bandförmige Zelle.« Er findet sie hauptsächlich in der Renodericardialwand und in den Wandungen der Trichter und Ureteren und bezeichnet sie als bandförmige Fasern und als Muskelzellen. Nach der Beschreibung und den Abbildungen Rankins und nach meinen eignen Präparaten, komme ich zu derselben Meinung. Es sind sogenannte »contractile Fasern« und Muskelzellen.

Demnach sind auch die Wände des Nierenganges, genau wie dies früher für den Nierensack und die Nierenschleife beschrieben wurde, aus fibrillärem Bindegewebe zusammengesetzt, das von kleineren und größeren Blutlacunen durchzogen ist. In diesen und zwischen den einzelnen Bindegewebsfasern selbst liegen zahlreiche Blutkörperchen.

Hauptsächlich in der Renopericardialwand, die ein bedeutend dichteres Gefüge zeigt als die Wand zwischen Nierengang und Nierensack und die Falten des ganzen distalen Nephridialschenkels, finden sich elastische Fasern und Muskelzellen. Die Lagerung derselben ist im Querschnitt in der Abbildung 25 zur Darstellung gebracht. Bei der morphologischen Beschreibung der Niere wurde das eigentümliche Bild erwähnt, welches das Muskelnetz der Renopericardialwand bietet, wenn

man die pericardiale Hautschicht davon abpräpariert. Die Fig. 9 zeigte die Verhältnisse.

Auf die nähere cytologische Struktur der einzelnen Bindegewebselemente konnte hier nicht näher eingegangen werden, es muß in dieser Beziehung auf die Arbeit von Herrn Wetekamp verwiesen werden.

Eingehender soll hier noch das Epithel des Nierenganges behandelt werden.

β) Epithel.

Schon Griesbach waren geringe Unterschiede aufgefallen zwischen den Nierengangzellen und den Epithelzellen des Nierensackes. Die von ihm beschriebenen »Cylinderzellen« des Nierensackes fehlten im Nierengang, es sind nur »kugelige Zellen« vorhanden, welche »wenig größer sind als die Zellen in den Höhlen«. Sie waren »an der unteren Wand des Nierenganges weniger geschichtet als an der oberen«.

Diese Befunde Griesbachs müssen genau wie die Angaben desselben Forschers über die Zellen des Nierensackes auf eine unvollkommene Konservierung zurückgeführt werden. Da im allgemeinen die Nierengangzellen noch schwerer zu konservieren sind, als die Epithelzellen des Nierensackes, so läßt es sich erklären, daß Griesbach im Nierengang keine »Cylinderzellen« gesehen hat. Diese Zellen waren wahrscheinlich durch die angewandten Fixierungsmittel vollständig aus dem Epithelverbande losgerissen worden und lagen nun in einer oder mehreren Schichten als »Kugelzellen« über dem Bindegewebe.

Auch in der cytologischen Struktur der einzelnen Zellen fand Griesbach Abweichungen vom Bau der Nierensackzellen. Er bemerkte (S. 28) »neben den Harn(?)concrementen oft — doch nicht konstant — noch weichere elastische Tröpfchen, die beim zufälligen Zusammenstoßen mit einem der Concremente sofort dem Druck nachgeben und erst beim Nachlassen des letzteren ihre ursprüngliche Gestalt wieder annehmen. Diese Tröpfchen färben sich bei Anwendung von Überosmiumsäure intensiv schwarz — ich glaube, daß es nichts andres als Fettmoleküle sind. —«

Rankin weiß nichts von diesen sich durch Osmiumsäure schwärzenden Kügelchen, ebensowenig Schneider und Odhner.

Auch mir gelang es nie, derartige Fettbestandteile festzustellen.

Doch macht auch Rankin auf Unterschiede aufmerksam, die zwischen der Struktur der Nierensackzellen und der der Nierengangzellen bestehen. Seiner Ansicht nach haben die letzteren eine geringere Höhe als die ersteren, dafür eine größere Gestalt. Sie besitzen ferner weniger Cilien und ebenso weniger Harnconcremente, »aber der Unterschied ist nicht sehr bemerkenswert«.

Ebenso schreibt Odhner S. 322 über den Nierensack (= proximaler Schenkel) und den Nierengang (= distaler Schenkel). »Diese beiden Partien scheiden sich

auch in histologischer Hinsicht voneinander, indem der Nierensack stark gefaltete, mit excretorischem, concrementführenden, wimpertragendem Epithel versehene Wände hat, während der Nierengang völlig ebene, mit niedrigem Epithel ausgekleidete Wände besitzt; auch hier befinden sich aber hier und da excretorische und bewimperte Zellen, besonders an der äußeren Wand, wo diese Zellen in kleinen Büscheln angeordnet stehen.«

Endlich gibt C. Schneider an: »Das Epithel der Harnblase ist etwas niedriger, sonst wenig von dem des Drüsenkanales verschieden. Die Zellen sind reich an hellen Zwischenstücken, stark aufgelockert, der Körnchen entbehrend, das Sarc ist längsfädrig struiert.«

Diese Angaben mögen zunächst an Hand der Abbildung 16 besprochen werden, die einen Querschnitt durch die Niere einer 5,7 mm langen *Anodonta* wiedergibt, der senkrecht zur Längsachse des Tieres geführt wurde. Es ist aus der Figur, wie auch schon früher angedeutet, ersichtlich, daß in diesem Wachstumsstadium der Muschel die Epithelzellen des Nierenganges bedeutend niedriger sind als die des Nierensackes.

Odhner, der ebenfalls die Nierenhistologie einer 7 mm langen *Anodonta cygnea* an Hand seiner Fig. 17 *A* kurz beschreibt, glaubt, daß eine »scharfe Verschiedenheit« des Epithels in den drei Nierenabschnitten Nierengang, Nierenschleife und Nierensack nicht besteht, »doch ist ein allgemeiner Übergang von dem proximalen Teile in den distalen bemerkbar. — Ich konnte diese letzte Angabe Odhners an Hand meiner Schnittserien durchaus bestätigen.

Die Epithelzellen des proximalen Schenkels sind nach Odhner Flimmerzellen, welche Konkretionen enthalten. »Der distale Schenkel besteht, wenigstens nach seiner Mündung hin, aus niedrigen Epithelzellen.«

»Das Epithel der Schleife scheint wegen der Anwesenheit von cylindrischen Zellen, die aber augenscheinlich keine Flimmern tragen, sich mehr dem proximalen als dem distalen Abschnitt anzuschließen.«

»Durch diese embryologischen Tatsachen wird der Bau des *Anodonta*-Nephridiums verständlich. Es ist direkt aus dem schlingenförmigen Grundtypus hervorgegangen. Der Pericardialteil ist anfänglich einfach, kompliziert sich aber allmählich und übernimmt völlig die excretorische Funktion, während der distale Teil sich weniger daran beteiligt.«

Die von Odhner hervorgehobenen Verschiedenheiten in der Flimmerbekleidung der Epithelzellen in den einzelnen Nierenabschnitten konnte ich nicht nachprüfen, da an meinen Schnittpräparaten keine Flimmern erkennbar waren. Dies konnte eine Folge der Konservierung (Sublimat-Eisessig) sein. Ebenso vermag ich über den Gehalt an Concrementen bei diesen embryonalen Zellen nichts auszusagen.

Von Wichtigkeit ist meiner Ansicht nach die Übereinstimmung meiner Präparate mit den Angaben Odhners, daß das niedrige Epithel des distalen Schenkels allmählich in das höhere des proximalen übergeht.

Auch meine Befunde am ausgewachsenen Tier decken sich ziemlich mit denen der früheren Beobachter. Man erkennt bei Betrachtung der Abbildung 33, daß die Nierengangzellen (*ngz.*) weniger Harnconcremente und weniger Granula enthalten als die Nierensackzellen (*nsz.*). Besonders die letzteren treten entgegen der Angabe von Schneider sehr deutlich in Erscheinung; ihre Anordnung und Verteilung in der Zelle ist eine ganz ähnliche, wie in den Sackzellen. Daß die Nieren-

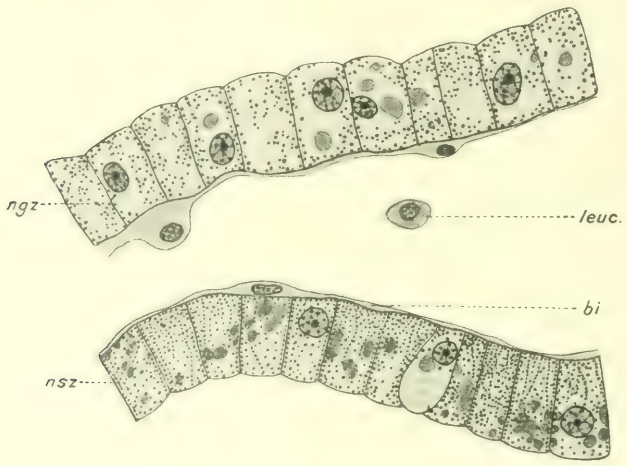

Fig. 33.

Querschnitt durch Epithel von Nierengang und Nierensack. Vergr. 832.

gangzellen, wie Rankin meint, breiter seien als die Nierensackzellen, konnte ich nicht erkennen, und, wenn Schneider sagt, das Plasma der ersteren sei »stark aufgelockert«, so glaube ich, daß diese Ansicht durch die geringere Anzahl der vorhandenen Granula hervorgerufen wurde.

Aus dieser ganzen cytologischen Schilderung der Nierengangzellen geht hervor, daß sie im embryonalen wie im ausgewachsenen Zustand der Muschel nur geringe Abweichungen von der Struktur der Nierensackzellen aufweisen. Und zwar bestehen diese Unterschiede nur in einer geringen Höhe beim embryonalen Tier und einem geringeren Gehalt der Zellen beim ausgewachsenen Tier an Harnconcrementen und an Granula. Doch ist namentlich die letztere Tatsache an vielen

Schnitten nur sehr schwer festzustellen gewesen; hier waren die Gangzellen von den benachbarten Sackzellen kaum zu unterscheiden.

Die geschilderten Verschiedenheiten sind demnach nicht der Art, daß sie uns nötigen, die beiden Epithelien als aus zwei vollkommen verschiedenen Zellarten zusammengesetzt zu betrachten.

Da ein ständiger geringerer Gehalt einer Zelle an Granulis nur auf eine geringere Tätigkeit der betreffenden Zelle gegenüber einer sehr ähnlich gebauten andern Zelle, die mehr Granula besitzt, hin deuten kann, und da außerdem in Übereinstimmung mit den früheren Beobachtungen gefunden wurde, daß die Nierengangzellen weniger Harnconcremente enthalten als die Nierensackzellen, so ergibt sich der Schluß, daß die ersteren eine verminderte excretorische Tätigkeit haben als die letzteren.

Auch zeigten die Präparate vom embryonalen Objekt, daß das niedre Epithel des distalen Schenkels sich keineswegs an einer bestimmten Stelle gegen das höhere des proximalen abgrenzt, sondern ganz allmählich in dieses übergeht.

Es ist daher wohl berechtigt, die Nierengangzellen ihrer Struktur nach den Nierensackzellen homolog zu erklären. Sie unterscheiden sich von ihnen nur durch eine geringere Tätigkeit in der gleichen Funktion. Und es ist mit dieser Einschränkung wohl auch richtig, wenn — wie dies schon an früheren Stellen ausgesprochen wurde — beide Zellarten als »Nierenzellen« bezeichnet worden sind, im Gegensatz zu den Trichter- und Ureterzellen.

Im dritten Hauptteil dieser Abhandlung wird noch gezeigt werden, daß alle Phasen der Excretionstätigkeit, die in der verschiedenen Gestaltung der Nierensackzellen zum Ausdruck kommen, auch bei den Nierengangzellen wiederkehren.

c) Ureter und Nierentrichter.

α) Allgemeines.

Über den histologischen Aufbau der Nierentrichter und der Ureteren macht Griesbach nur wenige, vereinzelte Angaben. Er erwähnt, daß die Flimmerbewegung in den ersteren sehr lebhaft sei und durch sehr große Cilien hervorgerufen werde, und zitiert eine Angabe von Rengartens (1853), daß die Wände der Ureteren »eine kräftige Muskulatur besitzen, die sowohl eine Kontraktion als eine Expansion ausführt«.

Wesentlich eingehender hat Rankin die Verhältnisse zu erforschen gesucht. Er bestätigt die vorliegenden Befunde, daß die Öffnungen der Ureteren mit muskulösen Rändern versehen sind und sagt aus, daß in der Nierenspritze »band-

förmige Fasern und eingestreute Muskelzellen zusammen eine starkwandige, contractile Röhre bilden«.

Im Epithel dieser beiden Nierenabschnitte unterscheidet Rankin zwei besondere Zellformen, »welche in ihrem Bau von einander und von den Nierenzellen abweichen.« »Die eine Form bekleidet das Lumen der Ureteren und der Spritzen. Die andere befindet sich am inneren Ende der Spritzen.« Die ersten sind Flimmerzellen, welche sehr selten Concretionen enthalten und zum Unterschied von den Nierenzellen ihre zahlreichen Flimmern gemeinsam bewegen. Die zweiten, ebenfalls Flimmerzellen, zeichnen sich durch »die ungewöhnliche Länge ihrer Wimpern« aus.

Hierzu kommen noch zwischen den Flimmerzellen zerstreute Schleimzellen, und am Nierenende der Spritze Sinneszellen in der Gestalt von Pinselzellen.

Schneider und Odhner gehen nicht auf diese verschiedenen Zellarten und ihre Lagerung ein.

Die nähere Beschreibung mag mit dem Nierentrichter begonnen werden.

β) Nierentrichter.

Die Fig. 34 stellt einen Längsschnitt durch einen Nierentrichter von *Anodonta* dar. Ein Vergleich mit der Abbildung 12 in der die beiden Nierentrichter (*ntr.*) ihrer ganzen Länge nach von der Einmündung in die Nierensäcke (*ns.*) bis zur Verbindung mit der Nebenhöhle des Pericards (*p.*) aufpräpariert sind, läßt die Lage dieser Längsschnittzeichnung und die Bedeutung der angeschnittenen Nachbarpartien erkennen.

Das Epithel vom Nierensack (*ns.*) und Nierengang (*ng.*) ist der besseren Unterscheidung wegen weiß gelassen; das niedere Pericardialepithel (*p.*) und das Trichterepithel (*ntr.*) sind nebst dem umgebenden Bindegewebe so ausgeführt, daß der Eindruck wiedergegeben ist, den diese Elemente bei der angegebenen Vergrößerung hervorrufen.

Im pericardialen Teil des Nierentrichters sind einige längsgetroffene Falten (*ntrf.*) sichtbar, deren Vorhandensein schon bei der morphologischen Beschreibung dieses Nierenabschnittes festgestellt wurde, und die auch in der Fig. 12 zur Darstellung gelangt sind.

Einen Querschnitt durch den Nierentrichter bei der gleichen Vergrößerung zeigt die Abbildung 35. Seine Lage entspricht dem Querschnitt der Fig. 14 *B*. Die Bezeichnungen und die Darstellungsweise von Epithel und Bindegewebe sind dieselben, wie in der vorhergehenden Abbildung. Durch die Schnittrichtung senkrecht zur Längsachse des Kanales kommt die sehr ausgedehnte Faltung (*ntrf.*) der Wandungen gut zum Ausdruck.

Die Form des ganzen Querschnittes ist fast vollkommen rund;

der Längsschnitt der Fig. 34 läßt die trichterähnliche Gestalt des ganzen Renopericardialkanales sehr gut erkennen.

Das Bindegewebe zeigt einen ganz ähnlichen Bau wie in den Wandungen und Falten der eigentlichen Niere, nur sind die Blutlacunen

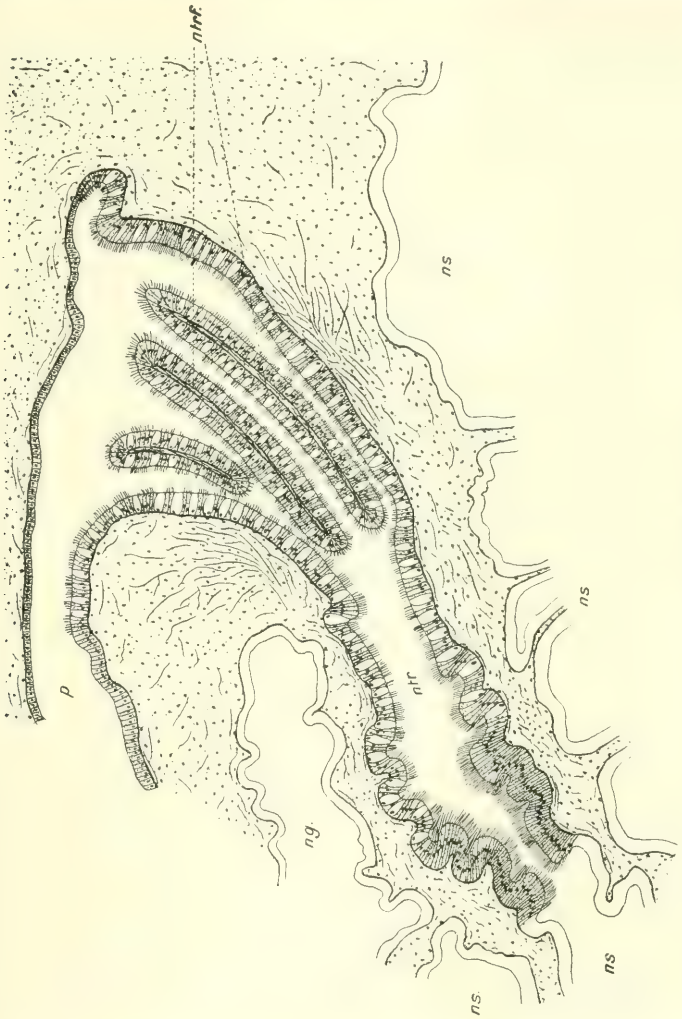

Fig. 34.
Längsschnitt durch einen Nierentrichter von *Anodonta*. Vergr. 45.

bei weitem nicht so ausgebildet. Das Ganze erscheint dadurch dichter gefügt.

Bei stärkerer Vergrößerung konnte man die einzelnen fibrillären Bindegewebszellen erkennen, dazwischen Blutkörperchen, elastische Fasern und Muskelzellen. Diese letzteren sind auch in den Abbildun-

gen 34 und 35 sichtbar. Sie verlaufen hauptsächlich ziemlich dicht unter dem Epithel sowohl in der Längsrichtung des Trichters, wie auch in mehreren Schichten circulär um denselben herum. In beiden Richtungen erkennt man sie auch in den Falten der Trichterwandung.

Rankin macht über die Verteilung und Lagerung dieser Zellen folgende Angaben: (S. 248) »In der Nierenspritze sind die Faserzellen hauptsächlich in zwei Richtungen gelagert. Die äußeren sind longitudinal und die inneren circulär, obwohl es hier noch schwerer ist als in der oberen Wand des Nierenganges, sie in zwei bestimmte Schichten

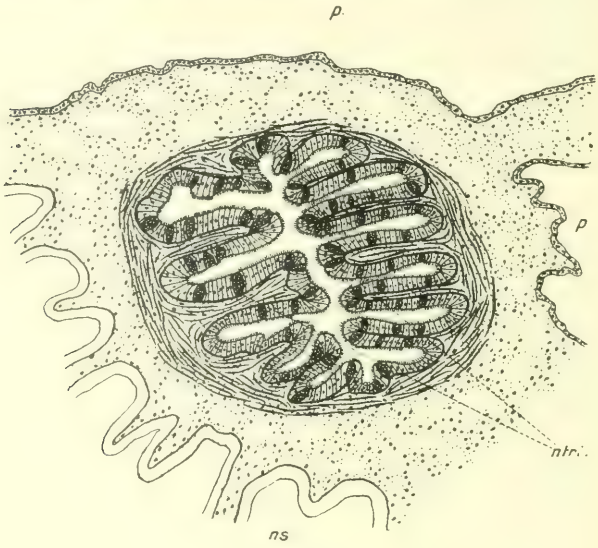

Fig. 35.

Querschnitt durch den mittleren Teil eines Nierentrichters von *Anodonta*. Vergr. 45.

zu trennen. Dies hängt davon ab, daß sie durch zahlreiche feine Fibrillen fest verbunden sind.«

An meinen Präparaten konnte ich, wie ein Vergleich der Fig. 34 und 35 zeigt, eine derartige scharfe Trennung der Muskulatur in eine äußere Schicht longitudinaler und eine innere circulärer Fasern nicht mit Sicherheit feststellen. — Ihre Anwesenheit macht eine zeitweilige Kontraktion oder Expansion des Kanales wahrscheinlich.

An denselben Figuren kann auch die Verteilung der verschiedenen Zellarten im Epithel eines Nierentrichters gezeigt werden.

Die renale Öffnung ist ausgekleidet mit einem Ring aus sehr hohen Flimmerzellen mit sehr langem Flimmerbesatz. Es sind dies Rankins

»Zellen am inneren Ende der Spritzen« mit ihren »ungewöhnlich langen Wimpern«.

Der von ihnen gebildete Ring ist nicht sehr breit, seine Lage entspricht dem Querschnitt in der Fig. 13.

In pericardialer Richtung folgt auf ihn eine Auskleidung des gesamten Trichterlumens mit niedrigeren Flimmerzellen, deren Besatz nicht so lang ist, wie der am renalen Ende. Diese Zellen sind identisch mit den Trichterepithelzellen der ersten Art, welche RANKIN beschrieben hat. Sie sind sowohl an der eigentlichen Trichterwand, wie auch auf den Trichterfalten sehr stark gemischt mit Schleimzellen, welche durch den basalgelegenen Kern und den ovalen Secretbecher auffallen, der in der Abbildung 34 leer gedacht und darum hell gelassen ist, während er in der Fig. 35 mit Secret angefüllt sich dunkel von den benachbarten Flimmerzellen abhebt.

Der Wechsel dieser beiden Zellarten verleiht dem Trichterepithel sein charakteristisches Aussehen.

Der Übergang in das niedere Pericardialepithel erfolgt nicht plötzlich, sondern wird durch wenige kleinere Zellen vermittelt; ebenso sind die dicht hinter den hohen Flimmerzellen an der renalen Trichteröffnung gelegenen Zellen auch höher, als diejenigen weiter nach dem Pericard zu.

Die genauere Struktur der Flimmerzellen im pericardialen Teil des Nierentrichters schildert RANKIN in folgender Weise (S. 255): »Die Zellen sind cylindrisch oder mehr oder minder zugespitzt und unregelmäßig an Gestalt vom gegenseitigen Druck. Da sie als excretorische Zellen nicht funktionieren, kommen die Concremente sehr selten vor. Ein starker Cuticularsaum ist vorhanden, bis in welchen hinein man die Cilien verfolgen kann. Der Unterschied zwischen diesen Zellen und den Nierenzellen zeigt sich aber besonders in der Beschaffenheit der Cilien, welche von ganz anderm Charakter sind. Sie sind kurz und liegen dicht aneinander, und ihre Bewegung ist gemeinsam.«

Die Beschreibung, welche RANKIN über die Schleimzellen des Nierentrichters gegeben hat, ist schon früher zitiert worden bei der Behandlung der sogenannten »Schleimzellen« des Nierenepithels. Sie haben eine ovale oder birnförmige Gestalt, ein feines Plasmagerüst erfüllt den Drüsenkörper, der Kern liegt basal.

»Sie sind in der Spritze selbst am häufigsten. Einige wenige liegen am Boden des Herzbeutels vor der Spritzenöffnung und um das Nierenende sind sie wieder zahlreich.«

Wie aus der Abbildung 34 ersichtlich ist, konnte ich keine beson-

ders angeordnete Lagerung feststellen, zwischen den hohen Wimperzellen an der renalen Trichteröffnung fand ich sie nie.

In den Fig. 36 und 37 sind diese beiden Zellformen aus dem pericardialen Ende des Trichters dargestellt.

Die Flimmerzellen (Fig. 36) sind ausgesprochen cylindrisch. In einem feinmaschigen Plasmawabenwerk liegen längliche, ellipsoide Kerne, die nicht immer einen deutlicher ausgebildeten Nucleolus besitzen. Die einzelnen Chromatinbröckchen sind durch ein feines Linin-

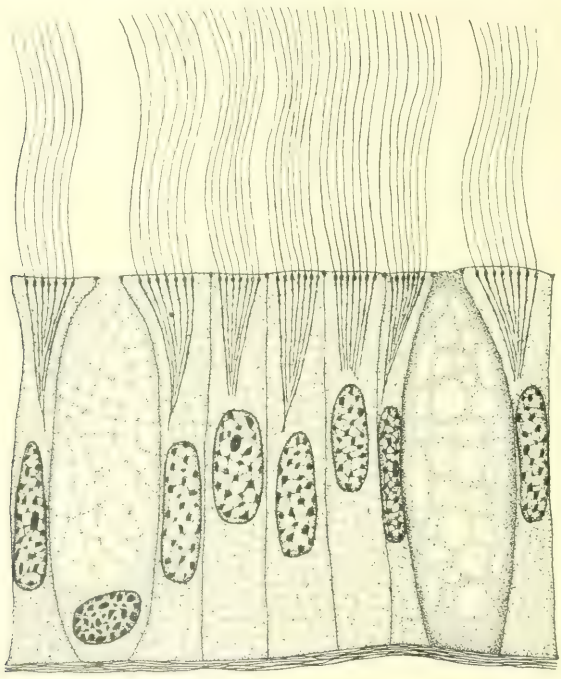

Fig. 36.

Flimmer- und Schleimzellen aus dem mittleren Teil des Nierentrichters. Längsschnitt. Vergr. 1248.

gerüst verbunden. An der distalen Epithelbegrenzung sieht man sehr deutlich die quergetroffenen Schlußleisten, unter der dünnen basalen Grenzmembran liegt eine dickere Schicht von feinen elastischen Fasern. Bei Eisenhämatoxylinfärbung erscheinen diese gewöhnlich als eine homogene dicke Basalmembran, doch läßt sich leicht durch Resorzinfärbung ihre wahre Natur feststellen.

Die Flimmern haben etwa zwei Drittel Zellenlänge. Eine besondere Cuticula konnte ich nicht erkennen, dagegen sehr deutlich die kleinen, stäbchenförmigen Basalkörperchen und die Faserwurzeln der Flimmern,

welche in der Gestalt eines Kegels, der manchmal zu einem Endfaden ausgezogen war, bis dicht an den Kern in die Zellen hineinragten.

Von den beiden ovalen Schleimzellen der Fig. 36 hat die linke anscheinend ihr Secret ausgestoßen und ist jetzt im Begriff, ihr Plasma wieder zu regenerieren. Um den basalen, sehr chromatinhaltigen Kern liegt das Plasma in ziemlich homogener Form, den übrigen Teil des Zellkörpers durchzieht ein feines Maschenwerk.

Die rechte Schleimzelle ist stark angefüllt mit Schleim, der sich bei Mucicarminfärbung als eine purpurne, homogenere Grundsubstanz und als ein dunklerer Belag des Plasmawabenwerkes sehr deutlich von den ungefärbten Flimmerzellen abhebt. Der Kern war hier nicht angeschnitten.

Wie Rankin meint, haben die Flimmerzellen oft eine unregel-

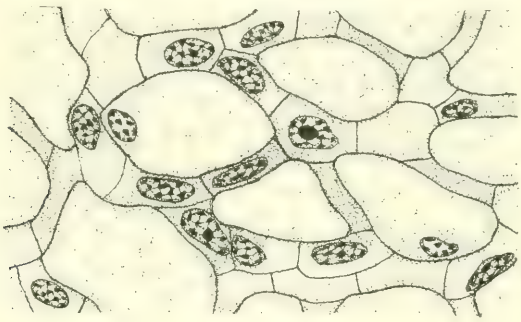

Fig. 37.

Flimmer- und Schleimzellen aus dem mittleren Teil des Nierentrichters. Querschnitt. Vergr. 1248.

mäßige Gestalt, die durch den gegenseitigen Druck hervorgerufen wird. In der Hauptsache spielt aber hier sicher der Druck der Schleimzellen eine Rolle, wie man aus dem Querschnittbild 37 sofort erkennen kann. An dieser Stelle haben die sehr zahlreichen Schleimzellen die Flimmerzellen mitsamt ihren Kernen außerordentlich zusammengedrängt, so daß diese manchmal nur noch dünne Querwände zwischen den Schleimzellen zu bilden scheinen. Auch in der Abbildung 36 kommt diese Tatsache in den nächsten Nachbarzellen der beiden Schleimzellen zum Ausdruck. Doch werden die Flimmerzellen nie soweit auseinandergedrängt, daß die distale Grenzlinie des Epithels unterbrochen würde.

Meistenteils fanden sich in einem Präparat nur secretgefüllte oder secretleere Schleimzellen, die Fig. 36 ist eine zur besseren Veranschaulichung angefertigte Kombination aus zwei verschiedenen Schnitten.

Der Übergang in das Pericardialepithel erfolgt, wie schon gesagt,

nicht direkt, aber auch nicht vermittels besonderer Zwischenzellen. Die Flimmerzellen werden niedriger, daneben liegen dann die ganz niederen Pericardzellen.

Was nun die hohen Flimmerzellen anbetrifft, die einen schmalen Ring um die renale Trichteröffnung bilden, so unterscheidet sie Rankin von den besprochenen Flimmerzellen des pericardialen Teiles hauptsächlich wegen der ganz ungewöhnlichen Länge ihrer Flimmern, die seiner Meinung nach »etwa dreimal so lang sind als der Zellkörper«.

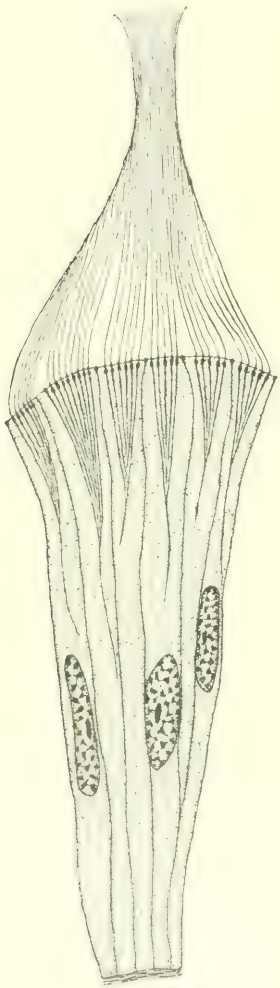

Fig. 38.
Epithelzellen vom renalen Ende des Nierentrichters. Vergr. 1248.

Diese Wimpern sind »nicht wie jene in der Spritze an der Kante der Zellen regelmäßig angeordnet, sondern sind in Büscheln, oder oft an knopfähnlichen Erhebungen der Zelle gehäuft«.

»Der Zellkörper ist mehr denen der Niere als denen der Spritze ähnlich, da er nicht cuticularisiert ist, und oft viele Concremente enthält.«

In der Fig. 38 sind mehrere dieser Zellen nach einer Konservierung mit Flemmingscher Lösung und nach einer Färbung mit Eisenhämatoxylin dargestellt in der gleichen Vergrößerung wie die eben beschriebenen Zellen.

Hiernach unterscheiden sie sich von den Flimmerzellen im pericardialen Teil vornehmlich durch ihre außerordentliche schmale und hohe cylindrische Gestalt.

Das Plasma zeigt eine feine und helle Wabenstruktur. Die sehr schmalen und länglichen Kerne liegen meist in der Mitte der Zelle, oder nach deren basalem Ende verschoben und besitzen fast immer einen deutlichen Nucleolus. Die Chromatinbröckchen sind wiederum durch ein feines unregelmäßiges Liningerüst verbunden. Genau wie in den vorher geschilderten Flimmerzellen sind an der distalen Zellwand die Schlußleisten und unter der basalen

Zellbegrenzung die dünne Schicht der feinen elastischen Fasern zu erkennen. Eine Cuticula konnte ich auch hier nicht beobachten.

Über die Größe der Flimmern bin ich nicht derselben Meinung wie Rankin. Sie sind wohl sehr lang, erreichten aber wohl nie eine dreifache Zellenausdehnung. Die Basalkörperchen sind eiförmig und ziemlich dick. Die anfänglich ebenfalls sehr starken Faserwurzeln werden nach der Zellbasis zu allmählich dünner. Sie bilden einen Kegel, der sich in einen zuweilen sehr langen Endfaden gegen den Kern hin auszieht.

Daß die Flimmern hier, wie Rankin glaubt, »in Büscheln, oder an knopfähnlichen Erhebungen der Zellen gehäuft« sind, konnte ich nicht finden. Vielleicht lassen sich diese Bilder Rankins in der Weise erklären, daß die betreffenden Zellen nicht gut konserviert waren. Der Kegel der Faserwurzeln, den Rankin ja nicht kannte, war dann wahrscheinlich etwas aus der Zellkuppe herausgepreßt und es wurden so knopfähnliche Erhebungen vorgetäuscht.

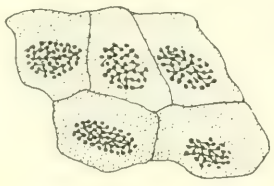

Fig. 39.
Epithelzellen vom renalen Ende des Nierentrichters. Querschnitt durch den distalen Teil der Zellen. Vergr. 1248.

Aus der Fig. 39, die mehrere dieser Faserwurzelkegel im Querschnitt zeigt, ist ersichtlich, daß eine Zelle oft bis 40 solcher Faserwurzeln und somit die gleiche Anzahl Flimmern haben kann. Der Kegel selbst liegt central und ist nach allen Seiten von den Zellwänden ein Stück entfernt; die einzelnen Faserwurzeln sind durch feine Brückenfäden verbunden.

Nach der Beschreibung und der Abbildung Rankins befinden sich zahlreiche Harnconcremente in diesen Flimmerzellen, ich fand diese Elemente in meinen Präparaten nicht.

Zwischen den Flimmer- und Schleimzellen des pericardialen Trichterabschnittes lagen immer vereinzelte Lymphocyten.

Nach Odhner besteht in dem kurzen Wimpertrichter einer 7 mm langen *Anodonta* »das Epithel aus Cylinderzellen mit langen Geißeln, nach hinten zu folgen Flimmerzellen, die den ganzen proximalen Schenkel auskleiden«.

γ) Ureter.

Um den histologischen Aufbau des Ureters klarzulegen, ist zunächst ein Längsschnitt durch diesen Kanal gezeichnet worden (Fig. 40) und zwar durch den einer jungen *Anodonta* von 1 cm Längen-

ausdehnung. Es geschah dies einmal deshalb, weil die Größenverhältnisse der Zellen in diesem Jugendstadium es gestatten, sie in der Zeichnung so wiederzugeben, daß das Charakteristische ihrer Struktur erkennbar wird, ohne daß die ganze Abbildung zu viel Raum einnimmt. Zweitens sollte aber auch gleichzeitig dargetan werden, daß sich auf diesem Jugendstadium schon alle verschiedenen Zellarten, die wir beim erwachsenen Tier finden, erkennen lassen.

Zum Vergleich der Verhältnisse bei der erwachsenen Muschel dient dann der schematische Längsschnitt in der Fig. 41.

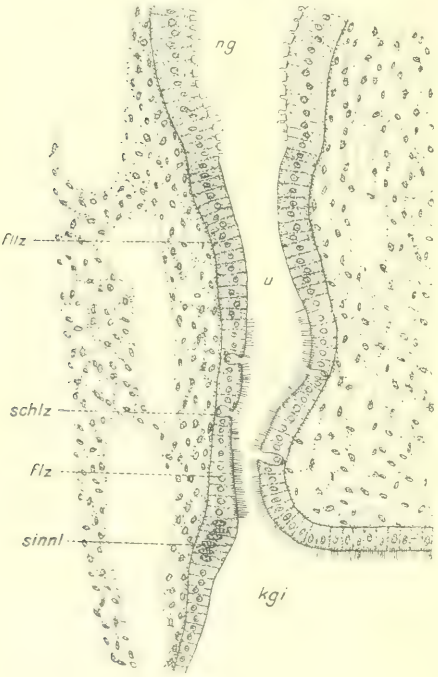

Fig. 40.

Längsschnitt durch den Ureter einer 1 cm langen *Anodonta*. *fllz*, flimmerlose Zellen; *schlz*, Schleimzellen; *flz*, Flimmerzellen; *sinnl*. Sinnesleiste. Vergr. 203.

Die ursprünglich ziemlich glatten Wände des jungen Ureters erfahren mit zunehmendem Alter eine geringe Fältelung. Insbesondere entstehen am renalen Ende des Kanales zwei größere Wülste, die schon früher besprochen worden sind und namentlich in der Fig. 12 in ihrer halbmondförmigen Gestalt gut zu erkennen waren.

Ein gerade durch diese Region geführter Querschnitt ist in der Fig. 42 zur Darstellung gebracht.

Rankin beschreibt in dem den Ureter umgebenden Bindegewebe circuläre Muskelfasern. »Dazu kommen einige lange und radiale, welche dem umliegenden Gewebe entstammen.« Doch fügt er hinzu: »Da der Boden des Organs die Decke des Kiemenganges bildet, ist das von Muskelzellen zusammengesetzte Gewebe eher den Körperwänden als dem Bojanusschen Organe zuzurechnen.«

Dieser letzten Meinung muß ich nach den ganzen morphologischen Verhältnissen beistimmen.

Das Bindegewebe des Ureters setzt sich aus fibrillären Bindegewebszellen zusammen, zwischen denen man, wie in der Fig. 40,

größere und kleinere Lacunen ( ) erkennen kann. Aus der Abbildung 42 ist auch die meist circuläre Lagerung der Muskelfasern ersichtlich.

Im ganzen hat das Bindegewebe hier ein dichteres Gefüge als das des Nierentrichters.

Das Epithel wird nach RANKIN aus Flimmerzellen und aus Schleimzellen gebildet. Ihre Verteilung und Lagerung beschreibt er folgendermaßen (S. 255): »An Längsschnitten des Ureters gesehen, bilden seine dicht bewimperten Wände einen auffallenden Gegensatz zu den feinbegeißelten Wänden des Nierenganges.« »Die Cilien beginnen plötzlich an der inneren Mündung des Ureters, bekleiden sein Lumen und gehen ununterbrochen weiter über die kurze Strecke zwi-

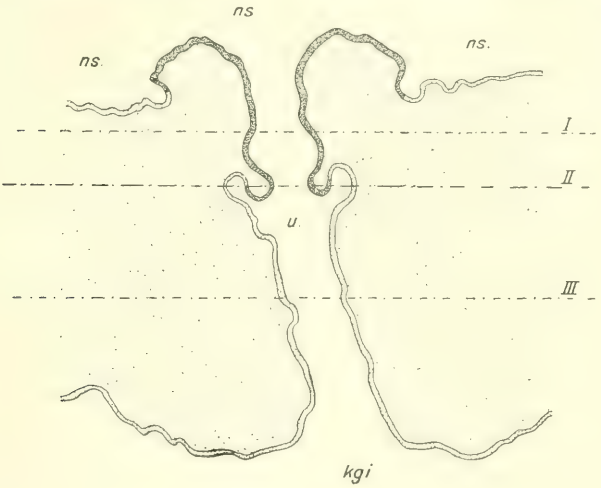

Fig. 41.

Schematischer Längsschnitt durch den Ureter einer ausgewachsenen Muschel. Vergr. 77.

schen seiner äußeren Mündung und der Genitalöffnung bis in die letztere hinein.«

Ebenso gehen seiner Ansicht nach die Schleimzellem, die sich am äußeren Ende des Nierenganges und im Ureter selbst »fast ebenso häufig als in den Spritzen« finden, äußerlich von Ureter in die Geschlechtsöffnung über.

Nach meinen Präparaten stellen sich die Verhältnisse etwas anders dar. Auf die Zellen des Nierengangepithels, die in der Abbildung 40 durch ihre Secretionskuppen auffallen, folgt zunächst beiderseits auf dem Längsschnitt eine Reihe Zellen mit dunklerem Plasma und ohne Flimmerbesatz. Erst dann treten Flimmerzellen auf, die sich, unter-

mischt mit einzelnen Schleimzellen, auch äußerlich vom Ureter in der Richtung nach der Genitalöffnung hin fortsetzen. Auf der andern Seite liegen dicht unter der äußeren Mündung des Ureters nebeneinander einige Sinneszellen, welche der Sinnesleiste zugehören, die sich nach den Untersuchungen von HERBERS an der ganzen Decke des inneren Kiemenganges entlang zieht.

Diese Art der Epithelbekleidung finden wir beim Ureter einer ausgewachsenen Muschel wieder. Nur haben namentlich die flimmer-

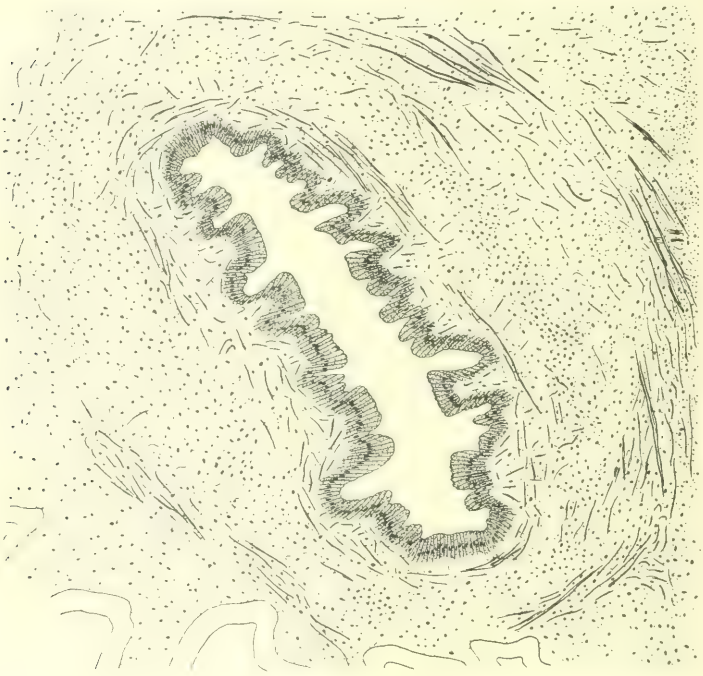

Fig. 42.
Querschnitt durch des renale Ende eines Ureters. Vergr. 80.

losen Zellen am renalen Ende eine sehr starke Vermehrung erfahren. Sie bedecken vollständig die halbmondförmigen Wülste an der inneren Uretermündung, wie dies auch in der Abbildung 41 in schematischer Weise dargestellt ist.

Ebenso nimmt die Zahl der Schleimzellen mit dem Alter zu; namentlich in den großen Einbuchtungen des Ureters dicht unter den Wülsten fand ich sie meist überaus häufig.

Wenden wir uns nun der Beschreibung der einzelnen Zellformen

des Epithels zu, zunächst den flimmerlosen Zellen an der renalen Uretermündung.

Der Querschnitt, nach dem die Fig. 42 angefertigt wurde, ist in einer Lage und Schnittrichtung geführt, welche der Punkt -Strich-Linie I in der Abbildung 41 entsprechen. Der Ureter war in halbgeschlossenem Zustand, seine Wände also ziemlich nahe aneinandergedrückt. Um das ovale Lumen ist ein gefälteltes Epithel sichtbar, welches sich aus ziemlich hohen, flimmerlosen Zellen zusammensetzt.

Diese Einbuchtungen des Epithels rühren von jenen Rinnen her, welche nach der Darstellung in Fig. 12 senkrecht zu der Längsrichtung des ovalen Ureterlumens über die halbmondförmigen Wülste vom Boden des Nierenganges aus in das Innere des Ausführungskanals hineinlaufen. Da diese Rinnen sich zeitweilig gabeln, so wechseln die Bilder der Epitheleinbuchtung mit jedem Querschnitt; je weiter man sich der äußeren Uretermündung nähert, um so mehr nehmen die Einbuchtungen an Zahl und Ausdehnung ab. Gleichzeitig nimmt das Epithel einen andern cytologischen Charakter an, es treten Flimmer- und Schleimzellen an die Stelle der flimmerlosen dunklen Zellen.

Von diesen letzteren sind in der Fig. 43 einige in der gleichen Vergrößerung gezeichnet, wie es die einzelnen Zellen des Trichterepithels waren. Es geht daraus hervor, daß diese Zellen an der renalen Uretermündung zwar auch ziemlich hoch, jedoch bedeutend niedriger sind, als die langbewimperten Zellen an der renalen Trichtermündung.

Fig. 43.
Flimmerlose Zellen vom renalen Ende des Ureterepithels. Vergr. 1248.

Das Plasma der Zellen weist eine sehr feine und engmaschige Wabenstruktur auf; die Ecken der einzelnen Maschen sind meisten knotenförmig verdickt. Der Kern besitzt keinen deutlich differenzierten Nucleolus , die ziemlich zahlreichen unregelmäßigen Chromatinbröckchen stehen durch feine Lininfäden miteinander in Verbindung. Die Schlußleisten sind ziemlich deutlich erkennbar, unter der dünnen basalen Zellmembran liegt auch hier eine Schicht feiner elastischer Fasern.

Die Form der Zellen ist die sehr schmaler Cylinder; auf Querschnitten bilden die Zellwände polygonale Figuren.

Verfolgt man eine lückenlose Serie von Ureterquerschnitten in der Richtung auf die äußere Mündung des Kanals zu, so nehmen, wie schon erwähnt, die Einbuchtungen im Epithel ab. Das Lumen des Ureters bekommt daher allmählich die Gestalt einer Ellipse mit glatten Begrenzungen; gleichzeitig erscheinen weniger circuläre Muskelfasern.

Auf weiteren Querschnitten erscheint dann das Lumen des Ureters mehr kreisförmig. In diesen Kreis ragen vereinzelte sehr große Falten hinein, deren quergetroffener Epithelbelag anzeigt, daß wir uns in der Gegend befinden, in welcher die Wülste in der Mitte des Ureters nach Innen überhängen, wie dies aus dem Längsschnitt 41 zu erkennen ist. Schließlich, in der Höhe der Punkt-Strich-Linie II erscheinen drei Kreise von angeschnittenem Epithel, von denen die beiden äußeren schon aus Flimmer- und Schleimzellen zusammengesetzt sind.

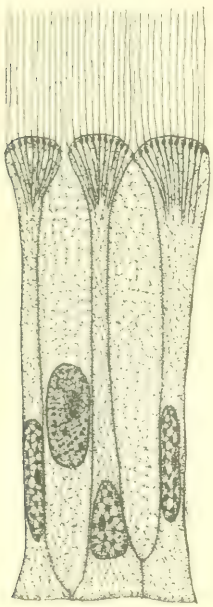

Fig. 44.
Flimmer- und Schleimzellen [illegible] mittleren Teil eines Ureters. Vergr. 1248.

Auf den folgenden Querschnitten nimmt das Kanallumen wieder eine elliptische Form an, die Muskelzellen im Bindegewebe werden wieder zahlreicher. Schließlich geht das Ureterepithel in das Deckepithel des Kiemenganges über; die äußere Mündung des Ausführungskanales ist erreicht.

Aus dem äußeren Ureterabschnitt, in dem das Epithel aus Flimmerzellen gebildet wird, die mehr oder weniger stark mit Schleimzellen, welche eine typische Mucicarminsäurereaktion geben, untermischt sind, wurden einige dieser Zellen in der Fig. 44 dargestellt. Sie entstammen einer Gegend, welche durch die Punkt-Strich-Linie III in der Fig. 41 gekennzeichnet ist.

Nach Rankin sind die Flimmer- und die Schleimzellen genau dieselben Zellarten, wie die entsprechenden Formen im Nierentrichter. Die Länge der Wimpern nimmt seiner Meinung nach gegen die äußere Ureteröffnung hin ab.

In der Tat zeigt das Epithel in dem äußeren Ureterabschnitt oft ein sehr ähnliches Aussehen, wie dasjenige im pericardialen Teil des Nierentrichters, von welchem einige Zellen in der Abbildung 36 dargestellt waren. Nur sind die Cilien durchweg kürzer.

Die Flimmerzellen der Fig. 44 sind durch die benachbarten Schleim-

zellen sehr stark zusammengedrückt, so daß ihre Zellkuppen knopfförmig erhaben über die distale Begrenzung der Schleimzellen hervorragen. Der Faserwurzelapparat scheint dem Druck nicht so nachzugeben, wie das Plasma im basalen Teil der Zelle.

Die Kerne mit deutlichem Nucleolus und kleinen durch Lininfasern verbundenen Chromatinkügelchen liegen basal, ebenfalls stark zusammengepreßt. Die Cilien sind kürzer als die in den Flimmerzellen des Trichterepithels und gehen durch die Basalkörperchen in die Faserwurzeln eines kurzen Kegels über.

Das Plasma der Schleimzellen ist weitmaschiger als das der Flimmerzellen. Der getroffene Kern läßt eine sehr feine Chromatinverteilung erkennen.

Im Epithel des ganzen Kanals finden sich stets, aber nur vereinzelt, Leucocyten, die mit Excretballen beladen sind.

Rankin spricht endlich noch von Sinneszellen in der Spritze, die einen ähnlichen Bau haben, wie die Pinselzellen des Mantelepithels (S. 256): »Wenn nach der Maceration des Organs die Spritze der Länge nach aufgeschnitten wird und die Epithelzellen sorgfältig abgepinselt, werden manchmal einige dieser Pinzelzellen noch befestigt gefunden. Sie kommen meistens am Nierenende der Spritze vor, oft sogar unter den langbewimperten Zellen.«

In Form und Struktur stimmen diese Zellen nach der Ansicht Rankins vollständig mit den Pinselzellen des Mantelepithels überein. Manchmal war sogar ihre Verbindung mit den Ganglienzellen der Spritzenwände zu verfolgen.

Rankin hält es für wahrscheinlich, »daß durch den Einfluß der Sinneszellen die Muskeln der Spritzenwände in Erregung versetzt werden und das Lumen der Spritze dadurch vergrößern oder verkleinern.«

Trotz sehr genauer Durchsicht meiner zahlreichen Schnittpräparate ist es mir niemals gelungen, derart gestaltete Zellen im Nierentrichter aufzufinden. Auch das von Rankin angegebene Mazerationsverfahren mit 2% Kaliumbichromat ließ nach dem Abpinseln der Epithelzelle nie Pinselzellen erkennen.

3. Zusammenfassung der Ergebnisse.

Allgemeine Histologie.

Wände und Falten der Niere bestehen aus fibrillärem, lacunärem Bindegewebe, dem elastische Fasern und Muskelfasern eingelagert sind, und einem einschichtigen Epithel, das sich in Sack und Schleife aus

den gleichen und im Gang aus sehr ähnlich struierten Zellen, den Nierenzellen, zusammensetzt.

Ureter und Trichter sind mit besonders differenziertem Epithel ausgestattet.

Nierensack und Nierenschleife.

Das Bindegewebe liegt in sehr feiner Schicht unter dem homocellulären Epithel.

Die cylindrischen Nierenzellen sind mit Schlußleisten versehen, besitzen aber keine besonders ausgebildete Basalmembran. Im Plasma erscheint eine feine Netzstruktur, der Kern mit deutlichem Nucleolus liegt median. Die Zellen sind ausgerüstet mit Geißeln und einem aus feinen und zahlreichen Härchen gebildeten Bürstensaum.

Sie enthalten Harnconcremente, die als Endprodukte eines Secretionsprozesses der Zelle ausgeschieden werden. Dieselben sind von kugeliger bis unregelmäßig kristallinischer Form und hellgelber bis bräunlicher Farbe; durch Safranin und Eisenhämatoxylin werden sie dunkler, durch Methylenblau und Thionin grünlich. Ihre Größe schwankt zwischen der eines Nucleolus und der eines Zellkernes, ihre Anzahl zwischen zwei und etwa 30. Die kleineren sind manchmal zu Klumpen aneinandergelagert, irgendwelche innere Struktur wurde nicht erkannt.

Weiter finden sich in den Nierenzellen Granula, kugelige Gebilde von der Größe eines Nucleolus, die auch in der lebenden Zelle sichtbar sind und nach Konservierung mit Flemming und Färbung mit Eisenhämatoxylin blauschwarz waren. Sie sind namentlich im basalen Teil der Zelle und entlang den Seitenwänden in deutlichen Längsreihen angeordnet. Sie schwärzen sich nicht durch Osmium und bräunen sich kaum durch Jod, nach Konservierung mit Zenker und Färbung mit Hämatoxylin-Eosin erscheinen sie hellrot. Nach allen diesen Eigenschaften kann man sie wohl mit Recht als Plastosomen im Sinne Duesberg bezeichnen.

Zuweilen in den Zellen auftretende basale homogene Stäbchen, die Ähnlichkeit mit den »Stäbchen« in den Nierenzellen der Vertebraten aufweisen, sind eine Folge schlechter Fixation, es sind verquollene Plastosomenketten (Plastoconten).

In den mit Flemming konservierten Zellen waren meist basal gelegene feine Filamente zu erkennen.

Im distalen Teil der Nierenzellen traten häufig Vacuolen auf. Dieselben enthielten zum Teil keinerlei gefärbten Inhalt, zum Teil erschien ihr Inneres hellgelb, während sich außen eine Anzahl Granula

an sie angelagert hatten. Diese Vacuolen scheinen nicht identisch zu sein mit den »Secretbläschen« Leydigs, in denen angeblich die Harnconcremente liegen sollen.

Eine Vacuolisation der Nierenzellen in dem Maße, wie sie Emeljanenko nach Anwendung von Pikrinosmiumsäure-Alkohol und Alkohol abs. allein beschreibt, halte ich für eine Folge des macerierenden Einflusses dieser Flüssigkeiten, ebenso das Vorhandensein von vier verschiedenen Arten dieser Vacuolen.

Die von Schneider erwähnten Intercellularlücken wurden nicht gefunden, sie scheinen eine Folgeerscheinung der Fixierung zu sein.

Rankin und Schneider beschrieben im Nierenepithel epitheliale Drüsenzellen mit basalem Kern und einem Plasmagerüstwerk, welche den Zweck haben, Schleim abzusondern. Dieselben zeigen jedoch keinerlei der in der Literatur für Schleimzellen der Mollusken angegebenen Schleimreaktionen und enthalten im Gegensatz zu den Schleimzellen im Trichter- und Ureterepithel, bei denen jene Reaktionen eintraten, meistens Harnconcremente und eosinophile Granula. Sie scheinen demnach wohl nie Schleim abzusondern und nichts anders darzustellen, als dasjenige Stadium einer echten Nierenzelle, in welchem diese ihre Excretionsprodukte, die Harnconcremente, in das Nierenlumen entläßt.

Es findet im Epithel mitotische Zellvermehrung statt. Der Secretionsprozeß der Nierenzelle scheint nicht wesentlich durch die Mitose beeinträchtigt zu werden.

Nierengang.

Die von Rankin in den Wandungen beschriebenen, den Blutzellen verwandten rundlichen, grobkörnigen Zellen, scheinen echte Leucocyten zu sein. Seine »sternförmigen Zellen« sind anscheinend fibrilläre Bindegewebszellen und die »bandförmigen Zellen« contractile Fasern und Muskelfasern.

Die Epithelzellen des Nierenganges sind beim sehr jungen Tier bedeutend niedriger als die des Nierensackes. Bei der ausgewachsenen Muschel haben sie meist weniger Harnconcremente und Granula wie die Epithelzellen des Nierensackes, was auf eine geringere excretorische Tätigkeit hindeutet.

Nierentrichter.

Das Bindegewebe des Nierentrichters und des Ureters ist dichter wie in der übrigen Niere und von zahlreichen Muskelfasern durchzogen, namentlich in longitudinaler und circulärer Richtung.

Die renale Öffnung eines Nierentrichters ist ausgekleidet mit einem Ring aus sehr hohen Flimmerzellen mit sehr langem Flimmerbesatz. Das übrige Epithel ist zusammengesetzt aus niederen Flimmerzellen mit kürzeren Flimmern und aus epithelialen Schleimzellen.

Die Schleimzellen pressen die Flimmerzellen in gefülltem Zustand sehr stark zusammen. Die hohen Flimmerzellen am renalen Ende sind außerordentlich schmal und mit etwa 40 Flimmern ausgestattet, die Faserwurzeln derselben sind durch feine Brückenfäden verbunden. Die von Rankin beschriebenen Pinselzellen im Trichterepithel mit Sinnesfunktion wurden nicht gefunden.

Ureter.

Das Epithel der Wülste an der renalen Öffnung des Ureters besteht aus flimmerlosen Zellen mit sehr dichtem Plasma, das Epithel des übrigen Ureters setzt sich ähnlich wie das des Nierentrichters aus Flimmer- und Schleimzellen zusammen.

Alle diese Epithelzellen haben keine ausgeprägte Basalmembran, sondern sie sitzen einer Schicht von feinen elastischen Fasern auf.

Die Flimmerzellen des Ureters haben einen kürzeren Flimmerbesatz als die des Nierentrichters.

Im Epithel des ganzen Kanales finden sich stets vereinzelte Leucocyten, die mit Excretballen beladen sind.

Marburg, im Dezember 1913.

Literaturverzeichnis.

1. R. Altmann, Die Elementarorganismen und ihre Beziehungen zu den Zellen. 1894.
2. St. Apáthy, Studien über die Histologie der Najaden. Biol. Centralblatt Bd. VII. 1885; Ein Bericht aus den naturf. Abhandlungen der Ungar. Akad. Bd. XIV. 1885.
3. C. Benda, Weitere Mitteilungen über die Mitochondrien. Verh. d. Phys. Ges. Berlin 1899.
4. — Die Mitochondrien. Ergeb. der Anat. u. Entg. Bd. XII. 1903.
5. Die Mitochondrien des Nierenepithels. Verh. d. anat. Ges. Heidelberg. 1903.
6. M. Heidenhain, Ein Beitrag zur Physiologie der Niere. Pflügers Archiv. Bd. XLVII. 1890.
7. J. Disse, Harn- und Geschlechtsorgane. Handbuch der Anatomie des Menschen. Herausgeg. v. K. v. Bardeleben. Bd. VII. T. I. 1902.

8. J. Disse, Über die Veränderungen der Nierenepithelien bei der Secretion. Anat. Hefte. Bd. II. 1903.
9. J. Duesberg, Plastosomen, »Apparato reticolaro interno« und Chromidialapparat. Ergeb. Anat. und Entg. Merkel-Bonnet. Bd. XX. 1911.
10. H. Ehrhard, Studien über Flimmerzellen. Archiv f. Zellforschung. Bd. IV 1910.
11. P. Emeljanenko, Über die Ausscheidung von Farbstoffen durch das Bojanussche Organ der Mollusken. Zeitschr. f. Biologie. Bd. LIII. 1910.
12. H. Fuchs, Über Beobachtungen an Secret- und Flimmerzellen. Anat. Hefte. 1. Abt. Bd. XXV. 1904.
13. A. Griesbach, Über den Bau des Bojanusschen Organes der Teichmuschel. Ein Beitrag zur Anatomie und Histologie der Molluskenniere. Bonn 1876 und Archiv f. Naturgesch. 43. Jahrg. Bd. I. 1877.
14. A. Gurwitsch, Zur Physiologie und Morphologie der Nierentätigkeit. Pflügers Archiv f. d. ges. Physiologie. Bd. CXI. S. 71—117. 1902.
15. F. Gutheil, Über den Darmkanal und Mitteldarmdrüse von *Anodonta cellensis* Schröt. Zeitschr. f. wiss. Zool. Bd. XLIX. Hft. 3. 1912.
16. M. Heidenhain, Plasma und Zelle. I. u. II. Teil. Jena 1907.
17. Th. v. Hessling, Die Perlmuschel und ihre Perlen. Leipzig 1859.
18. H. Joseph, Beiträge zur Flimmerzellen und Centrosomenfrage. Arbeiten aus dem Zoolog. Institut der Universität Wien. Bd. XIV. 1902.
19. Kollmann, Verbindungen zwischen Cölom und Nephridien bei den Lamellibranchiaten. Festschrift zur Feier d. 300jähr. Bestehens der Univ. Würzburg, gew. v. d. Univ. Basel. 1882.
20. N. K. Koltzoff, Die Spermien der Decapoden. Archiv f. mikrosk. Anat. Bd. LXVII. 1906.
21. A. Kowalewsky, Ein Beitrag zur Kenntnis der Excretionsorgane. Biol. Centralblatt. Bd. IX. S. 66—70. 1889.
22. L. Leydig, Lehrbuch der Histologie. 1857.
23. Lindemann, Beiträge zur Theorie der Harnabsonderung. Arch. f. Experiment. Pathologie und Pharmakologie. Bd. LIX. Leipzig 1908.
24. P. Lozinsky, Über den histologischen Bau des Lamellibranchierherzens. Bull. Acad. Cracovie. Bd. VI. 46. S. 48—62. 1906.
25. Mayer und Rathery, Etude sur le corps fungiforme du Poulpe (*Octopus vulgaris*). Histologie normale. Histologie et Physiologie au cours des éliminations provoquées. Journal de l'Anat et de la Phys. norm. et path. 1907.
26. Mayer et Rathery, Histophysiologie du rein de Tupinambis Teguixin. Journ. de l'Anat. et de la Phys. norm. et path. 1909.
27. S. Maziarski, Recherches cytologiques sur les organes segmentaires des vers de terre. Arch. polonaise des sciences biol. et med. T. II. 1903.
28. R. Metzner, Die Absonderung und Herausbeförderung des Harnes. Handbuch der Physiologie des Menschen. Herausgb. von Nagel. Bd. II. 1906.
29. Fr. Meves, Über den Einfluß der Zellteilung auf den Secretionsvorgang nach Beobachtungen an der Niere der Salamanderlarve. Festschrift zum 70. Geburtstage von Kupffer. Jena 1899.

30. Fr. Meves, Die Spermatocytenteilung bei der Honigbiene (*Apis mellifica* L.) nebst Bemerkungen über Chromatinreduktionen. Arch. f. mikr. Anat. Bd. LXX. 1907.
31. — Über Mitochondrien, bzw. Chondriokonten in den Zellen junger Embryonen. Anat. Anz. Bd. XXXI. 1907.
32. — Über Strukturen in den Zellen des embryonalen Stützgewebes, sowie über die Entstehung der Bindegewebefibrillen, insbesondere derjenigen der Sehnen. Arch. f. mikr. Anat. Bd. LXXV. 1910.
33. K. Möbius, Über die Eigenschaften und den Ursprung der Schleimfäden des Seestichlingnestes. Arch. f. mikr. Anat. Bd. XXV. 1885.
34. M. Nussbaum, Fortgesetzte Untersuchungen über die Secretion der Nieren Pflügers Archiv. Bd. XVII. 1878.
35. N. Odhner, Morphologische und phylogenetische Untersuchungen über die Nephridien der Lamellibranchier. Zeitschr. f. wiss. Zool. Bd. C. Hft. 2. 1912.
36. R. Perrier, Recherches sur l'anatomie et l'histologie du rein des Gastéropodes prosobranches. Ann. Sc. N. (7.) T. VIII. p. 61—315. 1890.
37. W. M. Rankin, Über das Bojanussche Organ der Teichmuschel (Anodonta Cygnea Lam.). Jenaische Zeitschr. f. Naturw. Bd. XXIV. 1890.
38. Cl. Regaud, Etude sur la structure des tubes séminifères et sur la spermatogénèse chez les Mammifères. Arch. d'Anat. micr. T. XI. 1910.
39. von Rengarten, De Anodontae vasor. syst. Dissertatio inauguralis. Dorpart 1853.
40. C. Schneider, Lehrbuch der vergleichenden Histologie der Tiere. Jena 1902.
41. Ph. Schoppe, Die Harnkügelchen bei Wirbellosen und Wirbeltieren. Anat. Hefte. Bd. VII. 1897.
42. W. Siebert, Das Körperepithel von Anodonta cellensis. Zeitschr. f. wiss. Zool. Bd. LVI. Hft. 4. 1913.
43. Ph. Stöhr, Lehrbuch der Histologie 1887.
44. T. K. Studnicka, Über Flimmer- und Cuticularzellen mit besonderer Berücksichtigung der Centrosomenfrage. Sitzber. d. k. böhm. Ges. der Wissensch. Jahrg. 1899.
45. O. Tornier, Über Bürstenbesätze an Drüsenepithelien. Arch. f. mikr. Anat. Bd. XXVII. 1886.

Buchstabenerklärung.

bi, Bindegewebe;
bll., Blutlacunen;
ikh., innere Kiemenhöhle;
leuc., Leucocyt;
ng., Nierengang;
nge., Nierengangepithel;
ngl., Nierenganglumen;
ngz., Nierengangzellen;
ns., Nierensack;
nse., Nierensackepithel;
nsl., Nierensacklumen;
nsz., Nierensackzellen;
ntr., Nierentrichter;
ntrf., Nierentrichterfalte;
p., Pericard;
pe., Pericardepithel;
rpw., Renopericardialwand;
u., Ureter.

Über den mikroskopischen Bau der Speicheldrüsen bei den Nudibranchiata.

Von

Wołodymyr Brygider.

(Aus dem Vergleichend-anatomischen Institut der Universität Lemberg.)

Mit Tafel XII—XIV.

Einleitung.

Das Ziel dieser Arbeit liegt in der Erforschung des mikroskopischen Baues der Speicheldrüsen bei einer Gruppe von Gastropoden, nämlich bei den Nudibranchiata. Ich habe die Absicht, weder in die cytologischen Einzelheiten einzugehen, noch die funktionellen Stadien der Drüsenzelle zu verfolgen. Ein solches Studium möchte eine experimentale Untersuchung und was daraus folgt, das lebendige Material, — welches mir nicht zugänglich war — erfordern. Die Beschreibung also des mikroskopischen Baues, die Einführung einer gewissen rationellen Ordnung und Nomenklatur der erforschten Organe und auf Grund dieser, wie auch auf Grund genauer Berücksichtigung der entsprechenden Literatur allgemeinere Schlußfolgerungen zu ziehen, die derzeit als Beitrag zu einer umfangreicheren zukünftigen Synthese, betrachtet werden sollen, war das Hauptziel meiner Arbeit.

Ich habe folgende neun Formen, die ich unten nach der systematischen Gruppierung von R. Bergh aufzähle, bearbeitet:

I. Nudibranchia Cladohepatica:
   1. *Doto coronata* (Gm.),
   2. *Spurilla neapolitana* (D'Chiaje),
   3. *Facelina Drummondi* (Thomp.),
   4. *Rizzolia peregrina* (Gm.).

II. Nudibranchia Holohepatica:
   A. Doridídae cryptobranchiatae:

a. Doridididae propriae:
5. *Archidoris tuberculata* (Cuv.),
6. *Jorunna Johnstoni* (A. u. H.).
b. Doriopsidae (*Porostomata*):
7. *Doriopsis* sp.?,
8. *Doriopsis limbata* (Cuv.).
B. Doridididae phanerobranchiatae:
9. *Polycera quadrilineata* (O. Fr. Müll.).

Zwei von diesen Formen, *Jorunna Johnstoni* und *Doriopsis limbata*, habe ich nur zootomisch bearbeitet, die andern sieben dagegen mikroskopisch. *Doto*, *Jorunna* und *D. limbata* habe ich mir selbst von der zoologischen Station in Triest mitgebracht, die andern sechs Formen stammen von der zool. Station in Neapel und wurden von Herrn Professor Dr. K. Kwietniewski konserviert. In Zenkers, Flemmings Gemisch und in Sublimat mit Essigsäure konserviert, in Alkohol aufbewahrt, wurden dann die oben aufgezählten Formen auf die bekannte Weise in Paraffin eingebettet. Zu den 4 und 6 μ dicken Schnitten wurden die in der mikroskopischen Technik üblichen Farbstoffe angewendet.

Was die Literatur anbelangt, berücksichtige ich sie ausführlich und genau, indem ich die Arbeiten der Autoren bei jeder Form der Reihe nach aufzähle. An dieser Stelle aber halte ich für entsprechend zu betonen, daß ich in der ganzen Literatur keine Arbeit, die sich speziell mit den Speicheldrüsen der Nudibranchiata beschäftigte und auch keine spezielle Arbeit, welche diese Organe bei irgendeiner Form dieser Gruppe behandelte, gefunden habe. Nur Hecht (5) hat sich in seiner Monographie etwas mit den Speicheldrüsen befaßt, er gibt hier ausführlichere, mikroskopische Beschreibungen für einige Formen, bemüht sich auch einige allgemeinere Schlußfolgerungen aufzustellen, zu denen ich noch am Ende dieser Arbeit zurückkehren werde. Ich mußte mich also an die zahlreichen systematischen Bearbeitungen dieser Gruppe der Tiere wenden, die als grob anatomische, auf der mikroskopischen Untersuchung der mikrotomischen Schnitte nicht beruhende, fast gar nichts von der Histologie enthielten. Hier und da zerstreute, flüchtige, nicht einmal sich auf die Bestätigung des Vorhandenseins der Speicheldrüsen beschränkte Erwähnungen, habe ich mühsam gesammelt. Eine der ältesten und grundlegenden solcher systematischen Monographien ist die Arbeit von Alder und Hancock (1). Ihre Ergänzung findet sie in der Arbeit von Eliot im Jahre

1910 (4). Hierher gehören auch die systematischen Arbeiten von Trinchese (12), Vayssière (13), aber besonders zahlreiche Monographien und systematische Bearbeitungen des besten Sachkenners dieser Gruppe R. Berghs (3). Ich habe überdies eine ganze Reihe andrer Arbeiten, die sich auf den Bau und die Färbung der Drüsenzelle im allgemeinen, sowie der Speicheldrüsen im einzelnen, auf die Histologie der letzteren usw. bezogen haben, nach Möglichkeit berücksichtigt. Besonders wurde diesen davon eine größere Aufmerksamkeit geschenkt, die sich die Aufgabe gestellt haben, die Speicheldrüsen andrer Weichtiere zu untersuchen, wie der Cephalopoden (Joubin, Rawitz, Krause, Saint-Hilaire), der Pulmonaten (vor allem M. Pacaut und P. Vigier, die alle Arbeiten ihrer Vorgänger, besonders die von Monti Rina und Arthur Lange, berücksichtigten), einiger Prosobranchiaten, (besonders die Säure absondernde) und Tectibranchiaten (Luca, Panceri, Marchi, Malard, Bouvier, Schultz, Saint-Hilaire, Mazzareli, und andre). Als direkt nicht zum Thema gehörende, zähle ich sie nach Bedürfnis im Texte auf.

Diese Arbeit wurde in dem vergleichend-anatomischen Institut der Universität Lemberg, unter der Leitung meines hochverehrten Lehrers Herrn Professor Dr. Kasimir Kwietniewski angefertigt. Es sei mir also erlaubt ihm für das Verleihen eines Arbeitsplatzes im Laboratorium, für wissenschaftliche Mittel, für das mir zur Verfügung gestellte Material und besonders für seine gütigste Bereitwilligkeit zur belehrenden Besprechung der schwierigeren Fragen, meinen verbindlichsten Dank auszusprechen. An dieser Stelle statte ich auch meiner Kollegin, Frau Dr. R. Sterner, für ihre gütige, stylistische Korrektur des deutschen Textes meinen wärmsten Dank ab.

Die Nomenklatur der Speicheldrüsen und der Bau des Mundapparates.

Wir unterscheiden bei den Nudibranchiata zwei Paare von Speicheldrüsen, das eine über, das andre unter dem Darmkanal, wenn wir diesen für eine Orientierungslinie wählen. Verschiedene Verfasser haben ihnen verschiedene Namen gegeben, so daß es sehr leicht eine Verwirrung der Begriffe, welche leider wirklich im Kreise der ganzen Gruppe der Weichtiere besteht, eintreten kann. Alle diese Namen, nur einen ausgeschlossen, halte ich für unpassend, und will darum auf Grund meiner Beobachtungen, sowie des Standes unsrer heutigen Kenntnisse in dieser Richtung, einen andern feststellen.

J. Alder und A. Hancock (1) gebrauchen nur die Namen »Spei-

cheldrüsen«, ohne welche Rücksicht auf den Unterschied in der Lage und Mündung, wie auch wenigstens in dem äußeren Aussehen dieser letzten, zu nehmen. Trinchese (12) und Hecht (5) (mit ihnen Eliot [4]) umfassen auch die beiden Paare mit dem Namen »Speicheldrüsen«, dabei nennt der erste von ihnen das über dem Darmkanal gelegene Paar «le glandule salivari posteriori«, der zweite «les glandes salivaires postbulbaires», das zweite Paar dagegen «le glanduli salivari anteriori», «les glandes salivaires prébulbaires». Bergh (3) behält nur für das erste Paar den Namen der Speicheldrüsen = «glandulae salivales» und das zweite, unter dem Darmkanal gelegene Paar, nennt er «glandulae ptyalinae» oder auch »die Mundröhrendrüsen«[1].

Die von Trinchese gegebenen Namen erfüllen nicht ihre Aufgabe, denn sie informieren uns nicht, in bezug auf welches Organ die einen in Rede stehenden Drüsen als die vorderen, die andern wieder als die hinteren betrachtet werden sollen; sie bestimmen also nicht genau ihre Lage: sie sind, wie es auch richtig Hecht sagt: «trop vagues». Um diesem Mangel vorzubeugen, wählt Hecht den «bulbus pharyngeus» für Orientierungspunkt. Seine Nomenklatur entspricht der anatomischen Lage der Drüsen, obwohl zu bemerken ist, daß im Gegensatz zu den «glandes postbulbaires», welche wirklich gänzlich im Hintergrunde des erwähnten Bulbus sich befinden, die «glandes prébulbaires» nur im Endteile ihrer Ausführungsgänge vor ihm liegen, übrigens verlängern sie sich nach hinten sogar bedeutend weiter als die ersten. Wichtiger ist aber dieser Umstand, daß Hecht auf die, schon in den andern Gruppen von Gastropoden bestehenden Namen keine Rücksicht nimmt und sich nicht bemüht, sie an die Nudibranchiata anzupassen, um auf diese Weise wenigstens einen Ausdruck einer gewissen Analogie zu geben. Daß eine solche wirklich möglich ist, werde ich sogleich unten beweisen. Die verschiedene Bezeichnung der beiden Speicheldrüsenpaare, die Bergh annimmt, halte ich prinzipiell für recht. Denn sie unterscheiden sich sowohl durch ihre Lage, durch ihren anatomisch-mikroskopischen Bau, wie auch zum Teil durch ihre Natur, insofern man es aus den mikrochemischen Reaktionen schließen kann. Doch wegen Mangel an physiologischen Untersuchungen ist das Aufstellen solcher Namen, wie «glandulae salivales» und «ptyalinae» zu weit führend und vorzeitig. Den andern Namen von Bergh: »Mundröhren-

[1] In seinen französischen Arbeiten nennt Bergh die Mundröhrendrüsen [illegible] (Bergh: Nudibranches et Marsenia provenant des campagnes de la Princesse Alice. — Resultats des Campagnes scientifiques, du Prince de Monaco. Fasc. XIV. 1899).

drüsen«, halte ich dagegen für ganz berechtigt und wünsche ihn auch zu behalten.

Um die ganze Frage einer Lösung zuzuführen, wähle ich für den Ausgangspunkt den Ort der Mündung der Drüsen. Ich schließe mich H. Simroth an, welcher sagt: »Wie mir scheint, gibt der Ort der Mündung die beste Basis ab, um sich durch das Gewirre hindurchzufinden« (10; S. 492). Nach seiner Ansicht soll man die in die Pharyngealhöhle mündenden Drüsen unterscheiden und für sie den Namen der pharyngealen Speicheldrüsen bewahren, und die inmitten, unter oder vor dem Munde mündenden Drüsen, welche nach Bouvier und Amaudrut als »sekundäre Speicheldrüsen« zu bezeichnen sind.

Untersuchen wir also (in den für uns ausreichenden Grenzen) den vorderen Teil des Darmapparates bei den Nudibranchiata, um zu bestätigen, in welche Teile desselben ihre Speicheldrüsen münden.

Durch den äußeren Mund (Trinchese: »orificio orale esterno«, Bergh: »Außenmund«) gelangen wir in die Mundröhre («il tubo orale»), die von oben durch eine muskulöse Lippenscheibe (»cercine muscolare«) verschlossen wird. Sie bildet eine deutliche Grenze zwischen der Mundröhre und dem unter derselben sich erstreckenden und wohlentwickelten Schlundkopfe = bulbus pharyngeus. Dieser Bulbus tritt allgemein bei den Weichtieren auf (die Lamellibranchiata ausgeschlossen) — und charakterisiert sich nach Lang (7), wie auch nach Simroth (10) durch die, ihn von vorn begrenzenden Kiefer, durch den Zungenapparat, und endlich durch die gewöhnlich in seinen hinteren Teil mündenden Speicheldrüsen. Er folgt immer erst auf den Mund bzw. auf die Mundhöhle. Das ist das allgemein angenommene Schema. Mit diesem übereinstimmend nennt Trinchese die Öffnung in der Lippenscheibe neben »l'orificio orale interno«, oder »posteriore«, auch »orificio faringeo« = Pharyngealöffnung und dem im Schlundkopfe eingeschlossenen Raum, in welchen sie führt, gibt er stets den Namen «cavita faringea». Bergh dagegen lokalisiert nicht nur die Mundhöhle, sondern auch überdies die »Nebenmundhöhle« in dem vorderen und unteren Teil der Buccalhöhle[1]. Nach meiner Ansicht ist jede Mundhöhle von den Grenzen der Pharynxhöhle auszuschließen. Solches Ausschließen ist wichtig, denn im entgegengesetzten Falle könnte man die oberen Speicheldrüsenpaare gleichfalls als die pharyngealen, wie

[1] Höchst wahrscheinlich schließt sich hier Bergh den Alder und Hancock (1) an, für welchen ebenso "The tongue placed in the mouth".

auch als die Mundhöhlendrüsen betrachten, — da sich die Endteile ihrer Ausführungsgänge an der Grenze der beiden Räume von Bergh befinden.

Vor der Verwirrung dieser Namen warnt ganz recht Lang in seinem Handbuche (7; S. 293). Nach dem Ausschließen dagegen kann gegen den Namen: Pharyngealdrüsen, welchen ich für die oberen, in den Schlundkopf mündenden, eigentlichen Speicheldrüsenpaare vorschlage, kein Zweifel, und wie ich auch glaube, kein Vorwurf auftauchen. Was die Mundhöhle anbelangt, so schlage ich vor, als eine solche den Endteil der Mundröhre, gleich unter der Lippenscheibe zu betrachten. Dieser Endteil ist immer in dieser Gegend bedeutend erweitert, wie es die Fig. 1 zeigt. Als handfreies Schema stellt sie uns die oben beschriebenen Verhältnisse bei *Doto coronata* vor, sie bildet aber auch einen Typus für andre Formen. Gleich unter der Mundhöhle münden von hinten in die Mundröhre die Ausführungsgänge des zweiten sekundären Speicheldrüsenpaares, für welches ich also deswegen den Namen: Mundröhrendrüsen von Bergh behalte. Obwohl meine Bemühung darnach ging, mich klar auszudrücken, betone ich noch einmal, um ein Mißverständnis zu vermeiden, daß meine Pharyngealdrüsen folgenden Namen der vorhergebenden Verfasser entsprechen: «glandule salivari posteriori» (T.), «glandulae salivales» (B.), «glandes postbulbaires» (H.), — die Mundröhrendrüsen dagegen sind gleichbedeutend mit den Namen: «glandule salivari anteriori» (T.), «glandulae ptyalinae» (B.), »glandes prébulbaires« (H.).

Den beschriebenen Bau des Mundapparates stellen auch die mikroskopischen Zeichnungen dar. Und so zeigt ihn für *Doto coronata* Fig. 1; für *Facelina Drummondi* Fig. 33; für *Rizzolia peregrina* Fig. 37; für *Spurilla neapolitana* Fig. 28. Wie aus den Arbeiten und Figuren von Bergh und Trinchese zu schließen ist, besitzen auch alle andern Nudibranchiata einen identisch gebauten Mundapparat. *Archidoris tuberculata* (also Doridae cryptobranchiatae) unterscheidet sich nur dadurch, daß sie keine solche muskulöse und verdickte Pharyngealwände und keine ihnen anliegende Kiefer besitzt und das ganze Innere derselben erfüllt eine kräftig entwickelte, mit einer Radula versehene Zungenmasse, wie es Fig. 17 zeigt. Übrigens bleibt die Folge der Mundräume im ganzen dieselbe. Die Verhältnisse dagegen, die wir bei *Porostomata* begegnen, bieten uns eine gänzliche Ausnahme von der Regel dar. Ihr Mundapparat hat sich reduziert und umgeformt. Will ich mich nicht wiederholen will, werde ich ihn dann bei der Besprechung von *Doriopsis* sp.? beschreiben.

Doto coronata (Gm.).

In der grundlegenden Nudibranchiatenmonographie von Alder-Hancock (1) finden wir in einer kurzen, grob-anatomischen Beschreibung der Art *Doto* folgendes: »Die Speicheldrüse ist groß. Sie liegt über den Geschlechtsorganen an der linken Seite des Körpers, und läuft nach vorn bis zur Buccalmasse, indem sie durch ihren schmalen Ausführungsgang in die untere Wand der Mundröhre einmündet.« Die Verfasser illustrieren ihre Worte mit den Abbildungen auf der Taf. IV, Fig. 1, 2 und 7, die die Verhältnisse bei *Doto coronata* darstellen. Besonders auf der letzten Tafel, die speziell unsrer Frage gewidmet ist, finden wir unter der Buccalmasse und dem Oesophagus eine große, einfache, durch ihren unpaarigen Ausführungsgang in die Mundröhre mündende Drüse. Die Mundröhre ist über dies allseitig von einer Drüsenmasse umringt, die ebenso ihren Inhalt in die letzte ergießt und von den Verfassern als eine accessorische Speicheldrüse betrachtet und beschrieben wird. Ohne auf die aus einigen Worten bestehende, Beschreibung einzugehen, betonen wir, daß diese "accessory salivary gland" durch ein Zusammenhäufen von stark in dieser Gegend entwickelten Fußdrüsen gebildet ist, welche den, von Rawitz[1] bei einigen Opistobranchiaten beschriebenen, ähnlich sind. Als solche münden sie gesondert in die Fußsohle, nicht aber in die Mundröhre. Was die Speicheldrüse selbst anbelangt, so werden wir unten beweisen, daß ebenso die Beschreibung, wie auch die Abbildung — die richtig bezeichnete Lage und Mündungsstelle ausgeschlossen — nicht mit den wirklichen Verhältnissen übereinstimmen.

Die Speicheldrüsen, die in die Buccalhöhle münden, finden bei unsern Verfassern keine Erwähnung; sie sind nämlich der falschen Überzeugung, daß »Eolididae (zu denen sie auch *Doto* zählen) diese Organe überhaupt zu entbehren scheinen« (1; S. 12).

Die Arbeit von Souleyet (11), in der er anatomisch *Doto coronata* bearbeiten soll, war mir nicht zugänglich. Dennoch glaube ich nicht viel verloren zu haben, wenn ein so gewissenhafter Forscher, wie R. Bergh, der diese Arbeit berücksichtigt hat, so wenig über die Speicheldrüsen zu sagen im Stande war. In seiner Arbeit (3: *a*) sagt er nur bei der anatomischen Bearbeitung von *Doto pygmaea*: »Die Speicheldrüsenmasse war groß.« (S. 1280). Nicht viel mehr finden wir auch in seinen »Beiträgen zur Kenntnis der Aeolidiaden« (3: *bδ*), wo er bei der Ana-

[1] Rawitz, B.: Die Fußdrüsen der Opistobranchier. (Abhandl. d. kön. Akad. der Wissenschaften zu Berlin 1887.)

tomie von *Doto coronata* schreibt: »Eine große, weißliche, hinten so wie oben, auf und an der (rechten) Seite des Schlundkopfes liegende und sich etwas weiter gegen hinten erstreckende Drüsenmasse schien sich in der Tat in die Mundröhre zu öffnen« (S. 579). In diesen Worten hätten wir nur eine Erwähnung von einem unteren, oder von einem vorderen Paare von Speicheldrüsen, die andre dagegen, das obere bzw. hintere, nach seiner Terminologie als »glandulae salivales« bezeichnete Paar, wurde gänzlich übergangen. Über dieses letzte Paar bei *D. fragilis* sagt Bergh in seinen weiteren »Beiträgen«: »Wirkliche Speicheldrüsen (gl. salivales) konnten nicht nachgewiesen werden,« während »in die Mundröhre dagegen schien jederseits durch einen langen Ausführungsgang eine gelbliche Mundspeicheldrüse (gl. ptyalinae) einzumünden« (3: *bξ*; S. 697). In der schönen Monographie von Trinchese (12: *a*) finden wir auch gar nichts über die Speicheldrüsen von *Doto*. Der Reihe nach sollen sich Vayssière (13: *a*) mit *Doto* beschäftigen; seine Arbeit aber war mir nicht zugänglich. Endlich begegnen wir in den letzten Jahren den »Malacologischen Untersuchungen« von Bergh (3: *e*). Leider aber finden wir für uns fast gar nichts in dieser riesengroßen Arbeit. Vor allem finden wir hier keine anatomische Bearbeitung von *Doto coronata* und auch über andre Formen dieser Art wurde sehr wenig gesagt. So sagt er: bei der Beschreibung von *D. indica* »An der Unterseite des Schlundkopfes und rechts eine gräuliche große Drüsenmasse, die sich wahrscheinlich in die Mundröhre öffnet[1].« In demselben Bande bei der Besprechung der Familie Dotonidae erwähnt er kurz: »Es kommen große Mundröhrendrüsen (gl.pt.) vor[2].« Bis zum Jahre 1892 also waren die eigentlichen Speicheldrüsen (die Pharyngealdrüsen) von *Doto coronata* unbekannt. Erst E. Hecht hat in seiner vortrefflichen »Contribution à l'etude des Nudibranches« (5) die Untersuchungen in dieser Richtung durchgeführt. Der Verfasser widmet dem anatomischen Bau der Speicheldrüsen mit spezieller Berücksichtigung desselben bei Dotoidae fünf Seiten richtiger Beobachtung. Er gibt außerdem drei ganz und gar gute, sich auf diese Frage beziehende, mikroskopische Abbildungen (Taf. III, Fig. 39, 40, 41). Die Pharyngealdrüsen, welche der Verfasser «glandes postbulbaires» nennt, werden — nach ihm — bei Dotoidae (*D. coronata*, *fragilis*, *pinnatifida*) «durch ein, wie es scheint, bisher nicht gesehenes Drüsenpaar, repräs-

[1] (3 : *e*; Bd. III, Heft XVI. Erste Hälfte: Nudibranchier vom Meere der Insel Mauritius 1888. S. 796.)

[2] (3 : *e*; Bd. III, Heft XVIII. 1892: System der Nudibranch. Gasteropoden. S. 1045.)

sentiert. »Ich beschränke mich darauf zu sagen,« — schreibt er —, »daß es zwei geräumige, blinde Säcke sind, die aus großen, polyedrischen Zellen mit stark vacuolisiertem Plasma und mit großen, sich intensiv färbenden Kernen zusammengesetzt sind. Ihre Ausführungsgänge münden in die hintere Gegend des Bulbus zu beiden Seiten des Pharynx« (S. 667). Weit eingehender und dabei auch richtig beschreibt Hecht die Mundröhrendrüsen, welche er »gl. prébulbaires« nennt. Da ich die Beschreibung dieses Drüsenpaares an entsprechenden Stellen genau berücksichtigen werde, erlaube ich mir sie hier gänzlich zu übergehen.

Die Pharyngealdrüsen. (Die eigentlichen Speicheldrüsen.)

1. Die Größe, die Lage und der Verlauf.

Wie ich schon erwähnte, hat sie als erster Hecht bemerkt und beschrieben. Es sind außergewöhnlich kleine, leicht sich der Beobachtung entziehende Organe. Die Länge der Drüsen selbst trägt von 336 μ bis 372 μ aus, die der Ausführungsgänge dagegen von 120 bis 150 μ. Die beträchtlichste Länge also der Drüse von ihrem Anfang bis zur Mündungsstelle beträgt bei dem ansehnlichsten, von mir untersuchten Exemplare kaum 522 μ, also $^1/_2$ mm. Außerdem verlaufen die zarten Ausführungsgänge fast gänzlich verborgen in den verdickten Wänden des Schlundkopfes. Es ist daher sehr leicht zu verstehen, daß sie der Aufmerksamkeit der vorangegangenen Forscher, die über keine mikrotomischen Schnitte verfügt haben, leicht entgehen mußten. Wie in der Länge, unterliegen sie sowohl in ihrem Verlaufe, wie ihrer Lage einigen Schwankungen. Im allgemeinen läßt sich sagen, daß sie in einer mehr oder minder weiten Entfernung vom Magen, jedenfalls stets vor diesem, ihren Anfang genommen haben und sich längs des Oesophagus nach vorn ziehen. Am häufigsten findet man sie über den Oesophagus (Fig. 2 : 1), oder auch an seinen Seiten (Fig. 3 : 1). Im ersten Falle können sie, indem sie sich schräg nach hinten richten, die innere Rückenfläche des Körpers berühren. Nur in einem Falle habe ich bemerkt, daß während die eine von ihnen (die linke) auf der Rückenseite blieb, die andre (die rechte) auf die Bauchseite übergegangen ist und bis zu den Fußdrüsen reichte. In das Innere des Nervenringes treten sie noch als Drüsen ein (Fig. 3: 1, 2, 3), und gehen hier plötzlich in die langen Ausführungsgänge über, welche sich zwischen den Buccalganglien und den cerebropleuropedalen Connectiven hindurchdrängen. Sobald sie schon an den letzten vorbeigegangen sind, münden sie sofort von hinten in die verdickten Wände des Schlundkopfes. Von dieser Stelle angefangen, zeigen sie sehr interessante Verhältnisse, die

zurzeit bei *Doto* wenigstens, noch nicht beschrieben worden sind. Die seitlichen Wände nämlich des Schlundkopfes sind hier in Form von zwei mächtigen muskulösen Massen ausgebildet (Fig. 1, 4: 14); von innen mit dem Epithel des Darmkanals bzw. des Schlundes ausgestattet (Fig. 4 : 9), sind sie von außen mit zwei chitinösen Mandibelplatten bedeckt. Nun öffnen sich die Ausführungsgänge der Pharyngealdrüse nicht sofort, nach dem sie den Schlundkopf betreten haben, in das Innere desselben, sondern ziehen sich eben verborgen in der Mitte dieser Muskelmassen (Fig. 4 :15). Auf diese Weise durchlaufen sie ungefähr die ganze Länge des Bulbus und öffnen sich erst in seinem vorderen Teil in die Pharynxhöhle, zu beiden Seiten der Zunge, an der Stelle, welche besser und genauer als jede Beschreibung die Fig. 1, 4: 8 zeigt.

2. Der anatomische Bau.

Nach Simroth (10) kann man drei Typen von pharyngealen Drüsen: 1) den acinösen, 2) den tubulösen und 3) den sackförmigen unterscheiden (S. 492). Die pharyngealen, bei *Doto* hervortretenden, Drüsen könnte man wohl zu dem dritten Typus einrechnen. Es sind wirklich zwei kleine Säckchen, die im Verhältnis zu dem schmalen Lumen dicke, kompakte, geräumige Wände aufweisen.

3. Der histologische Bau.

A. Die Drüsen.

Die dünne, die Drüsen von außen umgebende, Hülle (Tunica propria) (Fig. 6) ist kerntragend. Sie ist aus ungewöhnlich ausgezogenen, anscheinend den Muskelfasern ähnlichen Zellen zusammengesetzt (Fig. 6: 2). In ihrer Mitte liegt ein stäbchenförmiger, zusammengepreßter Kern, der meistens dunkel, homogen, ohne eine deutliche Struktur aufzuweisen, erscheint (Fig. 6: 3), zuweilen aber sind in ihm feine, kleine Körnchen zu sehen (Fig. 6: 4). Wie diese Faserchen auf der Oberfläche der Drüse geordnet sind, konnte ich nicht erforschen; es ist mir nämlich niemals gelungen auf den Tangentialschnitten eine zu diesem Zwecke ausreichende Oberfläche zu erhalten. Nur auf den Längsschnitten konnte man sehen, wie sie sich zwei und zwei dachziegelartig bedecken. Ob wir es hier wirklich mit Muskelfaserchen zu tun haben, ist schwer zu entscheiden. Entscheidend wären hier die an lebendigem Material angestellten Untersuchungen, wo man ihr eventuelles Zusammenziehen beobachten könnte, doch weder dieses Verfahren, noch das Untersuchen dieser Elemente nach vorangegangener Isolierung war mir in meinen Arbeitsbedingungen möglich. Dennoch

neige ich mich dazu anzunehmen, daß diese Elemente Muskeln vorstellen.

Es ist anfangs sehr schwer sich in dem inneren Bau der Drüse zu orientieren. Die Worte von St. Hilaire können hier zitiert werden. Er sagt nämlich von den die Säure nicht absondernden Speicheldrüsen der Prosobranchiata folgendes: »Der Bau derselben . . . bietet . . . . der Beobachtung mehr Schwierigkeiten dar. Es ist sehr schwer auf Schnitten die Form der Zellen klarzustellen; das Lumen tritt desgleichen nicht deutlich hervor (9: *b*). Die Durchschnitte machen den Eindruck einer kompakten Masse, die ohne Ordnung mit zerstreuten Zellen, von unregelmäßiger Form erfüllt ist (Fig. 7 *b*). Besonders nach Mucicarmin M., das intensiv die Zellen und das Secret tingiert und die Klarheit des Präparates verwischt, erhalten wir dieses Bild. Erst genaue Quer- oder Längsschnitte, zu denen wir nur Kern- oder auch Kern- und Plasmafärbung angewendet haben, überzeugen uns allmählich, daß inmitten der Drüse ein Lumen sich befindet (Fig. 7, 8: 1) und daß der Raum zwischen ihm und der oben beschriebenen Hülle mit einer Schicht von Zellen ausgekleidet ist. Es scheint mir, daß die Zellen in einer Schicht hervortreten, also ein einschichtiges, drüsiges Epithel bilden (Fig. 7*a*, 8). Insofern sie aber mehrere Schichten zeigen, so geschieht dies auf schräg getroffenen Schnitten (Fig. 7 *b*). In letztem Falle eben erhalten wir das Bild von verworrenen, zerstreuten, »polyedrischen Zellen«, und als solche betrachtet sie auch Hecht. Ich glaube also, daß sich die Zelle der Pharyngealdrüsen nur dann als polygonal darstellt, wenn sie quer oder schief durchschnitten ist. Dagegen längs getroffen auf den senkrecht zu den Wänden der Drüsen verlaufenden Schnitten, stellt sie uns ein mehr oder minder ausgezogenes, an der Basis erweitertes, rechtwinkliges Dreieck dar, und bildet in der Verbindung mit den benachbarten Zellen ein einschichtiges, hohes, cylindrisches Epithel (Fig. 7*a* : 5).

In diesem befinden sich zwei Arten von Zellen: 1) die Drüsenzellen, 2) und die Stützzellen (Fig. 7: 4, 5, 6). Die letzten (Fig. 7: 2, 3, 6) treten hier nicht deutlich hervor. Es sind nämlich sehr zusammengedrückte Zellen, die sich erst auf den, in das Lumen des Ausführungsganges hineinragenden Enden etwas erweitern. Am besten kann man sie an dem ganz kleinen Kerne erkennen, der seinen kleinen Dimensionen wegen von allen andern im Innern der Drüse zu unterscheiden ist. Dabei liegt er stets oben zwischen zwei Drüsenzellen. Die Stützzellen sind immer bewimpert; die Wimpern sind sehr lange, dicke Fäden, die nur selten deutlich im Lumen zumVorschein kommen. — Die

Drüsenzellen treten in Form von 1) acidophilen und 2) basophilen Zellen auf (Fig. 7: 4, 5). Diese Unterscheidung beruht nicht nur auf der chemischen Affinität zu den verschiedenen Farbstoffen, sondern auch auf der Morphologie sowohl des Cytoplasmas, wie auch des Kernes.

1) Die basophile Zelle (Fig. 10, 11). — Die Mehrzahl der Drüsenzellen ist, ihrer Natur nach, basophil. Auf Grund der mikrochemischen Reaktionen könnte man sie »Schleimzellen« nennen. Ihr Inhalt wäre nichts anders, als eine spezielle Art von Schleim, der sich vor allem am besten in Mayers Mucicarmin färbt. Das undifferenzierte Cytoplasma (Fig. 10, 11 :1), das sich mit sauren Farbstoffen, z. B. Orange G. tingiert, tritt in der basophilen Zelle nur in sehr kleinen Mengen auf. Es umgibt immer den Kern in Gestalt einer schmalen, irregulären Schicht, die den Eindruck einer sternförmigen Hülle macht. Ihre Strahlen laufen gegen den Kern zusammen und treten außerhalb desselben auseinander. Dieses Cytoplasma weist im Innern feine, kleinste Körnchen auf, die eine Art sehr dünnen, kleinmaschigen Netzes bilden. Dieses geht in ein dickes, deutliches Wabenwerk über, (Fig. 10, 11: 2), das schon den ganzen Rest der Zelle ausfüllt. Als die am meisten charakteristische Eigenschaft der basophilen Zelle ist das eben erwähnte Wabenwerk, welches sich in diesem Falle intensiv in Mucicarmin M. färbt, zu betrachten. Auf verschiedenen, von mehreren Exemplaren stammenden, Schnittserien tritt es mehr oder minder unregelmäßig, sowohl als das dünne, als auch als das dicke Wabenwerk auf, und bildet entweder größere, oder kleinere Maschen. In den meisten Fällen sind sie hell und durchsichtig und weisen keine Färbung auf (Fig. 10, 11: 3), stellenweise aber, hier und da bringen sie eine, sich sehr schwach in Mucicarmin färbende Substanz zum Vorschein. Sie bildet keine deutliche Vacuole, häufig aber einen kleinen, irregulären Fleck, der die Masche im ganzen nicht ausfüllt (Fig. 10, 11: 4). In diesem Wabensystem bemerken wir eine Menge von Körnchen, die gänzlich mit denen identisch sind, die in dem, den Kern umringenden, Plasma auftreten. Sie tingieren sich mit Kernfarbstoffen. Nach einer genauen und längeren Beobachtung unter dem Immersionsobjektive muß man zugeben, daß sie sich in den Fäden des Netzes, an der Peripherie ihrer Maschen befinden. Der Kern endlich der basophilen Zelle zeigt keine erkennbare Struktur: er bildet immer einen dunklen, homogenen, unregelmäßigen, chromatischen Fleck und liegt am häufigsten in der Mitte der Zelle, zuweilen aber an ihrer Basis, wo er platt zusammengedrückt ist (Fig. 10).

Das oben beschriebene, mikroskopische Bild soll nicht in allem

wörtlich genommen werden, denn es würde dann dem wirklichen Baue der Zelle nicht entsprechen. Die Interpretation ist gar nicht leicht, und nicht alle Verfasser sind in dieser Frage derselben Meinung.

Ähnliche Zellen hat Saint-Hilaire in den keine Säure absondernden Speicheldrüsen von *Tritonium nodiferum* beschrieben und sie als die »durchsichtigen oder basophilen« bezeichnet. Es scheint mir, daß dieser Verfasser das in den basophilen Zellen auftretende Netz buchstäblich nimmt, indem er sagt: »nach Secretabsonderung werden sie nur aus einem dünnen Plasmanetze bestehen« (9: *c*; S. 267). Das Vorhandensein eines solchen, aus den in gegenseitiger Verbindung stehenden Maschen, zusammengesetzten Wabensystems nehmen noch einige, obwohl nicht zahlreiche, Autoren an[1]. Die andern aber, wie z. B. M. Pacaut und P. Vigier, erklären in ihrer Monographie der Speicheldrüsen von *Helix*[2] das Bestehen dieses basophilen Netzes auf solche Weise, daß die, die Zelle ausfüllenden und dicht aneinandergepreßten Schleimvacuolen sich nur an ihrer Peripherie in Schleimfarbstoffen färben, was im Durchschnitte das Bild eines Wabenwerkes von hellen Maschen bildet.

Meinerseits bin ich überzeugt, daß das Netz nur ein optisches Bild eines stark vacuolisierten Protoplasmas ist. Diese von einer Mehrzahl heutiger Drüsenforscher geteilte Anschauung, faßt M. Heidenhain in einem Satze kurz zusammen: ». . . zur Zeit allgemein zugegeben wird, daß jenes zwischen den Granulis befindliche Netzwerk der optische Ausdruck eines Wabenwerkes ist, welches dadurch zustande kommt, daß die allmählich anwachsenden Granula die plasmatische Zwischensubstanz in die Form eines sekundären Wabensystems hineinprägen . . .« (6; S. 341). Im Lichte dieser Interpretation verliert die Zelle nach Secretabsonderung ihr wabenartiges Aussehen und wird protoplasmatisch. Das Cytoplasma füllt sie dann bequem aus. — Was die hellen und durchsichtigen Maschen anbelangt, die mit Schleimvacuolen erfüllt werden sollen, so sind sie künstlich durch den Einfluß der Reagenzien verursacht. Die Schleimvacuolen sind nämlich in den letzten aufgelöst worden. — Die Tatsache wieder, daß sich das plasmatische Netzwerk mit den Schleimfarbstoffen tingiert, findet ihre Erklärung in den folgenden Worten Metzners[3], eines vortrefflichen, heutigen

[1] Vidi Heidenhain, M.: »Plasma und Zelle«. Jena 1907. S. 341. c) Allgemeine Histologie der Drüsenzellen.

[2] M. Pacaut et P. Vigier: Les glandes salivaires de l'Escargot (*Helix pomatia* L.). (Archives d'anatomie microscopique. T. VIII. 1905—1906. S. 425 bis 659. Taf. XIII—XV.)

[3] R. Metzner: Die histologischen Veränderungen der Drüsen bei ihrer

Drüsenkenners: »Die Lösung, welche die Schleimgranula der Katzenorbitalis vorzüglich konserviert, gibt, auf die gleiche Drüse des Hundes angewandt, weit weniger vollkommene Bilder. Auf den ersten Anblick glaubt man lauter Ringkörner zu sehen; die genaue Untersuchung zeigt aber, daß die Granula geschwollen, zum Teil zerstört und ihre Schleimsubstanz auf das intergranuläre Protoplasma niedergeschlagen worden ist und so ein unregelmäßiges dickwandiges Wabenwerk hervorgebracht hat, in dessen Lücken nur ganz spärliche, sich nicht färbende Reste der Granula liegen« (S. 940). —Ich habe bereits erwähnt, daß sowohl in der plasmatischen Zwischensubstanz, wie auch im Protoplasma rings des Kernes eine ganze Menge von kleinen Körnchen sich befindet. Es sind die »Protoplasmakörner« oder »Primärgranula« der Autoren, die den späteren Secretgranula der Zelle den Anfang geben. — Was endlich den Kern anbelangt, welchen ich und mehrere Autoren, wie z. B. Saint-Hilaire, Pacaut und Vigier in der Schleimzelle der Speicheldrüsen der Weichtiere auf dem Stadium der Secretanhäufung auf ähnliche Weise beschrieben haben, konnte ich Metzners Auffassung nicht bestätigen. Er hält den so aussehenden Kern nicht für den Kern selbst, sondern für eine Zusammenschließung des Protoplasmas in dessen Mitte, unter starken Vergrößerungen und auf sehr dünnen Schnitten der eigentliche Kern mit dem Kernchen zum Vorschein tritt (ibidem S. 943).

2) Die acidophile Zelle (Fig. 12). — Sie ist ganz den oxyphilen Zellen Saint-Hilaires ähnlich, die er in den, keine Säure absondernden, Speicheldrüsen einiger Prosobranchiata und Opistobranchiata beschrieben hat (9 : *c*). Besonders die auf der Taf. V, Fig. 6, bei *Tritonium nodiferum* gezeichnete Zelle stellt uns, ihren dunklen plattgedrückten Kern ausgeschlossen, ein ganz ähnliches Bild dar. — Unsre Zelle ist also im ganzen mit zahlreichen dicht anliegenden Granula beladen (Fig. 12: 1), die sich in S.-Fuchsin, Eosin, Orange G., Kongorot und in Heidenhains Hämatoxylin färben. Die, durch die letzten zusammengedrängte, plasmatische Zwischensubstanz ist nur an den kleinsten, sich in Kernfarbstoffen färbenden, »Primärgranula« zu erkennen (Fig. 12: 2). Den Beobachtungen der Verfasser zuwider, die in solchen Zellen gewöhnlich zusammengedrückte, unregelmäßige, durch die andrängenden Granula deformierte Kerne beschrieben, fand ich immer einen großen, blasenförmigen, deutlich konturierten, granulösen Kern,

Tätigkeit. (W. Nagel: Handbuch der Physiologie des Menschen. VI. Bd. 1907. S. 899—1024. Taf. II—III.)

mit den, sich in Säuerfarbstoffen färbenden Kernchen. Ob diese, ihrem Aussehen nach, typisch eiweißhaltige Zelle, eine wirklich abweichende Zellengattung darstellt, oder ob sie mit der vorigen, basophilen zusammen zwei Funktionsstadien einer und derselben Zelle bildet, bin ich nicht imstande zu entscheiden. Es ist nämlich aus den Drüsenuntersuchungen bekannt, daß der Schleim, bevor er sich schließlich in der Zelle ausbildet, das Stadium eines Präproduktes (»Mucigen«) durchmachen kann, in welchem sich die Schleimzelle, ganz wie eine Eiweißzelle, verhält[1]. Wollte ich diese Frage lösen, so müßte ich ganz abweichende Forschungen anstellen, die die mikroskopische Untersuchung mit dem physiologischen Experiment verbänden und sowohl ein lebendiges, frisches Material, wie auch eine andre Technik (Methode) erforderten. Ich beschränke mich nur auf die Aufzählung einiger Verfasser, besonders aus der letzten Zeit, die auch eine ähnliche Zweiheit im Bau der morphologischen Elemente der Speicheldrüsen bei den Mollusken bestätigt haben. Ich will diese Frage auch deswegen an dieser Stelle berühren, weil Saint-Hilaire (der ihnen angehört), auf Grund seiner Untersuchungen und auf Grund einer Zusammenstellung der Ergebnisse andrer Autoren, zu einigen Verallgemeinerungen in dieser Hinsicht gelangt, betreffs welcher auch ich das Wort ergreifen möchte.

Rawitz[2] hat die hinteren Speicheldrüsen der Cephalopoden, ihrer Natur wegen, als gleichzeitig Schleim- und Eiweißdrüsen anerkannt. Er stellte die Untersuchungen seines Vorgängers Joubins in Abrede, der sie als ausschließlich schleimige betrachtete[3]. Der Reihe nach hat R. Krause die Untersuchungen beider genannten Autoren in Zweifel gestellt[4]. In seiner interessanten Abhandlung beweist er sowohl auf Grund der mikroskopischen Beobachtungen und physiologischen Experimente, wie auch auf Grund der chemischen Secretanalyse, daß sie ausschließlich eiweißhaltig sind, »da die Drüsen gar keinen Schleim, wenigstens nicht in nachweisbaren Mengen, absondern« (S. 1098). Er fand zwar sehr zerstreute, schwach grün in Biondi gefärbte Zellen,

[1] M. Heidenhain (6), S. 361: 3) »Präprodukte und Metathese der Granula in den Schleimzellen«.

[2] Dr. B. Rawitz: Über den feineren Bau der hinteren Speicheldrüsen der Cephalopoden. (Archiv für mikroskop. Anatomie. Bd. XXXIX. 1892. S. 596 bis 611. 1 Tafel.)

[3] Joubin: Recherches sur la morphologie comparée des glandes salivaires. (Archives de la Zoologie expérim. T. V bis 1890.)

[4] Dr. R. Krause: Über Bau und Funktion der hinteren Speicheldrüsen der Octopoden. (Sitzungsberichte d. königl. preußisch. Akad. d. Wissensch. zu Berlin. 1897. S. 1085—1098.)

hält sie aber nicht für Schleimzellen, da sie sich nicht mit Thionin und Mucicarmin tingierten und da die chemische Analyse gar keine Spur von Schleim erwiesen hat. Trotzdem aber behauptet Saint-Hilaire (9 : *c*; S. 288), der Anhänger der Zweiheit, auf Grund eigener Prüfung, bei *Octopus*, daß die Speicheldrüsen der Cephalopoden aus oxyphilen und basophilen Zellen zusammengesetzt sind. Die letzten sollen, mit Rawitz Beobachtungen übereinstimmend, eine schleimähnliche, sich in Fäden ausziehende Substanz absondern.

Unter den Gastropoden sind am besten die Pulmonaten bearbeitet. In ihrer großen Monographie vom Jahre 1906, der in demselben und im vorigen Jahre zahlreiche Mitteilungen vorangehen, finden M. Pacaut und P. Vigier in den Speicheldrüsen von *Helix* (sowohl in den vorderen sogenannten »Nalepadrüsen«, wie auch in den hinteren), fünf Arten von Zellen, »die mit zwei Absonderungsstadien von zwei verschiedenen Secretprodukten: des Schleims (du mucus) und des Eiweiß (du zymogène) verbunden sind«[1]. Diese zwei Stadien aber »gehören nicht den specifisch verschiedenen Elementen an, es sind zwei successive Funktionsstadien eines und desselben Elementes, nicht aber zwei verschiedene Zellgattungen«[2], wie es Saint-Hilaire wollte (9 : *c*; S. 287).

Nachdem er im Jahre 1902 das Auftreten von diesen zwei verschiedenen Elementen bei einigen Prosobranchiaten (*Dolium*, *Cassidaria*, bei einigen Arten von *Tritonium*), wie auch bei einigen Opistobranchiaten, (*Pleurobranchaea*, *Umbrella*, *Aplysia*, *Oscanius*) bestätigt hat, wurde er überzeugt, daß sie nur Funktionsstadien einer und derselben Zelle darstellen (9 : *b*). Aber schon im nächsten Jahre 1903 schreibt er: »Diese zwei Zellarten zeigen immer das charakteristische Aussehen und die specifische Färbung. Es lassen sich zwischen ihnen keine Übergangsstadien aufstellen.« (9 : *c*; S. 267). Er stellt deswegen diesen Bautypus als einen allen Mollusken allgemeinen auf. Ich meine, daß eine solche Verallgemeinerung vorzeitig und — wie wir sehen — nicht mit allen Angaben übereinstimmend ist, um so mehr, da einige Verfasser bei gewissen Mollusken sich einerlei färbende, also ihrer Natur nach homogene, Speicheldrüsen entdeckt haben. Prof. K. Kwietniewski[3] hat z. B. solche bei *Pteropoda gymnosomata* beschrieben.

[1] M. Pacaut und P. Vigier: »Les glandes de Nalepa«. (Comptes Rendus . . . de la Société de Biologie. 1906. T. I. S. 230.)

[2] Ibidem. S. 419—421: »Évolution du zymocyte dans les glandes salivaires proprement dites de l'Escargot«.

[3] K. Kwietniewski: Contribuzioni alla conoscenza anatomo-zoologica degli Pteropodi Gimnosomi del mare mediterraneo. Roma 1903.

Sie färben sich lebhaft rot in Triacid von Ehrlich, oder gelb in Picrocarmin, was später von Meisenheimer bestätigt wurde[1]. Was die Pharyngeal- oder Buccaldrüsen anbetrifft, so sind nach meiner Beobachtung, die bei *Doriopsis* zweifellos acidophil, dieselben dagegen bei *Spurilla* z. B. basophil.

B. Der Ausführungsgang.

Der Ausführungsgang ist in der Mitte der Drüse schwer zu sehen und hat keine eignen Wände. Es bilden hier ganz einfach die Zellen durch das Auseinandertreten einen freien Raum, der eben als Ausführungsgang aufzufassen ist (Fig. 7, 8: 1). Der Regel nach ist er mit Secret erfüllt (Fig. 7: 1), das in Mucicarmin gefärbt, seine Anwesenheit verwischt. Erst in der Gegend des Nervenringes verengert sich plötzlich die Drüse und geht in den, mit eignen Wänden versehenen, Ausführungsgang über (Fig. 3: 1; 8). An dieser Stelle nämlich verkleinern sich plötzlich die Drüsenzellen, verlieren ihre Drüsennatur und werden ganz einfache, plasmatische Zellen (Fig. 8: 8). Sie sind alle bewimpert (Fig. 9). Man sieht, daß diese Wimpern auf einem Saume (Fig. 8: 2, 9) ruhen. Die Grenzen zwischen den Zellen sind nicht zu sehen, die blasenförmigen, feingranulierten Kerne mit Kernchen treten dagegen deutlich hervor (Fig. 8: 10; 9).

Die Mundröhrendrüsen. (Die sekundären Speicheldrüsen.)

1. Der anatomische Bau, die Lage und der Verlauf.

Die Mundröhrendrüsen stellen zwei geräumige, sackförmige Drüsensäcke vor mit den im Verhältnis zu dem breiten Lumen dünnen Wänden. Falsch ist also sowohl die Beobachtung von Alder und Hancock über die einfache Drüse mit dem einfachen Ausführungsgang, wie auch die von Bergh über die große, weißliche Masse, die an der rechten Seite vom Schlundkopfe liegt. Die beiden Säcke unterscheiden sich in mancher Hinsicht voneinander, der größte Unterschied aber liegt in dem Aussehen und in dem Bau ihrer Ausführungsgänge. Die letzten münden in die hintere Wand der Mundröhre, gleich unter dem Munde (Fig. 1, 5.), nicht aber direkt unter dem Schlundkopfe, wie es Hecht zeichnet (5; Taf. III, Fig. 39). Die beiden Ausführungsgänge sind wirklich in ihrem Verlaufe nach hinten »intimement accolés« (5; S. 668). Der obere, der Buccalmasse anliegende, ist rinnenförmig und umfaßt

[1] Johannes Meisenheimer: Pteropoda. (Wissenschaftl. Ergebnisse d. deutsch. Tiefsee-Expedition »Valdivia«. Bd. IX. 1905.)

den unteren röhrenförmigen (Fig. 3: 7; 21). Nachdem sie den Mund verlassen haben, ziehen sie sich, dem Schlundkopf dicht anliegend, genau in der Mittellinie nach hinten (Fig. 5). Sie sind in dieser ganzen Gegend verdickt. Erst noch vor dem Ende des Schlundkopfes verengern sie sich in zwei dünne Röhrchen und münden nach einem kurzen, freien Verlaufe in die entsprechenden Drüsen. Diese selbst liegen regelmäßig in ganzen, oder in ihrer größeren Partie an der linken Seite des Körpers, zwischen dem Fuße und dem Darmkanal, die rechte Seite dagegen wird von den Geschlechtsdrüsen eingenommen. In ihrem weiteren Verlaufe begleiten sie den Oesophagus, erreichen den Magen und ziehen sich unter ihm eine gewisse Strecke hin, wo sie auch endigen. — Ihre gegenseitige Lage ist der Art, daß die mit dem rinnenförmigen Ausführungsgange versehene Drüse entweder über der andern, oder aber an ihrer Seite, z. B. rechts von ihr sich befindet. Sie ist nicht immer die längere — wie es Hecht will —, da ich solchen Exemplaren begegnete, bei denen die untere weiter nach hinten, als die obere reichte. Die Wände der beiden Drüsen sind stark gefaltet und mit großen, kugelförmigen Zellen besetzt (Fig. 2: 3). Die Mehrzahl von ihnen gehört der oberen Drüse, deren Wände auch stärker, als die der unteren gefaltet sind. (Ihre Beschreibung unten.) — Ich muß noch erwähnen, daß die Bauchwand des röhrenförmigen Ausführungsganges in eine rätselhafte Ausstülpung übergeht, welche aus der hinteren Wand der Mundröhre ihren Anfang nimmt (Fig. 5: 17). Diese Ausstülpung hat anfangs ihr eignes Lumen und tritt deswegen auf den Querschnitten scheinbar als ein dritter Ausführungsgang auf. Sie umfaßt von unten rinnenförmig den röhrenförmigen Ausführungsgang und berührt mit ihren Rändern die obere Rinne, ja sie vereinigt sich sogar mit ihr. Auf diese Weise entsteht eine vollständige Röhre, in deren Mitte der röhrenförmige Ausführungsgang verläuft. Je weiter nach hinten desto mehr verengert sich das Lumen der Ausstülpung. In der Mitte endlich der verdickten Ausführungsgänge fallen die beiden Wände aufeinander. Die obere Wand verschwindet früher, die untere dagegen verläuft noch eine Strecke weiter nach hinten (Fig. 21: 4), um bald auch zu verschwinden.

2. Der histologische Bau.

A. Die Drüsen.

Die Drüsen besitzen außer den Unterschieden auch gewisse, gemeinsame Eigenschaften. Erstens, zuerst färben sie sich in Sauerfarbstoffen, mit denen sich die Drüse mit dem röhrenförmigen Ausführungsgange

etwas intensiver tingiert. Zweitens besitzen sie acidophile, mit einer Hülle (Membran) versehene, nach einen Typus gebaute Zellen. Drittens haben sie eine identische äußere »Tunica« und es fehlen ihnen viertens, die Stützzellen, wie auch die Bewimperung.

Die äußere Hülle ist aus ausgezogenen Muskelelementen zusammengesetzt, die denen, bei den Pharyngealdrüsen beschriebenen, ähnlich sind. Außer diesen aber, treten noch sternförmige, verzweigte Bindegewebszellen hervor, die einen sehr fein granulierten, scheibenförmigen, platten Kern aufweisen (Fig. 13 *a*, *b*). Saint-Hilaire, der solche Zellen bei den Mollusken beschrieben hat (9 :*a*), hält sie für Muskelelemente. Da ich in ihnen die, von ihm beschriebenen, Längsfibrillen nicht gesehen habe, betrachte ich sie als Bindegewebszellen.

Über den Bau der Drüsenzellen finden wir bei Hecht keine Beschreibung. Er erwähnt nur »einer Schicht der großen Zellen, die in der Mitte der andern, kleineren zerstreut sind« (5; S. 667). Immer noch in Erwägung der gemeinsamen Eigenschaften, bemerke ich, daß die prismatischen Zellen wirklich ein einschichtiges Drüsenepithel bilden. Sie sind im Querschnitte polygonal (vier- oder fünfseitig), im Längsschnitt dagegen rechtwinklig. Während der Funktionsstadien verändert sich sowohl die Größe, wie auch die Gestalt der Zelle, indem sie ein abweichendes Aussehen in den beiden Drüsen annimmt. Alle Zellen charakterisiert eine, an der Basis gelegene, Streifung, welche aus kurzen Stäbchen zusammengesetzt ist, die bis zum Kerne, oder noch höher reichen (Fig. 15, 16). Sie färben sich in Kernfarbstoffen, besonders schön aber treten sie in Heidenhains Hämatoxylin hervor. Die Drüsenzellen weisen überhaupt sehr häufig diese intraplasmatische, basophile Streifung auf. Ich will nicht entscheiden, ob diese in unserm Falle in irgendwelchem Zusammenhange mit den »Basalfilamenten« der Autoren steht, die mit der Entstehung der Secretkörner, oder — nach Heidenhains Hypothese (6; S. 347—348, 387—391) — mit der Funktion der Wasserzufuhr verbunden sein sollen. Saint-Hilaire hat sie in den Speicheldrüsen von *Aphysia* beschrieben. Er schreibt ihnen aber keine spezielle Bedeutung in der Secretentwicklung zu, da er sie sogar in den sehr intensiv arbeitenden Zellen nicht immer fand (9 :*c* ; S. 291, 282—283; Taf. IV, Fig. 37, 58, 59, 62).

a. Die Drüse mit dem röhrenförmigen Ausführungsgange.

Ich habe schon erwähnt, daß nicht alle Zellen eine und dieselbe Größe besitzen. In jeder Schnittserie nämlich finden wir zahlreiche

Übergänge von sehr kleinen zu sehr großen Zellen. Die ersten sind von schmaler, cylindrischer Gestalt. In größerer Zahl auftretend, befinden sie sich regelmäßig in der Nachbarschaft der großen, kugelförmigen, schon oben erwähnten, Zellen. Sie bilden aber ein solches cylindrisches Epithel auch außerhalb derselben. Ihr feinkörniges Cytoplasma (Fig. 14) zeigt den blasenförmigen, granulierten, nahe der Zellbasis gelegenen, Kern mit Kernchen. Ihre längere Achse steht vertical zu den Wänden der Drüse, während der Absonderungstätigkeit aber verlängert sich die Zellbasis so, daß ihre längere Achse jetzt eine parallel zu den Drüsenwänden verlaufende Richtung annimmt. Auf solche Weise wird die Zelle zweimal so breit, als hoch. Ein aus solchen Zellen zusammengesetztes Epithel trifft man nur in der mit dem röhrenförmigen Ausführungsgang versehenen Drüse (Fig. 15, 16). Im Stadium der Secretausfüllung zeigt uns die Drüsenzelle gleich über der Streifung (Fig. 15: 1) den deutlich konturierten, großen, kugelförmigen Kern mit den zahlreichen Chromatinkörnern und mit den exzentrisch gelegenen, blasenförmigen, acidophilen Kernchen. Außerdem ist die ganze Zelle mit Granula gefüllt. Diese häufen sich besonders über dem Kern zusammen und färben sich hier sehr intensiv (Fig. 15: 3). Sie verursachen zuweilen das schwache Plattdrücken des Kernes und eine charakteristische Ausstülpung der Zellhaut, die eben in diesen Fällen in manchen Zellen sehr deutlich zum Vorschein kommt. Die wabenartige, plasmatische Zwischensubstanz ist von den Körnern gänzlich verdrängt, oder mit ihnen bedeckt, nur die kleinsten, zwischengranulären, basophilen »Primärkörnchen« sind deutlich zu sehen (Fig. 15: 4). Ein andres Funktionsstadium (Fig. 16) zeigt uns aber deutlich, daß die oben erwähnte, plasmatische Zwischensubstanz wirklich in der Zelle besteht. Die Secretgranula sind hier entweder infolge der natürlichen Imbibition durchsichtig geworden, oder sie sind, was wahrscheinlicher erscheint, in den Reagenzien aufgelöst worden. Die Zelle wurde dadurch stark vacuolisiert und hat fast ein schaumiges Aussehen angenommen. In diesem Falle war in ihr ein ganz und gar regelmäßiges Netz mit feinen Körnchen zu sehen. Eine solche Zelle weist drei Partien auf: 1) die basale mit einer Streifung, 2) die helle centrale Partie, deren Netzmaschen gänzlich durchsichtig sind, und endlich 3) eine Scheitelpartie, die von einer homogenen, acidophilen Substanz eingenommen ist (Fig. 16: 1, 2, 3). In dieser letzten Partie treten infolge des färbigen Kontrastes besonders deutlich »die Primärgranula« hervor. Der ovale Kern, ohne übrigens sein Inneres zu verändern, nimmt fast die ganze Länge der ausgezogenen Zelle ein.

β. Die Drüse mit dem rinnenförmigen Ausführungsgange.

Man kann diese Drüse sofort unter dem Mikroskop von der vorigen unterscheiden. Sie hat vor allem ein stark gefaltetes Epithel, das aus verschieden gestalteten und verschieden großen, sich weniger intensiv färbenden, Zellen zusammengesetzt ist, die einen außergewöhnlich deutlichen Netzbau aufweisen. Ihr kugelförmiger, oder ovaler, granulöser Kern mit Kernchen kann auch eine netzartige Struktur aufweisen. In andern Fällen aber ist er mit ganz unregelmäßigen Chromatinbrocken gefüllt, oder tritt endlich wie ein verwischter Tintenfleck auf, der keine erkennbare Struktur zeigt. Man begegnet häufig und überall zerstreuten, unregelmäßigen, oder ausgezogenen, schmalen Zellen. In einer Reihe aber sind sie nur in der Nachbarschaft der großen, kugelförmigen Zellen geordnet. Sowohl ihr Cytoplasma, wie auch ihr blasenförmiger, näher der Zellbasis gelegener Kern, besitzen eine feinkörnige Struktur. Von solchen führt uns eine ganze Reihe von Übergangsformen, in denen sich die Zelle immer mehr erweitert und ihr Umfang vergrößert zu den, auf der Fig. 17 dargestellten Zellen. Sie zeigen uns das Stadium der größten Secretanhäufung. Wir sehen, wie sie sehr in der Lumenrichtung der Drüse ausgezogen sind. Es ist das eine ausschließlich für diese Drüse charakteristische Eigenschaft; eine solche Höhe erreichen niemals die Zellen der vorher beschriebenen. Sie sind hier also mit kugelförmigen Granula gefüllt, die deutliche Umrisse zeigen und stark das Licht brechen. Auch hier häufen sie sich besonders in der Scheitelpartie, wo sie sich auch intensiver färben (Fig. 17: 1). Das intergranuläre Netz ist nur hier und da, am besten noch nahe der Zellbasis, zu sehen (Fig. 17: 2). Der hier ruhende Kern ist kugelförmig; er schließt das blasenförmige, acidophile Kernchen ein. Die Struktur des Kernes ist nicht leicht zu beschreiben; sie ist aber eher eine körnige, als jede andre; außer den Granula zeigt der Kern unregelmäßige Chromatinbrocken und Bruchstücke, die manchmal auch ein Netz bilden können. Was die Zellhaut anbelangt, so wird sie besonders dann sichtbar, wenn sie, wahrscheinlich von den Reagenzien beeinflußt, von der Zelle sich loslöst (Fig. 18: 1). Die beschriebenen Secretgranula können einigen Veränderungen unterliegen; sie verlieren nämlich den Charakter der scharf abgesonderten Körner, werden matt und machen eher den Eindruck von Vacuolen. Nicht selten trifft man, daß sie in dieser Form auf die Oberfläche der Zelle gelangen. Die Vacuolen können in einen großen Tropfen zusammenfließen, wie es die Fig. 19 : 1 zeigt. Auch hier tritt nach ihrem

Auflösen das deutliche Netz mit den basophilen »Primärgranula« hervor (Fig. 19: 2). Die Fig. 19 stellt uns eben eine solche Zelle vor, mit dem netzartigen Kerne und mit der klar ausgeprägten Streifung (Fig. 19: 3) an der Basis. Die Mehrzahl von den Zellen unsrer Drüse ist eigentlich dieser Art. — Ich muß noch angeben, daß ich auf einer Schnittserie in dem Lumen der Drüse eine ganze Menge von Zellen gefunden habe, die zweifellos aus dem Epithel hinausgeworfen worden sind. Sie waren von einer verschiedenen äußeren Gestalt, und zeigten verschiedene Größe. Ihr mannigfaltig ausgebildetes Innere, sowohl des Cytoplasma selbst, wie auch des Kernes, spricht für das mögliche Zerfallen und für die Degeneration der Drüsenzellen (Fig. 20).

B. Die Ausführungsgänge.

Über ihren histologischen Bau sagt Hecht nicht viel. Er behauptet, daß sie bewimpert und vom Bindegewebe umgeben sind, daß die Zellen in dem röhrenförmigen Ausführungsgange sich intensiver färben und in großer Zahl auftreten, während sie in dem rinnenförmigen minder zahlreich erscheinen, vacuolisiert sind und einen großen Kern besitzen (5; S. 668).

Die beiden Ausführungsgänge 1) laufen in einer gemeinsamen Muskelhülle, und 2) sind bewimpert. Während aber der rinnenförmige aus Drüsen und Stützzellen zusammengesetzt ist, besitzt der andere nichts von den beiden Merkmalen. Er weist nur einfache, plasmatische Zellen auf.

Die Muskelhülle besteht aus ringförmigen, glatten Muskelzellen (Fig. 21: 1). Es scheint, daß außerhalb dieser auch einzelne, zerstreute Längsmuskelfasern verlaufen (Fig. 21: 2). Alle diese Muskeln sind von außen vom Bindegewebe umgeben. Man findet es in besonderer Fülle rings um die Ausführungsgänge angehäuft an der Stelle, wo die letzten sich verengern. Dieses Bindegewebe zeichnet sich hier durch zusammengehäufte, große Zellen aus, die ein helles Plasma und einen granulösen Kern aufweisen (Fig. 22: 2). Außer der erwähnten, gemeinsamen Hülle besitzt der röhrenförmige Ausführungsgang überdies auch eigne längs verlaufende Muskelfasern. Sie sind strukturlos, homogen und brechen stark das Licht sowohl auf den Quer-, wie auch auf den Längsschnitten (Fig. 21: 2'; 22: 1). Ich konnte in ihnen keine Kerne bemerken. Sie setzen sich an die strukturlose Membrana basilaris an (Fig. 21: 3), die den röhrenförmigen Ausführungsgang umringt. Ihre Ansatzstelle befindet sich auf der Höhe, in welcher die oben erwähnte, blinde Einstülpung endigt (Fig. 21: 4). In dieser Gegend ist die Wand

des Ausführungsganges leicht längs gefaltet und in jeder solchen Falte ruht eine glänzende Muskelfaser. Alle zusammen umgeben sie den ganzen Ausführungsgang in der Form eines Kranzes. Ihre Zahl vergrößert sich nach hinten so, daß der erwähnte Kranz in seinem weiteren Verlaufe aus einigen Reihen glänzender Fasern zusammengesetzt ist. An der Stelle, wo der Ausführungsgang sich zu verengern beginnt, scheinen sie in Fäserchen überzugehen, die in dem oben beschriebenen Bindegewebe verschwinden (Fig. 22: 2). Hier also befindet sich die Anheftungsstelle ihres zweiten Endes. Auf den Längsschnitten erhält man den Eindruck, als ob sie in die Zellen dieses Gewebes einmündeten, wie es die Fig. 22: 2 zeigt. Ich glaube aber, daß dieses Bild nicht mit der Wirklichkeit übereinstimmt. Nach meiner Mutmaßung erweitert sich etwas nach ihrem Zusammenziehen das Lumen des Ausführungsganges, wobei dieser in die Tiefe des Körpers hineingezogen wird. Dieses Hineinziehen wird auch durch die blinde Einstülpung ermöglicht, worin eben ihre wahrscheinliche Bedeutung zu suchen ist.

α. Der röhrenförmige Ausführungsgang.

Auf der Membrana basilaris ruhen ausgezogene, prismatische Zellen. Auf dem Längsschnitte erkennt man, daß sie schräg zu der Oberfläche der Wände geordnet sind und die Gestalt eines leicht umgebogenen Keiles aufweisen, der mit seinem verschmälerten Ende der Basis anliegt (Fig. 22: 3). Ich glaube aber, daß diese Gestalt nur durch den schräggetroffenen Durchschnitt längs der einen Kante des Prismas entstanden ist. Die dreieckige Gestalt der Zelle, die man wieder im Querschnitt erhält, müssen wir als den Ausdruck eines ähnlichen Durchschnittes auffassen (Fig. 21: 5). Als wirklich und gewiß ist nur das Neigen der Zellen anzunehmen. Es ist die Ursache einer Verwischung der Klarheit des Bildes auf dem Querschnitte, da es uns zugleich mehrere Schichten von Zellen und Kernen zum Vorschein bringt (Fig. 21: 6). Jedenfalls ist deutlich zu sehen, daß die plasmatische, bewimperte, intensiv in Sauerfarbstoffen sich färbende Zelle einen kugelförmigen, granulösen Kern mit Kernchen einschließt (Fig. 21: 5).

β. Der rinnenförmige Ausführungsgang.

Er ist in seiner erweiterten Partie aus 1) Stütz- und 2) Drüsenzellen zusammengesetzt. Die ersten sind bewimpert und stellen keine speziellen Eigenschaften vor. Ihr Kern ist stäbchenförmig und feingranuliert (Fig. 21: 7). Die Drüsenzellen dagegen unterscheiden sich von allen

bisher beschriebenen (Fig. 21: 8). Sie sind im Verhältnis zu denen des röhrenförmigen Ausführungsganges sehr groß, an der Basis erweitert, gegen das Lumen dagegen verengert. Sie sind auch acidophil und schräg geordnet. Die Zellbasis ist mit einer, uns schon bekannten, Streifung versehen; auf diese folgt eine vacuolisierte, intensiv gefärbte Plasmaschicht. Hier ruht ein großer, kugelförmiger, deutlich konturierter Kern, mit zahlreichen Chromatinkörnchen und mit dem, stets excentrisch gelegenen, acidophilen Kernchen. Übrigens ist die Zelle mit einer ganzen Menge glasartiger Körnchen erfüllt, die sich schwach färben und von hinten mit einer halbkreisförmigen, plasmatischen Linie begrenzt sind. Nachdem die beiden Ausführungsgänge ihren Durchmesser nach hinten verkleinert haben, werden sie sehr schmal und stellen auf den Querschnitten zwei kleine Kreise vor, die an der Stelle, wo sie aneinanderstoßen, plattgedrückt sind. Ihr Epithel besteht aus kleinen, undeutlich abgegrenzten Zellen, die kleine, blasenförmige, granulöse Kerne einschließen. Übrigens weist es nichts außergewöhnliches auf (Fig. 22: 5).

Was die blinde Einstülpung anbelangt, so ist sie aus einem, einschichtigen Epithel zusammengesetzt. Die Zellen kennzeichnen ihre Anwesenheit nur durch die Kerne, da ihre Zwischengrenzen nicht aufzuweisen sind. Besonders die untere Wand schließt zahlreiche, blasenförmige, ovale, zuweilen aber stark plattgedrückte Kerne ein, die eine deutlich körnige Struktur zeigen (Fig. 21: 4). Die obere dagegen ist fast strukturlos und zeigt kaum hier und da einen, übrigens identisch gebauten, Kern.

C. Die kugelförmigen Zellen der Mundröhrendrüsen.

Nach Hecht sollen die, schon oben erwähnten, kugelförmigen Zellen nur im Zusammenhang mit der unteren Drüse vorkommen, indessen zeichnet er sie (Taf. III, Fig. 39) in Verbindung mit den Wänden der oberen, mit dem röhrenförmigen Ausführungsgange versehenen Drüse. Nach seiner Beschreibung sind sie von einer Bindegewebsschicht umsponnen, sind groß, rundlich und weisen einen Durchmesser, der bis 60 μ gelangt, auf. Sie münden in die Drüse an der Stelle, an welcher die Drüsenzellen seitlich zusammengedrückt sind, also normal erscheinen. Ihr feinkörniges Plasma zerfällt in der Nachbarschaft der Mündung in Fäden; es besitzt einen riesigen Kern mit Kernchen und zahlreichen Granula. Aus dem Epithel der Drüse entstanden, verlieren sie endlich im Laufe ihrer Entwicklung jede Spur von irgendwelcher Kommunikation, indem sie fast frei in der Körperhöhle erscheinen (5; S. 667—668).

Die Beobachtungen Hechts sind richtig. Es sind wirklich riesige, kugelförmige Zellen, deren Durchmesser 30 bis zu 70 μ beträgt. Sie kommen vorwiegend im Zusammenhange mit der mit dem rinnenförmigen Ausführungsgange versehenen Drüse vor, während die andere weniger davon besitzt. Sie treten einzeln, oder in der Zahl von zwei bis vier auf, indem sie dicht aneinander anliegen. Sie ruhen immer außerhalb des Epithels der beiden Drüsen, sind aber stets mit ihm verbunden. Ich habe sie niemals als frei in der Körperhöhle liegende Zellen gefunden. Zwar tritt ihre Mündung, die sich manchmal sehr deutlich sichtbar macht (Fig. 23), nicht immer klar entgegen, sie läßt sich sogar in einer Mehrzahl von Fällen nicht bestätigen, dennoch sind die Zellen auch dann an das Epithel angesetzt und treten in einem engen Zusammenhang mit dem letzten auf. Zu beiden Seiten ihrer Mündungsstelle besteht das Epithel der Drüse aus kleinen, schmalen, offenbar undifferenzierten Zellen und bildet zuweilen eine Einstülpung in der Art einer Nische (Fig. 25: 3). Sie verdient desto mehr diesen Namen, weil sie an ihren beiden Rändern in große Drüsenzellen übergeht, die gegeneinander geneigt, sie von oben begrenzen. Wie es aber die Fig. 23 zeigt, tritt sie nicht immer auf. Nach meiner Mutmaßung, die mit der von Hecht übereinstimmt, vergrößert sich eine, anfangs undifferenzierte, Zelle der Drüse in solchem Grade, daß sie sich nach außen ausstülpt, da sie nicht mehr im Lumen der Drüse Platz findet. Für diese Interpretation spricht der Bau unserer Zellen, der mit dem der Drüsenzellen selbst identisch ist. Sie sind überdies mit einer kerntragenden Muskelhülle umgeben. Das mikroskopische Bild bestätigt zweifellos, daß diese Muskelhülle nur eine Fortsetzung der Tunica propria der Drüsen selbst bildet (Fig. 23: 1). — Die kugelförmigen Zellen sind granulös. Zwischen den ziemlich kleinen, acidophilen Granula tritt eine Menge von »Primärgranula« auf (Fig. 23), die zweifellos dem plasmatischen Wabensystem angehören, dieses aber ist hier gänzlich mit Secretgranula bedeckt. Auch hier können sie zusammenfließen und ein Secret bilden, das eine fibrilläre Struktur aufweist. Es tritt in der Form eines intensiv gefärbten Zapfens auf, der zwischen dem Kern und der dem Lumen des Ausführungsganges zugewandten Partie der Zelle liegt (Fig. 23, 25: 2). In seiner Mitte ruhen ein oder zuweilen zwei große, kreisrunde, oder ovale Kerne mit deutlichen Umrissen und zahlreichen Chromatingranula. In dem Kern ist entweder ein Kernchen eingeschlossen, oder aber treten einige Kernchen auf. Das Kernchen zeigt die Form eines acidophilen Bläschens, das in der Mitte der dicht um ihn gesammelten Chromatinkörner liegt (Fig. 23). Am häufig-

sten aber trifft man das Kernchen in der Gestalt eines ovalen Fleckes, der einen größeren, oder einige, kleinere, glänzende, helle Bläschen einschließt. Sowohl der Kern, wie auch das Kernchen können parallel zu den Veränderungen im Innern der Zelle noch andres Aussehen annehmen. Und so habe ich beobachtet, daß im Stadium der vollendeten Secretanhäufung, in welchem der erwähnte Zapfen zum Ausdruck kommt, oder noch nicht besteht, der Kern deutliche Umrisse, zahlreiche Granula und das Kernchen bewahrt (Fig. 23). Die Fig. 24 stellt uns dagegen ein ganz abweichendes Bild vor. Der Inhalt der Zelle ist offenbar entfernt worden, oder befindet sich im Stadium irgendwelcher Zersetzung: der Kern ist dunkel, seine Chromatingranula, an die Peripherie zurückgedrängt, bilden einen unregelmäßigen Saum, die Mitte nehmen zahlreiche, gestaltlose Flecken ein, die sich stark in S.-Fuchsin färben und durch das Chromatin voneinander getrennt sind. Es ist möglich, daß diese Flecken von den zersetzten Kernchen stammen. Noch in andern Zellen begegnete ich netzartigen Kernen, die im Grunde genommen, in nichts von den körnigen sich unterscheiden, da ihr mehr oder minder lockeres Netz aus den Chromatingranula besteht, die aus der Lockerung des granulösen Kernes entstehen können. Ähnliche Kerne besitzen einige Zellen, die im Lumen der mit dem rinnenförmigen Ausführungsgange versehenen Drüse sich befinden. Auf Grund dessen mutmaße ich, daß die kugelförmigen Zellen auch einer Degeneration unterliegen.

Spurilla neapolitana (D'Ch.).

R. Bergh hat als erster diese Form in seinen zwei Arbeiten vom Jahre 1871 (3: *a*) und 1876 (3: b_{β}) beschrieben. In der letzten Arbeit beschränkt er sich nur auf die Bestätigung des Vorhandenseins der Mundröhrendrüsen. Er schildert ihren Verlauf und bezeichnet sie als »schlauchförmig . . . mit feinknotiger Oberfläche« (S. 760). Bezüglich der Pharyngealdrüsen (Buccaldrüsen) sagt er kurz und unsicher: »Es scheinen auch hintere Speicheldrüsen vorzukommen, die weißlich, ziemlich klein waren, bis an den Magen hinreichend« (S. 761). Der Reihe nach hat Trinchese im Jahre 1878 eine Monographie (12: *b*) dieser Form herausgegeben, die mir leider unzugänglich war. Sie wurde aber von Bergh im Jahre 1882 (3: b_{ε}) berücksichtigt. Auf seine kurze Beschreibung, die als der letzte Ausdruck der bisherigen Kenntnisse über die Speicheldrüsen bei *Spurilla* aufgefaßt werden soll, werde ich später ausführliche Rücksicht nehmen. An dieser Stelle betone ich nur, daß diese kurze Beschreibung von Bergh die Angaben über

das äußere Aussehen, die Größe und den Verlauf der beiden Drüsenpaare einschließt. Was aber den histologischen Bau anbelangt, so sind nur die Mundröhrendrüsen, übrigens sehr oberflächlich behandelt worden.

Die Pharyngealdrüsen.

1. Der anatomische Bau, das äußere Aussehen, die Lage und der Verlauf.

Spurilla neap. besitzt zwei Paare von Speicheldrüsen: 1) die pharyngealen (buccalen) und 2) die Mundröhrendrüsen. Die beiden treten in der Form von stark sich windenden Röhrchen auf, daher kann man sie dem Bau nach den tubulösen Drüsen zuzählen. Sie öffnen sich in die vordere Partie der Buccalhöhle, nicht weit von der Pharyngealöffnung, unten, zu beiden Seiten der Zunge. Von hier angefangen, laufen sie verborgen in den muskulösen Wänden des Schlundkopfes. Aus diesem Grunde haben sie auch Bergh und Trinchese vermißt. Sie verlaufen auch stets an den proximalen, der Buccalhöhle zugewandten Seiten der Pharyngealwände. Indem sie sich nach oben richten, verlassen sie die Buccalmasse an der Stelle, wo der Oesophagus in dieselbe mündet. In dieser Gegend, die Bergh unrecht für die eigentliche Mündungsstelle hält, beschreibt und zeichnet er zwei Ampullen, in die nach ihm die beiden Ausführungsgänge sich erweitern sollen. Das Vorhandensein dieser konnte ich nicht bestätigen. Ich habe dagegen beobachtet, daß die beiden Ausführungsgänge ihren unveränderten Durchschnitt stets bewahren. In ihrem weiteren Verlaufe ziehen sie sich nach hinten, zu beiden Seiten des Oesophagus. Bei einigen Exemplaren gehen sie schon in der Gegend des Nervenringes plötzlich in die bedeutend erweiterten Drüsenpartien über, welche, obwohl bedeutend erweitert, immer die Gestalt eines Röhrchens bewahren. Ihre Wände sind hier gefaltet, dabei drehen und winden sie sich so, daß wir auf den Querschnitten zahlreiche, unregelmäßige Kreischen erhalten. Hinter dem Nervenringe biegen sie sich den seitlichen Wänden des Körpers zu und indem sie gegen die Bauchseite herabsinken, verlaufen sie in der Richtung nach vorn. Das ist auch der Grund, daß man sie jetzt unter den Mundröhrendrüsen, die oben verlaufen, trifft. Bei andern Exemplaren habe ich dagegen, mit Bergh übereinstimmend, bestätigt, daß die Ausführungsgänge, nachdem sie die Buccalmasse verlassen haben, als außergewöhnlich dünne Röhrchen bis in die Magengegend reichen, dicht den Magenwänden anliegen und sogar schwer unter dem Mikroskop zu verfolgen

sind. Erst hier, wo die vorderste Partie der Geschlechtsdrüsen zum Vorschein kommt, erweitern sie sich in eine Drüsenabteilung, die nach seitwärts und nach unten sich erstreckt. In beiden Fällen also bewahren sie ihren Röhrencharakter und, obwohl sie in ihrer Drüsenpartie ziemlich stark gefaltete Wände aufweisen, daher auch fast lappig erscheinen, konnte ich sie nicht als abgeplattete, unregelmäßig lappige Drüse, wie es Bergh tut, bezeichnen, indem er zugleich ihren Röhrencharakter nicht betont.

2. Der histologische Bau.

A. Die Drüse.

Auf senkrecht zu den Wänden der Drüse verlaufendem Schnitte bestätigen wir, daß die Drüse aus einem einschichtigen Epithel prismatischer Zellen gebildet ist (Fig. 26), und ein deutliches Lumen in ihrer Mitte einschließt. Die die Drüse umhüllende Tunica propria besteht aus langen, ausgezogenen Zellen, die inmitten einen Kern tragen und überhaupt ihrem Bau nach, mit denen bei *Doto* beschriebenen, übereinstimmen (Fig. 26: 1). In dem Epithel selbst unterscheiden wir 1) die Stützzellen und 2) die Drüsenzellen. Es sind dies typische Stützzellen; im Durchschnitte also fadenförmig, mit einem dreieckigen Köpfchen, das einen kleinen, kugelförmigen Kern aufweist, und undeutlich bewimpert ist (Fig. 26: 2). Auf die Bewimperung schließe ich aus den dicken, unregelmäßig verwickelten Fäden, die dem Epithel anliegen (Fig. 26: 3). — Die Drüsenzellen sind ohne Ausnahme basophil (Fig. 26: 4). Im Durchschnitte treten sie in der Form von einem rechtwinkligen Dreieck auf. Sie sind wabenartig und schließen in ihren Netzfäden kleine »Primärgranula« ein. Die Maschen dagegen sind regelmäßig klar und leer. Näher der Zellbasis ruhen kugelförmige, körnige, mit Kernchen versehene Kerne, die bei weitem größer als die der Stützzellen erscheinen.

B. Der Ausführungsgang.

Dieser ist mit einem deutlichen, einschichtigen Epithel ausgestattet, das aus kleinen fast kubischen plasmatischen Zellen zusammengesetzt ist. Sie besitzen blasenförmige, näher der Zellbasis gelegene, Kerne und lange, gegen die Mündungsrichtung geneigte Wimpern (Fig. 27: 1, 3). Der Ausführungsgang ist auch mit einer Hülle umgeben, die in der Gestalt eines dunklen, linienförmigen Streifens verläuft und von Ort zu Ort mit abgeplatteten, stäbchenförmigen Kernen versehen ist (Fig. 27: 2).

Die Mundröhrendrüsen.

1. Was die Größe, die Lage und den Verlauf anbelangt, verweise ich den Leser auf die Beschreibung in der letzterwähnten Arbeit von Bergh, wie auch auf seine Zeichnung (3: b_ε; Taf. I, Fig. 15*a*). Betreffend die Mündung muß ich aber angeben, daß die, in Rede stehenden, Röhrchen sich nicht einander nähern und von hinten zusammen in die Mundröhre münden, wie es bei *Doto* stattfindet, sondern daß jedes Röhrchen separat von der rechten und der linken Seite, seitlich also, in die Mundröhre sich öffnet. Jedes der beiden Röhrchen erweitert sich nämlich an seinem Ende in eine birnförmige Ampulle (Fig. 28: 4), die sich mit ihrer verengerten Spitze tief in die seitliche Wand der Mundröhre hineindrängt. Nachdem sie ihre innere Wand erreicht hat, durchbohrt sie diese zwar »unterhalb der Mitte der Länge der Mundplatte« (Bergh, 3: b_ε; S. 17), nicht aber direkt unter der Lippenscheibe, (Fig. 28: 3), sondern unter einer Mundröhrenfalte (Fig. 28: 2). Diese Falte, welche einen Raum begrenzt, für den ich bei *Doto* den Namen »der Mundhöhle« vorgeschlagen habe, ist hier dorsoventral sehr abgeplattet. Sie besitzt ein sehr drüsiges Epithel, in das überdies von außen zahlreiche drüsige Kolbenzellen münden, mit denen übrigens bei *Spurilla* die Mundröhrenwände sehr reichlich besetzt sind. Ich meine, daß man auch hier für den durch die beschriebene Falte begrenzten Raum den Namen Mund behalten kann.

2. Der histologische Bau.

Wir können eigentlich die Mundröhrendrüsen in die Ausführungsgänge und in die Drüsen selbst nicht einteilen, weil sie im ganzen Drüsenröhrchen vorstellen, die erst am Ende ihrer Mündung, an der Stelle, wo das Epithel der verengerten Ampulle in das Epithel der Mundröhre übergeht, ihren Drüsencharakter verlieren. — Die Röhre selbst, gewissermaßen ihr Gerippe, ist aus einer dicken Ringmuskelschicht gebildet (Fig. 31: 3). Der oberflächliche, tangentiale Schnitt belehrt uns genau über den Muskelverlauf (Fig. 29). Wir sehen dann, daß alle Muskelfasern in einer Richtung verlaufen, ineinandergreifen und sich kreuzen (Fig. 29: 1). Den Tubus herablassend, erblicken wir vieleckige Figuren der senkrecht zu ihrer Längsachse durchschnittenen, cylindrischen Zellen eines einschichtigen Drüsenepithels (Fig. 29: 2). Besonders die Längsschnitte belehren uns, daß dieses Epithel nicht direkt auf der erwähnten Muskelschicht ruht, sondern auf einem dünnen

Bindegewebsschichtchen, das in Picrofuchsin intensiv rot erscheint, im Gegensatz zu den gelb gefärbten Muskeln. Es spielt hier gewissermaßen die Rolle eines Zellenkittes, der das Epithel an die Muskelwand befestigt (Fig. 30: 5; 31: 4). — Das Epithel besteht aus 1) Drüsenzellen und 2) Stützzellen.

Die ersten ziemlich hoch, cylindrisch, sind zweifellos acidophil und färben sich z. B. im S.-Fuchsin (Fig. 30, 31: 1). Ihr Hauptmerkmal liegt im Grunde auch in dem Vorhandensein eines Plasmanetzes; es ist aber im Stadium der Secretbeladung nicht zu sehen. Nicht selten aber trifft man helle Zellen mit einem feinen plasmatischen Netze, das in seinen Fäden viele »Primärgranula« aufweist (Fig. 30: *a*, *b*). Wir finden zahlreiche Übergänge von einer solchen Zelle zu einer derartigen, die gänzlich mit Secret gefüllt ist. Man kann also sehen, wie in dem Netze kleine, glänzende Körner zum Vorschein zu treten beginnen (Fig. 30: *c*, *d*), wie sie sich immer mehr und mehr anhäufen, das Netz bedecken und die Zelle verdunkeln (Fig. 30 *e*). Auf diesem Stadium tritt die Absonderung ein. Nicht selten findet man eben Zellen, die ihren Inhalt in der Form kleinkörniger Kugeln abführen (Fig. 30: *e*). Daher findet man im Lumen der Drüse eine ganze Menge von Secret dieser Art. Auf den ungefärbten Präparaten habe ich mit Bergh übereinstimmend festgestellt, daß die Zellkörner klein, hell, glasig sind, daß sie eine schwach gelbe Färbung aufweisen, und das Licht stark brechen. Es scheint anfänglich, als ob die Zellen keine Kerne hätten; bei genauer Beobachtung aber sieht man, daß diese dicht der Zellbasis anliegen. Da sie aber in einer Ecke der Zelle sich verstecken, machen sie den Eindruck, als ob sie den Stützzellen angehörten. — Die Stützzellen sind immer schmal, zusammengedrückt; sie erweitern sich nach oben in Form eines Dreiecks und besitzen immer einen höher gelegenen Kern (Fig. 30: 4). Liegt er in der Mitte der Zelle, so ist er abgeplattet, stäbchenförmig, liegt er aber in ihrer erweiterten Scheitelpartie, so ist er kugel- oder kegelförmig. Im letzten Falle lassen sich in seinem Innern einige Chromatingranula aufweisen. Eine Bewimperung konnte ich nicht feststellen, nichtsdestoweniger will ich ihr Bestehen nicht in Abrede stellen. Das Epithel der oben erwähnten Ampulle weist eine Abweichung im Bau auf. Die Drüsenzellen ziehen sich hier nämlich in die Länge aus und schließen selten ein Secret ein (Fig. 32). Regelmäßig sind sie hell und besitzen ein unregelmäßiges, plasmatisches Wabensystem. Ihre Maschen sind ganz leer, selten, nur hier und da, tritt in ihnen ein körniges, mit dem oben beschriebenen, identisches Secret auf. Ihre Kerne liegen häufig, in

eine Ecke zurückgedrängt, dicht der Zellbasis, oder der seitlichen Wand an. Zwischen den Drüsenzellen befinden sich oben dreieckig erweiterte, mit kurzen Wimpern versehene Stützzellen (Fig. 32: 1). Ihre fein granulierten, neben der Zellmitte gelegenen, Kerne sind stäbchenförmig, seitlich zusammengedrückt. Nahe der Mündung wird das Epithel der Ampulle stufenweise niedriger und nimmt die Gestalt eines einfachen, plasmatischen an (Fig. 32: 3). Seine Zellen sind anfänglich cylindrisch, dann kubisch und bilden endlich bei der Mündungsstelle selbst ein plattes Epithel. Ihre Kerne im ersten Falle feingranuliert und blasenförmig, sind im letzten Falle abgeplattet. — Jedoch die charakteristische Eigenschaft der in der Rede stehenden Mundröhrendrüsen stellt eine äußere Schicht von Drüsenzellen dar (Fig. 30, 31: 2). Indem sie mit ihren Ausführungsgängen die Ringmuskelschicht durchbrechen (Fig. 30: 3), führen sie ihr Secret in das Lumen der Röhrchen ab. Sie umgeben die beiden Drüsenröhrchen ihrer ganzen Länge entlang und verschwinden erst in der Gegend der Ampulle. Auf den Längsschnitten treten sie am deutlichsten hervor. Sie sind mit einer Membran versehen, sind kolbenförmig, oder mehr kugelförmig und weisen verschiedene Größe auf. Es drängen sich dabei die kleineren zwischen die größeren ein und bilden eine Schicht von dicht nebeneinander gelegenen Zellen. Es ist auf den Längsschnitten zu sehen, wie zwischen den quergeschnittenen Muskeln die schmalen, dünnen Ausführungsgänge der äußeren Drüsenzellen hindurchdringen und an der Basis der Zellen des inneren Epithels endigen. Den weiteren Verlauf dieser Ausführungsgänge zwischen den Zellen des inneren Epithels konnte ich nicht feststellen (Fig. 30). Die Mehrheit unsrer Drüsenzellen besitzt zwei Partien: 1) eine dunkle, distale und 2) eine helle, proximale Partie (Fig. 30: 2). In der distalen, nahe der Basis, ruht der in einer Plasmaschicht versunkene Kern. Er ist kugelförmig, mit schöner, granulöser Struktur und mit einem intensiv gefärbten Kernchen versehen. Die proximale Partie ist gänzlich vacuolisiert. Ihre Secretvacuolen sind wahrscheinlich in den Reagenzien aufgelöst worden und haben hinter sich kleine, helle Maschen zurückgelassen, die nur hier und da in dem verdünnten Hämatoxylin Delafields sich schwach färben. Das Zwischenplasma bildet ein deutliches Wabenwerk mit den typischen »Primärgranula«. — Aus dem oben geschilderten Bau können wir schließen, daß die äußeren Drüsenzellen Schleimzellen sind. Sie färben sich im verdünnten Delafields Hämatoxylin, in Gentianaviolett, — dagegen geben Mucicarmin und besonders Thionin negative Resultate. Ihre basophile Natur also ist, insofern wir über-

haupt auf Grund der Farbstoffe darüber schließen dürfen, zweifelhaft. Sie sind in einem Bindegewebe eingebettet. Überdies umgibt sie von außen ein deutlicher Streifen in Form einer gemeinsamen Hülle, die aus langen, ausgezogenen Zellen mit abgeplatteten, in ihrer Mitte gelegenen Kernen zusammengesetzt ist (Fig. 30: 6; 31: 5).

Facelina Drummondi (Th.).

In der Literatur habe ich keine Erwähnung der Speicheldrüsen dieser Form gefunden. Infolgedessen habe ich mich bemüht wenigstens solche zerstreute Mitteilungen zu berücksichtigen, die auf den Bau dieser Organe bei andern Gattungen derselben Art sich bezogen haben, aber auch hier habe ich nicht viel gefunden. Bergh z. B. sagt Folgendes über die *F. verany*ana: »Die Speicheldrüsen waren von gewöhnlicher geringer Größe« (3: *bα*; S. 403), über die *F. panizzae*: »Die Speicheldrüsen sind ziemlich klein« (3: *bα*; S. 408), über die *F. Gigas* (da Costa) »Die Speicheldrüsen weißlich, bandförmig; die Ausführungsgänge nicht ganz kurz« (3: *bβ*; S. 755), über *F. coronata* (Forbes): »Die Speicheldrüsen weißlich, bandförmig, fast bis an die vordere Genitalmasse reichend; die Ausführungsgänge nicht ganz kurz« (3: *bγ*; S. 828). — Trinchese weiß mehr über die *F. punctata* (Al.-Hanc.) zu berichten (12: *a*). Er hält ihre vorderen Speicheldrüsen (also die Mundröhrendrüsen) für traubenartige, aus den mit eigner Tunica versehenen Bläschen zusammengesetzte und mit pyramidalen Zellen ausgestattete Drüsen. Er verwahrt sich aber, daß es ihm nicht gelungen ist diese Drüsen im ganzen herauszupräparieren und daß er sie nur einmal auf einem horizontalen Schnitte, zu beiden Seiten der Buccalmasse gesehen hat (12: *a*; S. 51—52). Dieser Umstand eben hat wahrscheinlich seinen Irrtum verursacht. Ich glaube nämlich auf Grund der bei *F. Drummondi* erkannten Verhältnisse, daß er es hier mit den hinteren Drüsen, also mit den pharyngealen zu tun hat; dies beweist auch seine Zeichnung. Ich bin auch überzeugt, daß er sie irrig für acinöse Drüsen hält. Jedenfalls beweist dies nicht deutlich seine, auf der Taf. XXVII gezeichnete Fig. 4. Ich verstehe auch nicht, warum Trinchese die Beschreibung von Bergh, die sich auf *F. coronata* bezieht, zitiert und das in solcher Form, als ob diese Beschreibung auf dieselben Drüsen sich bezogen hätte, obwohl der Name »Speicheldrüsen«, den Bergh stets auf die pharyngealen Drüsen anwendet, zweifellos zeigt, daß er die letzten, nicht aber die Mundröhrendrüsen meinte.

Die Pharyngealdrüsen.

1. Die Lage, der Verlauf und der anatomische Bau.

Facelina Drummondi besitzt buccale, gut entwickelte und reichlich verästelte Drüsen, der Mundröhrendrüsen dagegen ist sie gänzlich beraubt. Eine in Wachs verfertigte Rekonstruktion hat bewiesen, daß wir es hier mit tubulösen, unregelmäßig verästelten Drüsen zu tun haben. Ihre Ausführungsgänge münden in die Pharyngealhöhle zu beiden Seiten der Zunge. Als sehr zusammengedrückte, dünne Röhrchen findet man sie gleich unter dem Epithel der Pharyngealhöhle. Sie verlaufen nicht inmitten der verdickten Pharyngealwände, da sie ihre subepitheliale Lage bewahrend, sich gegen die Rückenseite des Schlundkopfes richten, wo sie nur durch eine dünne Muskelschicht von der Körperhöhle getrennt sind. Ohne jedoch seine Wände zu durchbrechen, um nach außen zu gelangen, behalten sie diese Rückenlage (Fig. 33: 11) und ziehen sich jetzt nach vorn, wo sie ziemlich bedeutend ihr Lumen erweitern. Erst in der Gegend, in welcher der Oesophagus die Buccalmasse verläßt, treten sie nach außen, sich nach vorn zwischen den Pedalganglien und dem Oesophagus hindurchdrängend. Nachdem sie bereits den Nervenring verlassen haben, biegen sie sich erst jetzt nach hinten und münden, stark sich windend, in die reich entwickelten Drüsenpartien (Fig. 33: 10). Die letzten also befinden sich schon außerhalb des Nervenringes, obwohl nicht im ganzen hinteren Teile desselben, denn sie können bis in die Gegend der Cerebralganglien reichen, indem sie auf ihrer Rückenseite, bald unter der Haut erscheinen. Übrigens liegen sie zu beiden Seiten des Oesophagus, über dem Schlundkopf, im hinteren Teile aber sinken sie seitwärts herab, in welcher Lage sie auch weit nach hinten reichen. Bei einem Exemplar z. B. reichte die linke Drüse bis in die Magengegend, die rechte dagegen bis zu dem Penis.

2. Der histologische Bau.

A. Die Drüse.

Wir unterscheiden auch hier 1) die Stützzellen und 2) die Drüsenzellen. — Die ersten sind typisch und weisen nichts besonderes auf (Fig. 34: 1). — Zwischen den Drüsenzellen finden wir basophile und acidophile Zellen. Die ersten färben sich in Hämalaun, in M. Mucicarmin, die zweiten in Orange G. Eine sehr schöne Differenzierung erhalten wir in Thionin; die basophilen Zellen, die quantitativ überwiegen, treten dann rot auf, die acidophilen dagegen blau. Die in

Thionin gefärbte, basophile Zelle (Fig. 34: 2) weist ein blaues, feines, irreguläres Netz mit »Primärgranula« auf, das von dem Hintergrunde der deutlichen, dicken, roten Secretfäden gut absticht. Diese verlaufen parallel, quer die Zelle durchziehend. Eine auf dieselbe Weise gefonnene, basophile Substanz erfüllt übrigens das ganze Lumen der Drüse (Fig. 34: 4), verwischt die Klarheit des Bildes und erschwert die Beobachtung. An der Zellbasis ruht ein Kern in der Form eines homogenen runden Fleckes, der keine erkennbare Struktur, das Kernchen ausgeschlossen, zeigt. — Die acidophile Zelle (Fig. 34: 3) besitzt einen ähnlich gebauten Kern und ist mit Secretgranula erfüllt. Ich konnte hier keine Bewimperung erkennen. Eine schon oben mehrmals beschriebene Tunica propria umschließt die Drüse von außen (Fig. 34: 5).

B. Der Ausführungsgang.

Solange der Ausführungsgang in den Pharyngealwänden verborgen verläuft, besitzt er sehr dünne Wände, die aus einem einschichtigen, platten, bewimperten Epithel gebildet sind. In seinem freien Verlaufe aber, längs der ganzen Strecke von der Stelle, wo er die Buccalmasse verläßt, bis zu der Stelle, wo er in die eigentlichen Drüsen übergeht, erweitert er bedeutend sein Lumen und läßt einen sehr interessanten, charakteristischen Bau erkennen. Stark sich windend (Fig. 35: 3), verläuft er in einer bindegewebs-muskulösen Hülle (Fig. 35: 1, 2), die ihn in Form einer geraden, nicht gefalteten Röhre von außen umfaßt. Seine ziemlich dicken Wände sind hier (Fig. 36: 4) aus einem niedrigen Epithel zusammengesetzt. Die undeutlich abgegrenzten Zellen schließen kleine, fein granulierte Kerne ein. Die Bewimperung tritt in Form von dicken, unregelmäßig geordneten Fäden auf. Außerhalb des Epithels liegt eine Bindegewebsschicht (Fig. 36: 1), welche longitudinale, in der Gestalt von langen Fasern klar auftretende, Muskeln mit dem Epithel verbindet (Fig. 36: 2). Außerhalb der Muskeln befindet sich wiederum das Bindegewebe. Das ganze Organ ist von außen mit einer kerntragenden Tunica propria umsponnen (Fig. 36: 3).

Rizzolia peregrina (Grm.).

Diese Art wurde von Trinchese im Jahre 1877 in seiner Arbeit »Note zoologiche« (12 : *c*) aufgestellt. Aber weder in dieser Arbeit, noch in den zwei folgenden vom Jahre 1879 (12 : *e*) und besonders vom Jahre 1880 (12: *d*) ist kaum eine Erwähnung der Speicheldrüsen bei *Rizzolia* zu finden. Nur R. Bergh äußert sich im Jahre 1880 (3 : *c*) über dies bei *R. modesta*: »Die Speicheldrüsen kurz, aber gestreckt,

über das Hinterende des Schlundkopfes nicht hinausreichend« (S. 159). Diese Worte können auch auf *Rizzolia peregrina* angewendet werden.

Die Pharyngealdrüsen.

1. Die Lage, der Verlauf und der anatomische Bau.

R. peregrina besitzt keine Mundröhrendrüsen. Die Pharyngealdrüsen scheinen wiederum rudimentär zu sein. Vor allem sind sie sehr schwach entwickelt und zweitens sind sie der drüsigen Natur beraubt. Man erhält den Eindruck, als ob es nur die Ausführungsgänge selbst wären, die ihre Drüsenpartie entbehren (Fig. 37: 10). Es sind also kurze, dünne Röhrchen, die in den muskulösen Wänden des Schlundkopfes verborgen, dieselben schräg durchlaufen und in die Pharyngealhöhle unten zu beiden Seiten der Zunge sich öffnen (Fig. 37: 9, 10). Sie reichen eigentlich nicht über die Buccalmasse hinaus, da ihr Ende von einem starken Muskelstrange bedeckt ist, der an der Rückenseite des Schlundkopfes von vorn nach hinten verläuft und ihre Rückengrenze bildet. Die beiden Röhrchen sind geknickt und nach vorn geschlagen, so daß wir beim Schneiden von vorn zuerst auf ihr Ende und dann erst auf ihre Mündung treffen.

2. Der histologische Bau.

Das Röhrchen ist von einem einschichtigen, plasmatischen Epithel gebildet (Fig. 38: 1). Seine Zellen sind cylindrisch, nicht sehr hoch, vielmehr niedrig, mit einem runden, granulösen Kern. Die zusammengeklebten, langen, sich windenden Wimpern sind gegen die Mündungsrichtung geneigt (Fig. 38: 2) und ruhen auf einem dunklen Saume (Fig. 38: 3). Das ganze Epithel ruht auf einer Basilarmembran (Fig. 38: 4). Gleich von der Mündung angefangen, ist das Epithel eine gewisse Strecke entlang der Bewimperung beraubt; es ist dagegen von einer Cuticula bedeckt. Diese Cuticula bildet nur eine Verlängerung derer, die das Innere der Pharyngealhöhle auskleidet, ist aber bei weitem dünner, als die letzte. Das Epithel wird gegen die Mündung immer niedriger, um endlich bei der Mündungsstelle selbst platt zu werden.

Archidoris tuberculata (Cuv.).

In der Monographie von Alder-Hancock (1) finden wir folgende Erwähnung: »Bei Dorididen und zum Teil bei Tritoniaden kommt ein gut entwickeltes Paar von Speicheldrüsen vor, jede auf einer Seite des Oesophagus, die ihr Secret in die Schlundhöhle ergießen« (S. 12).

Gelegentlich einer allgemeinen Charakteristik der Art *Doris* äußern sich die beiden Verfasser auf folgende Weise: »Ein Speicheldrüsenpaar gewöhnlich in Form langer, dünner Röhrchen öffnet sich in den Mund zu beiden Seiten des Oesophagus« (1; Fam. I, S. 1 und 2). Der Reihe nach begegnen wir in den Arbeiten von Bergh an zahlreichen Stellen reichlich zerstreuten Erwähnungen, die auf verschiedene Formen der Art *Archidoris*, also auch auf die *A. tuberculata*, sich beziehen. Sie beschränken sich auf die Beschreibung ihres äußeren Aussehens und Verlaufes, sowie ihrer Lage und Dimensionen. Dies alles faßt Bergh selbst zusammen in seinem: »System der Nudibranchiaten Gasteropoden«, bei einer anatomischen Charakteristik der ganzen Gruppe: Doridiidae cryptobranchiatae. Er schreibt: »Speicheldrüsen (obere) (gl. salivales) fehlen nie den cryptobranchiaten Dorididen, aber nie kommen (untere) Mundröhrendrüsen (gl. plyalinae) vor. Die Speicheldrüsen sind fast immer sehr langgestreckt, dünn, bandförmig, sich meistens weit nach hinten erstreckend; seltener sind sie ziemlich klein. Diese Drüsen sind meistens in ihrer ganzen Länge von einem centralen Kanal durchzogen, der sich in den ziemlich kurzen Ausführungsgang fortsetzt, welcher sich in den Pharynx oberhalb der Zungenwurzel öffnet (3 : *c*; XVIII. Heft, 1892, S. 1081)[1]. Von zahlreichen andern Eigenschaften dieser Drüsen, die der oben angeführte Satz nicht umfaßt, die aber bei *A. tuberculata* auftreten, sind noch folgende zu betonen: sie sind »gelblich«, können 3 cm Länge erreichen, sind »in der vordersten kurzen Strecke . . . dicker und breiter (bis 4 mm), eine deutliche Höhle enthaltend, in der übrigen sind sie schmäler, nur 2—1 mm breit« (3 : *c*; II. T., Hft. 14, 1878; S. 623) und können »aneinander geheftet« werden (ibid. S. 620). Sie erstrecken sich »längs der Hinter- und der Unterseite des Schlundkopfes« (ibid. IV. T., H. 1; 1880; S. 34) und können in manchen Fällen »umeinander gewickelt werden« (ibid. III. T., H. 15, 1884; S. 654). Zuletzt will ich noch die Worte von Eliot zitieren, die im Jahre 1910 veröffentlicht, als der letzte Ausdruck der bisherigen Kenntnisse über diesen Gegenstand zu betrachten sind: "At its posterior end the buccal cavity passes into the oesophagus, and just at this point enter the ducts of two salivary glands, one on either side. They are long, bandlike structures, traversed by a central canal which pours its secretion into the buccal cavity near the root of the tongue" (4; S. 39).

[1] Auch Bergh: Die cryptobranchiaten Dorididen. (Zool. Jahrb., Abt. f. Syst. Bd. VI. 1892. S. 115.)

1. Die Lage, der Verlauf und der anatomische Bau.

Archidoris besitzt keine Mundröhrendrüsen. Die gut entwickelten Pharyngealdrüsen treten als zwei Röhrchen, oder vielmehr als zwei Bänder hervor, die weit nach hinten reichen. Sie liegen auf der ventralen Seite des Darmkanals und kommen erst nach dem Zurückschlagen des Darmkanals nach oben zu Gesicht (Fig. 41: 5, 6). Die beigefügte Fig. 41 zeigt uns die Verhältnisse bei *Jorunna Johnstoni* (A.-H.), die übrigens zootomisch mit denen bei *Archidoris* übereinstimmen. Auf der Fig. 42 sehen wir eben bei *Archidoris* den Schlundkopf, den Oesophagus von der Bauchseite und die bandförmigen Speicheldrüsen in ihrem ganzen Verlauf. Sie reichen nach hinten bis in die Gegend der Leber. Es bildet sich nämlich bei *Archidoris* eine Art von Spalte zwischen der Leber von der rechten Seite und den Geschlechtsdrüsen von der linken Seite; in diese Spalte drängt sich der Oesophagus mit den Speicheldrüsen hinein. Die letzten können hinten nur von außen vermittels eines Bindegewebes zusammengewachsen sein (Fig. 42). In dem sie stets die suboesophageale Lage bewahren, laufen sie nach vorn, wo sie sich vergrößern, abrunden und ihr Lumen erweitern (Fig. 43: 44). Noch als Drüsenröhrchen drängen sie sich durch den Schlundring hindurch (Fig. 41) und nachdem sie denselben zurückgelassen haben, treten sie in die Oesophagealwände ein (Fig. 45, 46). Sie spielen hier eher die Rolle eines Ausführungsganges, obwohl sie noch sehr viel Drüsenelemente einschließen. Erst dann münden sie in die Pharyngealwände (Fig. 47: 4). Ich habe schon erwähnt, daß Doridida sowohl die Kiefer als auch die verdickten Muskelwände der Buccalmasse entbehren. Diese sind hier dünn und bestehen nur aus einem Epithel und einer subepithelialen Bindegewebsmuskelschicht (Fig. 47). In solchen dünnen Wänden, also gleich unter dem Epithel, ziehen sich die Ausführungsgänge und ergießen endlich ihr Secret in die Buccalhöhle zu beiden Seiten der stark entwickelten und den ganzen Schlundkopf ausfüllenden Zunge, näher ihrem hinteren Ende, also ihrer Ansatzstelle (Fig. 47: 4).

Wir können die Buccaldrüsen bei *Archidoris*, dem anatomischen Bau nach, den tubulösen Drüsen zuzählen. Sie sind bandförmig. Ihr Lumen ist entweder zusammengedrückt, schmal, oder geräumig, mehr oval. Es lassen sich schon mit dem unbewaffneten Auge auf ihrer Oberfläche zahlreiche teils kleinere, teils größere Fältchen und Papillen wahrnehmen. Erst unter dem Mikroskope sieht man, daß die Drüsenwände eine ganze Menge von Ausstülpungen in der Gestalt

von längeren oder kürzeren Röhrchen und Bläschen nach außen bilden. Die letzten falten sich ihrerseits wiederum mehrmals, so daß wir auf dem Querschnitt eine ganze Reihe geschlossener, abgegrenzter, dicht einander anliegender Röhrchen und Bläschen erhalten, die erst auf den vorhergehenden, oder auf den nachfolgenden Schnitten mit dem centralen Lumen der Röhre in Verbindung kommen (Fig. 43, 44).

2. Der histologische Bau.

A. Die Drüse.

Die Pharyngealdrüsen stellen uns histologisch ein einschichtiges Epithel cylindrischer Zellen dar. Wir unterscheiden in ihm: 1) die Drüsenzellen und 2) die Stützzellen. Zwischen den ersten befinden sich zwei Arten von Zellen *a*) die einfachen, schmalen, also mehr cylindrischen (Fig. 48: 1), welche ziemlich oft in kleinen Gruppen von drei bis vier nebeneinander stehen, oder mit den Zellen der zweiten Art (*b*) abwechseln. Sie sind mit Secretgranula gefüllt, die sich in Plasmafarbstoffen färben und am schönsten in Heidenhains Hämatoxylin erscheinen. Ihr in der Mitte gelegener, mit einem Kernchen versehener Kern ist schön rund, körnig. Die Secretgranula sind von verschiedener Größe; zwischen den größeren sind kleinere und sehr kleine Körnchen zu sehen, die wahrscheinlich »Primärkörnchen« darstellen und in den Fäden des nicht mehr erkennbaren, plasmatischen Netzes stecken. Dieses Netz wird in denjenigen Zellen sichtbar, die mit einer solchen Menge von Secretgranula noch nicht beladen sind. — Die Zellen der zweiten Art (Fig. 48: 2), gewöhnlich breitere, sind schon unter kleinen Vergrößerungen als helle wahrzunehmen. Dies kommt vom Mangel an Körnern. Ihr Inneres ist dagegen mit einem acidophilen, plasmatischen Wabensystem erfüllt. Ihre Maschen sind leer, in den Wabenfäden aber erblicken wir zahlreiche basophile »Primärgranula«. Dieses Wabensystem erfüllt oft nicht die ganze Zelle, es weist hier und da größere, leere Räume auf, die wahrscheinlich künstlich verursacht worden sind. Der Kern dieser Zellen, oft näher der Zellbasis gelegen, tritt immer in Form eines schwarzen Fleckes mit unregelmäßigen Umrissen auf. — Die beiden Arten von Zellen sind mit einer Membran umgeben und bieten uns, wie ich glaube, nur verschiedene Funktionsstadien einer und derselben acidophilen Zelle. Was die Stützzellen anbelangt, so weisen sie in den seitlichen Ausstülpungen, die vor allem durch eine Fülle von Drüsenzellen sich auszeichnen, ein typisches Aussehen auf (Fig. 48: 3). Sie sind stark zusammengedrückt und kennzeichnen ihre Anwesenheit durch eine Scheitel-

erweiterung, in welcher ein abgeplatteter, stäbchenförmiger oder dreieckiger, ovaler und in diesem Falle granulöser Kern sich befindet. Die Stützzellen sind bewimpert (Fig. 48: 4). An der Stelle dagegen, wo das centrale Lumen des Ausführungsganges sich erweitert, verändert sich der histologische Charakter insofern, daß die Zahl der Drüsenzellen abnimmt, die der Stützzellen aber zunimmt. Die letzten treten dann in kleinen Gruppen auf, erweitern sich und werden immer mehr den gewöhnlichen, plasmatischen Zellen ähnlich. Ihre erweiterten Scheitelköpfchen berühren solche der benachbarten Stützzellen und es bildet sich auf solche Weise eine ununterbrochene, plasmatische Schicht, die mit Kernen und einer starken Bewimperung versehen ist. An solchen Stellen kann das Epithel sogar auf einer kleinen Strecke direkt in ein einfaches, bewimpertes, plasmatisches Epithel übergehen (Fig. 49). Solche Stellen dienen also vor allem der Secretabführungsfunktion.

Das oben beschriebene Epithel der Pharyngealdrüsen erniedrigt an gewissen Stellen die Höhe seiner Zellen und geht stufenweise in ein ganz plattes Epithel über. Es stellt dies die Fig. 50, 51 dar. Die letzte zeigt uns die höchste Stufe des Plattgedrücktseins der epithelialen Elemente. Ein solches plattes Epithel ist hauptsächlich aus gewöhnlichen bewimperten Zellen gebildet. Ihre Grenzen treten nicht deutlich auf, infolgedessen nimmt ein solches Epithel den Charakter eines Syncytiums an. Ich betone, daß dieses Bild nur an einer Seite der Drüse hervortritt, während die gegenüber gelegene Wand eine ganz normale Höhe ihrer Zellen bewahrt.

Von außen sind die Speicheldrüsen mit einer Hülle umgeben (Fig. 48, 49, 50: 5). Sie zeigt zahlreiche Kerne und eine parallel zum Epithel sich ziehende, Faserung. Diese Hülle ist zweifellos hauptsächlich bindegewebig, es fehlen ihr aber auch nicht die Muskelelemente (Fig. 50: 5). Stellenweise kann sie ziemlich dick werden (Fig. 50).

B. Die Ausführungsgänge.

In die Wände des Oesophagus hineintretend, bewahren die Röhrchen noch ihren Drüsencharakter. Ihre Wände sind auch gefaltet, diese Falten aber stülpen sich nicht mehr nach außen aus, wie in der frei verlaufenden Partie, sondern des Raummangels wegen nach innen. (Fig. 45, 46: 1). Anfänglich sind die Falten lang und reichen weit in das Innere des Ausführungsganges (Fig. 45: 1). Die bewimperten, plasmatischen Elemente überwiegen, es befinden sich aber nebenbei zahlreiche Drüsenzellen. Je mehr sich aber das Lumen verschmälert,

desto mehr nehmen die Falten an Höhe ab. Die Wand des Ausführungsganges faltet sich jetzt leicht und sanft, die Zahl der Drüsenzellen wird immer kleiner und das Epithel erscheint jetzt ausschließlich bewimpert, plasmatisch, wie es die Fig. 52 zeigt.

Doriopsis sp.?

Wir finden an verschiedenen Stellen der Arbeiten von Bergh zahlreiche Erwähnungen, die auf verschiedene Formen dieser Art sich beziehen. Sie lassen sich alle im folgenden Satze, den er selbst in seinem »System der Nudibranchiaten Gasteropoden« ausspricht, zusammenfassen. Betreffs der pharyngealen Drüsen sagt er nämlich: »Die kleinen Speicheldrüsen rundlich oder oval, planconvex, hinter den buccalen Ganglien, also gewissermaßen innerhalb der Commissuren liegend, platt an dem hintersten Teile des Schlundkopfes angeheftet« (3 : *e*; H. 18. 1892; S. 1117)[1]. Was die Mundröhrendrüsen anbelangt, schreibt er: »Die Mundröhrendrüsen (gl. ptyalina) an der Unterseite des Schlundkopfes liegend, abgeplattet, ziemlich groß, mehr oder weniger lappig, mitunter seine Zusammensetzung aus zwei Hautlappen deutlich zeigend. Der aus zwei Stammästen gebildete Ausführungsgang am Grunde mitunter etwas weiter, ziemlich lang, nach vorn unter dem Schlundkopf, unterhalb der Commissuren verlaufend, in den Schlundkegel eintretend und durch denselben bis an seine Spitze verlaufend« (ibid.; S. 1117). Angesichts dieser Untersuchungen, deren Richtigkeit ich bestätigt habe, müssen die von Vayssière ausgesprochenen Worte, in welchen er das Auftreten des Schlundkopfes bei Doriopsidae «sans glandes salivaires» konstatiert (13 : *b*; S. 74), als unbegründet erscheinen. Bezüglich der Mundröhrendrüse nennt sie Vayssière «la glande à venin» und stimmt sowohl in seiner Beschreibung wie auch in seiner Zeichnung mit der Wirklichkeit überein (ibid. S. 77, Taf. VII, Fig. 109).

Der Bau des vorderen Teils des Darmkanales und die Nomenklatur der Speicheldrüsen.

Die Porostomata besitzen, wie ich schon erwähnt habe, einen ganz anders gebauten Mundapparat, als alle vorhergehenden Formen. Der Auffassung von Bergh nach führt die vorn im Fuße gelegene, einfache, porenartige Mundöffnung (Fig. 56, 55 : 1) in die geräumige Mundröhre (Fig. 56, 55 : 2). Ihre nach innen eingestülpten Wände sind muskulös und stark verdickt; sie bilden ein, dem Schlundkopf sehr ähnliches,

[1] Auch Bergh, R.: Die Nudibranchia holohepatica porostomata. (Verhandl. d. d. zool.-bot. Gesellsch. Bd. XLII. 1892. S. 4.)

kugelförmiges Organ, das Bergh mit dem Namen »Schlundkegel« bezeichnet (Fig. 55, 56: 3). Dieses Organ kann nach außen ausgestülpt werden. In seinem Innern befindet sich eine Röhre, die mit eignen muskulösen Wänden und mit eignem Epithel versehen ist. Nach ihrem Austreten aus dem Schlundkegel erweitert sich diese Röhre bedeutend, zieht sich nach hinten eine Strecke entlang, indem sie sich gleichzeitig bogenartig umbiegt. Bergh hält sie für den verlängerten Schlundkopf (Fig. 53: 2). Ihre hintere Grenze wird von den bis hier zurückgeschobenen Buccalganglien bestimmt (Fig. 53: 5). Infolge dieser Lage der Buccalganglien, die immer der hinteren Wand des Schlundkopfes anliegen, bezeichnet Bergh den ganzen vor ihnen gelegenen Teil des Darmkanals als Schlundkopf. Auf die Buccalganglien folgt schon der Oesophagus (Fig. 53, 54: 3). Bei der von mir betrachteten Form stellt die ganze, auf die Buccalganglien folgende, bis zu dem Lebermagen reichende Partie des Darmkanals eine Drüsenröhre vor, die sich stark windet und außergewöhnlich reichlich gefaltete Wände aufweist (Fig. 57: 2). Da aber diese Falten von außen mit einer gemeinsamen Muskelhülle umgeben sind, kann man sie nicht bei der zootomischen Forschung beobachten. An der Grenze also dieser zwei Abteilungen, das ist des ausgezogenen Schlundkopfes und des drüsigen Oesophagus, gleich hinter den Buccalganglien befindet sich ein kleines Paar von Speicheldrüsen (Fig. 57: 3, 55: 7), deren Ausführungsgänge in den hinteren Teil des Schlundkopfes münden. Es sollen dies also die Pharyngealdrüsen sein. Außer diesen besitzt *Doriopsis* noch eine große, unpaarige Drüse an der Unterseite des Schlundkopfes, zwischen ihm und dem Fuße, welche, mit einem gut entwickelten Ausführungsgang versehen, in die Mundröhre mündet. Das soll die Mundröhrendrüse sein (Fig. 54: 7, 53: 7).

Neben dieser Interpretation ist noch eine andre möglich. Bergh betont schon, daß bei *Doriopsilla*, die einen gänzlich identisch gebauten Mundapparat besitzt, die Buccalganglien ihre gewöhnliche Lage, gleich in der Nähe des centralen Nervenringes, bewahren, also nach hinten nicht verschoben sind. Diese Tatsache zeigt also, daß die Buccalganglien für die Homologie der Vorderteile des Darmkanals offenbar nicht maßgebend sein müssen, daß der »ausgezogene Schlundkopf« also als Oesophagus bezeichnet werden kann und der Name »Schlundkopf« eher dem »Schlundkegel« angehören sollte. Einer solchen Auffassung nach sollten die pharyngealen Drüsen als ösophageale genannt werden. Zurzeit steht die ganze Frage offen. Ich schließe mich Bergh an, da ich seine Auffassung für wahrscheinlicher halte. Sie ermöglicht

überdies eine Homologisierung der Drüsen bei *Doriopsis* mit denen bei andern Nudibranchiata.

Die Pharyngealdrüsen.

1. Die Lage, der Verlauf und der anatomische Bau.

Sie treten zu beiden Seiten des Darmkanals gleich hinter den Buccalganglien an der Grenze des Schlundkopfes und des drüsigen Oesophagus auf (Fig. 57: 3). Man muß sie anatomisch als acinöse verästelte Drüsen betrachten. Unter dem Mikroskop kann man verfolgen, wie ihre Ausführungsgänge die Muskelwände des ausgezogenen Schlundkopfes schräg durchbrechen und in seinen Endteil, gleich oberhalb der Grenze der beiden Darmabteilungen münden (Fig. 57: 4). Die Ausführungsgänge verlaufen also nicht frei, sondern sind gänzlich in den Schlundwänden verborgen. Die Drüsen betretend, verästeln sie sich in einige Seitenzweige, die sich wiederum verzweigen; jeder Endzweig mündet in einen separaten Drüsenfollikel.

2. Der histologische Bau.

A. Die Drüse.

Jedes Drüsenbläschen besteht aus einem einschichtigen Epithel der acidophilen Drüsenzellen. Jede Zelle ist mit zahlreichen Secretgranula erfüllt, die sich intensiv mit Sauerfarbstoffen tingieren und besonders schön in Heidenhains Hämatoxylin auftreten. Sie besitzen einen runden, granulösen Kern mit einem Kernchen. Die Follikelzellen werden bei der Mündung eines jeden Bläschens niedriger und bilden ein bewimpertes, plasmatisches Ausführungsgangsepithel. Die Stützzellen habe ich nicht gesehen. Im allgemeinen ist zu betonen, daß die Secretgranula, die buchstäblich die ganze Drüse ausfüllen, die Beobachtung sehr erschweren. Von außen ist die Drüse mit einer in Pikrofuchsin sich differenzierenden Bindegewebstunica umhüllt, die überdies zwischen den Drüsenbläschen eindringt und sie voneinander trennt.

B. Der Ausführungsgang.

Er ist aus einem gewöhnlichen, einschichtigen, plasmatischen Epithel gebildet (Fig. 57: 4). Seine Zellen sind cylindrisch, sehr wenig in die Länge gezogen, deutlich bewimpert und weisen einen kugelförmigen oder ovalen, am häufigsten granulösen, näher der Zellbasis gelegenen Kern auf. Zwischen solchen Zellen sind auch zerstreute Drüsenzellen zu finden, die einen an der Basis gelegenen Kern besitzen

und mit acidophilen Secretgranula gefüllt sind. Dicht an die Epithelbasis legt sich eine kerntragende Hülle. Übrigens münden von Ort zu Ort, zu beiden Seiten des Ausführungsganges, zwischen den Epithelzellen subepitheliale Drüsenzellen, die, indem sie sich anhäufen, kleinere oder größere Drüsenfollikel bilden können. Diese Drüsenfollikel besitzen einen ganz identischen Bau mit denen der Drüse selbst. — Der ausgezogene Schlundkopf ist in der nächsten Gegend der Mündung der Ausführungsgänge aus einen hohen Epithel gebildet, das aus schmalen, cylindrischen, mit granulösen, ausgezogenen Kernen versehenen Zellen zusammengesetzt ist. Dieses Epithel ist deutlich bewimpert; die ganze Pharyngealhöhle ist dagegen mit einem bei weitem niedrigeren, cylindrischen Epithel ausgebettet, das mit einer Cuticula bedeckt ist.

Die Mundröhrendrüsen.

1. Die Lage, der Verlauf und der anatomische Bau.

Diese große unpaarige Drüse ist in der vorderen Gegend des Körpers, auf der ventralen Seite des ausgezogenen Schlundkopfes zwischen ihm und dem Fuße zu finden (Fig. 53, 54: 7). Sie reicht nach hinten bis unter den Vorderteil des drüsigen Oesophagus. Anatomisch ist sie eine zusammengesetzte tubulöse, unter den bisher beschriebenen am meisten spezialisierte Drüse. Ein Röhrchen also bildet den letzten Bestandteil der Drüse. Eine ganze Reihe solcher Röhrchen ordnet sich rings der gemeinsamen Ausführungsgänge, die mit eignen Wänden versehen sind. Der Reihe nach vereinigen sich diese in einige etwas geräumigere Ausführungsgänge, von welchen zuletzt ein großer, vollkommen ausgebildeter, dicker Ausführungsgang seinen Anfang nimmt (Fig. 55: 8). Indem er die Drüse verläßt, zieht er sich, schon mit dem unbewaffneten Auge sichtbar, unterhalb des Schlundkopfes und des Nervenringes und tritt in das Innere des Schlundkegels ein (Fig. 56: 5, 54: 9, 55: 8). Er öffnet sich erst auf seiner äußersten Spitze in eine kleine Einstülpung (Fig. 55), die in einer innigen Verbindung mit der Mundröhre steht.

2. Der histologische Bau.

A. Die Drüse.

Der letzte Bestandteil der Drüse ist, wie ich schon erwähnt habe, ein Röhrchen. Die Fig. 58 stellt es im Längsschnitt vor. Es besteht aus den Drüsen- und den Stützzellen. Die Drüsenzelle weist ein Plasmanetz auf, das sich in Sauerfarbstoffen färbt (Fig. 58: 1). Die Netzmaschen sind leer, zuweilen aber sind in ihnen graugrüne Körnchen

zu finden. Diese Farbe stammt von ihrer natürlichen Färbung. In den Netzfäden tritt immer eine ganze Menge von »Primärkörnchen« auf, die der Zelle ein feinkörniges Aussehen gewähren. An der Zellbasis ruht ein blasenförmiger kleinkörniger Kern. Sehr oft habe ich in der Mitte der Zelle eine Einstülpung (Fig. 58: 1) bemerkt. Fast ausschließlich aus solchen Zellen, die wir eben beschrieben haben, ist die ganze Drüse zusammengesetzt. Die Stützzellen erkennen wir an einem kleinen, dunklen Kern, der oben, gleich bei dem Lumen des Röhrchens gelegen ist (Fig. 58: 2). Ihre langen Wimpern legen sich aufeinander (Fig. 58: 3), indem sie die Lumenränder begrenzen und sich intensiv färben und bilden einen fast ununterbrochenen, plasmatischen Saum. Ich betone, daß sowohl die Röhrchen, wie auch die ganze Mundröhrendrüse von außen mit keiner Tunica umgeben sind.

B. Der Ausführungsgang.

Wie ich schon erwähnt habe, sind die Drüsenröhrchen ringsum die gemeinsamen Ausführungsgänge konzentrisch angeordnet. Die letzten weisen schon ein etwas breiteres Lumen auf und sind mit einem eignen Epithel versehen, das aus bewimperten, plasmatischen, feinkörnige Kerne einschließenden Zellen zusammengesetzt ist. Zwischen diesen treten noch größere Drüsenzellen auf (Fig. 59: 2). Regelgemäß aber ist der Ausführungsgang neben diesen letzten noch mit andern identisch ausgebildeten, großen, birnförmigen, subepithelialen Drüsenzellen umringt (Fig. 60), die zwischen den gewöhnlichen, plasmatischen Zellen des Ausführungsganges einmünden. Ihre Mündungsstelle ist häufig breit: sie sind dicht mit intensiv sich färbenden, acidophilen Secretvacuolen erfüllt. Das durch sie bedeckte plasmatische Netz ist nicht zu sehen, die basophilen »Primärkörnchen« treten dagegen wie gewöhnlich deutlich auf. Der an der Zellbasis gelegene Kern stellt einen dunklen Fleck mit unregelmäßigen Umrissen dar. Diese Ausführungsgänge sind von außen mit einer geringen Schicht von Muskeln und Bindegewebe umgeben (Fig. 59: 3). Indem sie sich vereinigen, bilden sie der Reihe nach einen größeren Ausführungsgang, bis sie endlich alle in einen großen Ausführungsgang übergehen, der schon aus der Drüsenmasse nach außen heraustritt. In dem Maße, in welchem das Lumen des Ausführungsganges sich erweitert, erhält der letzte eine noch größere Schicht von längs- und querverlaufenden Muskelfasern und ist überdies, so lange er noch im Innern der Drüse sich befindet, mit einer Bindegewebsschicht umhüllt. — Der Endausführungsgang ist mit einem einschichtigen Epithel plasmatischer und drüsiger

Zellen versehen. Die ersten sind cylindrisch, mit einem granulösen, blasenförmigen Kern, der ungefähr in der Mitte der Zelle, etwas näher dem Lumen gelegen ist. Die Wimpern ruhen auf einem Saume und sind gruppenweise zusammengeklebt; ihre Länge gleicht der Zellenlänge selbst. Die zwischen diesen zerstreuten Drüsenzellen sind ausgedehnt, birnförmig, einen an der Basis gelegenen abgeplatteten Kern enthaltend. Ihr Inneres erscheint entweder hell, da es offenbar in den Reagenzien aufgelöst worden ist, oder dunkel und dann weist es zahlreiche, acidophile Granula auf. Der Epithelbasis liegt eine dünne, homogene Membrana basilaris dicht an. Ihr folgt erst eine Muskelschicht, die anfänglich sehr dick, je näher der Mündung immer schmäler wird. Sie besteht überwiegend aus den typischen, ringförmigen Muskeln. Zwischen ihnen sind hier und da einzelne, oder in Gruppen auftretende Längsmuskeln zerstreut. Besonders dicht, in einem Kreise angeordnet, sind sie gleich hinter der Membrana basilaris, in dem Vorderteil des Ausführungsganges, näher der Mündung angehäuft. Zwischen den Muskeln trifft man oft, besonders nach hinten, einzelne oder gruppenartig auftretende, große Drüsenzellen. Ihre Ausführungsgänge kann man auf einer kurzen Strecke zwischen den Muskelzellen verfolgen. Sie münden zweifellos zwischen den Epithelzellen des Ausführungsganges. Sie sind birnförmig, von einem plattgedrückten, oder runden, granulösen Kern eingenommen. Das Innere ist durch ein Wabenwerk, das entweder helle, leere, oder mit Secretgranula gefüllte Wabenmaschen aufweist.

Polycera quadrilineata (M.).

In der Monographie von Alder-Hancock finden wir bei der Beschreibung der Art *Polycera* folgende Erwähnung: "The oesophagus is a rather long, simple tube, and has at its origin on either side a small salivary gland, which opens into the buccal organ: these glands are tubular and are more or less folliculated." Die Verfasser berufen sich dabei auf die Zeichnung (Taf. XVII, Fig. 9*c*), die sich aber auf *Goniodoris* bezieht. Die wichtigste Arbeit jedoch ist wiederum die von Bergh (3: *d*). Wir lesen bei ihm: »Die Speicheldrüse, meistens eine kleine weißliche Masse am Hinterende des Schlundkopfes bildend, die sich hinten meistens in einer längeren Schlinge fortsetzt; mitunter war die Drüse auch gestreckt von ungleicher Dicke. Der Ausführungsgang kurz« (S. 608). Seine Worte illustriert er mit einer guten Zeichnung, die uns eine der Drüsen im ganzen darstellt (Taf. X, Fig. 5). Endlich stellt er im Jahre 1892 in seinen »Malacologischen Untersuchungen«

(3: *e*), sich auf ein umfangreicheres Material stützend, folgende für die Doridiidae phanerobranchiatae geltende, Behauptung auf: »Wirkliche, obere Speicheldrüsen (gl. salivales) kommen immer vor, dagegen nie untere (gl. ptyalinae)« (S. 1131)[1]. Über alle Polyceradae sagt er dort: »Die (oberen) Speicheldrüsen sind meistens langgestreckt und bandförmig, seltener sind sie kürzer (S. 1136). Zuletzt will ich noch zugeben, daß Pelseneer (8) nur auf die Zeichnung und Bestätigung des Vorhandenseins der Speicheldrüsen sich beschränkt, indem er sagt: «ce genre possède des glandes salivaires bien développés» (S. 45).

Die Pharyngealdrüsen.

1. Die Lage, der Verlauf und der anatomische Bau.

Polycera quadrilineata besitzt keine Mundröhrendrüsen, die Pharyngealdrüsen dagegen sind gut entwickelt. Sie treten in der Form eines Drüsenpaares auf, das an der Rückenseite des Schlundkopfes, zu beiden Seiten des Oesophagus, in der Gegend des Nervenringes in die Buccalhöhle mündet (Fig. 40: 6). Im Gegensatze zu allen bisher beschriebenen Formen, öffnen sie sich sofort in die Pharyngealhöhle. Sie haben keine ausgebildeten Ausführungsgänge; die Drüse selbst verschmälert sich und öffnet sich auf einmal in die Buccalhöhle (Fig. 39; 40: 6). Wir können in jeder der beiden Drüsen zwei Teile unterscheiden: 1) einen der Mündung zugewandten proximalen und 2) einen distalen. Der proximale Teil ist geräumiger, er besitzt ein größeres Lumen, größere Zellen und bietet anatomisch ein, sich nicht nur windendes sondern auch unregelmäßig gelapptes Röhrchen. Es ruht fast im ganzen, das hintere Ende, das schon in die distale Partie übergeht, ausgeschlossen, an der Rückenseite des Schlundkopfes und ist in einem speziellen Gewebe versunken (Fig. 40: 7). (Seine Beschreibung unten.) Der distale Teil dagegen stellt ein gewöhnliches Röhrchen vor, das sich nach hinten verjüngt. Bei den einen Exemplaren ist es geknickt und nach vorn geschlagen, bei den andern wieder zieht es sich gerade nach hinten, indem es sich den Oesophagealwänden nahe hält. Im Gegensatze zu der proximalen Partie, verläuft die distale ganz frei.

2. Der histologische Bau.

Zwischen den Drüsenzellen unterscheiden wir 1) die typischen, bewimperten Stützzellen (Fig. 39: 4), die übrigens nichts besonderes aufweisen und 2) die Drüsenzellen. Die letzten sind alle acidophil,

[1] Bronn: II. Bd., Hft. XVIII: System der Nudibranchiaten Gasteropoden. Wiesbaden 1892.

insoweit es aus den mikrochemischen, farbigen Reaktionen zu schließen ist (Fig. 39: 3). In dem proxmialen Teile der Drüse weist die Drüsenzelle zwei Schichten auf: 1) eine dunkle, gefärbte, basale und 2) eine helle, sich nicht färbende Scheitelschicht (Fig. 61). Unter dem Immersionsobjektiv ist es leicht zu sehen, daß die beiden Schichten von einem plasmatischen Netze erfüllt sind, dessen Knoten und Fäden die zahlreichen »Primärkörnchen« einschließen, die sich mit den Kernfarbstoffen tingieren. Die Wabenmaschen sind in der basalen Partie der Zelle mit gefärbten Secretvacuolen erfüllt (Fig. 61: 1), während die, in der Scheitelpartie gelegenen Maschen leer sind (Fig. 61: 2). Überdies ist die basale Partie der Zelle auf der Strecke zwischen dem Kern und der Zellbasis gestreift. Diese Streifung ist basophil und stimmt dem Bau nach mit der bei *Doto* überein. Ich habe die Anwesenheit derselben in zahlreichen Zellen sowohl des proximalen, wie auch des distalen Teiles der Drüse bestätigt. Gleich über der Streifung befindet sich entweder ein runder, oder ein deformierter Kern mit unregelmäßig ausgezogenen Umrissen. Seine Grenzen treten deutlich auf und sein Inneres schließt ein Kernchen und zahlreiche Chromatingranula ein (Fig. 61). — In der distalen Partie der Drüse ist die Drüsenzelle identisch gebaut. Der Unterschied liegt nur darin, daß wir, je mehr wir uns dem Endteile der Drüse nähern, auf eine größere Zahl von Zellen treffen, die in ihrer Scheitelpartie mit Secretvacuolen erfüllt sind. — Überdies ist die ganze Drüse von einer kerntragenden Tunica propria umringt (Fig. 39: 5).

Was das erwähnte Gewebe anbelangt, so besteht es wahrscheinlich aus Muskelfasern (Fig. 40: 7). Ein besonders dicker Strang dieser letzten umgibt von außen das ganze Gewebe, mit der in der Mitte eingebetteten Drüse. Zwischen den Muskeln befinden sich zahlreiche Drüsenzellen, die sich während der Secretionstätigkeit in S.-Fuchsin färben, der Regel nach aber des Inhaltes beraubt sind und ein Netz aufweisen, das mit einer ganzen Menge von kleinen basophilen Körnchen erfüllt ist. Diese Körnchen verleihen dem ganzen Gewebe ein kleinkörniges Aussehen. Die Kerne dieser Zellen sind klein, rund, körnig, dagegen die der Muskelzellen ausgezogen und zusammengedrückt.

Zusammenfassung, Schlußfolgerungen und Homologie.

1) Es läßt sich bei den Nudibranchiata folgendes Bauschema des Mundapparates aufstellen. Der Außenmund führt in die Mundröhre ein, ihr Endteil erweitert sich gleich unter der Buccalmasse in einen Mund, der von den ersten durch eine muskulöse Lippenscheibe getrennt

ist. Eine sich in der Lippenscheibe befindende Öffnung führt in die Pharyngealhöhle, deren verdickte, muskulöse Seitenwände in Form einer Kugel, oder einer Walze nach außen hervortreten. Man nennt diesen Darmteil: Schlundkopf. Er schließt die Zunge mit einer Radula ein, und ist von vorn durch die an seinen Seitenwänden ruhenden Kiefer begrenzt. Auf dem Schlundkopf folgt der Oesophagus. Der Schlundkopf ist bei *Doris* durch eine mächtige Zungenmasse gebildet, die Pharynxwände dagegen bleiben hier dünn. Auch bei *Doriopsis* kann man eine analogische Aufeinanderfolge der Darmabteilungen bestätigen, obwohl ihr Mundapparat, dem die Zunge, die Radula und die Kiefer fehlen, sehr von dem oben aufgestellten Schema abweicht. Auch hier finden wir also einen Außenmund, eine Mundröhre, einen muskulösen Schlundkegel, in dessen Innerem ein weit nach hinten ausgezogener Schlundkopf eingeschaltet ist.

2) Außer den Hautdrüsen, die den Gegenstand unsrer Arbeit nicht bilden, können wir zwei gut entwickelte Drüsenpaare unterscheiden, die mit dem Mundapparat eng verbunden sind. Das erste Drüsenpaar mündet in die Pharyngealhöhle, das zweite in die Mundröhre. Es sind dies die Speicheldrüsen; die ersten sind eigentliche, die zweiten secundäre Speicheldrüsen. Indem wir für den Ausgangspunkt die Mündungsstelle der Drüsen wählen, bezeichnen wir die ersten als Pharyngeal- oder Buccaldrüsen, die andern als Mundröhrendrüsen.

3) Alle Nudibranchiata besitzen die Pharyngealdrüsen. Die *N. cladohepatica* können überdies noch Mundröhrendrüsen aufweisen, oder dieselben entbehren, die *N. holohepatica* dagegen besitzen — wie es scheint — nur die pharyngealen, der Mundröhrendrüsen sind sie aber gänzlich beraubt. Unter den *Nud. holohepatica* erscheinen die *Porostomata* als eine Ausnahme. Neben den Pharyngealdrüsen nämlich besitzen sie auch die Mundröhrendrüsen in Form einer unpaarigen Drüse, obwohl Bergh behauptet, daß auch sie »seine Zusammensetzung aus zwei Hauptlappen« deutlich aufweisen kann (3: *e*; Heft 18, 1892; S. 1117).

4) In der Literatur hat sich bisher nur Hecht (5) bemüht die Speicheldrüsen der Nudibranchiata wissenschaftlich einzuteilen und sie zu charakterisieren. Er hat unter ihnen zwei Typen unterschieden: 1) «type de glandes massives en tubes» und 2) «type de glandes en grappe». Der erste soll — nach Hecht — durch die Mundröhrendrüsen = «gl. prébulbaires» (z. B. bei *Eolis glauca*), der zweite dagegen durch die Pharyngealdrüsen = «gl. postbulbaires» (z. B. bei

Eolis papillosa) repräsentiert werden. Dabei verwahrt sich Hecht, daß diese beiden Typen mit den beiden Speicheldrüsenarten nicht in diesem Sinne eng zu verbinden sind, daß die eine Drüsenart den einen, die andre aber den andern Typus darstellen sollte, da die anatomischen Eigenschaften der Drüsen unabhängig von ihrer Lage erscheinen. Im allgemeinen hat Hecht recht, wenn wir unter den Worten «en grappe» überhaupt eine lappige Drüse verstehen, ohne darauf Rücksicht zu nehmen, ob sie tubulös, oder acinös sei. Hecht aber kann offenbar mit seiner Speicheldrüseneinteilung nicht auskommen, da er selbst die Speicheldrüsen bei *Doto*, die ganz spezielle Eigenschaften aufweisen, außerhalb dieser Einteilung betrachtet. Da die letzten als sackförmige Gebilde erscheinen, halte ich für entsprechend, neben Hechts zwei Typen noch einen dritten 3) sackförmigen aufzustellen. — Was also das äußere Aussehen der Drüsen anbelangt, so hätten wir drei Typen: 1) einen der einfachen Röhre (z. B. die Mundröhrendrüsen bei *Spurilla*), 2) einen sackförmigen (z. B. besonders die Mundröhrendrüsen bei *Doto*) und 3) einen gelappten. Da aber die nach dem letzten Typus gebaute Drüse, ihrem wesentlichem Bau nach, entweder als gelapptes Röhrchen, oder als gelapptes Bläschen vorkommen kann, so müssen wir drei wesentliche Bautypen unterscheiden 1) einen tubulösen, 2) einen acinösen und dazu noch 3) einen sackförmigen.

5) Obwohl keiner von ihnen ausschließlich einem von den beiden Speicheldrüsenpaaren entspricht, werde ich doch die letzten gesondert charakterisieren.

A. Die Mundröhrendrüsen.

Von den gemeinsamen, wie auch von den sie im Gegensatz zu den Pharyngealdrüsen charakterisierenden Eigenschaften sind folgende hervorzuheben:

a. Sie münden in die Mundröhre.

b. Sie liegen gewöhnlich an der Bauchseite des Darmkanals, zwischen ihm und dem Fuße, außerhalb des centralen Nervenringes.

c. An der äußeren Seite des eigentlichen Drüsenepithels besitzen sie große kugelförmige oder birnförmige Drüsenzellen, deren Ausführungsgänge, indem sie manchmal eine dicke Muskelschicht durchbrechen, zwischen den Zellen des eigentlichen Epithels münden. Sie treten typisch bei *Spurilla* auf; bei *Doto* sind als solche die beschriebenen kugelförmigen Zellen aufzufassen; bei *Doriopsis* treten sie sowohl im Zusammenhange mit dem Epithel der zahlreichen Ausführungsgänge in dem Innern der Drüse, wie auch mit dem Endausführungsgange auf.

d. Alle ihre Drüsenzellen sind acidophil, die äußeren Zellen bei *Spurilla* ausgenommen, deren basophile Natur übrigens sehr zweifelhaft ist.

e. Sie sind im Grunde genommen identisch gebaut. Weisen also ein plasmatisches Netz auf, das als ein optisches Bild des Durchschnittes aufzufassen ist. Dieses Netz schließt in seinen Maschen zahlreiche Secretvacuolen, oder Secretgranula ein und zeigt in seinen Fäden eine ganze Menge von kleinsten basophilen »Primärkörnchen«.

Von den speziellen Eigenschaften, die sie voneinander unterscheiden, sind folgende zu betonen:

a. Die Mundröhrendrüse bei *Doriopsis* erscheint als eine am meisten differenzierte Drüse. Sie ist 1) unpaarig, 2) zusammengesetzt tubulös, 3) sie besitzt neben den Drüsenzellen bewimperte Stützzellen, 4) es fehlt sowohl den einzelnen Drüsenröhrchen, wie auch der ganzen Drüse irgendeine äußere Tunica propria, der Ausführungsgang dagegen weist eine mächtige Ringmuskelhülle auf.

b. Bei *Spurilla* ist die Drüse 1) paarig, 2) einfach tubulös, 3) in dem inneren Epithel besitzt sie sowohl Drüsen- wie auch Stützzellen, die wahrscheinlich bewimpert sind, 4) sie ist mit einer vollkommen entwickelten Ringmuskelhülle umgeben, die an ihrer inneren Seite mit einer dünnen Bindegewebsschicht ausgekleidet ist. Die beiden Drüsenröhrchen sind wahrscheinlich von außen mit einem Bindegewebe umhüllt.

c. Ganz sonderbar erscheinen die Mundröhrendrüsen bei *Doto*: 1) Sie sind paarig, 2) sackförmig, 3) entbehren sie in ihrem Drüsenteil die Stützzellen und die Bewimperung, (bewimperte Stützzellen treten nur in dem röhrenförmigen Ausführungsgange auf), 4) besitzen eine aus den Muskel- und sternförmigen Bindegewebszellen zusammengesetzte Tunica propria, 5) ihre Drüsenzellen weisen eine basophile, basale Streifung auf, 6) die beiden Säcke unterscheiden sich voneinander durch ihr äußeres Aussehen und durch den anatomischen Bau sowohl ihrer Drüsenabteilungen, wie auch vor allem ihrer Ausführungsgänge.

B. Pharyngealdrüsen.

a. Sie münden in die Pharynxhöhle.

b. Sie sind überwiegend an der Rückenseite des Darmkanals, oder zu seinen beiden Seiten, zuweilen aber, — wie bei *Archidoris*, — an der Unterseite des Oesophagus zu finden und drängen sich teils noch als Drüsen, teils schon als Ausführungsgänge durch den Nervenschlundring nach vorn. Die bei *Doriopsis*, gleich hinter den Buccalganglien

sich erstreckenden Drüsen sind als »gewissermaßen innerhalb der Commissuren« liegende aufzufassen (3 : *e*, H. 18, 1892; S. 1117). Nur *Rizzolia* besitzt rückgebildete Drüsen, die eigentlich nicht einmal über den Schlundkopf hinausreichen.

c. Die Pharyngealdrüsen (diejenigen bei *Polycera* ausgenommen) weisen gut entwickelte Ausführungsgänge auf, welche jedoch niemals eine solche Schicht von Ringmuskeln besitzen, die wir bei den Mundröhrendrüsen getroffen haben. Nachdem diese Ausführungsgänge den Schlundkopf betreten haben, laufen sie verborgen in seinen Wänden und öffnen sich erst, oft bedeutend nach vorn, in die Pharyngealhöhle, zu beiden Seiten der Zunge.

d. Der tubulöse Typus überwiegt in dem anatomischen Bau der Pharyngealdrüsen. Das im Grunde genommen einfache Röhrchen faltet seine Wände, verästelt sich und gewinnt infolgedessen das Aussehen einer unregelmäßig gelappten Drüse. *Rizzolia* hat einfache Röhrchen; die einfachen, sich windenden Röhrchen von *Spurilla* sind schon mit gefalteten Wänden versehen. *Archidoris* weist einfache, bandförmige, ausgestreckte Röhrchen auf, mit Wänden, die zahlreiche, seitliche Falten, Ausstülpungen, Papillen und Grübchen besitzen. Die Länge aber dieser sämtlichen Ausstülpungen ist gegenüber der Länge der Drüsenröhrchen verschwindend klein. Erst *Facelina* besitzt reichlich verästelte Röhrchen, die wirklich den Namen einer gelappten Drüse verdienen, da die Speicheldrüsen von *Polycera* nur in ihrem proximalen Teile gelappt sind, dagegen weisen sie hinten ein einfaches, gewöhnliches Röhrchen auf. — *Doto* und *Doriopsis* bilden eine Ausnahme, indem die erste Form sackförmige («culs-de-sac» nach Hecht), die zweite wiederum verästelte, acinöse Drüsen zum Vorschein bringt.

e. Von außen sind die Drüsen immer mit einer kerntragenden Tunica propria umhüllt. Sie ist — wie es scheint — bindegewebig, besitzt aber auch glatte Muskelfasern.

f. Überall finden wir ein einschichtiges Drüsenepithel, nur bei *Rizzolia* erscheint es als plasmatisch. Dieses Epithel ist regelgemäß aus Drüsen- und bewimperten Stützzellen zusammengesetzt. Neben *Rizzolia* bildet *Doriopsis* eine zweifelhafte Ausnahme, da ein reichliches Secret die Beobachtung erschwert.

g. Unter den Drüsenzellen sind häufig zwei Arten von Zellen zu unterscheiden: 1) die acidophilen und 2) die basophilen Zellen. Ganz gewiß treten die beiden Arten gleichzeitig bei *Doto* und *Facelina* auf. Die andern Formen weisen wahrscheinlich nur eine Art von Drüsen-

zellen auf. *Doriopsis* wenigstens zeigt zweifellos nur acidophile, *Spurilla* dagegen basophile Drüsenzellen.

h. Die basophile Zelle ist nach folgendem Typus gebaut. Sie weist vor allem ein deutliches Netz mit »Primärgranula« auf. Dieses Netz, obwohl plasmatisch, absorbiert alkalische Farbstoffe, welcher Umstand es eben von einem Plasmanetz der acidophilen Zelle scharf unterscheidet. Diese, anfänglich unverständliche, Tatsache habe ich schon oben aufzuklären versucht. Die Wabenmaschen sind hier, auch im Gegensatz zu denen der acidophilen Zellen, regelmäßig leer, oder nur hier und da spärlich mit einer basophilen Substanz ausgefüllt. Der Kern tritt gewöhnlich in Form eines unregelmäßigen Fleckes auf, der keine erkennbare Struktur aufweist, im Gegensatz zum Kern der acidophilen Zelle, der gewöhnlich kugelförmig, deutlich granuliert und mit Kernchen versehen ist. Bezüglich der acidophilen Zellen der pharyngealen Drüsen ist nur zu bemerken, daß sie identisch mit denen der Mundröhrendrüsen gebaut sind. Nur bei *Polycera* habe ich beobachtet, daß ihre acidophilen Drüsenzellen eine basophile, basale Streifung aufweisen.

Homologie.

Die Speicheldrüsen der Mollusken sind überhaupt zurzeit so wenig erforscht, daß eine Homologie dieser Organe durchzuführen entschieden zu frühzeitig ist. Wenn ich jedoch in dieser Frage das Wort ergreife, so tue ich es nur aus diesem Grunde, weil einige Verfasser sich trotzdem entschlossen haben in dieser Richtung ihre Meinung auszusprechen.

In einer Arbeit von Babor habe ich folgende Behauptung gefunden: »In den übrigen Klassen der Weichtiere haben die Semperschen Drüsen folgende Homologa: die vorderen (buccalen) Speicheldrüsen der Cephalopoden, die pharyngealen (buccalen) Drüsen der Amphineura, die buccalen Drüsen der Prosobranchiata, die Mundtohrmundrüsen (glandulae ptyalinae), oder eventuell die Lippendrüsenpolster der Opisthobranchiata« (2; S. 18). In meiner Antwort beschränke ich mich nur auf die bei den Nudibranchiata aufgezählten Mundröhrendrüsen.

Makroskopisch stellen die Semperschen Organe (bei *Arion*, *Helix*, *Limax*) eine von verschieden großen Läppchen gebildete Drüse dar. Jedes Läppchen, das eine eiförmig ausgezogene Form aufweist, setzt sich mit seinem verjüngten Ende der Rinne an, »welche das Vorderende der Buccalmasse von der oralen Kopfwand abgrenzt« und mündet »an der Decke in die Buccalhöhle und zwar gleich am Anfang derselben

hinter dem Kiefer.« Histologisch bilden sie also »keine zusammengesetzte tubulöse, oder acinöse, mehrzellige Drüse, sondern vielmehr eine Gruppe von selbständigen, einzelligen«, mit gesonderten Ausführungsgängen versehenen Drüsen, die häufig je zu zwei bis sechs ein Läppchen bilden, das von einer kerntragenden Bindegewebstunica umsponnen ist. Ich lasse zur Seite den Bau der Zellen selbst, wie auch die embryonale Entwicklung, da ich diese zwei Sätze für ausreichend finde, um nach einem gewissenhaften Durchlesen der vorliegenden Arbeit, des großen Unterschiedes bewußt zu werden, der zwischen den Semperschen und den Mundröhrendrüsen besteht und ihre Homologie zu verneinen. Zwar ist mir eine embryonale Entwicklung der letzten unbekannt, es hat sie aber auch Babor nicht untersucht, umso mehr sollte man vorsichtig verfahren.

Bei dieser Gelegenheit muß ich noch einige andre Ansichten Babors richtig stellen.

Er unterscheidet nämlich unter den Speicheldrüsen der Weichtiere: 1) die pharyngealen, die vor dem Nervenschlundring in den Schlund münden und 2) die ösophagealen, deren Ausführungsgänge den Schlundring durchdringen. Auf Grund dieser Einteilung behauptet er, daß die Mundröhrendrüsen »den pharyngealen der übrigen Gastropoden gleichzusetzen sind«. Indem wir nun darauf nicht eingehen werden, ob die auf einer solchen Basis durchgeführte Speicheldrüseneinteilung richtig ist, müssen wir doch betonen, daß die oben angeführten Namen nur auf die eigentlichen Speicheldrüsen, die bei vielen Mollusken in Form von zwei Paaren eines vorderen und eines hinteren auftreten, sich beziehen dürfen, niemals aber auf die in so vielen Hinsichten abweichenden Mundröhrendrüsen, die als sekundäre Speicheldrüsen betrachtet werden müssen.

Indem sich Babor auf Bergh stützt, verallgemeinert er noch folgende Behauptung. Diesen Formen — sagt er — die ein starkes Drüsenlager gleich um den Außenmund besitzen (hier nennt er zwischen den andern Formen auch *Doto coronata*), fehlen oft die Mundröhrendrüsen. Nur bei *Galvinia flava* »kommt ein starkes Drüsenlager neben großen Mundröhrendrüsen vor, so daß ich diese Glandulae ptyalinae nur als besonders vergrößerte Lippendrüsen ansehen kann und die beiden Gebilde mitsammen dem ersten Paare, oder den pharyngealen Drüsen der Prosobranchier als homolog betrachte« (2). Indessen treten gleichzeitig nicht nur bei *Doto coronata*, sondern auch bei andern Formen, z. B. besonders bei *Spurilla neapolitana*, neben dem stark entwickelten Drüsenkomplex in der Gegend der Mundröhre und des

Außenmundes auch vollkommen entwickelte Mundröhrendrüsen auf. Die ersten und die zweiten sind gänzlich verschieden gebaute Gebilde. Ich kenne die Verhältnisse bei *Galvinia flava* nicht, wenn sie aber hier, ähnlich wie bei oben aufgezählten Formen, gleichzeitig auftreten, so wird sie offenbar niemand als eine besonders ausgebildete Lippendrüse betrachten und sie desto weniger insgesamt mit den eigentlichen vorderen Speicheldrüsen (den pharyngealen nach Babors Terminologie) der Prosobranchiata homologisieren.

Lemberg, im November 1913.

Literaturverzeichnis[1].

1. J. Alder und A. Hancock, A Monograph of the British Nudibranchiate Mollusca with figures of all the Species. Parts I—VII. London 1845—1855.
2. J. F. Babor, Über die wahre Bedeutung des sogenannten Semperschen Organes der Stylommatophoren, mit 2 Tafeln. Sitzungsber. der königl. böhmischen Gesellsch. d. Wissensch., mathemat.-naturw. Klasse. Bd. II. 1895.
3. Rudolf Bergh, a) Beiträge zur Kenntnis der Mollusken des Sargassomeeres. Verhandl. d. k. k. zool.-bot. Gesellsch. in Wien. Bd. XXI. 1871.
   — b) Beiträge zur Kenntnis der Aeolidiaden. Ibidem. α) Bd. XXIV, 1874; β) Bd. XXVI, 1876; γ) Bd. XXVII, 1877; δ) Bd. XXVIII, 1878; ε) Bd. XXXII,1882; ξ) Bd. XXXVIII, 1888.
   — c) Beiträge zur Kenntnis der japanischen Nudibranchiaten. Ibidem. Bd. XXX. 1880.
   — d) Beiträge zu einer Monographie der Polyceraden. Ibidem. Bd. XXIX. 1879.
   — e) Malacologische Untersuchungen. Reisen im Archipel der Philippinen von Dr. C. Semper. II. Teil: Wissenschaftliche Resultate. Band, Heft und Jahr im Text.
   — f) Opistobranches provenant des campagnes du Yacht l'Hirondelle. Résult. d. Campag. scientifiques du Prince de Monaco. Fasc. IV. 1892.
   — g) Neue Nacktschnecken der Südsee. Journ. d. Mus. Godeffroy. Hft. 8, 1875; Hft. 14, 1878.
   — h) Die Doriopsen des atlantischen Meeres. Jahrb. der deutsch. Malak. Gesellsch. Bd. VI. 1879.
   — i) Die Doriopsen des Mittelmeeres. Ibidem. Bd. VII. 1880.
4. Eliot, A Monograph of the British Nudibranchiata Mollusca with Figures of the Species. Part. VIII. (Supplementary.) London 1910.

[1] Ich führe hier ausschließlich nur diese Bücher auf, die sich direkt auf das Thema selbst beziehen.

5. E. Hecht, Contribution à l'étude des Nudibranches. Mémoires de la Société zoolog. de France. T. VIII. 1895. p. 539—711. Pl. I—V.
6. M. Heidenhain, Plasma und Zelle. Jena 1907.
7. A. Lang, Lehrbuch der vergleichenden Anatomie der wirbellosen Tiere. Jena 1900. Erste Lieferung: Mollusca von K. Hescheler.
8. P. Pelseneer, Recherches sur divers Opistobranches. Extrait du T. LIII des Mém. couronnés et Mém. de savants étrangers publ. p. Acad. royale d. scienc., d. lettres et les beaux-arts de Belgique. 1894.
9. Saint-Hilaire, a) Über die Membrana propria der Speicheldrüsen bei Mollusken und Wirbeltieren. Anat. Anzeiger. Bd. XIX. 1901. S. 478—480.
— b) Über die Struktur der Speicheldrüsen einiger Mollusken. Verhandl. des V. internationalen Zoolog.-Kongresses zu Berlin. Jena 1902. S. 767—773.
— c Наблюденія надъ обмѣномъ веществъ въ клѣткѣ и ткани. Труды императорскаго С.-Петербургскаго общества Естествоиспытателей. T. 33. Выпускъ 2. . Отдѣленіе Зоологіи и Физіологіи. 1903. Стр. 139—370. Таб. I—V.
10. H. Simroth, Mollusca (Gastropoda prosobranchia). Bronns Klassen und Ordnungen d. Tierreichs. Bd. III. Abt. II. Leipzig 1896—1907.
11. Souleyet, Mollusques et Zoophytes du voyage de la Bonite. Voyage autour du Monde, exécuté pendant les Années 1836—1837, sur la Corvette La Bonite. Zoologie II. 1852.
12. S. Trinchese, a) Materiali per la fauna maritima italiana. Aeolididae e famiglie affini. Atti della R. Accad. d. Lincei. Mem. d. classe di scienze fisiche, matem. e nat. Vol. XI. Roma 1881. p. 3—142. T. I—LIII.
— b) Anatomia e fisiol. d. Spurilla neapolitana. Mem. d. accad. d. scienze d. Istituto di Bologna. s. 3. T. IX. 1878. p. 1—48. Tav. I—XII.
— c) Note zoologique. Rendic. d. accad. d. sc. d. Istituto di Bologna. 1877. p. 1—6.
— d) Ricerche anatomiche sulla Rizzolia peregrina. Rend. d. accad. di Bologna. 1880. p. 767—775.
— e) Ibidem. 1879.
13. Vayssière, a) Recherches zoolog. et anat. sur les Moll. Opistobr. du Golfe de Marseille. 2. Part.: Nudibranches, Cirrobranches et Ascoglosses. Annal. du Mus. d'Hist. nat. d. Marseille. Zoologie III. 1889.
— b) Recherches zoolog. et anat. sur les Opistobr. de la Mer Rouge et du Golfe d'Aden. Annal. de la Faculté d. Sc. de Marseille. T. XX. (Supplément). 1912.

Erklärung der Abbildungen.

Die Figuren von 1—42 sind mit dem Zeichenapparat von Zeiss, die von 43—61 dagegen mit dem Zeichenapparat von Reichert gezeichnet. Bei allen Zeichnungen habe ich mich des Reichertschen Mikroskopes bedient. In manchen Fällen war mir auch das Zeisssche Objektiv: a_2 behilflich. Ocular ist mit einer römischen, Objektiv mit einer arabischen Zahl bezeichnet.

Tafel XII.

Doto coronata (gm.).

Fig. 1. Querschnitt durch den Mundapparat (schematisch). 1: Mundröhre; 2: muskulöse Lippenscheibe; 3: Schlundkopf; 4: Kiefer; 5: Zunge; 6: Radula; 7: Radulascheide; 8: Mündungsstelle der Ausführungsgänge der pharyngealen Drüse in die Buccalhöhle; 9: Buccalhöhle; 10: die in die Buccalhöhle führende pharyngeale Öffnung; 11: Mundhöhle; 12: Mündung des rinnenförmigen Ausführungsganges der Mundröhrendrüse; 13: Mündung des röhrenförmigen Ausführungsganges der Mundröhrendrüsen; 14: verdickte, muskulöse Buccalwände.

Fig. 2. Längsschnitt durch den Vorderteil des Körpers. 1: pharyngeale Drüsen; 2: Mundröhrendrüsen; 3: große, kugelförmige Drüsenzellen der Mundröhrendrüsen; 4: Oesophagus; 5: Ausführungsgang der Pharyngealdrüsen; 6: Buccalmasse; 7: linkes Cerebropleuralganglion; 8: linkes Buccalganglion; 9: Zunge; 10: Fußdrüsen; 11: Geschlechtsmasse; 12: Prostata ? (II, 3.).

Fig. 3. Querschnitt durch den Vorderteil des Körpers. 1: die in ihre Ausführungsgänge übergehenden Buccaldrüsen; 2: Cerebro-pleurales Ganglion; 3: Pedalganglion; 4: Oesophagus; 5: Buccalmasse; 6: Mundröhre; 7: die beiden Ausführungsgänge der Mundröhrendrüsen; 8: Fußdrüse; 9: Fuß mit Fußdrüsen. (II, 3).

Fig. 4. Querschnitt durch den Schlundkopf. 15: Ausführungsgänge der Pharyngealdrüsen. Übrige Bezeichnungen, wie in Fig. 1. (IV, 3.).

Fig. 5. Längsschnitt durch die Vorderpartie des Körpers. 12: der rinnenförmige Ausführungsgang der Mundröhrendrüsen; 13: der röhrenförmige Ausführungsgang derselben; 15: Ausführungsgang der pharyng. Drüse; 16: Nervenganglien; 17: blinde Ausstülpung; 18: Fußdrüsen. Übrige Bezeichnungen, wie in Fig. 1. (IV, 3.).

Fig. 6. Längsschnitt durch die pharyng. Speicheldrüse. Eine von der Epithelbasis losgerissene Tunica propria. 1: Drüsenzellen; 2: die mit einem stäbchenförmigen, strukturlosen Kern = 3: versehene Muskelfaser der Tunica propria; 4: körniger Kern einer andern Muskelfaser. (IV, Homog. Im. 1/12.).

Fig. 7. Längsschnitt in *a* und Schiefschnitt in *b* durch die pharyng. Speicheldrüse. 1: Drüsenlumen; 2: Wimpern; 3: Kern einer bewimperten Stützzelle; 4: basophile Zellen; 5: acidophile Zellen; 6: Stützzelle; 7: kerntragende Tunica. (II, 7a.).

Fig. 8. Längsschnitt durch die Pharyngealdrüse mit ihrem Ausführungsgange. 1: Lumen der Drüse; 8: plasmatische Epithelzellen des Ausführungsganges; 10: ihre Kerne; 9: Epithelsaum. Übrige Bezeichnungen wie in Fig. 7. (II, 9.).

Fig. 9. Querschnitt durch einen Ausführungsgang der Pharyngealdrüse. (IV, Homog. Im. 1/12.).

Fig. 10. Basophile Zelle der Pharyngealdrüse. 1: die den Kern umhüllende Protoplasmaschicht; 2: basophiles Netzwerk; 3: leere Netzmasche; 4: eine mit Secret gefüllte Netzmasche. (II, 9.).

Fig. 11. Zwei basophile Zellen aus der pharyng. Drüse. Die Bezeichnungen wie in Fig. 10. (IV, Homog. Im. 1/12.)

Fig. 12. Acidophile Zelle der Pharyngealdrüsen. 1: acidophile Secretgranula; 2: Primärkörnchen. (IV, Homog. Im. 1/12.)

Fig. 13 *a*, *b*. Verästelte Bindegewebszellen aus der »Tunica propria« der Mundröhrendrüsen. (IV, Homog. Im. 1/12.)

Fig. 14. Zylindrische Drüsenzellen der mit einem röhrenförmigen Ausführungsgange versehenen Mundröhrendrüse. (IV, Homog. Im. 1/12.)

Fig. 15. Ihre mit Secret gefüllten Zellen. 1: basale Streifung; 2: Zellmembran; 3: besonders intensiv gefärbte Secretkörner; 4: zwischengranuläre »Primärkörnchen«. (IV, 9.)

Fig. 16. Ihre vacuolisierten Drüsenzellen. 1: basale Zellpartie mit Streifung; 2: centrale, helle, ein leermaschiges Wabensystem mit »Primärgranula« aufweisende Zellpartie; 3: dunkle, mit einer acidophilen Substanz gefüllte Scheitelpartie. (IV, Homog. Im. 1/12.)

Fig. 17. Mit Secret beladene Zellen der mit dem rinnenförmigen Ausführungsgange versehenen Mundröhrendrüse. 1: Granula; 2: intergranuläres Plasmanetz. (IV, H. Im. 1/12.)

Fig. 18. Eine Zellmembran aufweisende Scheitelpartie einer aus den Mundröhrendrüsen stammenden Zelle. 1: Zellmembran. (IV. Homog. Im. 1/12.)

Fig. 19. Wabig-reticuläre Zelle aus der Mundröhrendrüse mit dem rinnenförmigen Ausführungsgange. 1: eine aus dem Zusammenfließen der Secretkörner entstandene Vacuole; 2: Plasmanetz mit »Primärkörnchen« und leeren Maschen; 3: basale Streifung. (II, 9.)

Fig. 20. Einer Degeneration unterliegende, aus dem Epithel herausgeworfene Zellen der mit dem rinnenförmigen Ausführungsgange versehenen Mundröhrendrüse. (II, 9.)

Fig. 21. Querschnitt durch die Ausführungsgänge der Mundröhrendrüsen. 1: Ringmuskeln; 2: Längsmuskeln; 2': den röhrenförmigen Ausführungsgang umgebende Längsmuskelfasern; 3: Basalmembran; 4: Endteil der blinden Ausstülpung der hinteren Mundröhrenwand; 5: bewimpertes Epithel des röhrenförmigen Ausführungsganges; 6: Scheitelpartien der niedrig gelegenen Epithelzellen; 7: Stützzellen des rinnenförmigen Ausführungsganges; 8: drüsige Epithelzellen des rinnenförmigen Ausführungsganges. (II, Homog. Im. 1/12.)

Fig. 22. Längsschnitt durch den röhrenförmigen Ausführungsgang. 1: glänzende Längsmuskeln, die den röhrenförmigen Ausführungsgang umgeben und sich etwas höher an die Basilarmembran ansetzen; 2: Bindegewebszellen; 3: Epithel; 4: Bewimperung; 5: Epithel des röhrenförmigen Ausführungsganges an der Stelle, wo dieser sich verjüngt. (II, Homog. Im. 1/12.)

Fig. 23—25. Kugelförmige Zellen der Mundröhrendrüsen. 1: Ihre »Tunica«, die nur eine Verlängerung der die Drüse selbst umspinnenden bildet; 2: eine faserige Struktur aufweisender Secretzapfen; 3: das in Fig. 25 eine Nische bildende Drüsenepithel. (II, 9.)

Tafel XIII.

Spurilla neapolitana (D'Ch.).

Fig. 26. Eine Wand der pharyng. Speicheldrüse. 1: Kerntragende »Tunica propria«; 2: Stützzellen; 3: ihre Bewimperung; 4: Drüsenzellen; (II, Homog. Im. 1/12.)

Fig. 27. Mündung der pharyngealen Ausführungsgänge in den Schlund. 1: Epithel der Ausführungsgänge; 2: kerntragende »Tunica«; 3: Bewimperung;

4: Secret; 5: Schlundepithel mit einer Cuticula; 6: verdickte, muskulöse Wände der Buccalmasse (II, 7a.)

Fig. 28. Eine an der Mündung der Mundröhrendrüsen ausgebildete, birnförmige Ampulle. 1: Mundröhre; 2: Mund; 3: Lippenscheibe; 4: Mündung der rechten Drüse. (II, 3.)

Fig. 29. Oberflächlicher Tangentialschnitt durch die Wand der Mundröhrendrüsen. 1: Ringmuskeln; 2: vieleckige Figuren der Zellenbasis. (II, 9.)

Fig. 30. Längsschnitt durch die Mundröhrendrüse. 1: Inneres Drüsenepithel; 2: äußere Schicht von Drüsenzellen; 3: querdurchschnittene Ringmuskeln; 4: Stützzellen; *a*, *b*, *c*, *d*, *e*: Funktionsstadien der Drüsenzellen; 5: Bindegewebsschicht; 6: »Tunica propria«. (II, 7a,)

Fig. 31. Querschnitt durch die Mundröhrendrüsen. 1: Inneres Drüsenepithel mit Stützzellen und mit Secret im Lumen; 2: äußere Schicht von Drüsenzellen; 3: Ringmuskeln; 4: Bindegewebsschicht; 5: »Tunica propria«. (II, 7a.)

Fig. 32. Epithel der Ampulle. 1: bewimperte Stützzellen; 2: Drüsenzellen; 3: plasmatisches Epithel, das gegen die Mündung allmählich niedriger wird; 4: Ringmuskeln. (II, Homog. Im. 1/12.)

Facelina Drummondi (Th.).

Fig. 33. Querschnitt in der Gegend der Buccalmasse. 1: Außenmund; 2: Mundröhre mit Mund = 3; 4: Fußdrüsen; 5: Lippenscheibe; 6: verdickte, muskulöse Schlundwände; 7: Kiefer; 8: Pharynxhöhle; 9: Zunge mit einer Radula unten und einer Radulascheibe oben; 10: pharyngeale Speicheldrüsen; 11: ihre Ausführungsgänge; 12: Oesophagus; 13: Ganglien des Schlundringes; 14: Magen. (II, 1b.)

Fig. 34. Epithel der pharyngealen Speicheldrüsen. 1: Stützzelle; 2: basophile Drüsenzelle; 3: acidophile Drüsenzelle; 4: geronnene Schleimsubstanz; 5: »Tunica«. (II, 7a.)

Fig. 35. Längsschnitt durch den linken Ausführungsgang der Pharyngealdrüsen in der Gegend, wo dieser frei verläuft. 1: Umhüllendes Bindegewebe; 2: Muskelelemente; 3: Epithel des Ausführungsganges. (II, 5.)

Fig. 36. Die Wand desselben Ausführungsganges stärker vergrößert. 1: Bindegewebe; 2: Muskeln; 3: kerntragende »Tunica«; 4: bewimpertes Epithel. (II, 9.)

Rizzolia peregrina (Gm.).

Fig. 37. Querschnitt in der Gegend der Buccalmasse. 8: centrale Ganglien; übrige Bezeichnungen, wie in Fig. 33. (IV, 1b.)

Fig. 38. Epithel der Pharyngealdrüse (ein Längsschnitt). 1: Epithel; 2: Wimpern; 3: Epithelsaum; 4: »Tunica propria«. (IV, 9,)

Polycera quadrilineata (Müll.).

Fig. 39. Mündung der pharyng. Speicheldrüse. (Endteil der proximalen Drüsenpartie). 1: Schlundhöhle; 2: ihr Epithel; 3: Drüsenzelle; 4: Stützzelle; 5: kerntragende »Tunica propria«. (II, 7a.).

Fig. 40. Querschnitt durch den Schlundkopf in der Gegend der Mündung der Speicheldrüsen. 1: Zunge; 2: Zungenknorpel; 3: Schlundhöhle; 4: Radulascheide; 5: muskulöse Schlundwände; 6: pharyngeale Speicheldrüsen; 7: das sie umhüllende Bindegewebe; 8: Oesophagus; 9: Ganglion des Schlundringes (II, 3.)

Jorunna Johnstoni (A.-H.).

Fig. 41. Schlundkopf und pharyngeale Speicheldrüsen nach dem Zurücklegen des Oesophagus nach oben. 1: Schlundkopf; 2: Hinterende der Radulascheide; 3: Buccalganglien; 4: Schlundring; 5: pharyng. Speicheldrüsen; 6: Oesophagus; 7: Blutdrüse (schematisch).

Archidoris tuberculata (Cuv.).

Fig. 42. Schlundkopf und pharyng. Speicheldrüsen von unten und etwas von der rechten Seite gesehen. 7: Außenmund. Übrige Bezeichnungen wie in Fig. 41.

Fig. 43. Querschnitt durch die Pharyngealdrüse in ihrem Endteil. (II, 1b.)

Fig. 44. Querschnitt durch den vorderen Teil der Pharyngealdrüse in der Gegend des Schlundringes. 1: Drüsenepithel; 2: »Tunica propria«. (II, 1b.)

Fig. 45. Die rechte, in der Wand eingebettete, pharyng. Speicheldrüse (oder eher ihr Ausführungsgang) an der Grenze des Oesophagus und der Buccalmasse. (Ein Querschnitt.) 1: Ausführungsgang; 2: Oesophagus. (II, 1b.)

Fig. 46. Der rechte, noch in der Wand des Oesophagus liegende Ausführungsgang. Bezeichnungen wie in Fig. 45. (II, 1b.)

Fig. 47. Querschnitt durch den Endteil des Schlundkopfes. 1: Schlundhöhle; 2: Zunge; 3: Radula; 4: Mündung des linken, pharyngealen Ausführungsganges. (II, 1b.)

Fig. 48. Epithel der Pharyngealdrüse. 1: Drüsenzellen mit Granulation; 2: Wabenartige Drüsenzellen; 3: Stützzellen; 4: Bewimperung; 5: bindegewebige Hülle. (II, 9.)

Fig. 49. Epithel, der Pharyngealdrüse. Bezeichnungen wie in Fig. 48. (II, 5.)

Tafel XIV.

Archidoris tuberculata (Cuv.)

Fig. 50. Plattes Epithel der pharyng. Speicheldrüse. 5: äußere, überwiegend aus Muskelelementen zusammengesetzte Hülle. Übrige Bezeichnungen wie in Fig. 48. (II, 9.)

Fig. 51. Syncytiales, plattes Epithel der Pharyngealdrüse. (II, 9.)

Fig. 52. Leicht gefaltetes Epithel des pharyng. Ausführungsganges in der Pharyngealwand eingebettet. (II, 9.)

Doriopsis limbata (Cuv.).

Fig. 53. Vorderteil des Darmkanals. 1: Schlundkegel; 2: Schlundkopf; 3: Oesophagus; 4: rechte Pharyngealdrüse; 5: rechtes Buccalganglion; 6: Schlundring; 7: Mundröhrendrüse; 8: Rhinophoren (schematisch).

Fig. 54. Vorderteil der Darmkanals. 4: pharyngeale Drüsen; 5: linkes Buccalganglion; 9: Ausführungsgang der Mundröhrendrüse. Übrige Bezeichnungen wie in Fig. 53 (schemat.).

Doriopsis sp.?

Fig. 55. Vorderteil des Darmkanals (schemat.). 1: Außenmund; 2: Mundröhre; 3: Schlundkegel; 4: Schlundkopf; 5: Schlundhöhle; 6: Buccalganglion; 7: pharyng. Speicheldrüse; 8: Ausführungsgang der Mundröhrendrüse.

Fig. 56. Querschnitt durch den Mundapparat. 1: Außenmund; 2: Mund-

röhre; 3: Schlundkegel mit zerstreuten Drüsengruppen; 4: Schlundkopf; 5: Ausführungsgang der Mundröhrendrüse; 6: Fußdrüsen. (II, 1b.)

Fig. 57. Längsschnitt durch den Darmkanal in der Gegend der pharyng. Speicheldrüsen. 1: Ausgezogener Schlundkopf; 2: drüsiger Oesophagus; 3: Pharyngealdrüsen; 4: Ausführungsgang eines von ihnen. (II, 1b.)

Fig. 58. Längsschnitt durch ein Drüsenröhrchen der Mundröhrendrüse. 1: Drüsenzelle mit einem Hohlraum in der Mitte; 2: Stützzelle; 3: Bewimperung. (II, Homog. Im. 1/12.)

Fig. 59. Epithel eines Ausführungsganges des zweiten Ranges aus der Mundröhrendrüse. (Ein Querschnitt.) 1: Plasmatische Zellen mit Saum und Bewimperung; 2: Drüsenzellen; 3: äußere Bindegewebsschicht mit Muskeln. (II, 9.)

Fig. 60. Drüsenzellen, die die sekundären Ausführungsgänge in der Mitte der Mundröhrendrüse begrenzen. (II, 9.)

Rizzolia peregrina (Gm.).

Fig. 61. Epithel aus der proximalen Partie der Pharyngealdrüsen. 1: basale, mit Vacuolen gefüllte Partie der Drüsenzelle; 2: ihre Scheitelpartie mit leeren Netzmaschen; 3: basale Streifung. (II, 9.)

Zur Entwicklungsgeschichte des polyembryonalen Chalcidiers Ageniaspis (Encyrtus) fuscicollis Dalm.

Von

Friedrich Martin

aus Wendisch-Rottmannsdorf (Amtsh. Zwickau).

(Aus dem Zoologischen Institut zu Leipzig.)

Mit 8 Figuren im Text und Tafel XV und XVI.

Inhalt.

Seite

Einleitung 420
Material und Technik 422
Entwicklungsgeschichtliches 425
I. Das Ei im Ovarium 425
1. Die Morphologie des weiblichen Geschlechtsapparates 425
2. Der Bau der Ovarialtuben 427
3. Das wachsende Ei 429
Anhang: Zusammenfassung der Vorgänge innerhalb des wachsenden Eies 435
II. Das Ei im *Hyponomeuta*-Ei 436
Morphologisches:
1. Das Vorei 436
2. Die Reifung 437
3. Die Befruchtung 443
4. Die erste Furchung 443
5. Die zweite Furchung und die folgenden 447
Biologisches:
1. Die Zeit } der Infektion, bezogen auf den *Hyponomeuta*-Em-
2. Der Ort } bryo. (Degeneration der Eier im Dotter) 450
III. Das Ei in der *Hyponomeuta*-Raupe (vor dem Eintritt der Polyembryonie, August—April) 456
IV. Der Polyembryo (Geschlechtszellen — Bakterien im Keimschlauch) 460
V. Die postembryonale Entwicklung 462
Biologisches: Lebensweise — Anzahl; Größe; Verhältnis der Geschlechter — Parthenogenese — Feinde — Verbreitung der Art 463

Seite
Allgemeiner Teil: Vorkommen der Polyembryonie 468
Erklärung der Polyembryonie 469
Verhalten der Richtungskörper 471
Die Furchung 472
Der Nucleolus 472
Zusammenfassung 474
Literaturverzeichnis 475
Erklärung der Abbildungen 477

Einleitung.

Mit der Entwicklungsgeschichte des Chalcidiers *Ageniaspis* (*Encyrtus*) *fuscicollis* (Dalm.) Thoms. beschäftigt sich als erster E. Bugnion in einer 1891 erschienenen Arbeit. Und zwar geht er aus von den eigentümlichen »Keimschläuchen«, die in Raupen der *Hyponomeuta cognatella* Hb. gefunden werden: 50—100 Embryonen liegen hintereinander in eine gemeinsame Nährmasse eingebettet; diese ist von einem Epithel umgeben, das sich Bugnion aus der Verschmelzung der amniotischen Hüllen der Einzelembryonen entstanden denkt und das außen noch eine Cuticula abgeschieden hat. Da die Embryonen eines Keimschlauchs in der Hälfte der Fälle Individuen desselben Geschlechts liefern, so nimmt Bugnion an, daß ein mütterliches Insekt die Raupe kurz nacheinander mit 50—100 Eiern belegt haben müsse. Eine ausführliche Darstellung der Anatomie der Imago beschließt die Arbeit Bugnions.

1904 veröffentlicht dann P. Marchal die bereits 1898 in einer vorläufigen Mitteilung angekündigte Tatsache: alle die in einem Keimschlauch enthaltenen Embryonen der *Ageniaspis* samt ihrer Nährmasse, dem »Trophamnios« sind aus einem einzigen Ei entstanden. Ein Teil der Eier und die darin gelegenen Kerne liefern durch fortgesetzte Teilungen zahlreiche Blastomeren; diese zerfallen secundär in einzelne Morulae und jede von diesen entwickelt sich zu einem Embryo. Der andre Teil des Eies samt seinen Kernen ist der Ursprung des Trophamnios und seines großen Kerns, des »Paranucleus«. Die epitheliale Hülle ist ein Produkt der Wirtsraupe. Diese bisher unbekannte Art der Vermehrung nennt Marchal »Polyembryonie«. (Die von Brandes [1898] vorgeschlagene Bezeichnung »Germinogonie« hat, soviel ich aus der Literatur ersehe, die Originalbezeichnung Marchals nicht zu verdrängen vermocht.) Das Ei des Chalcidiers ist nicht in die Raupe, sondern in das Ei der *Hyponomeuta* gelegt worden.

Schließlich gibt uns F. Silvestri (1909) weitere Aufklärung über die Entwicklungsgeschichte der *Ageniaspis fuscicollis* von *Hyponomeuta* sowohl, als auch der von *Prays oleellus* Fbr., zwei biologische Rassen, die, von unwichtigen Abweichungen abgesehen, in ihrer Entwicklungsgeschichte übereinstimmen. Er findet folgendes: das parthenogenetische und das befruchtete Ei entwickeln sich in gleicher Weise; die Befruchtung bestimmt wahrscheinlich das weibliche Geschlecht. »L'ovo allo stato di ovocite di 1° ordine completamente sviluppato ha un nucleolo separato dalla cromatina del nucleo«, also eine Art Dotterkern, der vom Keimbläschen abgeleitet wird. Die den Eikern enthaltende »parte embryonale« des reifen Eies furcht sich total: es entstehen so die Blastomeren bzw. die Embryonen; die die Richtungskörper enthaltende »parte polare« dagegen liefert das Trophamnios, die Richtungskörper verschmelzen zum Paranucleus. Der »Nucleolus« schließlich wird in eine der beiden ersten Furchungszellen aufgenommen, er bewirkt Teilungshemmungen der von ihr abstammenden Zellen, ist aber bald nicht mehr nachweisbar.

Diese Beobachtungen Silvestris sind so abweichend von allem, was wir aus der Entwicklungsgeschichte überhaupt kennen (wenn wir den von dem gleichen Autor untersuchten Chalcidier *Litomastix truncatellus* [1906] beiseite lassen), daß eine erneute Untersuchung unsres Gegenstandes gerechtfertigt ist. Das gilt insbesondre von dem eigenartigen Geschick der Richtungskörper, ebenso von der »partiell totalen« Furchung. Vor allem aber sind über Herkunft, Natur und Schicksal des »Nucleolus« noch eingehendere Aufschlüsse notwendig. — Daneben drängten sich Fragen biologischer Natur auf: welches Geschlecht liefern die parthenogenetischen Eier? Wie gestaltet sich das Verhältnis zwischen dem Parasiten und den Elementen des Wirtseies, bzw. der Wirtsraupe?

Ausgeführt wurde die vorliegende Untersuchung im Zoologischen Institut der Universität Leipzig und zu Beginn des Sommersemesters 1909 angefangen. Sie geht zurück auf eine Anregung von Herrn Prof. Dr. O. zur Strassen, dem ich mich für sein reges Interesse zu herzlichem Dank verpflichtet fühle. Daneben gilt mein Dank insbesondre Herrn Prof. C. Chun und Herrn Privatdozent Dr. O. Steche, die stets in liebenswürdigster Weise bereit waren, mich bei meiner Arbeit zu fördern und zu unterstützen. Auch den Herren Prof. Dr. H. Simroth, Prof. Dr. R. Woltereck und Privatdozent Dr. F. Hempelmann sei für ihr anregendes Interesse bestens gedankt.

Material und Technik.

Für meine Untersuchungen habe ich diejenige *Ageniaspis fuscicollis* verwendet, die in der *Hyponomeuta cognatella* Hb. des Pfaffenhütchens *Evonymus europaea* L. schmarotzt.

Es empfiehlt sich vielleicht zur allgemeinen Orientierung gleich an dieser Stelle die Naturgeschichte der Schlupfwespe, bzw. der *Hyponomeuta* ganz kurz zu beschreiben: Ende Juli—Anfang August legen die *Ageniaspis*-♀ ihre Eier in die der *Hyponomeuta*, die zu Paketen von 20—40 Stück vereinigt an die Rinde der Evonymuszweige angeklebt werden. Im Herbst noch schlüpfen die Räupchen aus; sie bleiben aber während des Winters unter ihren als Schutzdecke dienenden Eihüllen. Erst im Frühjahr, wenn die Evonymuszweige austreiben, kriechen sie an die jungen Triebe und wachsen nun rasch heran. Im Mai etwa haben sich die *Ageniaspis*-Eier zu den Keimschläuchen entwickelt. Ende Juni verpuppen sich die Raupen, bzw. die *Ageniaspis*larven, die, inzwischen herangewachsen, das Innere der Raupen erfüllen. Einige Zeit nachdem die Schmetterlinge geschlüpft sind, verlassen auch die *Ageniaspis* ihre Puppenhüllen, bereit, die frischen *Hyponomeuta*gelege zu infizieren.

Die an den Rändern der Leipziger Auwaldungen häufigen Evonymus waren gewöhnlich stark mit Hyponomeuten besetzt und eine Untersuchung der Raupen ergab, daß so viele von ihnen Keimschläuche enthielten, daß es nicht eben schwer hielt, hinreichendes Material an Larven und auch — da die Hyponomeuten sich ohne jede Schwierigkeit ziehen lassen — an Puppen und ausgebildeten Tieren zu bekommen.

Um aber die allerersten Entwicklungsstadien vom frisch gelegten Ei an in möglichst geschlossener Serie zu erlangen, erwies es sich als notwendig, die *Ageniaspis* zu züchten. Marchal beschreibt ausführlich die Zucht der in der *Hyponomeuta mahalebella Guénée* des *Prunus mahaleb* L. schmarotzenden *Ageniaspis fuscicollis* und seiner Anleitung im Prinzip folgend bin ich folgendermaßen verfahren:

Im Mai wurden möglichst viele Mottennester eingetragen und die gefräßigen Raupen großgezogen. Zur Verpuppung suchen die erwachsenen Raupen das Dunkle auf und spinnen sich ein, ausgenommen die befallenen Individuen, die ihre Larvenhaut behalten und sich mit einem nur spärlichen Gespinst umgeben; mit vielen, kleinen Buckeln, die den im Innern liegenden *Ageniaspis*-»Puppenwaben« entsprechen, bedeckt, hängen sie charakteristisch krumm und vertrocknet da.

Übereinstimmend mit Bugnion habe ich beobachtet, daß es nicht mit Sicherheit möglich ist, vor der Verpuppung die infizierten Raupen von den normalen zu unterscheiden, weder die Farbe, noch der Leibesumfang, noch die Lebensgewohnheiten geben genügenden Anhalt. Marchal dagegen vermochte die Raupen von *mahalebella*, die freie Larven enthielten, leicht herauszufinden.

Die infizierten Raupen wurden ausgelesen und in Glastuben verwahrt.

Um nun sowohl dem Wirtsschmetterling als auch dem Chalcidier zusagende Lebensbedingungen zu gewähren, ist es durchaus nötig, einen eingewachsenen Evonymusstrauch zum Ansetzen der Zucht zu benutzen. (An abgeschnittene Zweige legen zwar die Hyponomeuten ihre Eier ab, die *Ageniaspis* aber stechen nicht an). Herr Prof. Chun war so liebenswürdig, mir einen Strauch in seinem Garten zur Verfügung zu stellen. Von diesem Strauch wurde ein etwa in Brusthöhe abgehender Ast in eine Art Zelt aus Mull eingeschlossen; die eine Wand bestand aus einem Fenster, dessen einer Flügel als Eingangstür diente. Das Ganze war groß genug, daß man darin stehen und hantieren und die Tiere direkt beobachten konnte. Ein überall fester Abschluß des Mulls ist sehr wichtig, um die Forficuliden fernzuhalten, die durch Zerfressen der Gelege außerordentlich lästig fallen.

Anfang Juli beginnen die Hyponomeuten zu schlüpfen und nun wurden die Schmetterlinge in den großen Freilandkasten gelassen, wo sie nach einigen Tagen ihre charakteristischen Gelege absetzten. Nahrung brauchen sie ebenso wenig wie die *Ageniaspis*. Die Schmarotzer, die 5—6 Tage später ausschlüpfen, als die Wirtstiere, grade zu der Zeit, wenn die Eiablage der Hyponomeuten begonnen hat, wurden dann ebenfalls in den Freilandkasten ausgesetzt und stachen ohne weiteres die Gelege an.

Übrigens wurde die Zahl der zur Zucht verwendeten Falter einigermaßen beschränkt, um eine umso stärkere Infektion verhältnismäßig weniger Gelege herbeizuführen.

Indem nun beobachtet werden konnte, zu welcher Stunde und an welchem Tage gewisse Gelege sehr stark von *Ageniaspis*-♀ besucht worden waren — die Gelege wurden durch an den Zweig gebundene Zettelchen gezeichnet — ,war es möglich, eine Reihe von Entwicklungszuständen von bekanntem Alter zu erhalten. Freilich — durchaus genaue Daten können bei der *Hyponomeuta* naturgemäß nicht gewonnen werden, denn es dürfte sehr schwierig sein, bestimmte einzelne Eier eines Geleges von etwa 40 Eiern zu beobachten und zu merken.

Die Daten verlieren auch an Wert dadurch, daß die wechselnde Witterung die Schnelligkeit der Entwicklung von Fall zu Fall beeinflussen wird; dann aber konnten auch unkontrollierbare Besuche von legenden Weibchen vor und nach dem gemerkten Zeitpunkte nicht verhindert werden.

Nach beendigter Flugzeit — Mitte August — wurde der Beobachtungskasten abgebrochen und über den Zweig ein großer, ausgesteifter Mullsack gebunden, so daß auch während des Winters bequem Material entnommen werden konnte.

Die zu konservierenden Gelege wurden vorsichtig mit einem Messer von der Rinde abgehoben, in einem Uhrglas mit heißem Sublimat-Alkohol-Eisessig übergossen und unter der Lupe angestochen; und zwar so, daß die Eihüllen möglichst an den Stellen durchstochen wurden, wo die linsenförmigen Eier mit ihren flachen Rändern aneinanderstoßen (Fig. 29); so konnte, ohne daß die Eier selbst wesentlich zerstört wurden, die Konservierungsflüssigkeit gut eindringen. — Formol-Alkohol-Eisessig gab hier weniger gute Resultate, wohl aber bei Konservierung der Räupchen und der folgenden Stadien. Die jüngsten Raupen lassen sich mit einem Pinsel bequem abnehmen, nachdem man behutsam die gemeinsame Schutzdecke ein Stück abgehoben hat. Aus den großen Raupen wurden die Keimschläuche durch einfaches Zerreißen, wie es Bugnion beschreibt, freipräpariert. Das macht in einem Tropfen physiologischer Salzlösung auf dem Objektträger gar keine Schwierigkeit wegen des lockeren Zusammenhanges zwischen Wirt und Parasiten. In etwa 1 cm langen Raupen erkennt man die Schläuche schon mit bloßem Auge. Hier wurde übrigens auch mit dem schwachen Flemming-schen Gemisch konserviert. Die Imagines wurden zum Teil in Sublimat-, zum Teil in Formol-Alkohol-Eisessig konserviert (beide Lösungen stets warm verwendet). Ihre Chitinbekleidung ist so zart, daß es nicht nötig ist, die Tiere zu köpfen oder das Abdomen abzutrennen.

Alle Zustände der *Ageniaspis*, mit Ausnahme der Keimschläuche, wurden also innerhalb ihres Wirtsgewebes liegend geschnitten; denn es wäre mir vermutlich ebensowenig, wie Marchal, der nach tagelangem Suchen ein Ei fand, gelungen, etwa durch Zerzupfen der *Hyponomeuta*-Eier die *Ageniaspis*-Eier zu finden, noch viel weniger sie zu isolieren und zu orientieren. Zum Einbetten bediente ich mich ausschließlich der Nelkenöl-Collodium-Methode nach Hoffmann. Die Überführung der Objekte aus absolutem Alkohol in Nelkenöl geschah nach dem »Senkverfahren«, das man z. B. bei Kahle (1908) beschrieben findet; ohne Schaden waren so in kürzester Zeit selbst die stark chitinigen

Gelege in reinem Nelkenöl. Ich ließ die Objekte einige Stunden in 48-grädigem und etwa eine halbe Stunde in 60-grädigem Paraffin.

Während die Imagines sich meist sehr leicht in 5 oder 10 μ dicke Schnitte zerlegen ließen, mußte beim Schneiden der Gelege und der Raupen Mastix-Collodium angewendet werden. Hiervon wurden außerdem reichlich dicke Schnitte — 20-25 μ — angefertigt, um Totalpräparate der *Ageniaspis*-Stadien zu erhalten. Wenn man übrigens die Eier aus ihren Schalen herauspräpariert, lassen sie sich zwar besser schneiden, indessen ist das Überführen, die Orientierung und das Durchsuchen der Tafeln dann weit mühsamer, als das Bestreichen mit Mastix-Collodium, zumal wenn dies genügend mit durchaus wasserfreiem Äther verdünnt worden ist. Alle Schnitte sind mit Photoxylin zu überziehen, ganz besonders natürlich die dicken, die trotz des Überzuges sehr leicht fortschwimmen, wenn man sie beim Färben zu lange in absolutem Alkohol verweilen läßt.

Die dicken Schnitte wurden gefärbt mit Borax-Carmin und Heidenhains Eisenhämatoxylin. Letztere Färbung läßt sich freilich nur an Schnitten durch solche *Hyponomeuta*-Eier mit Vorteil verwenden, in denen der Raupenembryo noch keine allzugroßen Fortschritte gemacht hat, etwa bis zur Versenkung des Keimstreifs; denn das dichte Embryonalgewebe bleibt so dunkel gefärbt, daß nur die im Eidotter gelegenen *Ageniaspis*-Eier erkennbar sind. Für die übrigen Schnitte verwandte ich in der Hauptsache Heidenhain, gern kombiniert mit Orange G oder van Gieson (diese Kombination gibt vortreffliche Übersichtsbilder!), daneben Hämalaun; das Flemming-Material wurde mit Safranin gefärbt. Um eventuell die verschiedenen Chromatine durch die Färbung unterscheiden zu können, wurden Versuche mit Triazid nach Mayer und mit Obstscher Nucleolenfärbung (Obst 1899, Buchner 1909) gemacht, indessen ohne Erfolg.

Entwicklungsgeschichtliches.

I. Das Ei im Ovarium.

Der Nucleolus ist im vollständig entwickelten Vorei bereits vorhanden. Wir werden also, um seine Entstehung zu beobachten, noch weiter zurückgehen und das Ovarialei in seinem Wachstum studieren müssen. Dabei ergibt sich naturgemäß eine Untersuchung des weiblichen Geschlechtsapparates der *Ageniaspis*.

1. Die Morphologie des weiblichen Geschlechtsapparates.

Zur Ergänzung der wenig plastischen Vorstellung, die man an Schnitten gewinnt, sind Situspräparate der Geschlechtsorgane nötig.

Die geringe Entwicklung des Fettkörpers und der Tracheen erleichtert das Präparieren, besonders wenn man in Alkohol gehärtetes Material verwendet.

Es haben sich nun die Angaben Bugnions über diesen Gegenstand als so zutreffend erwiesen, daß hier nur ganz kurz darauf eingegangen zu werden braucht:

Die umfangreichen Ovarien (*ov*) umfassen etwa handförmig umbiegend den Mitteldarm und bestehen jederseits aus acht innig miteinander verbundenen Tuben. (Das beigegebene Schema Textfig. 1 soll nur die Organe in situ wiedergeben; im übrigen sei auf die Abbildungen Bugnions verwiesen.) Ihrem breiten, hinteren Teil sitzt ein deutlich abgesetzter, kurzer Oviduct (*ovd*) an, durch ein außerordentlich hohes Epithel ausgezeichnet. Die Oviducte vereinigen sich zum Uterus, der rechtwinklig zu ihnen in dorsoventraler Richtung verläuft und an der Basis des Legestachels mündet.

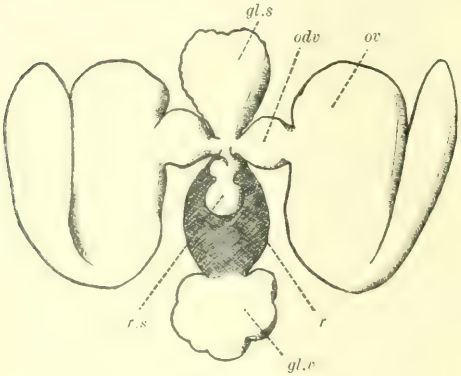

Textfig. 1.

Weiblicher Geschlechtsapparat von *Agenaspis fuscicollis*. Schema. *ov*, Ovarium; *ovd*, Oviduct; *gl.s*, »Glande sébacée«; *gl.v*, Homologon der Giftdrüse; *r*, ihr Reservoir; *r.s*, Receptaculum seminis. Zeiss D. 2.

Von der Vereinigungsstelle der Oviducte aus liegt kopfwärts als ein ansehnliches Gebilde die »glande sébacée« (Bugnion) (*gl.s*), aus zwei in der Medianen innig verschmolzenen Blasen bestehend, die, was Bugnion nicht erkennen konnte, getrennt, wenn auch dicht nebeneinander in den Anfangsteil des Uterus einmünden. Abdominalwärts davon ist das receptaculum seminis (*r. s*) gelegen, ventral nach Art eines Flaschenbodens durch den Ausführgang eingestülpt. Bei befruchteten Exemplaren ist es erfüllt von Spermatozoenbündeln. Der Ausführgang trägt eine kleine Erweiterung, eine Anhangsdrüse. Wir hätten also hier eine Ausnahme von der Angabe in Berleses Lehrbuch (I, 2, S. 892), daß die Spermatotheca der Hymenopteren allgemein zwei Anhangsdrüsen besitze.

Ventral vom receptaculum seminis liegt, sich weit nach hinten erstreckend, der »apparail sécréteur«, nach Bugnion das Homologon des Giftapparates der aculeaten Hymenopteren. (In der Fig. 52 Bug-

NIONS ist die natürliche Lage der Organe dadurch verändert, daß die Drüse samt ihrem Reservoir nach vorn geklappt ist, da sie sonst den Stachelapparat verdecken würde.) Wir unterscheiden, dem Uterus am nächsten, das sehr ansehnliche, schwach elliptische Reservoir (*r*), immer erfüllt von einem intensivst färbbaren Secret und die weiter hinten gelegene Drüse aus wenigen, sehr großen Zellen bestehend, die über die Oberfläche frei vorragen (*gl. v*). Auch der Sammelgang ist mit Secret erfüllt. Von dem Reservoir dieser Drüse führt ein Gang nach dem Uterus, in diesem Gang jedoch habe ich das Secret nie beobachten können (Kontraktionen durch die Konservierung?).

Über die Funktion der eben beschriebenen Drüse können nur Vermutungen aufgestellt werden; BUGNION meint, daß ihr Secret zum Schlüpfrigmachen der Eier und der Legeröhre diene; bei andern nicht-aculeaten Hymenopteren wird, wie mir Herr Dr. PAMPEL-Leipzig persönlich mitteilte, das Secret der der Giftdrüse der Aculeaten homologen Drüse zur mechanischen Beförderung der Eier bei der Ablage verwandt.

Zum »appareil sécréteur« rechnet BUGNION schließlich noch zwei »accessorische Drüsen«. Sie sind etwa von der Größe der Oviducte, liegen genau ventral von diesen und münden in den distalen Teil des Uterus. Besonders hervorheben möchte ich, daß sie dem Alter der Tiere nach verschieden ausgebildet zu sein scheinen: oft sah ich sie in frischgeschlüpften Tieren ein weites, von niederem Epithel bekleidetes Lumen besitzen, während in älteren Tieren durchweg das Epithel, nur noch an den peripher gelegenen Kernen kenntlich, kontinuierlich in das schaumige Secret übergeht.

2. Der Bau der Ovarialtuben.

Die Ovarialtuben sind, was man auf Schnitten deutlicher erkennt als am Totalpräparat, in ihrer Mitte derart umgebogen, daß das blinde »vordere« Ende kopfwärts liegt, die Mitte abdominal und der dem Eileiter zugerichtete »hintere« Teil von der mittleren Umbiegung aus wieder nach dem Kopf zuläuft. Sie sind von dem sehr plötzlich sich verjüngenden Vorderende abgesehen bis zur Wachstumszone auffallend gleichmäßig dick.

Einen Endfaden vermochte ich zwar ebensowenig aufzufinden, wie BUGNION, wohl aber ist jede Tube in der üblichen Weise von einer sehr zarten peritonealen Hülle umgeben. Unter dieser wiederum liegt die von den Epithelzellen ausgeschiedene Tunica propria, die bei Anwendung der v. GIESON-Färbung als ein zarter roter Saum deutlich hervortritt (*t. p* der Fig. 1 z. B.).

Was nun die Zellelemente der Eiröhre selbst anbetrifft, so macht Bugnion folgende Angaben: ausgehend vom blinden Ende läßt er auf eine Keimzone eine Differenzierungszone folgen. Hier ordnen sich die Zellen zu einem länglichen Körper an, der sich mit einer Membran umgibt und einen Follikel repräsentiert. Dieser den Inhalt eines »Segmentes« darstellende Follikel wandert als Ganzes allmählich die Eiröhre hinab. Jeder Follikel besteht aus einer Lage undeutlich abgegrenzter peripherer Zellen, »cellules nutritives«, die eine das Keimbläschen enthaltende Masse einschließen: das in Bildung begriffene Ei. Der Follikel streckt sich immer mehr in die Länge, das breite hintere, dem Oviduct zugekehrte Ende des Eies umgibt sich mit einem Chorion, während das vordere in das hier reichlicher entwickelte Follikelepithel überzugehen und von hier Nährstoffe zu beziehen scheint. Bugnion behauptet jedoch ausdrücklich, daß diese cellules nutritives das ganze Ei umgeben und daß keine besondern Nährzellen differenziert seien.

Vergleichen wir damit unsern Befund: die Keimzone erstreckt sich vom blinden Ende bis etwa zur halben Entfernung von der Umbiegungsstelle. Hier fand ich außer den Oogonien und Epithelzellen noch eine andre Art Zellen, über deren Deutung ich mir nicht klar geworden bin. Sie liegen regellos zwischen die Oogonien zerstreut, meist einzeln, bisweilen in Gruppen von zwei oder drei; sie sind etwa nur halb so groß wie diese und ganz besonders auffallend durch ihren intensiv färbbaren Kern. Bei Heidenhain-Färbung z. B. erscheint er meist tiefschwarz, bisweilen jedoch sieht er wie vacuolisiert aus. Das Plasma tritt gegen den Kern an Masse bedeutend zurück, oft ist es überhaupt nicht wahrzunehmen.

Auf die Keimzone folgt die Synapsiszone, die bis zur Umbiegung reicht. Sie enthält die für diese Zone charakteristischen Knäuelstadien; ein Schwund der Zellgrenzen hingegen war nicht in der von andern Insekten her bekannten Weise zu konstatieren.

Weiter hinten, in der Nähe der Umbiegung sehen wir dann eine durch ihre unten zu besprechende Kernstruktur ausgezeichnete Zelle, die Eizelle, aus der vor ihr gelegenen Zellgruppe heraustreten — die Differenzierungszone. Die Eizelle umgibt sich mit einem kompakten Epithel und wir erhalten die Eikammer; die davor liegenden Zellen bilden, von wenigen Epithelzellen begleitet, die Nährkammer. So gestaltet sich entgegen der Angabe Bugnions im Prinzip die für die Hymenopterenovarien charakteristische Abwechslung von Ei- und Nährkammern; nur sind die Einschnürungen dazwischen ganz unbe-

deutend (bei einer verwandten *Pteromalus*-Art traf ich viel typischere Verhältnisse an).

Die Nährzellen — ich glaube sieben zu zählen — haben relativ große, runde Kerne; diese sind nie in der für andre Insekten, etwa für die Honigbiene (Paulcke 1901) beschriebenen Weise gelappt, wohl aber zeigen die dem Ei zunächst liegenden Zellen durch ihre Verkleinerung und durch die Verklumpung ihrer Kerne an, daß sie in Beziehung zum Ei getreten sind (Fig. 4).

Daß die Eiröhren so glatt verstreichen, wird verständlich bei Betrachtung der Wachstumszone, die die 2. Hälfte der Tube einnimmt; denn hier treffen wir allerdings die von Bugnion in ihrer prinzipiellen Bedeutung erkannten Verhältnisse an: bald nach der Umbiegungsstelle sehen wir die einzelnen Eifollikel mit ihren Nährzellen nicht mehr hintereinander angeordnet, wir finden vielmehr eine Nebeneinanderordnung und je weiter wir nach dem Oviduct zu gehen, umsomehr stauen sie sich an. Am besten erkennen wir dies wegen der Zartheit der peritonealen Hülle am quergeschnittenen Ovarium (Fig. 15): in verschiedener Höhe getroffene Follikel sind von einer gemeinsamen Hülle umschlossen. Diese Anstauung bedingt natürlich eine entsprechende Erweiterung der Ovarialtube.

Die histologischen Zustände der Wachstumszone sollen gesondert besprochen werden im Zusammenhange mit den Veränderungen am wachsenden Ei. Wir schließen daher sogleich die Bemerkung an, daß sich die erwachsenen Eier oft noch von einem Rest von Follikelepithel umkleidet vor dem Oviduct ansammeln, und wir können diesen Teil der Eiröhre als Calyx bezeichnen. Bugnion bringt, da ihm die wahre Entstehung der Embryonenketten unbekannt war, diese Anhäufung legereifer Eier in Zusammenhang mit der Anzahl der Larven.

Wir haben also bei *Ageniaspis* eine Art dieroistischer Ovarien vor uns, wie wir sie etwa von Culiciden und gewissen Braconiden kennen, insofern wir auch hier freie Follikel beobachten; nur ist bei *Ageniaspis* nicht jedes Ovarium ein einheitlicher Sack, wie bei der Braconide *Aphidius* z. B. (Berleses Lehrbuch, Fig. 1193), mit diffus darin verteilten Follikeln, sondern es sind, wie wir sehen, acht solche Säcke als eine Kombination von typischen polytrophen und dieroistischen Ovarien miteinander vereinigt.

3. Das wachsende Ei.

Im wachsenden Ovarialei findet nach den Angaben Silvestris die Trennung des Nucleolus vom Keimbläschen statt, und zwar schon in

der »geschwärzten«, d. h. zum Auskriechen bereiten Puppe, so daß im frisch geschlüpften Tier der größte Teil der Eier bereits vollständig entwickelt ist: am vorderen Pol liegt der Eikern, »presenta sotto forma di tre o quattro masse di cromatina compatte«, am hinteren Pol liegt der Nucleolus. Aber »in uno stato di sviluppo antecedente, l'ovo ovarico ha una vescicola germinativa con una membrana e reticulo cromatinico ben distinto; in uno stato intermedio non si vede più la membrana e la cromatina si è addensata a formare circa dieci cromosomi, che poi finiscono per confondersi a poco fra di loro, fino a costituire il corpo nucleare cromatinico dell' oocite di primo ordine«.

In welchem Zusammenhang nun etwa diese Auflösung des Kernes mit dem Auftreten des Nucleolus steht oder wann er überhaupt sich zum erstenmal zeigt, ist aus den Angaben Silvestris nicht zu entnehmen (Figuren sind nicht beigegeben).

Ich verfolgte daher die Oocyte von ihrem ersten Auftreten an bis zur Ablage und bin zu Ergebnissen gelangt, die Silvestris Beobachtungen zu ergänzen vermögen. Die parallelen Veränderungen der Nähr- und Epithelzellen sollen gleichzeitig geschildert werden.

Die jüngsten Oocyten zeichnen sich, wie schon angedeutet, vor den Nährzellen durch die auffällige Gestaltung ihres Kernes aus (Fig. 1). Dieser erscheint als ein heller Fleck; an einem Pol aber hat sich das Chromatin in sehr charakteristischer Weise (»flatschig«) angehäuft. In den meisten Fällen ist es der hintere Pol, bisweilen aber findet sich die Anhäufung seitlich oder vorn. Im übrigen gleicht die junge Eizelle den Nährzellen (*nz*): höchstens wäre noch ihre manchmal unregelmäßige Gestalt hervorzuheben, die vielleicht auf eine gewisse Beweglichkeit, zum mindesten Plastizität hindeuten könnte; denn die Eizelle beginnt ja jetzt erst aus dem Verband der Nährzellen herauszutreten. Die Epithelzellen (*epz*) sind nur in ganz geringer Menge entwickelt. Ihre Kerne zeigen durchaus eine gleichmäßige Granulierung. Sie vermehren sich indessen sehr schnell und umgeben dann die Eizelle.

Diese ist zunächst von runder Gestalt (Fig. 1), bald aber beginnt sie sich lebhaft zu strecken; dabei werden die Konturen sehr charakteristisch unregelmäßig (Fig. 2, hier auch eine sich teilende Epithelzelle); im vorderen Teil liegt der Kern und er behält diese Lage von nun an immer bei. Von irgendwelchen andern Zelleinschlüssen bemerken wir keine Spur.

Das nächste, scharf isolierbare Stadium bringt folgende Veränderungen (Fig. 3 jüngeres, Fig. 4 älteres Ei dieses Stadiums): die Nährkammer, deren Zellen gelegentlich direkt in Beziehung zu der Eizelle

treten (Fig. 4), hat sich deutlich von der Eikammer gesondert; deren Epithel flacht sich mehr und mehr ab und umschließt das Hinterende des Eies vollständig. Seine unregelmäßigen Konturen haben sich ausgeglichen, wir haben ein elliptisches Gebilde vor uns, die älteren Eier dieser Entwicklungsperiode zeigen bereits eine schwache Einschnürung in der Mitte.

Weit bedeutungsvoller aber sind die Wandlungen des Eikerns: die polare Chromatinanhäufung sehen wir schwinden und beobachten eine gleichmäßige Verteilung der chromatischen Masse im Kernraum; aber von dieser Verteilung abgesehen, gewinnt man den Eindruck, daß sich auch die Menge des Chromatins verringert hat.

Das Plasma des hinteren Eiteiles dagegen ist erfüllt von durch Eisenhämatoxylin geschwärzten Granulationen, die nach dem Hinterende zu immer dichter liegen und unter denen sich ab und zu eine oder mehrere größere Verdichtungen finden.

Weiterhin aber gewahren wir einen kleinen dunklen Körper (*nls*). Seine Lage am hinteren Ende des Eies ist nicht so genau fixiert, wie die des Kernes am Vorderende. Er nimmt bald an Größe zu und wir erkennen, daß er aus mehreren kleineren Körpern zusammengesetzt ist. Das weitere Schicksal dieses Gebildes läßt keinen Zweifel darüber, daß es der Nucleolus ist, der hier zum erstenmal uns entgegentritt!

Es sei hervorgehoben, daß auf diesem Entwicklungszustand der Oocyte von einer Kernauflösung nichts zu bemerken ist.

Diese setzt erst im nächsten, von SILVESTRI als »mittleres« erwähnten Stadium ein, das ich unmittelbar an das vorhergehende anschließen muß, da vermittelnde Stadien nicht gefunden werden konnten. Jetzt findet nun auch die oben geschilderte Loslösung des gesamten Follikels statt, ohne daß damit wesentliche histologische Veränderungen innerhalb des Follikels in Zusammenhang stünden. So finden wir denn die Nähr- und Epithelzellen hier in derselben Ausbildung wieder, wie im vorigen Stadium. Das Ei selbst hat sich noch weiter gestreckt und die Einengung in der Mitte läßt Vorder- und Hinterende kolbig hervortreten (Fig. 5).

Der Eikern aber zeigt folgendes Bild: in einem hellen Hof, der an Umfang und Lage dem Keimbläschen entspricht, liegen kurze, intensiv färbbare Stäbchen. Sie sind vorwiegend peripher gelegen, ohne aber eine ganz bestimmte Anordnung erkennen zu lassen. Über ihre Zahl konnte ich mir keine völlige Klarheit verschaffen, ich zählte acht bis zehn, was mit SILVESTRIS Angaben ungefähr übereinstimmt.

Mit dieser Kernauflösung hat, das wurde schon gesagt, die Entstehung des Nucleolus zunächst nichts zu tun, wohl aber konstatieren wir, daß er an Umfang zugenommen hat.

Die folgenden Follikel sind dadurch bemerkenswert, daß die Nährkammern mehr und mehr zurücktreten, indem entsprechend dem rapiden Wachstum des Eies die Nährzellen sehr lebhaft resorbiert werden (Fig. 8). Der Mittelteil des Eies, der Eihals, beginnt sich zu krümmen, (so etwa wie es in der Fig. 7 dargestellt ist), das Hinterende gewinnt dem Vorderende gegenüber an Umfang, hier beginnt sich auch das Chorion auszubilden (*ch*).

Im Kern beginnen jetzt die peripheren Chromatinpartikel nach dem Centrum zu rücken (Fig. 6) und sich der Längsachse des Eies parallel anzuordnen (Fig. 7). Auf einer besonders gut gelungenen Schnittserie sah ich auch stets ein deutliches Fadengerüst auftreten, das ganz nach Art einer Teilungsspindel einen richtenden Einfluß auf die chromatischen Elemente auszuüben scheint. Gleichzeitig aber scheinen sich die einzelnen Körperchen zu vereinigen, zu längeren Stäbchen zusammenzufließen (». . . che poi finiscono per confondersi a poco fra di loro« Silvestri) und wir erhalten dann Bilder, wo neben den schon ausgebildeten, glatten, schlanken Chromosomen, wenn es gestattet ist, diese Bezeichnung zu gebrauchen, Gebilde gelegen sind, die durch Einschnürungen etwa ihre Entstehung aus verschmelzenden Elementen wahrscheinlich machen. Fig. 8 gibt ein solches Zwischenstadium wieder.

In dieser Kernfigur bemerkt man nun aber außer den soeben geschilderten Chromatinkörpern noch kleinere, andersgeartete Partikelchen (*x*): zuerst, wenig lokalisiert, an der Peripherie des sich ordnenden Haufens sichtbar, nehmen sie bald, indem sie sich von ihrem Entstehungsort entfernen, mehr polare Stellungen ein. In den Figuren 6—8 können wir diese Vorgänge verfolgen. Bei Silvestri finden wir die beschriebenen Gebilde nicht erwähnt. Ich werde sie im Folgenden als »abgestoßenes Chromatin« bezeichnen.

Wenn dann die Nährkammer völlig verschwunden ist und auch am vorderen Eipol sich das Chorion auszubilden beginnt, hat auch die Ordnung und Ausbildung der Chromosomen ihren Abschluß erreicht: sie liegen in einem hellen, länglichen Hof im Vorderteil des Eies, zueinander und zur Längsachse des Eies parallel (Textfig. 2).

Dieses Stadium des Kernes liegt ganz offenbar der Beschreibung und den Abbildungen zugrunde, die Silvestri von dem »ovo ovarico a completo sviluppo« gibt. Wir werden aber finden, daß einmal die Entwicklung des Kernes hiermit noch nicht eigentlich beendet ist,

und daß anderseits die Eiform, wie sie von SILVESTRI abgebildet wird, einem älteren Kernstadium entspricht. Vor allem aber, von dem relativen Alter ganz abgesehen, vermag ich der Schilderung, die SILVESTRI von diesem Kernstadium gibt, nicht zuzustimmen: es sollen nämlich drei oder vier einfache Chromatinstäbchen vorhanden sein.

Bei schwächerer Vergrößerung glaubt man denn auch deutlich vier wahrzunehmen; auch bei stärkerer Vergrößerung traf ich sehr häufig (bei günstiger Orientierung des Präparates?) auf eine Ebene, in der die gleiche Zahl von Stäbchen lag; beim Fokusieren jedoch und noch besser auf Querschnitten zählte man mehr als vier, es können acht bis zehn sein. Da die Vierzahl sich beim Studium dieser Kerne mit solcher Deutlichkeit bemerkbar macht, und wir auch späterhin bei der Reifung vier Chromosomen beobachten werden, so ist es wohl möglich, daß wir hier in Wirklichkeit Schleifen vor uns haben und nicht einfache Stäbchen.

Textfig. 2.

Vorderer Pol eines Ovarialeies: die (4) Chromosomen des Eikerns parallel. *x*, »abgestoßenes Chromatin«.

Vor und hinter dieser charakteristischen Kernfigur liegt das »abgestoßene Chromatin«; es sind nur wenige kleine Körnchen, bisweilen sogar nur eines (sie werden späterhin vollständig resorbiert). Ihre starke Färbbarkeit läßt sie aber immer sehr deutlich werden.

Das Hinterende des Eies zeigt den Nucleolus; er erscheint bereits mehr als ein einheitliches, wenn auch nicht homogenes Gebilde. Die ihn ursprünglich zusammensetzenden Einzelkörper lassen sich nicht mehr gesondert unterscheiden (Fig. 9). Auf SILVESTRIS Darstellung des Nucleolus werden wir beim reifen Ei zu sprechen kommen.

Die Granulationen sind noch erhalten, und als eine Neuerscheinung bemerken wir an unbestimmten Stellen Vacuolen (*v*).

Endlich, in den letzten Entwicklungsstadien erfährt vor allem die Gestalt des Eies noch weitere Umbildungen: der Halsteil wird schlanker und gewundener; die Follikelzellen schmiegen sich in eigentümlicher Weise in die Windungen ein (der in Fig. 9 dargestellte Längsschnitt mag eine umständliche Beschreibung überflüssig machen). Entsprechend der Halsausbildung heben sich Vorder- und Hinterende des Eies schärfer keulenförmig ab. Der Vorderpol hat sich abgeplattet.

Hier sowohl wie an dem verhältnismäßig viel umfangreicheren Hinterende ist das Chorion viel stärker ausgebildet als am Halsteil.

Aber auch der Kern verändert sich weiter: indem der helle Hof undeutlicher wird, rücken die bisher getrennten Stäbchen aneinander; wir sehen an den Polen deutlich ihre Enden vorragen.

Das abgestoßene Chromatin hat seine Lage beibehalten.

Der Nucleolus hat nun etwa seine definitive Größe erreicht, er erscheint einheitlich: seine inneren Partien, bisweilen auch der ganze Körper, sind oft heller gefärbt als die peripheren und sehr häufig ist er vacuolisiert.

Die vollständig entwickelten Eier, wie sie sich im Calyx ansammeln, zeigen dann folgende Beschaffenheit: Vorder- und Hinterteil sind einander genähert dadurch, daß der Eihals durch den Druck der sich ausammendrängenden Eier, wie Bugnion wohl mit Recht vermutet, zusammengestaucht worden ist (Fig. 10). Vom Follikelepithel sind häufig noch Reste vorhanden, namentlich in den Falten des Halsteils. Der vordere Teil zeigt eine Eindellung, die auch Silvestri abbildet. An deren Grund liegt die von der Seite als ein heller, länglicher Fleck erscheinende Mikropyle (*m*) (von der Marchal sagt, daß er sie im Gegensatz zu Bugnion nie habe erkennen können).

Der Eikern, der von Bugnion und Marchal überhaupt übersehen und von Silvestri nicht in dieser definitiven Ausbildung beobachtet worden ist, ist zu einem länglichen, kompakten, homogenen Körper geworden; auch Querschnitte lassen keine Spur der einzelnen Stäbchen mehr erkennen. Sein heller Hof ist geschwunden.

Davor und dahinter findet sich wieder das »abgestoßene Chromatin«.

Der hintere Teil zeigt die einzige Veränderung gegen die früheren Stadien (mit Ausnahme der vorhergehenden), daß die Granulationen sich nicht mehr nachweisen lassen; sie sind offenbar resorbiert worden.

Was Bugnion sowohl wie Marchal für den Eikern gehalten haben, ist, worauf auch Silvestri aufmerksam macht, in Wirklichkeit der Nucleolus.

Ich habe überdies wiederholt Eier in den Ovidukten angetroffen und Kern und Nucleolus in dem zuletzt beschriebenen Zustand gefunden. Nur die Form der Eier ist eine andre: das vorangleitende Hinterende ist zugespitzt und verdünnt, der Hals, ja das ganze Ei zieht sich aus. — Veränderungen, die bei der Enge der Oviducte ohne weiteres verständlich sind.

Anhang: Zusammenfassung der Vorgänge innerhalb des wachsenden Eies.

Es dürfte sich empfehlen, die Vorgänge in der Oocyte selbst aus dem Zusammenhang, in dem sie soeben dargestellt wurden, herauszuheben und gesondert nochmals zu betrachten.

Vom Kern ausgehend können wir folgende Perioden unterscheiden:

I. Vor der Auflösung des Kerns

a) polare Chromatinanhäufung (Fig. 1, 2)

b) die polare Chromatinanhäufung schwindet; gleichmäßige Verteilung der chromatischen Substanz im Kern — in der hintern Partie des Eies treten 1. Granulationen auf und 2. der Nucleolus, aus mehreren einzelnen Körnern bestehend (Fig. 3, 4).

II. Auflösung des Kerns.

Der Kern erscheint als ein heller Hof. Hinten Granulationen und Nucleolus.

a) Im Kern zahlreiche, periphere kurze und dicke Körper. (Fig. 5.)

b) Die Körper rücken nach dem Centrum, ordnen sich parallel der Eilängsachse (Fadengerüst) und vereinigen sich zu (wahrscheinlich 4) »Chromosomen«. — Chromatinkörnchen an beiden Enden der Kernfigur, die zum erstenmal zu Beginn des Ordnungsprozesses beobachtet wurden. — Der Nucleolus wird zu einem einheitlichen Gebilde und beendet sein Wachstum (Fig. 6—8, Textfig. 2).

III. Nach der Auflösung des Kerns.

Das Ei hat seine maximale Größe erreicht, die Nährkammer ist geschwunden. — Die »Chromosomen« vereinigen sich zu einem kompakten Gebilde, der helle Hof schwindet — vor und hinter diesem liegt das »abgestoßene Chromatin«. — Die Granulationen schwinden, der Nucleolus bleibt erhalten (Fig. 9, 10).

Wir sehen zunächst neben dem Kern dreierlei Gebilde im Plasma der Oocyte auftreten:

1. Die Granulationen in der hinteren Eihälfte, 2. den Nucleolus, 3. das »abgestoßene Chromatin«.

Unser Interesse gilt besonders dem Nucleolus und es fragt sich, welche Schlüsse über seine Herkunft und seine Natur wir aus den Beobachtungen ziehen können. Wir vermögen zugunsten der von Silvestri behaupteten Herkunft des Nucleolus aus dem Keimbläschen nur anzuführen, daß sein erstes Auftreten und sein erstes Wachstum mit dem Verschwinden der polaren Chromatinanhäufung im Kern zu-

sammenfällt. Dasselbe gilt aber auch von den Granulationen. Diese freilich könnten wohl eher als Produkt der aufgenommenen Nährzellmasse betrachtet werden: dafür spricht ihre baldige Resorption im Eiplasma und dann die allerdings nur an einem Tier gemachte Beobachtung, daß sie zur Zeit ihres ersten Auftretens über das gesamte Plasma, auch am vordern Pol verteilt sein können.

Gegen Silvestris Angabe könnte geltend gemacht werden, daß wir den jungen Nucleolus nie in der Nähe des Kernes liegen sahen, sondern von Anfang an in seiner definitiven Lage im hintern Ende des Eies. Bei seiner anfänglichen Kleinheit freilich kann er auch leicht, falls er wirklich einmal dem Kern benachbarter lag, unter den Granulationen übersehen worden sein. Jedenfalls wurde der Nucleolus in keiner der Modifikationen, in denen wir ihn im Plasma finden, im Kern oder in den Nährzellen vorher gefunden.

So geschieht denn auch seine Bildung nicht in einem Akt, sondern er wächst allmählich heran und verändert gleichzeitig sein Aussehen. Und zwar hat er sein Wachstum noch nicht abgeschlossen, wenn die vorhin mit seiner Entstehung in Beziehung gebrachte polare Chromatinanhäufung aus dem Kern verschwunden ist; dies scheint vielmehr erst nach der Auflösung des Kernes der Fall zu sein. Zur selben Zeit ungefähr sind aber auch alle Nährzellen in das Ei aufgenommen worden.

So können weder über die Herkunft noch über die Größenzunahme des Nucleolus eindeutige Angaben gemacht werden.

II. Das Ei im Hyponomeuta-Ei.

Hier sollen uns zunächst die morphologischen Veränderungen beschäftigen, die das Ei von seiner Ablage im Juli bis zum Abschluß der Embryonalentwicklung seines Wirtes, Ende August, erleidet.

1. Das Vorei.

Ein frisch abgelegtes Ei mit noch ruhendem Kern zu finden ist mir nicht geglückt. Nach Silvestri behält das eben abgelegte Ei nur für sehr kurze Zeit die »Flaschenform« und wird birnenförmig; wir sahen aber, daß diese Form bereits durch den Legevorgang, ja schon durch die Anstauung im Calyx verloren gegangen ist. Und ich möchte bezweifeln, ob wirklich die alte Flaschenform nach der Ablage noch einmal auftritt.

Der Kern besteht nach Silvestri aus einer morulaartigen, runden bis schwach ovalen, dichten Anhäufung von Chromatinkörnern. In seiner Fig. 1 aber bildet ihn Silvestri als einen homogen erscheinenden Kör-

per ab. Ich bin geneigt, in dem von SILVESTRI abgebildeten Kern den von uns im legreifen Ovarialei beobachteten wiederzufinden, der uns als ein kompakter Körper erschien.

Der Nucleolus gleicht nach SILVESTRI dem des Ovarialeies.

2. Die Reifung.

Der Schilderung der eigentlichen Reifungsvorgänge möchte ich vorausschicken, daß ich ebensowenig wie SILVESTRI einen Unterschied in der Entwicklung zwischen dem befruchteten und dem unbefruchteten Ei nachweisen konnte. (Daher reiht sich die Fig. 13, die ein befruchtetes Ei darstellt, ohne weiteres in den Cyclus der übrigen Eier ein.)

Über Form und Hüllen der Eier kann hier gleich folgendes für diese Periode allgemeingültiges gesagt werden: die Gestalt ist länglich und wechselt zwischen elliptisch, oval und birnförmig, wie sie auch SILVESTRI beschreibt. Oft erkennen wir noch am vorderen Pol einen schwanzartigen Anhang, selten gestreckt, meist verkrümmt und vom eigentlichen Ei durch Einbuchtungen abgeschnürt. Dieser »Eistiel« entsteht wahrscheinlich bei der Ablage des Eies; denn er liegt an dem Pol, der zuletzt den Oviduct und den Legebohrer passiert und deshalb unter dem Druck dieser Organe — das ganze Ei ist ja sehr plastisch — in eine Spitze ausgezogen wird (Fig. 11, 12, 16).

Ein Chorion ist wohl noch vorhanden, aber so zart, daß es meistens nicht sichtbar ist; bisweilen freilich tritt es deutlich hervor, so namentlich an Stellen, wo das Eisplasma ein wenig bei der Konservierung zurückgetreten ist (Fig. 14 *ch*).

Eine membrana vitellina dagegen ließ sich nicht feststellen.

Ferner vermissen wir durchweg das »abgestoßene Chromatin«, das im Ovarialei bis zuletzt den Kern begleitete. (Vielleicht findet es sich noch neben dem ruhenden Kern des bereits abgelegten Eies?)

Die Vorgänge der Reifung setzen jedenfalls sehr bald nach der Ablage ein, höchstens 10—15 Minuten danach; denn mehr Zeit verging nie bis zur vollständigen Konservierung des frisch infizierten Geleges und abgelegte Oocyten 1. Ordnung wurden ja niemals beobachtet.

Die 1. Reifungsteilung. Die jüngsten der mir zur Verfügung stehenden Stadien der 1. Reifungsteilung zeigen den Kern bereits in Anaphase; die Teilungsebene liegt merkwürdigerweise (in Bestätigung der Beobachtung SILVESTRIS) nicht genau rechtwinklig zur Längsachse des Eies. Fig. 11 zeigt die völlige Trennung und das Auseinander-

rücken der chromatischen Elemente der Tochterkerne; der nächste Schritt ist die Konzentration der Tochterchromosomen (Fig. 12).

Während dieser Teilungsvorgänge ließ sich zuweilen mit aller Deutlichkeit die Zahl der Chromosomen, über die SILVESTRI nichts Bestimmtes aussagt, ermitteln: ich habe vier zählen können.

Der Nucleolus (*nls*) nimmt währenddessen eine nicht näher charakterisierbare Lage im hinteren Teil des Eies ein und scheint keinerlei Beziehungen zu den Vorgängen am Eikern aufzuweisen.

Die 2. Reifungsteilung. Die beiden Kerne, deren Entstehung wir eben verfolgten, der 1. Richtungskörper und der Kern der Oocyte 2. Ordnung gehen direkt zu neuen Teilungen über. So zeigt uns z. B. Fig. 13 zwei Teilungsfiguren, beide auf dem Stadium der Anaphase, und zwar liegt im vorderen Teil des Eies — der »parte polare« SILVESTRIS — die karyokinetische Figur des 1. Richtungskörpers (p_1), während im hintern Teil, doch immer mehr nach der Eimitte zu, im »parte embrionale« SILVESTRIS die Bildung des 2. Richtungskörpers sich vollzieht (o_2). (Der schwarze Körper (*sp*) neben der hintern Kernfigur ist das Spermatozoon.) Die beiden Teilungen verlaufen hier ungefähr in derselben Ebene, wie die 1. Reifungsteilung.

So gleichzeitig jedoch, wie es nach diesem Bild scheinen könnte, verlaufen die beiden Teilungen nicht immer. So fanden sich einige Präparate (Fig. 14), aus denen hervorzugehen scheint, daß die Teilung des 1. Richtungskörpers (p_1) der 2. Reifungsteilung (o_2) vorausgeht. Gleichzeitig beobachten wir hier, daß die Ebene der Richtungsverteilungkörper ungefähr rechtwinklig steht zu der der 1. Reifungsteilung. Viel Wert möchte ich indessen diesem seltenen und aberranten Vorkommen nicht beilegen.

Denn viel häufiger wurden Eier gefunden, wo das zeitliche Verhältnis der beiden Teilungen umgekehrt ist (Fig. 16: der 2. Richtungskörper ist gebildet (p_2), der Eikern in den ruhenden Zustand getreten (o_3), während der 1. Richtungskörper (p_1) sich noch in Teilung befindet, die Teilungsebene wie im letzten Fall gelegen.

SILVESTRI erwähnt nichts von einer zeitlichen Differenz der Teilungen, und mein Material grade von diesen Stadien erlaubt zwar, wenn auch die wenigen Präparate recht klar sind, keine statistische Entscheidung, welcher Fall der typische ist, jedoch im Hinblick auf die Verhältnisse am reifen Ei (s. unten) möchte ich der Ansicht zuneigen, daß der letzte Modus — 2. Reifungsteilung eher vollendet, als die Teilung des 1. Richtungskörpers — als der normale zu betrachten ist.

Die Zahl der Chromosomen ließ sich hier mit völliger Sicherheit nur einmal feststellen: in dem der Fig. 16 zugrunde liegenden Präparate zeigte die eine Hälfte der Teilungsfigur des 1. Richtungskörpers wiederum vier Chromosomen (der Wirrwarr der Fig. 14 allerdings scheint kompliziertere Verhältnisse anzudeuten).

Wir können aber auch in bezug auf die Lagerung der Richtungskörper, bzw. der Mitosen Verhältnisse konstatieren, die von den Beobachtungen Silvestris (und auch von denen andrer Autoren, z. B. Doncaster (1906) an Tenthrediniden) abweichen. Ein Blick auf Fig. 16 zeigt uns folgendes: der 2. Richtungskörper (p_2) liegt am vordern Pol, der Eikern (nunmehr weiblicher Vorkern) nach dem hintern Pol zu (o_3) und in der Eimitte zwischen den beiden Kernen ist die Teilungsfigur des 1. Richtungskörpers (p_1) gelegen. Grade diese Lagerungsverhältnisse sind wiederholt deutlich zu erkennen gewesen, sehr schön namentlich an aufrechtstehenden, d. h. zufällig rechtwinklig zur Schnittebene orientierten Eiern (Vorteil der dicken Schnitte!).

Weiterhin tritt normalerweise in den Eiern dieses Stadiums eine offenbare Differenzierung des Eiplasmas auf, mit der wir es beim reifen Ei ausführlicher zu tun haben werden.

Vom Nucleolus gilt dasselbe, was bei der 1. Reifungsteilung über ihn gesagt wurde.

Das reife Ei. In vier Stunden etwa ist die Reifung vollendet und es ist nunmehr das reife Ei zu beschreiben (Fig. 17).

Sein Plasma zunächst ist im typischen Falle ausgezeichnet durch die eben erwähnte Differenzierung, die, wie ich hinzufügen will, zwar nie vor der 2. Reifungsteilung und der Teilung des 1. Richtungskörpers beobachtet wird, oft aber auch auf späteren Stadien erst erscheint. Und zwar färbt sich der vordere Pol des Eies hell, der hintere dagegen dunkel; bei Borax-Carminfärbung tritt der Unterschied besonders schön hervor. Die helle Färbung des vorderen »Polar«-Teils (Silvestri) erstreckt sich nur über eine geringere Menge des Eiplasmas, ein Viertel oder meist etwa ein Drittel. Die Begrenzung des Polarteils gegen den »Embryonal«-Teil (Silvestri) sah ich kaum so scharf, wie es die Abbildungen Silvestris zeigen, vielmehr einen sehr zarten und allmählichen Übergang. Ferner weichen meine Beobachtungen von denen Silvestris insofern ab, als die Grenze beider Plasmateile keine Grade ist, vielmehr erscheint der Polarteil konvex, so daß der Embryonalteil sich an der Eiperipherie weiter nach vorn erstreckt. Später dominiert ja, wie sich zeigen wird, der Polarteil über den dunklen Teil des Eies an Ausdehnung und Masse.

Die Struktur des Plasmas ist sehr zart wabig, fast homogen erscheinend (die mit Bleistift hergestellten Abbildungen geben ungewollt diese Struktur gut wieder), jedenfalls sozusagen »rein plasmatisch«, denn von Dottereinlagerungen war nie eine Spur nachzuweisen. Ab und zu zeigen sich Vacuolen, doch weit seltener als im Ovarialei.

Wenden wir uns jetzt den wichtigeren Bestandteilen des reifen Eies zu, so ist unter den im Embryonalplasma gelegenen in erster Linie der Eikern (o_3) zu erwähnen: er ist von beträchtlicher Größe, insofern sein Durchmesser etwa halb so groß sein mag, als das Ei selbst breit ist. Er liegt nie median, vielmehr immer der Eiperipherie ein wenig genähert. Bei jeder Färbung zeichnet er sich durch seine außerordentliche Zartheit aus — bei einem zufällig stark überfärbten Heidenhain-Präparat hob er sich ganz außerordentlich scharf von dem dunklen Plasma ab; sonst erscheint er als ein nur wenig Differenzierungen aufweisender, heller Fleck, außen durch einen wenig dichten Ring von Körnchen begrenzt; im Innern zeigen sich spärliche Chromatinkörnchen auf einem zarten Gerüstwerk.

Neben dem Eikern, ebenfalls im dunklen Embryonalteil, begegnen wir wieder dem Nucleolus (*nls*), dessen Heranwachsen und verschiedene Zustände im Ovarialei wir schon kennen gelernt hatten. Hier jedoch, wie überhaupt in den reifenden Eiern scheint er in mancher Beziehung labiler zu sein, labiler auch, als Silvestri ihn darstellt. So wird vielleicht eine genauere Schilderung seines Verhaltens am Platze sein.

Silvestri sagt nämlich vom Nucleolus, daß er während der Reifungsvorgänge weder Gestalt noch Form ändre, sondern dieselbe Ausbildung wie im vollständig entwickelten (im Sinne Silvestris) Ovarialei beibehalte. Und von diesem heißt es: »il nucleolo . . se è colorito molto intensamente, appare di una tinta uniforme«, bei schwacher Färbung jedoch und bei genügender Differenzierung nach Eisenhämatoxylin zeige er »delle piccole masse colla caratteristica colorazione nera, mentre il resto l'ha già perduto«. Die Abbildungen — auch die als Illustration für den letzten Fall gegebene Textfig. 3! — zeigen immer einen homogenen schwarzen Klumpen und es erhellt nicht, wo die bei gewisser Differenzierung schwarz bleibenden »masse« liegen.

Über seine Lage zunächst läßt sich für das reife Ei nichts bestimmtes aussagen: bald liegt er nahe dem Kern, bald davon entfernt, bald mehr central, bald peripher. Er ist wesentlich kleiner als der Eikern und von ziemlich konstanter Größe.

Seine Gestalt und Struktur zeigen nun aber recht verschiedene

Modifikationen. Zur Beurteilung der Befunde möchte ich zuvor auf die Schwierigkeiten aufmerksam machen, die der Beobachtung im Wege stehen und sich aus der Natur des Materials ergeben: jedes Ei, wenn es nicht grade sehr günstig liegt, muß durch den umhüllenden *Hyponomeuta*-Eidotter, der immer zart mitgefärbt ist, hindurch betrachtet werden.

So wird der Nucleolus beobachtet als ein zartes, duftiges Gebilde, das sich nur wenig von dem umgebenden Eiplasma abhebt, homogen, von unregelmäßiger amöboider Gestalt, so daß das Ganze etwa dem Plasmahof einer Furchungszelle eines dotterreichen Eies gleicht (Fig. 13) — oder aber er kann bei sonst gleichen Eigenschaften auch abgerundet sein (Fig. 11, 17) und in diesem Fall auch Vacuolen besitzen (Fig. 12).

Diese abgerundete, zarte und vacuolisierte Form kennen wir schon vom erwachsenen Ovarialei her; sie ist auch für das reifende Ei sehr charakteristisch; die merkwürdige amöboide Form dagegen ist neu.

Drittens aber — ein selteneres, aber wohlcharakterisiertes Vorkommen — kann der Nucleolus folgenden Anblick bieten: an einer centralen großen Vacuole (?) sitzen drei, vier kleinere, etwa sichelförmig erscheinende Vorwölbungen, unter sich verschieden groß (Fig. 14, 18). Dieses Bild erinnert allenfalls an gewisse Zustände des noch im Wachsen begriffenen Ovarialnucleolus (Fig. 7).

Hieran schließe sich eine andre, ebenfalls seltenere Form, die einzige, an der färberisch Differenzierungen dargestellt werden konnten: an der Peripherie eines runden, sich mit Orange-G. gelb färbenden Körpers sitzen einige kleine durch Heidenhain geschwärzte Körnchen (Fig. 20, 22).

Schließlich tritt uns der Nucleolus als ein einfacher, dunkler, runder Körper entgegen, so wohl aber nur bei mangelhafter Differezierung. Bisweilen liegt der Nucleolus in einem hellen Plasmahof.

Es fragt sich nun, wie sind alle diese verschiedenen Bilder des Nucleolus zustande gekommen, beruht die Verschiedenheit nur auf ungleicher Differenzierung (oder Konservierung), wie Silvestri es von den seinen will, oder sind sie der Ausdruck verschiedener Zustände des Nucleolus? Ich möchte der letzten Ansicht zuneigen; denn ich erhielt auf ein und derselben Tafel die verschiedensten Nucleolustypen nebeneinander, die Färbung mit Orange-G. nach Heidenhain hatte auch durchaus nicht immer den obigen Erfolg, und wenn auch die Differenzierung auf einer Tafel (bei Heidenhain!) sehr ungleichmäßig aus-

zufallen pflegt, so ist es doch kaum möglich, mindestens die Differenzierungen in der Gestalt dadurch allein zu verstehen.

Wenn wir uns an die Nucleolusverhältnisse im Ovarialei erinnern, so fanden wir dort bei gleicher Konservierung und Färbung noch nicht eine so weitgehende Differenzierung wie hier und wir können der Angabe Silvestris nicht beipflichten, daß der Nucleolus sich unverändert erhalte.

Aus diesen Beobachtungen könnte vielleicht der Schluß gezogen werden, daß im abgelegten und selbständig gewordenen Ei mit dem Nucleolus Veränderungen vorgehen, die in seiner wechselnden Gestalt und Struktur ihren Ausdruck finden. Ob diese Veränderungen in irgendwelchem Zusammenhange mit den Reifungsvorgängen stehen, konnte nicht erkannt werden; es scheint, daß beide Erscheinungen unabhängig voneinander sind.

Im Polarteil des reifen Eies liegen die Richtungskörper (p_1, p_2). In gar nicht so seltenen Fällen fanden wir statt der normalen drei neben zwei normal ausgebildeten einen in mehrere kleine Stückchen »zerfallenen« oder auch vier, ja fünf gleich große. Wie diese Mehrzahl entstanden ist, vermag ich nicht anzugeben. Die drei Richtungskörper sind unter sich gleich groß. Ihre Gestalt wechselt zwar, doch hebt sich eine bestimmte Form als typisch und sehr charakteristisch besonders hervor: die Richtungskörper sind dann gleichmäßig länglich bis kommaförmig und von höchst unregelmäßiger Begrenzung, mit zahlreichen kleinen Vorsprüngen und Ecken, manchmal wie gekämmt aussehend (die Richtungskörper der Drohne (Petrunkewitsch 1901) oder von *Rhodites rosae* (Schleip 1910) sehen ähnlich aus). Sie färben sich immer gleichmäßig dunkel, bei Heidenhain tiefschwarz.

Ihre Lagerung zueinander gestaltet sich im typischen Falle so, daß ein Kern polwärts gelegen ist, während die beiden andern, mehr central gelegenen einander genähert sind (Fig. 17). Silvestri bildet diese typische Lage ebenfalls ab und bemerkt dazu, sie komme so zustande, daß der hintere Tochterkern des ersten Richtungskörpers sich dem 2. Richtungskörper nähere: das sei das in der Mitte gelegene Kernpaar; der vordere Tochterkern des 1. Richtungskörpers sei der polar gelegene Kern (so auch Doncaster bei Tenthrediniden [1906]).

Es scheint jedoch richtiger, den einzelnen polwärts gelegenen Richtungskörper (p_2) als den 2. zu betrachten und das centrale Paar (p_1) als die Tochterkerne des 1.; denn diese Deutung schließt sich aufs allerbeste dem oben geschilderten 3. Modus der 2. Reifungsteilung an, wo der 2. Richtungskörper am Pol, in der Mitte die Teilungsfigur des

ersten gelegen war (Fig. 16). Daneben finden sich freilich auch reife Eier, wo alle drei Richtungskörper einander gleich genähert sind, parallel (Fig. 18) oder in einem Dreieck liegend (Fig. 22).

3. Die Befruchtung.

Der Befruchtungsvorgang, wie er von SILVESTRI geschildert wird, weist keinerlei Besonderheiten auf: das Spermatozoon rundet sich nach Schrumpfung des Schwanzes ab, vergrößert sich und wird zum männlichen Vorkern, der mit dem weiblichen Vorkern verschmilzt.

Ich beobachtete das Spermatozoon (*sp*) häufig in Gestalt eines homogenen, etwa kommaförmigen Körpers im Embryonalteil des Eies (Fig. 13) oder aber in seinem späteren Zustand als männlichen Vorkern, der sich in seiner Struktur vom Kern des reifen Eies nicht unterscheiden ließ (Fig. 18). Ebensowenig läßt sich ein Unterschied der beiden Vorkerne zu den späteren Furchungskernen finden, und man erhält gelegentlich Präparate, wo man im Zweifel sein muß, ob die zwei im Embryonalteil des Eies liegenden Kerne die beiden Vorkerne oder die beiden ersten Furchungskerne repräsentieren (vgl. auch unter »1. Furchung«). In einem Fall, wo die beiden sonst gleichen Kerne sich durch ihre Größe beträchtlich unterschieden, dürfte es allerdings wohl berechtigt sein, den kleineren Kern als Spermakern anzusehen, der seine definitive Größe (nämlich = Eikern) noch nicht erreicht hat.

4. Die erste Furchung.

Der Furchungskern, der Kern des reifen Eies, mag er befruchtet sein oder nicht, schickt sich nunmehr zu Teilungen an.

Vorgänge im Embryonalteil: Teilungen — Nucleolus. An den Vorgängen am Kern selbst ließ sich nichts Erwähnenswertes beobachten. Fig. 21 stellt eine offenbare Prophase dar. Fig. 22 zeigt das Auseinanderrücken der Tochterhälften (o_3); man erkennt hier, daß die Teilungsebene senkrecht zur Längsachse des Eies liegt.

Dieser 1. Teilung des Furchungskernes braucht nun nicht immer sogleich eine Teilung des Embryoplasmas, also eine Zellbildung zu folgen, ein Fall, den auch SILVESTRI kurz erwähnt und als ein gelegentliches Vorkommen bezeichnet. Die Schwierigkeit, ein derartig gefurchtes Ei von einem mit zur Vereinigung bereiten Vorkern zu unterscheiden, wurde oben erwähnt; sie besteht für den Fall, daß die Richtungskörper auf dem Zustand beharren, den sie im reifen Ei zeigten. Präparate, wo sich im hintern Teil des Eies sogar drei Kerne finden, die doch wohl nur als Furchungskerne gedeutet werden können, während im vordern

Teil die Richtungskörper unverändert liegen, beweisen, daß Verschiebungen dieser Art in der Entwicklung des *Ageniaspis*-Eies vorkommen können. Liegen nun aber die beiden Kerne nebeneinander und nicht vor einander und ist die vom reifen Ei her bekannte Plasmadifferenz noch deutlich erkennbar, dann können wir mit einiger Wahrscheinlichkeit annehmen, daß wir ein Ei mit den beiden Vorkernen vor uns haben. Deshalb nämlich, weil die Plasmadifferenz bei diesem Furchungstypus mit beginnender Teilung zu schwinden scheint, insofern sie wenigstens färberisch nicht mehr zum Ausdruck kommt.

Normalerweise aber ist mit der Furchung eine Zellbildung und -teilung verbunden und dieser auch von SILVESTRI ausführlicher beschriebene Furchungsvorgang nimmt folgenden Verlauf: schon der noch ruhende, aber kurz vor seiner Auflösung stehende Furchungskern liegt in einer deutlichen Zelle. Es hat sich offenbar das Embryonalplasma, das früher den hintern Pol des Eies gleichmäßig einnahm, um den Furchungskern herum zusammengezogen, so daß es rings von dem Polarplasma (wenn wir es jetzt noch so nennen wollen) umgeben ist. Aber abgesehen von der Lage, scheint sich auch die Beschaffenheit der Plasmen geändert zu haben: das Embryonalplasma nimmt einen geringeren Raum ein, als auf früheren Zuständen. Die Konservierung führt, zumal da das Embryonalplasma oder die »Furchungszelle« gern geschrumpft ist, eine absolut scharfe Trennung herbei; es sei nur auf die Fig. 19—21, *bl* verwiesen — und schließlich ist auch hier ihr Verhalten gegen Farbstoffe geändert: es besteht nicht mehr der starke Unterschied, ja, das vorher dunklere Embryonalplasma erscheint sogar in der Regel heller, als das Polarplasma, eine Beobachtung, der wir indessen nicht allzuviel Wert beilegen möchten.

Diese Trennung der Plasmen bleibt von nun an erhalten und wir treffen wohl das Richtige, wenn wir das Polarplasma, worin die Furchungszelle eingebettet liegt, als das »Trophamnios« MARCHALS (*tr*) in seinem ersten Anfang betrachten; denn nach diesem Autor differenziert sich das Trophamnios erst auf viel späteren Stadien von dem die Furchungskerne umgebenden Embryonalplasma. Wir wollen daher von jetzt ab für »Polarplasma«die nunmehr sinngemäßere Bezeichnung MARCHALS gebrauchen.

SILVESTRIS Figuren lassen zwar erkennen, daß ihm dieselben Verhältnisse vorgelegen haben; im Text jedoch geht er darauf nicht ein. Die scharfe, frühzeitige Herausdifferenzierung dieser »Furchungszelle« einerseits und des Trophamnios anderseits erscheint aber als ein sehr charakteristisches Stadium der Entwicklung.

Schließlich muß noch erwähnt werden, daß der Nucleolus im Furchungsplasma eingeschlossen liegt.

Die semmelförmige Plasmamasse, in der die beiden jetzt entstandenen, ersten Furchungskerne zunächst noch liegen, teilt sich in der Mitte durch, die beiden Zellen runden sich mehr und mehr ab und rücken nebeneinander, während sie erst voreinander lagen. Sie repräsentieren die beiden ersten, vollständig voneinander getrennten Blastomeren (Fig. 23 bl_1 und bl_2).

Das Trophamnios schmiegt sich allseitig an sie an.

Die Kerne der Blastomeren sind im Verhältnis zum Plasma ziemlich groß und zeigen meist periphere Chromatinkörnchen und ein zartes Netzwerk (Fig. 23), in andern Fällen erschienen sie als ein gleichmäßiger Haufen von Körnchen (Fig. 26).

Der Nucleolus (*nls*) nun ist bei der Zellteilung in eine der beiden Blastomeren übergegangen; er liegt an irgend einer Stelle in dem spärlichen Plasma, dem Kern meist angeschmiegt. Vergleichen wir seine Erscheinungsweise hier mit der im reifen und sich furchenden Ei, so muß hervorgehoben werden, daß er nie mehr als der zarte, duftige Körper erscheint, ebensowenig beobachten wir in ihm Vacuolen oder überhaupt ähnliche Differenzierungen, wie vorhin; vor allem aber ist die vorher unverkennbar vorhandene Konstanz der Größe und der allgemeinen Form geschwunden. Von der maximalen Größe der Fig. 24 bis zu solchen, deren Größe etwa der des Schwanzanhanges in Fig. 24 gleich ist, finden sich alle Übergänge; ihre Form ist stabförmig, grade oder gebogen, bis mehr oder weniger abgerundet. Ich gebe in Fig. 26 einige Detailbilder davon. Häufig lassen sich in den Nucleolen bei Heidenhain-Färbung — meist sind sie homogen schwarz — dunkle und helle Partien unterscheiden oder sie erscheinen aus mehreren Stücken zusammengesetzt.

Jedenfalls bietet im allgemeinen der Nucleolus im gefurchten Ei ein durchaus andres Bild als im reifen — ein Verhalten, das Silvestri nicht beobachtet zu haben scheint. Im Hinblick darauf, daß der Nucleolus bald nicht mehr nachweisbar sein wird, darf man wohl in seiner soeben geschilderten Beschaffenheit eine Andeutung des Zerfalls erblicken.

Vorgänge am Trophamnios: Verwandlung der Richtungskörper in den Paranucleus. Wenden wir uns jetzt den parallelen Vorgängen am Trophamnios zu, vor allem dem Schicksal der Richtungskörper. Eine Reihe besonders günstiger Präparate gestatten uns gewisse Übergangsstadien genauer zu verfolgen.

Wenn sich Furchungszelle und Trophamnios geschieden haben, beginnen bereits die Veränderungen der Richtungskörper: in Fig. 19 sieht man zwei Richtungskörper unverändert, während der dritte sich augenscheinlich in einige bogenförmige Körnchenreihen aufgelöst hat.

Ein andres, auch von Silvestri beschriebenes Stadium zeigt statt der Richtungskörper vier, fünf mehr oder weniger vollständige Kreise von Körnchen und in deren Innern ein zartes Gerüstwerk — also kernähnliche Gebilde (Fig. 20 *p.n.* die besonders ins Auge fallenden Granula sind auf Silvestris Figuren nicht wiedergegeben).

Daran schließt sich offenbar der auf Fig. 21 dargestellte Zustand: die »Kerne« lösen sich wiederum auf und fließen zusammen; deutlich erkennt man noch Reste der Körnchenkreise — der Furchungskern zeigt bereits eine Mitose.

Im gefurchten Ei schließlich haben die Veränderungen einen vorläufigen Abschluß erreicht mit der Entstehung des großen Trophamnioskernes, des »Paranucleus« Marchals. Dieser nimmt als ein vielfach eingebuchteter, gelegentlich gelappter, heller Kern, in dem sich außer den peripheren Körnchen spärliche Granulationen und regelmäßig einige gröbere Chromatinklumpen, selten nur ein deutliches Gerüstwerk, finden, den weitaus größten Teil des gesamten Trophamnios ein (Fig. 25 *p.n*).

Von diesem einzigen großen Kern findet sich bei Silvestri nichts, während Marchal ihn auf seinen älteren Stadien deutlich abbildet und beschreibt. Nach Silvestri bleiben die vielen »Kerne« ohne zusammenzufließen erhalten, nur seien sie »molto allargati e alle volte già in parte od in tutto frazionati o divisi direttamente et irregolarmente per il protoplasma«. Im 12-Zellenstadium beginnen sich dann nach Silvestri die »Kerne« in Körnchenhaufen aufzulösen und von da ab erst gebraucht er die Bezeichnung »Paranucleus«.

Ich wage nicht zu entscheiden, ob wirklich die Stadien in der obigen Reihenfolge miteinander zusammenhängen und ob wirklich auf diesem merkwürdigen Wege die (als Tatsache an sich nicht zu bezweifelnde) Umwandlung der Richtungskörper in den Paranucleus vor sich geht. Die Seltenheit grade der Belege für die Fig. 19 und 21 mahnen zur Vorsicht.

Die auf diesen Stadien noch im wesentlichen vom Trophamnios bestimmte Gestalt des Eies ist schließlich mehr oder weniger abgerundet geworden, in seltenen Fällen ist sie noch langgestreckt; im vordern Teil — wenn man dies kugelige Ei noch so orientieren will, wie früher

— liegt der Paranucleus, im hintern, bauchig erweiterten, peripher die Furchungszellen.

Das Chorion wird nicht mehr beobachtet.

5. Die zweite Furchung und die folgenden.

Veränderungen des Embryonalteils: Teilungen — Schicksal des Nucleolus. Nach Silvestri findet die 2. Furchung nicht gleichzeitig in den beiden ersten Furchungszellen statt, und zwar ist das Vorhandensein des Nucleolus entscheidend: die vom Nucleolus freie Blastomere teilt sich eher als die Nucleolus-haltige. Das Resultat ist also zunächst ein 3-Zellenstadium. Auf diesem Stadium ist jedoch nach Silvestri der Nucleolus gar nicht oder allenfalls nur durch die stärkere Färbbarkeit des ihn in aufgelöster Form enthaltenden Plasmas nachweisbar. Keine der von Silvestri hierzu gegebenen Figuren jedoch kann als eine Illustration der geschilderten Teilungsvorgänge dienen. So zeigen die hier in Betracht kommenden Textfiguren VII und IX drei sich durch nichts voneinander unterscheidende Blastomeren! Und Mitosen selbst sind nicht abgebildet.

Ich vermag indessen die von Silvestri angegebene Teilungsverschiebung durchaus zu bestätigen. Ein Blick auf Fig. 24 zeigt ein 2-Zellenstadium. Der Kern der einen Blastomere (bl_1) ist in mitotischer Teilung begriffen — leider war es nicht möglich, irgendwelche Einzelheiten an der Teilungsspindel genauer zu erkennen —, das Zellplasma sieht mit seinen unregelmäßigen Konturen gewissermaßen gelockert aus und hebt sich da, wo es das Trophamniosplasma berührt, nur wenig von diesem ab. Der Kern der andern Blastomere (bl_2) hingegen ist vollkommen in Ruhe. Über diesem Kern aber gewahren wir als ein gerade in diesem Präparat besonders großes und bizarres Gebilde den Nucleolus (*nls*).

Es darf wohl hierin der Beweis dafür erblickt werden, daß die mit dem Nucleolus behaftete Furchungszelle sich später teilt als die nucleolusfreie.

Ein Schritt weiter, die Teilung hat sich vollzogen und wir erhalten das 3-Zellenstadium.

Was aber den Nucleolus auf diesem Stadium betrifft, so sagt Silvestri darüber: Der bisher in einer der beiden Embryonalzellen immer sehr deutliche Nucleolus beginnt, wenn die Teilung der nucleolusfreien Zelle herankommt »a frazionarsi e a disperdersi per il protoplasma della cellula che lo contiene, così che quando si hanno tre cellule

embrionale esso non si rileva affatto o poco e solo per la maggiore tingibilità del protoplasma di detta cellula«.

Meine Beobachtungen indessen lassen mich diese wie gesagt durch Abbildungen nicht belegten Angaben Silvestris bezweifeln. Der Nucleolus ist nämlich nicht nur auf dem Stadium, auf das sich die soeben zitierten Daten Silvestris beziehen, also während der Teilung der freien Blastomere, noch klar nachweisbar, wie wir ja oben sahen (Fig. 24), sondern er ist auch auf dem 3-Zellenstadium durchgehends noch vorhanden. So sehen wir in Fig. 25 in einer der drei Blastomeren zwei kleine Einschlüsse (*nls*), die wir als vom Nucleolus herrührend deuten möchten, und so war immer auf den zahlreichen 3-Zellenstadien, die mir zur Verfügung standen, die eine Zelle durch Einschlüsse ausgezeichnet.

Wenn wir aber die Nucleolen dieses Stadiums vergleichend betrachten (Fig. 27 *nls*), so fällt uns die bedeutende Größenabnahme einerseits und das Auftreten mehrerer Einschlüsse anderseits — zwei oder drei wurden häufig beobachtet — auf. Wie ich glaube, vollzieht sich hier der oben beim 2-Zellenstadium schon angedeutete und von Silvestri bereits auf das Ende jenes Stadiums verlegte Zerfall des Nucleolus.

Verfolgte Silvestri bisher die beiden *Ageniaspis*-Formen parallel in ihrer Entwicklung, so hören hier beim 3-Zellenstadium seine Beobachtungen an der Ageniaspis der *Hyponomeuta* auf. Da sich dabei keine Abweichungen zwischen den beiden *Ageniaspis* ergeben haben, so sei es immerhin gestattet, daß wir im Folgenden unsre Beobachtungen an der *Hyponomeuta-Ageniaspis* vom 4-Zellenstadium ab mit den entsprechenden Silvestris an der Subspezies »*praysincola*« vergleichen.

Weiterhin setzen vom 4-Zellenstadium ab auch die Beobachtungen Marchals ein an der Ageniaspis aus *Hyponomeuta mahalebella*, die freilich nur beschränkt zum Vergleich herangezogen werden können, da Marchal den Nucleolus nicht kannte.

Silvestri führt die Entwicklung folgendermaßen weiter: die 3. Blastomere, in deren Plasma der Nucleolus sich aufgelöst hatte, teilt sich schließlich auch — 4-Zellenstadium; bei der nächsten, 3. Furchung, teilen sich diese beiden Zellen nicht, wohl aber die beiden nucleolusfreien und wir erhalten 6 Zellen. Die 4. Furchung bringt die Zahl der nucleolusfreien Zellen von 4 auf 8 und die der nucleolushaltigen von 2 auf 4, gibt = 12 Zellen (die weiteren von Silvestri nicht so schrittweise verfolgten Veränderungen vollziehen sich in der frisch geschlüpften Primärlarve). Freilich ist weder aus den Abbildungen der jeweiligen Entwicklung, noch aus der Beschreibung zu ersehen, wie es möglich war,

die zwei Blastomerenarten auseinanderzuhalten und getrennt zu verfolgen (besondere Färbbarkeit? Lagerung im Ei?).

Mir war es leider nicht möglich, die Entwicklung der *Hyponomeuta-Ageniaspis* so Schritt für Schritt weiter zu studieren. Es ergab sich jedoch, daß im 4-Zellenstadium alle Blastomeren einander gleichen und daß entgegen den Beobachtungen Silvestris erst von diesem Stadium ab der Nucleolus weder als geformter Bestandteil noch als Plasmadifferenz nachweisbar ist (so auf 5-, 6-, 7-Zellenstadien).

In der Lagerung und Form der Blastomeren stimmen die Verhältnisse hier mit den von Silvestri beobachteten überein, während Marchals Ergebnisse auch hier für den Vergleich nicht in Betracht kommen können, denn nach ihm sind die Kerne der Blastomeren, ohne daß eine Zellbildung eingetreten wäre, »plongés dans la masse protoplasmique de l'œuf«, auch noch auf dem 12- und mehr-Zellenstadium. Nur soviel sei vom 3-Zellenstadium ab vorläufig allgemein gültiges hinzugefügt:

Die Gestalt der Zellen bleibt bei der Zunahme ihrer Zahl nicht immer rund, wie auf dem 2-Zellenstadium; vielmehr platten sich die Blastomeren aneinander ab und schmiegen sich in die Buchten des Trophamnions ein; ihre Kerne sind im Verhältnis zum Plasma ein wenig kleiner geworden (so auch auf Silvestris Abbildungen) und sie zeigen vielfach einen von Silvestri nicht beobachteten, exzentrisch gelegenen Nucleolus.

Veränderungen des Trophamnios: Paranucleus — Plasmadifferenz. Das Trophamnios hingegen hat gewisse Veränderungen erlitten, die Silvestri, soweit er sie überhaupt beobachtete, schon im 2-Zellenstadium einsetzen läßt, die sich mir aber erst vom 3-Zellenstadium ab bemerkbar gemacht haben und auch da erst noch in den Anfängen.

Wir konstatieren nämlich eine fortschreitende Vacuolisierung (in einem vereinzelten Fall enthielt auch eine Blastomere eine Vacuole). Selten handelte es sich dabei um eine große Vacuole (so Marchal), sondern in der Regel sind es mehrere, ja viele, kleine, die gelegentlich miteinander verbunden sind und bisweilen an den Stellen des Trophamniosplasma, wo es als nur zarte Wand den Hohlraum begrenzt, in dem die Blastomeren liegen, eine unförmige Auftreibung bilden.

Vor allem aber beobachten wir eine Differenzierung des Plasmas selbst, die wir bei Marchal und Silvestri nicht beschrieben finden, so zwar, daß wir auf dem 6-Zellenstadium etwa unterscheiden können zwischen einer centralen Trophamniosmasse — diese ist zart schaumig

oder wabig, deutlich granuliert und daher dunkel — und einer sich scharf davon abhebenden peripheren Masse, die durchaus homogen als eine schmale Zone das ganze Ei nach außen abgrenzt (Fig. 28 *ekt* und *ent*, Anfänge schon in Fig. 25), eine Differenzierung, die etwa an das Ekto- und Entoplasma einer Amoebe erinnert. Es muß aber hervorgehoben werden, daß diese Bildung individuellen Schwankungen unterworfen ist und in gewissen Beziehungen zu den Verhältnissen steht, die im nächsten Abschnitt besprochen werden sollen.

Biologische Beobachtungen am Ei von der Ablage bis zum Schlüpfen der Hyponomeuta.

Wenn wir unsre Aufmerksamkeit den Beziehungen zuwenden, die zwischen dem Ageniaspisei und dem Ei des Wirtstieres bestehen, so ist die uns zunächst interessierende Frage die: ist der Zeitpunkt der Infektion durch das Ageniaspisweibchen in bezug auf den Entwicklungszustand des *Hyponomeuta*-Geleges fixiert, so daß etwa eine gewisse Parallelität der beiderseitigen Entwicklung besteht?

Aus Marchals Angaben können wir nur entnehmen, daß die 1-Zelleier in schon hoch differenzierten Embryonen anzutreffen sind; Silvestri fand die Stadien bis zu 12 Zellen in *Prays*-Eiern »a periodo di sviluppo molto vario.«

Diesen unbestimmten Aussagen gegenüber kann ich die folgenden Beobachtungen anführen: die höchstens fünf Stunden alten 158 reifenden und noch oval geformten Eier fanden sich nur in Gelegen, die nicht weiter als bis zur Versenkung des noch undifferenzierten Keimstreifs entwickelt waren.

Das Gros der insgesamt 206 zwei- und dreizelligen, etwa 1—2 Tage alten Eier wurde in Gelegen, in denen der Keimstreif sich zu differenzieren begann, gefunden

und die aus später zu erörternden Gründen nur sehr spärlichen — etwa 20 — 4- 9zelligen Eier in bereits wohldifferenzierten Embryonen, die seit etwa 10 Tagen infiziert waren.

So grob diese Angaben sind, es ist doch soviel daraus zu erkennen, daß die Entwicklung von Wirts- und Schmarotzerei in einem gewissen Verhältnis nebeneinander herläuft. Das *Ageniaspis*-♀ muß also eine Auswahl unter den *Hyponomeuta*-Gelegen treffen, die es zum Zwecke der Eiablage besucht. Wenn man nun beobachtet, wie das Mottenei sein anfängliches Wachsgelb verlierend, bald ein schmutziges Orangegelb annimmt, eine Farbänderung, die vermutlich einer Erhärtung der Chitinhüllen parallel läuft und beides wieder der Ent-

wicklung der Schmetterlingseier, so liegt es nahe, zu vermuten, daß die Härte der Eihäute entscheidend ist für die Belegung. Ob das Muttertier durch Betasten mit den Antennen oder vielleicht einfach am mechanischem Widerstand, den der Legebohrer beim Ansetzen erfährt, die geeignete Schalenhärte und somit das ungefähre Alter des Eies vermittelt bekommt, wurde nicht beobachtet.

Im Anschluß hieran sei erwähnt, daß die Angaben des absoluten Alters der Entwicklungsstadien bei SILVESTRI genauer und detaillierter sind, als die oben von mir angeführten; doch stimmen beide im großen Ganzen überein.

Ort der Infektion. Schwieriger gestalten sich die Dinge bei der Erörterung: wohin, in welche Teile des Wirtseies werden die *Ageniaspis*-Eier abgelegt, verteilen sie sich wahllos oder werden gewisse Elemente oder Partien vorzugsweise belegt?

MARCHAL beschäftigt sich ausführlicher mit diesem Punkte; er fand die Parasiteneier vom 4-Zellenstadium ab ausschließlich in der Leibeshöhle des Raupenembryos, wegen des geringeren Beobachtungsmaterials wagt er jedoch nicht zu schließen, daß die Eier tatsächlich stets direkt in den Keimstreifen bzw. das Blastoderm der *Hyponomeuta* gelegt worden sind oder vielleicht secundär dahinein gerieten, wobei er Erwägungen anstellt, wie es im ersten Falle der legenden Wespe möglich sein könnte, grade die Embryonalzellen der *Hyponomeuta* mit dem Stachel herauszufinden.

Nach meinen Beobachtungen kann denn auch von einer Bevorzugung gewisser Elemente oder Regionen des *Hyponomeuta*-Eies keine Rede sein; wie die folgenden Zusammenstellungen über die Lagerungsverhältnisse zeigen werden:

von den reifenden Eiern lagen 133 im Dotter (und in der Serosa), 5 am Blastoderm bzw. Keimstreif, 8 im Blastoderm und 14 zwischen Blastoderm und Chorion.

Wohl liegt hier bei weitem die größte Menge der Eier im Dotter; wenn man aber bedenkt, daß der Dotter ja die Hauptmasse des *Hyponomeuta*-Eies ausmacht, so ist diese Verteilung durchaus nicht verwunderlich. Wir erkennen auch, daß nicht ein bestimmter Bezirk, rein topographisch — etwa durch die Stachellänge bedingt, wie es MARCHAL als möglich hinstellt — bevorzugt wird, denn wenn auch die Hauptmenge in der centralen Eimasse liegt, so werden doch auch die peripheren Teile des Eies belegt, wohin die Parasiteneier durch sekundäre Strömungen und Verschiebungen kaum gelangen können: so etwa zwischen Blastoderm und Chorion oder — ein höchst seltenes

Vorkommnis — in den Plasmaleib einer Serosazelle. Daß diese peripheren Stellen, die ja als gar nicht mehr zum eigentlichen Ei gehörig von vorherein sehr wenig Aussicht für eine günstige Entwicklung der Parasiten bieten dürften, überhaupt belegt werden können, erklärt sich vielleicht aus der in jedem Gelege verschiedenen Stellung der *Hyponomeuta*-Eier, die bald flacher, bald steiler aufgerichtet dem Evonymuszweig aufliegen.

Für die zwei- und dreizelligen Eier, die wir übrigens als die häufigst — beide ungefähr in gleicher Menge — gefundenen und somit wohl auch verhältnismäßig lange beibehaltenen Stadien zusammennehmen können und die vorzüglich in Eiern mit beginnender Differenzierung des Keimstreifs gefunden werden, gelten folgende Daten:

von 206 Eiern wurden 168 im Dotter und 36 am oder im Embryo gefunden.

Das sind ungefähr noch dieselben Verhältnisse, wie wir sie bei den reifenden Eiern vorfanden.

Bei den älteren Eiern hingegen von 4 bis 9 Blastomeren ändert sich das Bild: ein 4- und ein 6-Zellenstadium lagen im Dotter, ein 4-Zellenstadium in der Serosa, die 15 andern sämtlich in der Leibeshöhle, wie auch Marchal angibt, den Nerven einerseits und anderseits dem Ektoderm des Raupenembryos angelagert.

Diese absolut geringe Zahl älterer Eier und ihre Lagerung im Embryo der Motte ist kein Zufall, wie sich im Folgenden zeigen wird.

Es soll nunmehr untersucht werden, wie das Wirtsei gegen die Parasiteneier reagiert, mit denen es so wahllos, wie wir eben sahen, belegt worden ist.

Degeneration der Dottereier. Unter den 2- und 3-Blastomereneiern, soweit wir ihnen im Eidotter begegnen, treffen wir auf eine sehr große Anzahl, die ein absonderliches Aussehen haben, etwa wie es auf Textfig. 3 dargestellt ist. Anfangs glaubte ich eine mangelhafte Konservierung hierfür verantwortlich machen zu müssen; denn beim Vergleich dieser Präparate mit Silvestris Abbildungen fiel das ganz beträchtlich »geschrumpfte« Trophamnios auf mit seinem flachen Paramucleus (*p.n*); wie ein Ring erscheint es, in dessen Lumen die Blastomeren mit dem hier grade oft sehr deutlichen Nucleolus (*nls*) gelegen sind. Daher mögen diese überaus charakteristischen Eier als »Ringeier« bezeichnet werden.

Manche der Ringeier stellen offenbar einen im Sinne der soeben geschilderten Veränderungen fortgeschrittenen Zustand vor (Textfig. 4): der Hohlraum des Trophamnios hat sich vergrößert, der »Ring« ist

schmaler geworden, an einer Seite ist er leicht verdickt — hier liegt der Paranucleus, freilich nicht mehr als Kern, sondern als ein Haufen von Körnchen; die Blastomeren schließlich sind untereinander nicht mehr gleich groß, sie beginnen also offenbar ebenfalls an Größe zu verlieren. Es kommt auch vor, daß das Trophamnios brezelförmig zwei Hohlräume nebeneinander umschließt (Textfig. 5), von denen der eine

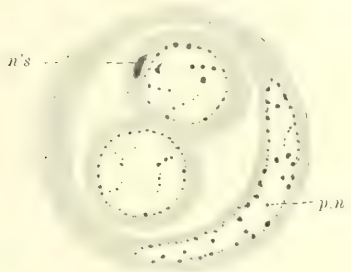

Textfig. 3.

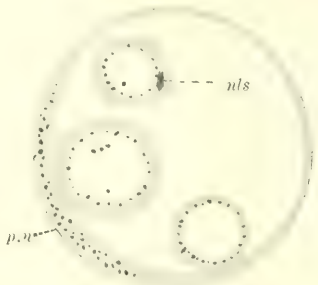

Textfig. 4.

Textfig. 5.

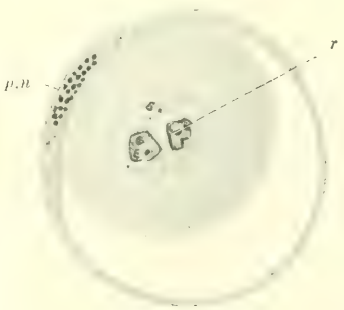

Textfig. 6.

Optische Schnitte durch »Ringeier«, die fortschreitende Degeneration der im *Hyponomeuta*-Eidotter liegenden *Ageniaspis*-Eier zeigend. *p.n*, Paranucleus; *nls*, Nucleolus; *v*, Vacuole; *r*, Reste der Blastomerenkerne.

die Furchungszellen enthält, während der andre (*v*) vielleicht einer überaus großen Vacuole seine Entstehung verdankt.

Weiterhin beobachtete ich Gebilde, die ich hier anschließen zu dürfen glaube, zumal da sie auch in $3^1/_2$ und 10 Tage (seit der Infektion) alten Eiern, also älteren als die mit obigen Ringeiern, gefunden wurden (Textfig. 6). Ein bis auf die mit den Paranucleus-Resten be-

setzte Stelle überaus schmaler Ring umschließt einen rundlichen, zart-»glasigen« Körper: dieser ist konzentrisch geschichtet. Nach innen zu wird diese geschichtete Masse durch ein wabiges Plasma ersetzt und darin lassen sich einige (2 oder 3) kernähnliche Gebilde (*r*) erkennen, die vielleicht als die Reste der Furchungskerne zu deuten sind. Diese Stadien finden wir nun aber nicht beliebig durch den Dotter verteilt, sondern sie werden nur noch an der Peripherie des Dotters beobachtet und vor allem in der Serosa, dort wo sie in dem auf den Schnitten als Ecken erscheinenden Äquator des linsenförmigen *Hyponomeuta*-Eies mächtig entwickelt ist (Fig 29).

Hier in dieser Randserosa sind fernerhin Körper gelegen, die eine gewisse Ähnlichkeit mit den bekannten Dotterkernen der Spinnen haben. In einer Vacuole des Serosa-Plasmas liegt ein konzentrisch geschichteter Körper mit einem zentralen, kernähnlichen Einschluß; es ist also, wenn wir mit dem vorigen Gebilde vergleichen dürfen, der Ring vollständig geschwunden.

Und schließlich vermissen wir auch den centralen Einschluß, wir haben dann nur noch eine Vacuole und darin einen konzentrisch geschichteten Körper.

Wenn wir diese Beobachtungen zu deuten versuchen, so scheint es nahe liegend, in den geschilderten Veränderungen eine Degeneration der zwei- und dreizelligen Eier zu erblicken: das Trophamnios wird allmählich resorbiert, den konzentrisch geschichteten Körper darf man vielleicht als eine Umkapselung der Blastomeren deuten (?).

Soviel ist vor allem wichtig: wir finden die Ringeier nirgends anders als im Dotter, die Endstadien an der Peripherie des Eies und schließlich in der Serosa, wohin sie — man kann es sich vielleicht so vorstellen — durch Strömungen des Dotters gelangen müssen.

Von den 168 im Dotter liegenden 2- und 3-Blastomereneiern waren 71 normal entwickelt, 97 dagegen zeigten Degeneration in mehr oder weniger hohem Grade; und wenn wir uns erinnern, daß die älteren *Agonospis*-Eier ausschließlich im Embryonalgewebe der *Hyponomeuta* gefunden wurden, so ist wohl die Annahme berechtigt, daß alle die Eier, die in den *Hyponomeuta*-Dotter abgelegt wurden, bald zugrunde gehen. Das spricht auch Marchal vermutungsweise aus und Silvestri beobachtete bei *Litomastix* (1906) ähnliches: die Eier werden hier oft in *Plusia*-Eier gelegt, die schon wohlentwickelte Embryonen enthalten, und dann »può accadere che l'uovo del *Litomastix* venga depositato nel vitello fuori dell'embrione oppure nell'intestino ed in ambedue tali casi esso va distrutto.« Näher geht Silvestri auf diese Erschei-

nung nicht ein. In unserm Falle entwickeln sich die Eier nicht weiter als bis zu einem Stadium mit zwei oder drei Embryonalzellen.

Offenbar bedürfen also die Parasiteneier der Vermittlung der embryonalen Zellen ihres Wirtes zu ihrer Ernährung und vermögen nicht den Dotter selbständig zu assimilieren.

Sehr häufig findet man eine Dotterzelle der *Hyponomeuta* mit ihrem Kern angeschmiegt an das parasitische Ei — oder das Plasma dieser Zellen, das in feinen Strängen den Dotter durchzieht, umgibt das Ei allseitig und verschmilzt gradezu mit seinem Ektoplasma, so daß man an eine Beziehung trophischer Natur zwischen beiden denken möchte. Sie scheint indessen rein mechanisch zu sein, denn auch Ringeier waren sehr oft in dieser Weise mit Dotterzellen verbunden.

Hüllenbildung um die im Embryonalgewebe liegenden Eier. Wie verhalten sich nun Wirts- und Parasitenei zueinander in den Fällen, wo das Parasitenei ins Embryonalgewebe geriet, wo es Aussichten auf eine Weiterentwicklung hat?

Es war mir nicht möglich, zu verfolgen, auf welche Weise eigentlich das Ei von dem Gewebe des einfachen, undifferenzierten Keimstreifs gewissermaßen aufgenommen wird, so daß es schließlich in der Leibeshöhle des Embryos angetroffen wird. Wohl aber läßt sich deutlich beobachten, wie sehr bald das *Hyponomeuta*-Gewebe in innigere Beziehungen zu den Parasiten zu treten scheint.

Marchal konnte feststellen, wie sich an ein 8—10zelliges Ei mesenchymatöse Elemente des Wirtsgewebes anlegten, indem sie sich samt ihren Kernen abplatteten; es entstehe so die von Bugnion als ein Amnios vom Ei selbst abgeleitete epitheliale Hülle. Silvestri läßt die Hüllenbildung erst auf späteren Stadien in der Raupe stattfinden, und zwar durch einen oder zwei Kerne, die von einer oder mehr Zellen des Fettkörpers herrühren.

Die Hülle selbst wird uns später noch beschäftigen, hier soll uns lediglich ihre Entstehung interessieren. Es war schon oben die Rede davon, daß Elemente des Dotters innig mit dem Plasma der *Ageniaspis*-Eier verschmelzen können. Prinzipiell der gleiche Vorgang scheint sich auch im Embryonalgewebe der *Hyponomeuta* wiederholen zu können. (Die ein späteres Stadium darstellende Fig. 28 gibt dennoch eine genügende Vorstellung davon.) Wir sehen, wie sich viele Teile des Fettkörpers (meist wenigstens) hie und da mit dem Ei verbinden, so daß es gewissermaßen verankert erscheint; und zwar verschmilzt gelegentlich, wie es scheint, das Wirtsgewebe vollständig mit der äußersten Zone des Trophamnios-»Ektoplasma«. Da es mir bisweilen möglich

war, zu beobachten, wie sich derart mit dem Wirtsplasma verschmolzenes Trophamnios-Ektoplasma hier und da scharf von dem übrigen Trophamnios abhob, so möchte ich glauben, daß die Hülle des *Ageniaspis*-Eies ihre Entstehung nicht immer allein der Anlagerung von Wirtsgewebe verdankt, sondern daß sich der Embryo selbst daran beteiligen kann.

Es sei noch erwähnt, daß bereits 5zellige Eier in Verbindung mit dem Wirtsgewebe zu treten beginnen.

III. Das Ei in der Raupe (vor dem Eintritt der Polyembryonie; August—April).

Ende August haben die *Hyponomeuta*-Embryonen ihre Entwicklung vollendet, doch sei, bevor wir ihr Schicksal und das ihrer Parasiten weiter verfolgen, an dieser Stelle eine kurze Bemerkung über die Eihäute der *Hyponomeuta* eingeschaltet:

Jedes Ei besitzt zwei Hüllen: 1. ein dickes, deutlich lamelliertes (auf Schnitten!) Chorion (sekundäre Eihülle) und 2. eine weitere Chitinschale als tertiäre Hülle, von der es bei Bugnion heißt: »chaque œuf est . . . recouvert d'une sorte d'écaille ornée de petites cannelures«, und Marchal spricht von einer Art »de carapace écailleuse«, von der das Ganze bedeckt sei. Die Abbildung Marchals, die einen Schnitt durch ein Gelege, allerdings von *Hyponomeuta mahalebella*, darstellt, läßt zwar die Lamellierung des Chorions erkennen, aber es scheint fast, als unterscheide Marchal überhaupt nicht zwischen den beiden Eihäuten, es ist alles in eine Masse verschmolzen, so daß die Chorien der einzelnen Eier kontinuierlich ineinander übergehen.

Ich konnte auf Schnitten durch die Gelege von *cognatella* nicht nur beide Häute deutlich unterscheiden, sondern auch feststellen, daß jedes Ei von der 2. Schale tatsächlich umgeben ist, nicht nur bedeckt. Freilich ist diese (*II*), wie die beigegebene Skizze zeigen mag (Fig. 29), auf der Oberseite der Eier beträchtlich kräftiger entwickelt, als auf der Unterseite, wo sie so dünn ist, daß sie nur auf günstigen Präparaten verfolgt werden kann. An den Berührungsstellen verkleben die tertiären Hüllen miteinander.

Die Verschiedenheit der beiden Schalen kommt auch färberisch zum Ausdruck bei Anwendung von Heidenhain und Orange G: dann ist nämlich das Chorion gelb — die tertiäre Hülle schön blau gefärbt.

Die kleinen Räupchen nun verzehren die Eihäute bis auf die oberen dicken Teile der tertiären Hülle, soweit sie frei nach außen liegt, und

verbringen unter dem Schutz der so entstandenen, gemeinsamen Chitinkappe die ungünstige Jahreszeit.

Daß in dieser Periode entsprechend dem Entwicklungsstillstand des Wirtes auch die Entwicklung der *Ageniaspis*-Eier sich verlangsamt, ist einleuchtend. Immerhin gewahren wir einige charakteristische Fortschritte, die wir — in einigem von Marchal abweichend — im Folgenden beschreiben wollen. (Ob diese »période hivernale« Marchals der *Hyponomeuta-Ageniaspis* in der Entwicklung der Wintergeneration der *praysincola*-Form entsprechend zum Ausdruck kommt, darüber finde ich bei Silvestri keine Angaben.)

Die Lagerung der Eier. Die Leibeshöhle ist, wie in den Embryonen, so auch in den Raupen der Aufenthaltsort der *Ageniaspis*-Eier und hier scheint keine Partie ausgeschlossen zu sein: bald finden wir sie dem Darm anliegend, bald mehr der Haut genähert, dorsal in den Fettkörper eingebettet oder ventral zwischen die Ganglien, bald mehr kopfwärts, bald im Hinterende. In der *Prays*-Raupe ist nach Silvestri die Gegend hinter dem Kopf, am Ösophagus bervorzugt. Und Marchal beobachtete, daß in den Raupen eines und desselben Geleges die Eier durchgehends eine ungefähr gleiche Lage zu den Organen einnehmen, so daß man bei Untersuchung nur eines Geleges zu der Annahme verführt werden könne, die Eier bevorzugten die Nachbarschaft eines bestimmten Raupenorganes. Zur Erklärung dieses Befundes nimmt Marchal an, daß die definitive Lagerung bereits bei der Ablage des Eies bestimmt worden sei, entsprechend dem gleichen Entwicklungszustand aller Eier eines *Hyponomeuta*-Geleges.

Vielleicht ist so auf eine ganz spezifische Determination bei der Ablage auch das merkwürdige Vorkommen von Eiern in den Schlundganglien zurückzuführen, wie ich es oft beobachten konnte. In Wirklichkeit liegen die Eier freilich nicht eigentlich innerhalb des Nervengewebes, sie sind nur samt ihrer Hülle derart eingeschmiegt, daß, so lange die Eier klein sind, die Konturen des Ganglions durchaus gewahrt bleiben, in einer Flucht verlaufen, selbst dann, wenn zwei Eier zugleich im Hirn liegen, was mitunter vorkommt.

Ob sich für diesen Fall eine spezifische Reaktion zwischen Wirt und Parasiten ergibt, konnte ich nicht beobachten. Da ich in Frühjahrsraupen die Eier, die dann selbst so groß geworden sind, wie die Schlundganglien, niemals mehr in so innigen Beziehungen zum Hirn fand, so könnte man vielleicht annehmen, daß sie aus dem Nervengewebe einfach durch ihr Wachstum herausdrängen (Textfig. 7).

Die Morphologie der Eier. Die Gestalt der Eier ist während

dieser Periode kugelförmig, soweit es die Lage zwischen den Organen des Wirtes gestattet, nur im Frühjahr (April) sehen wir mehr unregelmäßig begrenzte, elliptische Eier; ihre Größe nimmt in den Herbstmonaten noch deutlich zu: August 25 μ, September 30 μ, Oktober 42 μ, bleibt während des Winters konstant, bis dann im Frühjahr ein erneutes Wachstum einsetzt, so daß die Aprileier etwa 50 μ dick sind (die Hülle mitgemessen).

Die Hülle, die wir bereits im Embryo in ihrer Entstehung beobachteten, umschließt nunmehr das Ei vollständig. Doch sind die histologischen Beziehungen zum Wirtsgewebe im Herbst noch sehr innige, so namentlich bei den im Fettkörper liegenden Eiern; selbständiger erscheint die Hülle der in die Schlundganglien eingeschmiegten Eier.

Textfig. 7.

Zwei *Ageniaspis*-Eier im oberen Schlundganglion einer Raupe, im Oktober. *h*, Hülle; *p.n*, Paranucleus; *bl*, Blastomeren. ZEISS F. 2.

Daß z. B. auch in diesem Falle die Hüllenbildung vom Fettkörper ihren Ausgang genommen hat, wie es nach SILVESTRI allgemein gilt, wenigstens für die *Prays*-Form der *Ageniaspis*, erscheint mir zweifelhaft; denn ich konnte anderseits beobachten, wie z. B. die peritoneale Umkleidung des Mitteldarmes direkt in das Eihüllgewebe überging.

Nach alledem ist es selbstverständlich, daß die Anordnung und Zahl der Hüllzellen im Herbst und Winter noch durchaus ungeordnet ist; im Frühjahr vervollkommnet sich der epitheliale Charakter der Hülle: die Zellen platten sich auf allen Seiten gleichmäßig ab und werden unabhängig von ihrem Muttergewebe, wofür die häufig beobachteten, tangentiale Teilungen einleitenden Mitosen der beste Ausdruck sind (Fig. 28 *h* zeigt die Hülle eines Oktobereies).

Bei der Subspezies *praysincola* zeigt die Hülle nach SILVESTRI ein ganz andres Aussehen: hier sind die Eier von einer cuticulaartigen »membrana protoplasmatica«, in der hier und da ein abgeflachter Kern liegt, umgeben. Wie diese Membran zustande kommt, wird von SILVESTRI nicht näher beschrieben; die Abbildungen zeigen sie von ihrem ersten Auftreten an in ihrer definitiven Ausbildung.

Am Ei selbst unterscheiden wir, wie bisher, das Trophamnios und darin die eigentlichen Embryonalzellen.

Am Trophamnios begegnen wir wieder zu äußerst der zarten, ektoplasmatischen Zone (*ekt*) und weiter innen der eigentlichen Plasmamasse (*ent*), dunkler gefärbt und mit zahlreichen Vacuolen.

Diese Differenzierung bildet Marchal für diese Stadien zwar ab, ohne sie im Text zu erwähnen, aus der Farbengebung seiner Figuren — die *Ageniaspis*-Elemente sind rot, alles Sekundäre, von der Raupe herrührende ist grau gehalten — geht jedoch hervor, daß Marchal die periphere Zone für einen vom Wirtstier herrührenden Teil hält, wie es die Hülle ist; es ist aber nach dem im vorigen Kapitel Gesagten ihre primäre Zugehörigkeit zum Ei wahrscheinlicher.

Die Hauptmasse des Trophamnios ist erfüllt vom Paranucleus (*p.n*). Marchals eingehender Beschreibung ist kaum etwas hinzuzufügen: ein Kerngerüst vermochte ich nicht zu erkennen, wohl aber die Granulationen und die einzelnen größeren Klumpen. Die Granula sind nicht immer gleichmäßig verteilt (so bei Silvestri). Im Oktober geht eine von Marchal nicht beschriebene, sehr charakteristische Veränderung im Paranuclus vor sich: Plasmastränge beginnen die Kernmasse einzukerben oder zu durchsetzen und so den Zerfall der einheitlichen Masse vorzubereiten (Fig. 28; es können übrigens nach Marchal auch zwei große einheitliche Paranuclei sich finden).

In der Lacune des Trophamnios gewahren wir den Embryonalteil des Eies. Nie sah ich die Paranucleusmassen unmittelbar an die Wand dieses Hohlraumes herantreten, wie es Silvestris Figuren zeigen, vielmehr bildet stets das Plasma des Trophamnios die Begrenzung. Nach Marchals Beobachtungen vollends finden wir vor Eintritt des Frühjahrs auch jetzt noch keine Differenzierung der Plasmen: der Paranucleus und die Furchungskerne liegen in einer gemeinsamen Plasmamasse; bis dann die Kerne »disposés par groupes de 3 ou 4« bestimmte Plasmabezirke um sich abgrenzen und sich so der Gegensatz zwischen »formativem« und »nutritivem« Plasma (Trophamnios) einstellt.

Ich beobachtete die Gruppen von 3 oder 4 Zellen bereits im Oktober (Fig. 28, Textfig. 7), oft in besondern Buchten des gemeinsamen Hohlraumes liegend; vorher, im August, traf ich noch regellosere Zellhaufen an und nur sehr spärliche Mitosen. Ich kann leider nicht genau angeben, ob die genannten Zellgruppen durch Teilungen aus einer Mutterzelle hervorgehen; Marchal sagt, daß er die Gruppen beobachtet habe, ohne daß sich die Kerne »d'une façon sensible« vermehrten. Im Frühjahr dagegen werden die Mitosen sehr zahlreich, die Zahl der Zellen hat

beträchtlich zugenommen und sie drängen sich so dicht aneinander, daß sich nur hie und da noch eine der Zellgruppen isoliert zeigt.

Die Kerne der Furchungszellen besitzen, wie auch MARCHAL beobachtete, ein zartes Gerüstwerk und wenige Chromatinkörnchen; sie sind vor allem ausgezeichnet durch große Nucleolen, wenn man die sich intensiv färbenden, an Gestalt und Lage unregelmäßigen Bildungen so nennen kann.

IV. Der Polyembryo.

Die Veränderungen nun, die sich vom Frühjahr ab in den Eiern abspielen und alle folgenden Entwicklungsvorgänge der *Ageniaspis* sind von MARCHAL und auch von BUGNION so eingehend behandelt und zum Teil vorzüglich illustriert worden, daß eine Nachprüfung, soweit sie unternommen wurde, die Angaben der genannten Forscher nur bestätigte. Es sollen daher hier lediglich der Abrundung der vorangegangenen Darstellung wegen die wichtigsten Daten aus der weiteren Entwicklungsgeschichte angeführt und nur einige Bemerkungen eingeschaltet werden.

Das, wie wir sahen, schon länglich gewordene Ei wächst, zum »Polyembryo« geworden, immer mehr in die Länge, bis es in der etwa 0.8 bis 1 cm langen Raupe (Mai, Juni) zu einem vielfach den Wirt an Länge übertreffenden, ganz unregelmäßig zusammengeknäuelten und verzweigten, wurstähnlichen Gebilde geworden ist.

Im Innern des Eies vollzieht sich der Zerfall des Blastomerenhaufens in einzelne Massen, die isoliert im Trophamnios liegen. Von *praysincola* beschreibt SILVESTRI das gleiche Verhalten. Die Einzelmassen der *Hyponomeuta-Ageniaspis* jedoch teilen sich alsbald wiederum »par fractionnement« und diese sekundären »Morulae« repräsentieren die eigentlichen Embryonen. Der Polyembryo ist jetzt etwa $^1/_2$ mm lang. Dieser sekundäre Zerfall unterbleibt bei dem nur 10—15 Embryonen liefernden Polyembryo der *Praysincola*.

Es wäre wohl lohnend gewesen, diese Beobachtung MARCHALS zu wiederholen, leider aber versagte durch einen merkwürdigen Zufall mein Material: keine der entsprechenden von mir untersuchten Raupen war infiziert.

Die Embryonen sind anfänglich rund, wachsen und werden erst länglich, dann nierenförmig, so zwar, daß die konvexe Seite ventral gelegen ist.

Ich füge hier ein, daß ich diese nierenförmigen Embryonen daraufhin [illegible] habe, ob sich etwa einzelne Zellen als Geschlechts-

zellen und als Nachkommen der mit Nucleolarsubstanz versehenen Blastomeren erkennen lassen. Das Ergebnis war ein negatives. Die überhaupt einzige Differenzierung ist, daß die im Centrum des Embryos gelegenen blasigen Zellen ein mehr gelockertes Gefüge haben und sich vermutlich als Entodermzellen um einen Hohlraum arrangieren (etwa Textfig. 8 *em*).

Erst in älteren, bereits segmentierten und gestreckten Embryonen, in denen sich Darm, Nerven und die mächtigen aus auffälligen, großen Zellen zusammengesetzten Speicheldrüsen unterscheiden lassen, habe ich die Gonaden beobachten können. (Über die Entstehung dieser Organe, außer den Gonaden, findet man bei MARCHAL Näheres.) Man erkennt sie als solche aber eben nur an ihrer typischen Lagerung und elliptischen Gestalt, ohne daß sich die Zellen durch besondre Färbbarkeit oder Einschlüsse von dem benachbarten Gewebe unterscheiden.

Textfig. 8.

Querschnitt durch einen Keimschlauch. Das Trophamnios (*tr*) ist erfüllt von Bakterien. *h*, Hülle; *em*, Embryo. ZEISS E. 2.

Während die jüngsten beobachteten Gonaden noch innig zwischen die Organe des Raupenembryos eingebettet sind, hängen die der fast fertig entwickelten Embryonen an der dorsalen Wand der Leibeshöhle, von einer Hülle umgeben und bieten nichts besondres.

Mitte Juni haben die Larven ihre eigentümlich gedrängte und abgekürzte Entwicklung beendet und verlassen den Keimschlauch, indem sie sich gleichzeitig ein erstesmal häuten.

Das Trophamnios nimmt zunächst entsprechend dem Wachstum des Polyembryos an Masse zu. Der Paranucleus zerfällt, was wir schon im Winterei angedeutet sahen, in zahlreiche, zunächst größere Stücke (daneben aber fand ich im Trophamnios oft noch dichte Wolken von Granulis in der Nähe der Embryonen). Am Plasma des Trophamnios unterscheiden wir im Gegensatz zu MARCHAL zwischen dem schaumigen, dunkler färbbaren Entoplasma und der zarten Außenzone.

Die älteren Embryonen, schon die nierenförmigen, drängen das Trophamnios wesentlich zurück, bis nur noch dünne Scheidewände zwischen den einzelnen Individuen und gegen die epitheliale Außenhülle übrigbleiben. Die Teilstücke des Paranucleus sind weiter in eine große Menge kleinerer und sehr kernähnlicher Teile zerfallen, die sich

über das gesamte Trophamnios verteilen; das gesamte Plasma aber ist zu einer reich mit Stoffwechselprodukten beladenen Masse geworden; die nach Osmiumkonservierung geschwärzten Fettkörner, die in den mannigfachsten Größen und Formen vorkommen, scheinen nach meinen Beobachtungen in ihrer Menge individuell außerordentlich zu wechseln; manche Keimschläuche waren fast schwarz, bei andern lagen nur einige wenige Körnchen zwischen den Embryonen (verschiedener Ernährungszustand der Wirtsraupe?).

Am Ende zerfallen die Paranucleuskerne und das gesamte Trophamnios verwandelt sich in eine Substanz »d'apparence albumineuse« (Marchal), die den jungen Larven direkt zur Nahrung dient.

Die Hülle verhält sich während all dieser Vorgänge unverändert, nachdem sie zu einem typischen Epithel geworden ist. Dieses hat nach außen eine zarte Cuticula abgeschieden, auf der sich die Tracheen des Wirtes verzweigen.

Anhangsweise sei hier erwähnt, daß ich gelegentlich in den Keimschläuchen bakterienähnliche Gebilde angetroffen habe. Sie erfüllten in dichter Menge vorzüglich das Trophamnios, im Embryo fand ich nur vereinzelte, selten einige in der Hülle. Die Photographie, Textfig. 8 mag eine ungefähre Vorstellung von ihrer Verteilung geben.

Sie sind kleine, gedrungene Stäbchen, an beiden Enden stumpf; oft färben sich die Enden nicht mit.

Da ich diese Gebilde auch in einem zufällig mitgeschnittenen Stück Raupenfettkörper antraf, wenn auch nicht in so enormen Mengen, wie im Trophamnios, möchte ich glauben, daß der Keimschlauch vom Wirtsgewebe aus infiziert wurde. Denn grade aus Lepidopteren kennen wir, wie ich der Zusammenstellung von Buchner (1912) über »intracelluläre Symbionten« entnehme, ähnliche, gelegentlich auftretende Gebilde. Die von Zick (1911) in den Hoden von *Pieris brassicae* gefundenen bakterienähnlichen Körper scheinen den von mir gefundenen am nächsten zu kommen.

V. Die postembryonale Entwicklung.

Was die postembryonale Entwicklung und den Bau der Larve von *Ageniaspis* betrifft, so gilt das am Eingang des vorigen Abschnitts Gesagte; ich muß, wie auch Marchal, auf die Darstellung Bugnions verweisen.

Die nach Bugnion 1.2 mm langen Larven verzehren in wenigen Tagen die Organe ihres Wirtes bis auf die chitinigen Tracheen, so daß

schließlich die Raupe, wenn sie im Begriff ist, sich einzuspinnen, eigentlich nur einen von Parasiten erfüllten Chitinsack darstellt.

Jetzt häuten sich die *Ageniaspis* zum zweitenmal und verpuppen sich, indem sie sich ein drittesmal häuten. Dabei bleiben sie innerhalb dieser zweiten, erhärtenden Haut liegen, wie die Tönnchenpuppen der Dipteren. Dies heben Marchal und Silvestri mit Recht im Gegensatz zu Bugnion hervor, der die Puppenwiege als Produkt der Speicheldrüsen betrachtet; aber die, wie ich beobachtete, sehr deutlich erkennbaren Stigmen lassen keinen Zweifel über die Natur der Puparien.

Die so charakteristischen von den Puparien erfüllten Raupensäcke wurden bereits geschildert.

Biologisches.

Über die Naturgeschichte der *Ageniaspis fuscicollis* seien noch einige Bemerkungen hinzugefügt.

Nach einer dreiwöchigen Puppenruhe (Bugnion) schlüpfen die *Ageniaspis* aus. (Bei der *Ageniaspis* der Olivenmotte besteht ein ähnliches Verhältnis zwischen dem Termin des Schlüpfens des Wirtes und dem des Parasiten, wie hier; nach Silvestri beträgt dort die Differenz 5—7 Tage.) Nach Bugnion verläßt die *Ageniaspis* der *cognatella* etwa in der Zeit vom 27. Juli bis 3. August ihre Puppenhülle, nur ausnahmsweise früher; in meinen Zuchten 1909 und 1910 dauerte die Schwärmzeit etwa einen Monat, von Mitte Juli bis Mitte August, so daß das Maximum allerdings am Ende Juli lag.

Der Akt des Auskriechens selbst bietet nichts besondres: das kleine Insekt »taille à l'aide de ses mandibules une ouverture arrondie dans la peau de la chenille, développe ses ailes et s'échappe de sa prison« (Bugnion); das dauert wenige Minuten nur. Ehe jedoch alle die 80 (oder wieviele es nun grade sein mögen) Geschwister die Haut ihres gemeinsamen Wirtes verlassen haben, vergehen schon mehrere Stunden; so schlüpften einmal in zweieinhalb Stunden 70 Individuen. Einige wenige Nachzügler kommen oft erst am nächsten Tag zum Vorschein. Daß das Auskriechen sich in den hellsten Stunden des Tages vollzieht, erscheint bei diesem so außerordentlich lichtliebenden Tierchen selbstverständlich.

Das Benehmen der Imagines, die mit drolligem Eifer durcheinanderhasten und »une agitation fébrile« entwickeln, ist von den französischen Autoren unübertrefflich elegant geschildert worden. Es sei nur noch besonders auf die lebhafte Tätigkeit der Antennen hingewiesen, die,

indem sie fortwährend die Unterlage betrillern, als ein viertes Paar Beine mitzurennen scheinen.

Höchst auffällig — darin kann ich Marchal nur beistimmen — ist der starke Heliotropismus der Tiere: sie reagieren auf Lichtdifferenzen, selbst bei diffusem Licht, schneller und stärker als z. B. verschiedene *Pteromalus*-Arten, was man sehr gut beobachten kann, wenn man beide zugleich in einer Tube hält und das nach dem Fenster gelegene Ende nach dem Zimmer zukehrt. Man braucht z. B. die offenen Glastuben nur mit dem geschlossenen Ende nach dem Fenster zu zu legen, um sicher zu sein, daß kein Tier entkommt, ja man kann den Heliotropismus dazu benutzen, um die Wespchen bequem aus einem Gefäß in ein andres »überzuführen«.

Sind in unsrer Beobachtungstube beide Geschlechter vertreten, so bemerken wir gelegentlich in dem verwirrenden »va-et-vient continuel le long des parois de verre« (Bugnion) eine Stockung: es findet eine Copulation statt; nach wenigen Sekunden trennen sich ♂ und ♀ (so auch schon von Bugnion beobachtet), um in dem Gewühl zu verschwinden. Und zwar begatten sich die *Ageniaspis* schon ganz kurze Zeit nach dem Ausschlüpfen, nicht erst, wie Marchal angibt, 2 oder 3 Tage danach.

Bei der Eiablage lassen sich die Tiere durch den Beobachter oder durch Gerüche, wie den Terpentingeruch der Ölfarbenmarkierungen, die ich anwandte, wenig stören. Der Vorgang selbst ist von Marchal für die *Hyponomeuta*-Form und von Silvestri für die *praysincola* so ausführlich und anschaulich geschildert worden, daß nichts hinzuzufügen bleibt. Es sei auf die Abbildungen Marchals Taf. IX, Fig. 1 und 2 verwiesen; auf Fig. 2 sind freilich Kopf und Antennen des legenden ♀ ganz beträchtlich zu klein gezeichnet! Häufig beobachtete ich mehrere ♀♀ zugleich auf einem Gelege, bis zu 7; auch wurde dasselbe Gelege sicher 3 Tage hintereinander von den ♀♀ eingehend betastet und untersucht und auch ganz ausnahmsweise noch einmal belegt; dann fand sich eben auf den Schnitten neben den bereits weiter gefurchten Eiern ein noch reifendes. Aber das kommt so selten vor, daß das oben bei der Biologie des abgelegten Eies Gesagte nicht im Geringsten betroffen wird.

Die sofortige energische Entfaltung der Lebenstätigkeit, wie sie im Vorhergehenden geschildert wurde, wird verständlich, wenn man bedenkt, daß unserm Chalcidier nur eine kurze Lebenszeit zur Verfügung steht: in Bugnions Tuben lebten sie 2—3 Tage, Marchal dagegen schließt aus der Menge des Auftretens in seinen Freizuchten,

daß sie kaum länger als 10 Tage leben dürften. Bugnion suchte die Ursache für das baldige Sterben in Nahrungsmangel, doch vermute ich nach Beobachtungen an Tieren, die in der Gefangenschaft sorgfältiger behandelt wurden (man bedenke die Anspruchslosigkeit vieler Insekten in dieser Hinsicht!), daß auch im Freien die *Ageniaspis* nach so kurzer Zeit sterben.

Über die Anzahl der aus einer *Hyponomeuta* schlüpfenden Schmarotzer bringen meine Beobachtungen nichts neues: im Mittel sind es ungefähr 100 Stück, wie bei Marchal und Bugnion auch. Die Larven, bzw. Puppen der *Prays oleellus* beherbergen nach Silvestri nur 10—15 Individuen, entsprechend der geringeren Größe des Wirtes, der 6,5bis 7 mm lang und 1,3 mm breit ist.

Bemerkenswert scheint mir, daß die *Ageniaspis fuscicollis* außerordentlich konstant in ihrer Größe sind im Gegensatz zu andern in großen Mengen ein Wirtstier bewohnenden verwandten Hymenopteren: bei einem unbestimmten *Pteromalus* aus *Pieris rapae* z. B. zeigten namentlich die aus einer Puppe geschlüpften ♀♀ bedeutende Größenunterschiede; oder: bei *Prestwichia aquatica* Lubbock sind nach Heymons (1908) unter den 11—16 Individuen, die aus einem *Ranatra*-Ei schlüpfen, einige kaum halb so groß als die andern.

Das Verhältnis der Geschlechter gestaltet sich nach Bugnion so, daß in der Mehrzahl der Fälle die Geschwister von gleichem Geschlecht sind. Dieser Umstand war für Bugnion ein schwieriges Problem, da er ja die polyembryonale Vermehrung nicht kannte und alle die vielen Individuen aus ebensovielen von einem ♀ unmittelbar hintereinander abgelegten Eiern hervorgehen lassen mußte. (Diese Gleichgeschlechtlichkeit ist schon lange von *Pteromalus puparum* bekannt.) In den andern Fällen aber schlüpfen beide Geschlechter, und zwar entweder ungefähr zu gleichen Teilen oder aber ein Geschlecht ist so bedeutend in der Überzahl, daß vom andern nur ein bis drei Individuen gezählt werden.

Auf Bugnions Erklärungsversuche wollen wir nicht näher eingehen. Beim gegenwärtigen Stand unsrer Kenntnisse ist es ja nicht verwunderlich, daß die aus einem Ei durch Polyembryonie hervorgegangenen Geschwister gleichen Geschlechts sind. Erhalten wir verschiedene Geschlechter, so ist das *Hyponomeuta*-Ei, wie Marchal erklärt, mit mindestens zwei verschieden geschlechtigen Eiern, einem befruchteten und einem unbefruchteten belegt worden. Dasselbe vermutet Silvestri für *praysincola*.

Die Fälle nun mit dem extremen Überwiegen des einen Geschlechts

erklärt Marchal durch die Annahme, daß die Individuen des einen, in der Entwicklung ein wenig mehr fortgeschrittenen Keimschlauchs denen des jüngeren die Nahrung mit dem Erfolg streitig machen, daß diese Individuen zugrunde gehen bis auf einige wenige; wie es denn auch nach Marchal vorkommen soll, daß oft tote Larven, die sich aus Nahrungsmangel nicht weiter entwickeln konnten, in den Raupen gefunden werden. Dies ist mir übrigens bei meinen Untersuchungen nicht begegnet. So einleuchtend die Erklärung Marchals scheint, so sei doch auf die Merkwürdigkeit hingewiesen, daß Übergänge zwischen den extremen Fällen — 1 bis 2 von dem in geringerer Zahl vorhandenen Geschlecht — zu den Mittelfällen — beide Geschlechter ungefähr gleich stark vertreten — unter den von Bugnion gegebenen Daten nicht zu finden sind. (Genügend umfangreiche eigene Beobachtungen stehen mir leider nicht zur Verfügung.)

Hier schließt sich die Frage nach der geschlechtsbestimmenden Bedeutung der Befruchtung an. Bugnion meinte bereits, daß die parthenogenetischen Eier Männchen, die befruchteten Weibchen liefern, wie bei den Honigbienen und andern Hymenopteren. Auch Marchal beschränkt sich auf Vermutungen. Silvestri erst stellt fest, daß tatsächlich parthenogenetische Eier überhaupt zur Entwicklung gelangen; aber welches Geschlecht sie liefern, vermag er nicht zu entscheiden. Wie bei *Encyrtus aphidivorus* Mayr und *Listomatix truncatellus* Dalm. (entwicklungsgeschichtlich der *Ageniaspis* nahestehende Chalcidier) würden auch hier die unbefruchteten Eier Männchen liefern. Und dies scheint allgemein für die Chalcidier zu gelten: ich erwähne *Entedon xanthopus* Ratzeburg und *Pentarthron carpocapsae* Ashmead, für die Vasiliew (1907) den experimentellen Nachweis der Männchenbildung unbefruchteter Eier lieferte. Ich versuchte bei *Ageniaspis* ebenfalls experimentell vorzugehen: ein Evonymuszweig wurde in einen Mullsack eingeschlossen, mit Hyponomeuten besetzt und, als diese abgelegt hatten, wurden cirka 300 unbefruchtete ♀♀, die also aus rein »weiblichen« Raupen gewonnen waren, hinzugelassen. Leider aber gelang die Zucht nicht recht; denn ich erhielt nur sechs infizierte Raupen, von denen wieder nur in einer die *Ageniaspis* sich fertig entwickelten, und zwar waren es ♂♂. Das Ergebnis stimmt zwar mit den Voraussagen überein, ist aber natürlich nicht beweiskräftig.

Was die Feinde der *Ageniaspis* betrifft, so habe ich in meinen Zuchtkäfigen Coccinellidenlarven den auf den Zweigen hin und herrennenden Imagines auflauern sehen; eine große rote Milbe, sowie ein Hemipteron, vermutlich eine Anthocoride, wurden mit einer gepackten

Ageniaspis überrascht. Daß die Forficuliden sich durch Zerfressen der *Hyponomeuta*-Gelege indirekt als Feinde der *Ageniaspis* unangenehm bemerkbar machten, wurde schon oben erwähnt.

Aus den Raupen zog ich in großer Menge Mermitiden, wie denn auch Bugnion *Mermis albicans* v. Siebold als Parasiten der *Hyponomeuta cognatella* angibt; sie verließen die erwachsenen Raupen, von denen nur mehr ein leerer Hautsack übrig bleibt, und gingen aus Mangel an Feuchtigkeit bald zugrunde.

Eine Kolonie war stark infiziert mit Tachinen. Bugnion führt zwei unbestimmte Spezies an. Herr H. Kramer-Niederoderwitz, ein vorzüglicher Kenner der Musciden, war so liebenswürdig, die von mir gezogenen zwei Arten zu bestimmen als *Compsilura concinnata* Mg. und *Prosopodes fugax* Rdi. Die *Compsilura*-Art war bis dahin noch nicht aus *Hyponomeuta cognatella* bekannt.

An Ichneumoniden führt Bugnion *Herpestomus brunnicornis* Wesm. an; ich erhielt aus den Puppen sehr zahlreich *Agrypon anxium* Wesm. Für die Bestimmung bin ich Herrn Prof. Dr. Krieger zu Dank verpflichtet. Schließlich stellt die Familie der Chalcidier selbst außer *Ageniaspis* noch einen weitern Schmarotzer in einem (unbestimmten) *Pteromalus*.

Über das Verhältnis der Schmarotzer zueinander, im besondern zu *Ageniaspis*, will ich noch einiges anführen. Stechen die Ichneumoniden von *Ageniaspis* befallene Raupen an? Ich fand zwar wiederholt Raupen, die eine Ichneumonidenlarve beherbergten, aber nur einmal fand ich daneben gleichzeitig einen Keimschlauch. Vermutlich vermag also das Ichneumonidenweibchen gesunde und infizierte Raupen zu unterscheiden; seine Larve würde ja auch wahrscheinlich der Konkurrenz der zahlreichen *Ageniaspis*-Larven unterliegen. Die *Pteromalus* dagegen gelangen sehr häufig neben der kleineren *Ageniaspis* zur vollen Entwicklung. Dies bezieht sich allerdings auf *Hyponomeuta padella* L. (an *Prumis spinosa* in Freiburg a. d. U. gesammelt). In dieser Kolonie war ungefähr $^1/_4$ aller Raupen mit *Ageniaspis* infiziert und unter diesen schlüpften wieder aus jeder sechsten etwa neben den zahlreichen *Ageniaspis* 2, 3, einmal auch 8 *Pteromalus*. Und zwar erschienen die *Pteromalus* in der Regel einen Tag vor jenen.

Noch einige Worte schließlich über die Verbreitung der *Ageniaspis*. Rein tiergeographisch genommen waren nicht nur die Hyponomeuten der hiesigen Auwälder, sondern auch die in der weiteren Umgebung Leipzigs, bei Grimma, Oschatz, Geithain und andern Orten gesammelten Raupen stets infiziert, und nicht nur *cognatella*-, sondern

auch *padella*- und einmal auch *malinella* Zeller-Raupen. Eine Ausnahme machten nur die in Anlagen und Gärten der Stadt selbst gefundenen Raupen verschiedenener Arten; sie waren immer gänzlich frei. Aber auch die relative Infektion innerhalb der einzelnen Nester ist außerordentlich stark, stärker anscheinend, als es Bugnion beobachtete; denn er rät etwa 20 Raupen zu zerreißen, um den Keimschläuchen mit Sicherheit zu begegnen. Ich traf stets schon unter den ersten zehn beliebig herausgegriffenen Tieren infizierte an von einem bis sechs im Maximum. (In meinen Zuchten war die Infektion selbstverständlich viel stärker.) Wesentliche spezifische Unterschiede (nach dem Wirt) ergaben sich nicht, doch müßte man, um hier genauer entscheiden zu können, umfangreichere, statistische Unterlagen haben. Im Großen und Ganzen kann man sagen, daß jede fünfte Raupe mit *Ageniaspis*-Keimschläuchen besetzt war.

Allgemeiner Teil.

Zum Schluß seien noch einige allgemeinere und vergleichende Bemerkungen gestattet, obschon Silvestri selbst (1909) eine zusammenfassende Darstellung aller Beobachtungen aus der Entwicklungsgeschichte der Braconiden, Proctotrupiden, Chalcidier und Cynipiden in Aussicht gestellt hat.

Vorkommen der Polyembronie. Zunächst dürfte eine Zusammenstellung der bis jetzt bekannt gewordenen Fälle von Polyembryonie von Interesse sein. Es sind dies folgende Formen (diejenigen, bei denen der Zerfall nicht direkt verfolgt wurde, in Klammern):

Proctotrupiden: *Polygnotus minutus* Lindeman in den Larven von *Cecidomyia destructor* Say und *C. avenae* Marchal. 12—15 Individuen (Marchal 1904).

Chalcidier: *Ageniaspis* (*Encyrtus*) *fuscicollis* (Dalm.) Thoms. (Marchal 1904).

Ageniaspis (*Encyrtus*) *fuscicollis* (Dalm.) Thoms. (Marchal 1904), *subspecies praysincola* Silvestri in *Prays oleellus* Fbr. 10—15 Individuen. (Silvestri 1909.)

[*Ageniaspis* (*Encyrtus*) *testaceipes* (Ratzeburg) D. T. in *Lithocolletis cramerella*. Keimschlauch mit 12—15 Larven (Marchal 1904).].

Litomastix (*Copidosoma*) *truncatellus* (Dalm.) Thoms. in Raupen von *Plusia gamma* L. (und vielen andern). 1—2000 Individuen, daneben 100 und mehr provisorische, geschlechtslose Larven (Girard 1898, Silvestri 1906).

[unbekannte Pteromalide aus *Plusia moneta* F. »Myriaden« von Larven erfüllen die Raupe (G. Postel 1910)].

Copidosoma Buyssoni Meyr.

Zahl nicht genau bekannt; Zerfall der »massa poliembrionale« in »masse poliembrionali secondarie« (Silvestri 1911).

Ohne Zweifel dürfte sich in Zukunft die Zahl der polyembryonalen Hymenopteren mehren und in dieser Hinsicht müssen wir unsre Aufmerksamkeit auf alle die Fälle lenken, wo einem Wirtstier zahlreiche Individuen von gleichem Geschlecht entschlüpfen; so scheint mir z. B unser gemeiner *Pteromalus puparum* L. verdächtig, über den man in Ratzeburgs klassischen »Ichneumonen der Forstinsekten«, Bd. I und III Ausführliches findet. Freilich verweilt, wie der genannte Forscher beobachtete, das legende Weibchen einen ganzen Tag auf der Raupe und sticht sie offenbar wiederholt an, aber das schließt ja nicht aus, daß nicht eventuell die Eier doch polyembryonal zerfallen.

Erklärung der Polyembryonie. Eine Erklärung der Polyembryonie versucht allein Marchal und es muß hier deshalb darauf eingegangen werden, weil sie mir unsern gegenwärtigen Erfahrungen gegenüber nicht stichhaltig zu sein scheint.

Marchal führt etwa folgendes aus: Die den Zerfall erleichternde Dotterarmut der Eier, der Überfluß an Nährmaterial, das bei der Zartheit des Chorions und durch die Ausbildung amniotischer Hüllen für das Wachstum des Eies, bzw. des Embryos nutzbar gemacht werden kann, — das sind Umstände, welche allein die Polyembryonie nicht bedingen können, da wir Entsprechendes auch bei monoembryonalen parasitischen Hymenopteren wiederfinden. Indem nun aber Marchal diese »polyembryonie spécifique« mit der »polyembryonie expérimentale« (= Blastotomie) vergleicht, findet er, daß bei jener dieselben physikalischen Faktoren in Tätigkeit treten können, wie beim Experiment; und zwar seien die Möglichkeiten dazu eben nur bei der Entwicklung von *Ageniaspis* und *Polygnotus* gegeben.

So wird das Ei des *Polygnotus* — ein sonst nicht bekannter Fall — in den Magen der jungen *Cecidomyia*-Larve gelegt, wenn sie eben zu fressen beginnt; es sei somit plötzlich einem Milieu von anderm osmotischen Druck ausgesetzt. Dazu gesellt sich, dem Schütteln beim Laboratoriumsversuch entsprechend, die mechanische Einwirkung einer lebhaften Peristaltik.

Das Ei der *Ageniaspis fuscicollis* anderseits erleidet eine ganz einzigartige Entwicklungsunterbrechung. Die junge Raupe hat, so

stellt es sich Marchal vor, samt dem in ihrer Leibeshöhle gelegenen Parasitenei während der langen Winterruhe eine gewisse Entwässerung erlitten — jedenfalls tritt, sobald die Raupe im April lebhaft zu fressen und zu wachsen beginnt, eine plötzliche und unvermittelte Störung des bisherigen Konzentrationsverhältnisses von Parasiten- und Wirtsgewebe ein in dem Sinne, daß das Ei sich gradezu in einer hypotonischen Lösung befindet, und genau in dieser Periode tritt der Zerfall des Blastomerenhaufens in einzelne Morulae ein.

So verführerisch diese rein physikalische Erklärung ist — für *Polygnotus* ist die Analogie mit der künstlichen Polyembryonie kaum von der Hand zu weisen —, so kann sie für *Ageniaspis* nicht mehr in dem Umfange bestehen; denn wir haben Polyembryonie auch in Fällen kennen gelernt, wo die von Marchal angeführten Bedingungen für eine Differenzierung des osmotischen Druckes (die lange Unterbrechung und die plötzliche Wiederaufnahme des Wachstums des Wirtes) nicht erfüllt sein können: die *Ageniaspis* von *Prays* nämlich hat entsprechend dem Wirtsschmetterling drei Generationen, von denen die beiden Sommergenerationen (April-Juni, Juli-September) sich kontinuierlich entwickeln. Dasselbe gilt von der Sommergeneration der *Plusia gamma* und ihres polyembryonalen Parasiten, des *Litomastix truncatellus*! Zudem tritt bei der *praysincola* die Polyembryonie erst in der schon fressenden Raupe ein.

Eine Erklärung der Polyembryonie in darwinistischem Sinne durch Zweckmäßigkeitsgründe erscheint mir auch nicht aussichtsreicher. Auf der einen Seite scheinen die Chancen zur Arterhaltung bei den polyembryonalen Arten nicht ungünstiger zu sein als bei den monoembryonalen parasitischen Hymenopteren; es kann für die im Kräuterwerk unter einem Evonymus-Strauch geschlüpften und so beweglichen *Ageniaspis* nicht schwer sein, ein *Hyponomeuta*-Gelege zu finden und, wenn dies einmal erreicht ist, eine große Menge von Eiern unterzubringen; zudem braucht das Weibchen gar nicht befruchtet zu sein. Hier freilich geht anderseits ein so hoher Prozentsatz von Eiern, nämlich die in den Dotter abgelegten, zugrunde, daß man den Wert der Polyembryonie für die Erhaltung der Art nicht leugnen kann (für *Litomastix* würde ähnliches gelten; s. oben).

Vielleicht gelingt es an einer Übergangsform oder etwa an einem fakultativ — je nach dem Wirtstier oder den Wirtsorganen — polyembryonalen Parasiten die spezifischen Bedingungen der Polyembryonie zu erkennen.

Aus der Embryologie unsrer *Ageniaspis* seien hier noch einige

Punkte vergleichend betrachtet, so erstens das Verhalten der Richtungskörper. Ihre zeitweilige Erhaltung als »Kerne« einer amniosähnlichen Bildung muß geradezu als Charakteristikum aller bis jetzt genauer untersuchten polyembryonalen Formen betrachtet werden: bei *Litomastix* und bei *Copidosoma Buyssoni* wird nach Silvestri ganz Ähnliches beobachtet, wie bei *Ageniaspis*; auch bei *Polygnotus* liegen Kerne in der die Embryonen umgebenden gemeinsamen Nährmasse, nur sind die frühesten Stadien der Entwicklung, die allein über eine eventuell analoge Herkunft dieser Kerne entscheiden könnten, von Marchal nicht beobachtet worden.

Folgende Momente können im einzelnen als charakteristisch für die polyembryonalen Richtungskörper gelten:

1. das Zusammenfließen mehrerer (*Ageniaspis*, *Litomastix*, *Copidosoma*);

2. das Wachstum, sei es durch Vermehrung der Masse des durch Zusammenfließen entstandenen Kernes (*Ageniaspis*, *Copidosoma*), sei es durch, sogar mitotische Vermehrung dieses Kernes (*Litomastix*);

3. der schließliche Zerfall der Richtungskörper-Derivate am Ende des Embryonallebens (wie 1).

So merkwürdig diese Schicksale sind, eine vergleichende Betrachtung zeigt uns, daß die Möglichkeiten einer so exzessiven Entwicklung der Richtungskörper grade bei Insekten anderweit vielfach angedeutet sind.

Zunächst bleiben überhaupt die Richtungskörper der Insekten, ohne als besondere Zellen abgeschnürt zu werden, vielfach im Ooplasma, so bei Dipteren, Lepidopteren und — nach Korschelt und Heiders Lehrbuch — besonders (!) bei Hymenopteren.

Dann aber ist in vielen von diesen Fällen ein Zusammenfließen der Richtungskörper beobachtet worden: so von Henking (1892) bei zahlreichen Insekten in verschiedenem Grade, im parthenogenetischen Ei der Honigbiene (Petrunkewitsch 1901), in den männchenliefernden Eiern von Tenthrediniden (Doncaster 1906), bei den Chalcidiern *Oophthora semblidis* Aur. und *Encyrtus aphidivorus* Mayr (Silvestri 1909).

Ferner sind in Richtungskörpern Chromosomenbildungen bekannt geworden, die als Ansätze zu neuen Teilungen gedeutet werden können. Hier sind die soeben erwähnten von Henking und Doncaster studierten Formen wieder zu nennen; Kahle (1908) beobachtete in den Richtungskörpern von *Miastor* Chromosomenschleifen und erblickt in dieser Bildung ein Zeichen von »Aktivität«; er verweist auf die Be-

obachtung Francottes (1898), daß bei der Polycladen *Prostheceraeus vittatus* der 1. Richtungskörper sich neben dem Ei bis zur Gastrula entwickle, und auf Petrunkewitschs (1901) vielfach stark angezweifelte Behauptung, wonach bei der Honigbiene die Richtungskörper an der Bildung der Keimbahn teilhaben.

Wenn wir endlich im Auge behalten, daß die polyembryonalen Richtungskörper, bzw. ihre Derivate nur eine provisorische (leider nicht genau bekannte) Bedeutung haben, um schließlich wie alle andern zu degenerieren, so müssen wir sagen, es liegt hier nur eine extreme Steigerung gewisser, potentiell auch bei andern Insektenrichtungskörpern vorhandener Eigenschaften und nicht eine völlig isolierte, prinzipiell verschiedene Erscheinung vor.

Die Furchung. Der eingangs als partiell-total bezeichnete Mischcharakter der Furchung verliert für *Ageniaspis* seine Besonderheit, wenn scharf betont wird, daß, wie ich oben darstellte, die Entwicklung ihren Ausgang von der »Furchungszelle« nimmt; diese könnte als das eigentliche reife Ei betrachtet werden. Das Trophamnios würde dann als Homologon der typischen Richtungskörper mit Zellabschnürung zu betrachten sein. Bei *Litomastix* trennt sich erst nach vollendeter 1. Furchung das Embryonalplasma vom übrigen Ei ab, von *Copidosoma* sind die Details noch nicht bekannt gegeben.

Der Nucleolus. Schließlich seien dem Nucleolus einige Worte gewidmet. Er charakterisiert sich durch folgende Merkmale: Entstehung im hinteren Teil des jungen Ovarialeies — Wachstum unter offenbarer gelegentlicher Beteiligung des Keimbläschens, bis die definitive Größe im erwachsenen Ovarialei erreicht ist — Labilität, Vacuolisierung während der Reifungsvorgänge — Aufnahme in eine der beiden ersten Blastomeren — Teilungshemmung dieser Blastomere und fortschreitender Zerfall des Nucleolus, so daß er vom 4-Zellenstadium ab nicht mehr nachweisbar ist.

Es scheint, daß keines der in solcher Fülle als Dotterkerne und andre Einschlüsse im Ooplasma bekannt gewordenen Gebilde nach Herkunft, Wesen und Schicksal dem Nucleolus von *Ageniaspis* vergleichbar ist. Freilich, welchen Gesichtspunkt wir auch für eine vergleichende Betrachtung verwerten mögen, man muß sich dessen bewußt sein, daß alle mit so verhältnismäßig groben Methoden angestellten Untersuchungen ähnlicher Objekte nur beschränkten Vergleichswert haben. Ich möchte als Gegenbeispiel die Untersuchungen Jörgensens (1910) über das dem Dotterkern andrer Amphibien entsprechende »Konglomerat« im *Proteus*-Ei anführen: die raffiniertere Technik hat

gezeigt, mit welch außerordentlich komplizierten Gebilden wir es hier unter Umständen zu tun haben; so beteiligen sich im *Proteus*-Ei nicht weniger als fünf verschiedene Substanzen an der Bildung des Konglomerates!

Ich beschränke mich daher auf einige wenige Andeutungen: nehmen wir z. B. die polare Chromatinanhäufung im Kern einerseits und die allmähliche Entstehung des Nucleolus anderseits als eines extranucleären Körpers während des Eiwachstums, so erinnert das allenfalls an die mit Chromidienaustritt verbundenen Vorgänge, wie sie etwa im wachsenden Ei von *Zoogonus* (Goldschmidt 1905), von Ascidien (Schaxel 1909), *Proteus* (Jörgensen 1910) bekannt geworden sind. Ein allmähliches Wachstum beschreibt auch Loyez (1909) vom »Dotterkern« des Eies von *Pyrrhocoris apterus*.

In seiner Struktur, speziell der starken Vacuolisierung während der Eireifung weist unser Nucleolus überraschende Ähnlichkeit auf mit gewissen »Metanucleolen« im Sinne Haeckers, d. h. aus dem Keimbläschen ins Plasma ausgetretenen Nucleolen, wie sie von *Aequorea* (Haecker 1892), *Myzostoma* (Wheeler 1897), Gastropoden (Obst 1899) bekannt geworden sind. Auch der »Nucleolus« von *Litomastix* und, wenn man will — Silvestris Angaben widersprechen dieser Deutung wenigstens nicht — auch der von *Ageniaspis* (nach Silvestri NB.), *Oophthora semblidis* und *Encyrtus aphidivorus* (so in einem Referat von Buchner 1910), wäre unter die Metanucleolen zu rechnen; denn bei *Litomastix* liegt nach Silvestris Abbildungen und Beschreibung der Nucleolus in den jüngsten Eiern im Keimbläschen eingeschlossen, um später freizuwerden. Nun ist zwar, wie im Interesse der Klarheit nochmals hervorgehoben sei, die Entstehung des *Ageniaspis*-Nucleolus eine ganz andre, aber ein Blick auf die Bilder Silvestris von *Litomastix* oder auf die von Obst (1899) vom Metanucleus des *Limax maximus* (im Korschelt und Heider) wird eine unverkennbare Ähnlichkeit der Strukturen dartun.

Daß der Nucleolus von *Ageniaspis* nichts mit den immer nur in größerer Anzahl auftretenden und durch ihre kernähnliche Struktur wohlcharakterisierten »Nebenkernen« Blochmanns zu tun hat, die allerdings gerade bei Hymenopteren so weit verbreitet sind (*Apis, Bombus, Xylocopa, Vespa, Polistes, Myrmica, Formica, Scolia*), ist ohne weiteres einleuchtend.

So wird man am besten tun, sich Buchner anzuschließen, der die Nucleolen von *Ageniaspis* und *Litomastix*, indem er ihre Aufnahme in die Furchungszellen und die Teilungshemmung als Wesentlichstes be-

tont, unter dem Gesichtspunkt der Keimbahnbestimmung betrachtet. Es ist zwar bis jetzt in keinem der beiden Fälle gelungen, die die Nucleolensubstanz enthaltenden Zellen bis in die Gonade der jungen Larve zu verfolgen und es scheint mir auch schwierig, sich die Verteilung dieser Keimbahnzellen auf die vielen Embryonen vorzustellen (Tausende bei *Litomastix*!), aber das, was beobachtet werden konnte, entspricht im Prinzip durchaus den Vorgängen bei der Keimbahnbestimmung von *Ooplithora* und *Encyrtus*. Mehr wagt auch Silvestri nicht zu behaupten; was ich deshalb hervorheben möchte, weil man in der Literatur *Litomastix* und *Ageniaspis* ohne weiteres als Formen mit Keimbahnbestimmung angeführt finden kann, obwohl es doch nur mit Vorbehalt gilt.

Man könnte vielleicht an eine rudimentäre, durch Polyembryonie nur noch in ihren Anfängen erhaltene und durch die (sekundäre) totale Furchung modifizierte (Aufnahme der Substanz in eine der beiden ersten Furchungszellen) Keimbahnbestimmung denken.

Jedenfalls spricht Buchner (1910) wiederholt die Vermutung aus, es möchten die Nucleolen der von Silvestri untersuchten Chalcidier nicht dem Keimbläschen entstammen, wie Silvestri es bei *Litomastix* beobachtete und bei den andern vermutet, vielmehr seien sie von außen aus Nähr- oder Epithelzellen in das Ei hineingelangt. So hat er selbst für die Keimbahneinschlüsse von *Sagitta* (1910) einen fremdzelligen Ursprung nachgewiesen und sucht ihn für die aller andern Formen wahrscheinlich zu machen; wie denn später Kühn (1911) bei *Polyphemus pediculus* die Derivate einer Nährzelle als kontinuierlichen Bestandteil der Geschlechtszellen feststellen konnte.

Durch die vorstehende Untersuchung ist Buchners Vermutung nur insofern bestätigt, als bei *Ageniaspis* wenigstens der Nucleolus nicht durch einfachen Austritt aus dem Keimbläschen entsteht; anderseits aber ist trotz der umfangreichen Aufnahme fremdzelligen Materials durch das wachsende Ei kein Anhalt für die ausschließliche Entstehung des Nucleolus aus diesen Elementen gewonnen worden.

Zusammenfassung.

Die Ovarialtuben des *Ageniaspis fuscicollis* sind in ihrem vorderen Teil typisch polytroph, im hinteren, erweiterten Teil enthalten sie freie Follikel.

Das Keimbläschen des wachsenden Eies zeigt anfangs eine polare Chromatinanhäufung, dann eine gleichmäßige Verteilung der chromatischen Substanz: es löst sich auf unter Bildung zahlreicher Chromatinkörper, die zu wahrscheinlich vier parallel der Eilängsachse gelegenen

Chromosomen zusammentreten; schließlich aber vereinigen sich die Chromosomen wieder zu einem kompakten Körper.

In bezug auf Reifung, Furchung und Schicksal der Richtungskörper wurden die Angaben Silvestris im Prinzip bestätigt, nur in einigen Punkten erweitert: die frühzeitige Differenzierung von Trophamnios und Furchungszelle, die kompliziertere Umwandlung der Richtungskörper, die Differenzierung des Trophamniosplasma in eine Innenmasse und eine Außenzone.

Was dagegen die Beobachtungen am Nucleolus betrifft, so möge es, um eine Wiederholung zu vermeiden, gestattet sein, auf die im allgemeinen Teil, Seite 472 bereits gegebene Zusammenstellung zu verweisen.

Die *Ageniaspis*-Eier vermögen sich nur unter Vermittlung der *Hyponomeuta*-Embryonalzellen zu entwickeln; daher gehen die im Dotter gelegenen Eier auf eine charakteristische Weise zugrunde.

Gelegentlich war das Trophamniosplasma der Keimschläuche mit wahrscheinlich aus der Wirtsraupe stammenden bakterienähnlichen Gebilden erfüllt.

Die zweite Chitinschale des *Hyponomeuta*-Eies umschließt dieses vollständig.

Leipzig, im Juni 1913.

Literaturverzeichnis.

A. Berlese, Gli Insetti. Milano 1909.

G. Brandes, Germinogonie, eine neue Art der ungeschlechtlichen Fortpflanzung. Zeitschr. f. d. ges. Naturw. Halle LXX. 1898.

P. Buchner, Das accessorische Chromosom in Spermatogenese und Ovogenese der Orthopteren, zugleich ein Beitrag zur Kenntnis der Reduktion. Arch. f. Zellforsch. Bd. III. 1909.

— Die Schicksale des Keimplasmas der Sagitten in Reifung, Befruchtung, Keimbahn, Ovogenese und Spermatogenese. Festschr. z. 60. Geburtstag R. Hertwigs. Bd. I. 1910.

— (Referat über Silvestris Arbeiten.) Arch. f. Zellforsch. Bd. V. 1910.

— Studien an intracellulären Symbionten. 1. Die intracellulären Symbionten der Hemipteren. Arch. f. Protistenkunde. Bd. XXVI. 1912.

E. Bugnion, Recherches sur le développement postembryonaire, l'anatomie et les mœurs de l'Encyrtus fuscicollis. Recueil zoologique suisse. V. 1891.

L. Doncaster, On the maturation of the unfertilised egg and the fate of the polar bodies in the Tenthredinidae. Quart. Journ. Micr. Sc. (2.) Vol. XLIX. 1906.

P. Francotte, Recherches sur la maturation, la fécondation et la segmentation chez les Polyclades. Arch. d. Zool. Expér. 3e sér. T. VI. 1898.

A. Giard, Sur le développement de Litomastix truncatellus Dalm. Bull. Soc. Entom. France. 1898.

R. Goldschmidt, Eireifung, Befruchtung und Embryonalentwicklung des Zoogonus mirus. Zool. Jahrb., Abt. f. Anat. Bd. XXI. 1905.

J. Gross, Untersuchungen über die Histologie des Insektenovariums. Ibidem. Bd. XVIII. 1903.

V. Haecker, Die Furchung des Eies von Aequorea Forskalea. Arch. f. Mikr. Anat. Bd. XL. 1892.

M. Heidenhain, Plasma und Zelle. Jena 1907.

H. Henking, Untersuchungen über die ersten Entwicklungsvorgänge in den Eiern der Insekten. III. Spezielles und Allgemeines. Zeitschr. f. wiss. Zool. Bd. LIV. 1892.

L. F. Henneguy, Les Insectes. Paris 1904.

R. Heymons, Süßwasser-Hymenopteren aus der Umgebung Berlins. Deutsche Entom. Zeitschr. 1908.

M. Jörgensen, Zur Entwicklungsgeschichte des Eierstockeies von Proteus anguineus. Festschr. z. 60. Geburtstag R. Hertwigs. Bd. I. 1910.

W. Kahle, Die Paedogenese der Cecidomyiden. Zoologica. Hft. 55. 1908.

Korschelt und Heider, Lehrbuch der vergleichenden Entwicklungsgeschichte der wirbellosen Tiere. Allgem. Teil. 1. u. 2. Aufl. Jena 1903.

A. Kühn, Über determinierte Entwicklung bei Cladoceren. Zoolog. Anzeiger. Bd. XXXVIII. 1911.

M. Loyez, Le corps vitellin de l'oocyte de Pyrrhocoris apterus. Arch. Anat. Micr. Paris. T. X. 1909.

P. Marchal, Recherches sur la biologie et le développement des Hyménoptères parasites. 1. La polyembryonie spécifique ou germinogonie. Arch. d. Zool. Expér. IVe sér. T. II. 1904.

G. Mayr, Die europäischen Encyrtiden. Verh. d. Zool.-Bot. Ges. Wien. Bd. XXV. 1876.

P. Obst, Untersuchungen über das Verhalten der Nucleolen bei der Eibildung einiger Mollusken und Arachnoiden. Zeitschr. f. wiss. Zool. Bd. LXVI. 1899.

W. Paulcke, Über die Differenzierung der Zellelemente im Ovarium der Bienenkönigin (Apis mellifica). Zool. Jahrb., Abt. f. Anat. Bd. XIV. 1901.

A. Petrunkewitsch, Die Richtungskörper und ihr Schicksal im befruchteten und unbefruchteten Bienenei. Ibidem.

G. Postel, Premiers états de Plusia moneta F.; polyembryonie de son parasite. Bull. Soc. Entom. France. 1910.

Ratzeburg, Die Ichneumonen der Forstinsekten. 3 Bde. Berlin 1844—52.

S. Schaxel, Die Morphologie des Eiwachstums und der Follikelbildungen bei den Ascidien. Arch. f. Zellforsch. Bd. IV. 1910.

W. Schleip, Die Reifung der Eier von Rhodites rosae L. und einige allgemeine Bemerkungen über die Chromosomen bei parthenogenetischer Fortpflanzung. Zool. Anz. Bd. 35.

F. Silvestri, Contribuzioni alla conoscenza biologica degli Imenotteri parassiti. I. Biologia del Litomastix truncatellus Dalm. Annali della R. Scuola Sup. d'Agricoltura di Portici. Vol. VI. 1906.

F. Silvestri, Contribuzioni alla conoscenza biologica degli Imenotteri parassiti. II. Sviluppo dell'Ageniaspis fuscicollis Dalm. e note biografiche. — Bolletino del Laboratorio di Zoolog. Gen. et Agraria della R. Scuola Sup. d'Agricoltura in Portici. Vol. III. 1909.

— Notizie preliminari sullo sviluppo del Copidosoma Buyssoni Meyr. Rendiconto della nona assemblea generale ordinaria e del Convegno dell'Unione Zoologica Italiana in Napoli. Florenz 1911.

J. Vassiliew, Über neue Fälle von Parthenogenese in der Familie der Chalcidier. Zeitschr. f. wissensch. Insektenbiologie. Bd. III. 1907.

W. M. Wheeler, The maturation, fecondation and early cleavage of Myzostoma glabrum. Arch. de Biol. T. XV. 1897.

Erklärung der Abbildungen.

Sämtliche Figuren sind, wo nicht anders angegeben, als optische Schnitte bei Leitz homog. Immersion 1/12 und Ocular 4 mit dem Abbeschen Zeichenapparat entworfen. — Die photographischen Aufnahmen verdanke ich der Liebenswürdigkeit des Herrn Dr. G. Grimpe-Leipzig.

Zeichenerklärung:

I, erste Eischale des *Hyponomeuta*-Eies;
II, zweite Eischale des *Hypon.*-Eies;
Ag, *Ageniaspis*-Ei;
a, Amnios;
bl, Furchungszelle;
bl_1, bl_2, erste, zweite Blastomere bzw. deren Derivate;
ch, Chorion;
E, *Hyponomeuta*-Embryo;
ekt, ektoplasmatische Zone des Trophamnios;
ent, entoplasmatische Zone des Trophamnios;
epz, Epithelzelle;
h, Hülle;
m, Mikropyle;
nls, Nucleolus;
nz, Nährzelle;
o_1, o_2, Kern(-Figuren) der Oocyte erster bzw. zweiter Ordnung;
o_3, weiblicher Vorkern;
p_1, p_2, erster bzw. zweiter Richtungskörper;
p.h, peritoneale Hülle;
p.n, Paranucleus;
s, Serosa;
sp, Spermatozoon bzw. männlicher Vorkern;
t.p, Tunica propria der Eiröhren;
tr, Trophamnios;
v, Vacuole;
x, »abgestoßenes Chromatin«.

Tafel XV.

Fig. 1—10. Das Ovarialei. — In den Fig. 3, 5, 6, 7, 10 sind nur die Eizellen gezeichnet.

Fig. 1. Polare Chromatinanhäufung im Kern. - - Das Ei abgerundet, Ei- und Nährkammer sind gebildet.

Fig. 2. Polare Chromatinanhäufung. — Das Ei beginnt sich zu strecken. Teilung einer Epithelzelle.

Fig. 3. Polare Chromatinanhäufung beginnt zu schwinden; im hinteren Teil des Eies Granulationen und Nucleolus.

Fig. 4. Nucleolus größer geworden, im Kern das Chromatin gleichmäßiger verteilt. — Das Ei zeigt Anfänge der Einschnürung in der Mitte. Epithelzellen abgeflacht. Aufnahme einer Nährzelle.

Fig. 5. Auflösung des Kernes: zahlreiche Chromatinkörper in einem hellen Hof. Nucleolus wächst weiter. Vacuole. Chorion am Hinterende, Ei noch mehr gestreckt.

Fig. 6. Chromatinkörper rücken nach dem Centrum. Fadengerüst. Dazwischen das »abgestoßene Chromatin«.

Fig. 7. Chromatinkörper ordnen sich parallel; das »abgestoßene Chromatin« an den Polen der Kernfigur.

Fig. 8. Verschmelzung der Chromatinkörper zu den »Chromosomen«. Nährkammer fast resorbiert.

Fig. 9. Die »Chromosomen« schließen sich zusammen. Der helle Hof schwindet. Nucleolus erwachsen, einheitlich geworden, vacuolisiert. Granulationen geschwunden. Ei erwachsen. Nährkammer geschwunden.

Fig. 10. Ei aus dem Calyx, zusammengestaucht. Am eingedellten Vorderpol Mikropyle. Kern kompakt geworden.

Fig. 11—14. Die Reifung.

Fig. 11. Erste Reifungsteilung. Anaphase.

Fig. 12. Erste Reifungsteilung. Telophase.

Fig. 13. Zweite Reifungsteilung, Teilung des ersten Richtungskörpers; beide in Anaphase. Spermatozoon.

Fig. 14. Zweite Reifungsteilung, aber die Teilung des ersten Richtungskörpers (am vorderen Pol gelegen, Teilungsebene gedreht) weiter fortgeschritten, als die zweite Reifungsteilung (Eimitte). Chorion.

Fig. 15. Querschnitt durch eine Ovarialtube in der Höhe der Wachstumszone. Drei von ihrem Follikelepithel umgebene Eier in verschiedener Höhe getroffen; alle drei von der gemeinsamen peritonealen Hülle umschlossen.

Tafel XVI.

Fig. 16. Zweite Reifungsteilung, typisches Verhalten. Am Vorderpol zweiter Richtungskörper, im Centrum: Teilungsfigur des ersten Richtungskörpers (Teilungsebene gedreht), im hinteren Teil Eikern und Nucleolus. Plasmadifferenz.

Fig. 17. Reifes Ei. — Im Polarplasma am Vorderpol zweiter Richtungskörper; dann die beiden Tochterkerne des ersten Richtungskörpers. Im Embryonalplasma: der große Eikern, der Nucleolus.

Fig. 18. Die Befruchtung. — Im Embryonalteil die beiden Vorkerne über dem einen der Nucleolus.

Fig. 19—27. Die Furchung.

Fig. 19—21. Umwandlung der Richtungskörper. Furchungszelle mit Nucleolus und Kern, und Trophamnios.

Fig. 19. Ein Richtungskörper löst sich in Körnchenreihen auf.

Fig. 20. Zahlreiche »Kerne«.

Fig. 21. Die »Kerne« fließen zusammen. Prophase der ersten Furchung.

Fig. 22. Telophase der ersten Furchungsteilung, ohne Zellbildung. Daneben Nucleolus.

Fig. 23. Zwei-Blastomerenstadium, in einer der Nucleolus. Trophamnios mit dem »Paranucleus«.

Fig. 24. Zwei-Blastomerenstadium, die nucleolusfreie Blastomere in Teilung begriffen, Nucleolus extrem groß.

Fig. 25. Drei-Blastomerenstadium. Die mit dem Nucleolus behaftete Zelle hat sich noch nicht geteilt.

Fig. 26. Nucleolushaltige Blastomeren vom 2-Zellenstadium.

Fig. 27. Nucleolushaltige Blastomeren vom 3-Zellenstadium, Auflösung des Nucleolus.

Fig. 28. Schnitt durch ein Ei aus der *Hyponomeuta*-Raupe im Oktober mit der von der Raupe stammenden Hülle. Ecto- und entoplasmatischer Teil des Trophamnios. Paranucleus von Plasmasträngen durchsetzt. Blastomeren in Gruppen.

Fig. 29. Stück eines Schnittes durch ein *Hyponomeuta*-Gelege mit Eiern von *Ageniaspis fuscicollis* im Dotter. — Leitz Oc. 3, Obj. 3.

Die Muskulatur von Anodonta cellensis Schröt.

Ein Beitrag zur Anatomie und Histologie der Muskelfasern.

Von

Artur Brück.

(Aus dem zoologischen Institut der Universität Marburg.)

Mit 81 Figuren im Text.

Inhalt.

Seite

I. Einleitung und Literaturüberblick 482
II. Material und Methode 485
Kapitel 1.
Die Morphologie der Muskulatur 489
I. Die Muskulatur des Fußes und des Eingeweidesackes 489
1. Durch makroskopische Präparation gewonnene Ergebnisse . . 489
a. einleitende Betrachtungen 489
b. die erste, äußerste Muskelschicht 495
c. die zweite Muskelschicht 500
d. die dritte Muskelschicht 502
e. die vierte, innerste Muskelschicht 505
f. die Transversalmuskeln 505
g. das Zusammenwirken aller dieser Muskelsysteme 508
2. Untersuchung der einzelnen Muskelzüge an Hand von Schnitten 510
II. Die Morphologie und Physiologie der Schließmuskeln 530
III. Die Muskulatur des Mantelrandes 532
Kapitel 2.
Die Histologie der Muskulatur 538
I. Geschichtliches über den Schalenansatz und die Entstehung der Muskelfibrillen 538
II. Der larvale Glochidienschließmuskel 542
III. Die Genese der definitiven Muskulatur 545
1. Die Entstehung der längsgestreiften Muskeln und ihrer Fibrillen sowie des Haftepithels:
a. die Adductoren bei *Anodonta* 545
b. die Adductoren bei *Unio* 553
c. Ergänzung durch *Cyclas cornea* 557
d. das ausgebildete Haftepithel bei *Anodonta* 559
e. der Mantelrand von *Anodonta* und *Unio* 560

Seite
2. Die Entstehung der spiraliggestreiften Muskeln mit heterogenen Fibrillen in den Adductoren 565
3. Die Entstehung der Fibrillen aus Plastosomen 580
IV. Die Struktur, Physiologie und Innervierung der definitiven Muskulatur 585
Kapitel 3.
Die Struktur der contractilen Substanz und die drei Grundtypen der Muskelfasern 607
Verzeichnis der benutzten Literatur 613
Erläuterungen zu den Figuren 619

I. Einleitung und Literaturüberblick.

Schon seit der ersten Hälfte des vorigen Jahrhunderts ist die Teichmuschel (*Anodonta cellensis*) ein beliebtes, man darf wohl sagen, klassisches Objekt für die Untersuchung der Muskelfasern gewesen. Und neben andern Mollusken wurde gerade die *Anodonta* wegen ihrer Wohlfeilheit gern benutzt, um Aufschluß über die Zellnatur und die histologische Struktur der Muskelfasern zu geben. Daneben erschien dann im Laufe der zweiten Hälfte des vorigen Jahrhunderts auch eine Reihe von rein morphologischen Arbeiten. Doch ist trotz der langen darüber vergangenen Zeit und trotz der wiederholten Untersuchung der Molluskenanatomie, relativ wenig sicheres über die Morphologie der Muskulatur bekannt geworden. Der Grund dafür dürfte darin liegen, daß an lebenden Objekten derartige Untersuchungen durch die Weichheit der Muskelfasern und an dem in Alkohol gehärteten Material durch die große Starrheit und Festigkeit der Muskeln sehr erschwert sind. So beschränkten sich die meisten Autoren, wenn sie überhaupt etwas über die Muskeln berichteten, darauf, die Lage und Anzahl der Muskelköpfe anzugeben, an denen die Schale mit dem Weichkörper befestigt war. Nur sehr wenige sagen etwas über den weiteren Verlauf der Fasern aus. Und der weitere Verlauf ist meist nicht leicht zu verfolgen, wenn der Körper und besonders der beilförmige Fuß stark muskulös sind, wie z. B. bei *Anodonta*. In andern Fällen ist der Fuß nur sehr klein, fingerförmig, oder es ist der Eingeweidesack kaum mit Muskeln umhüllt, so daß man die kompakten Muskelstränge weit verfolgen kann, wie z. B. bei *Mytilus*.

Trotz der recht umfangreichen Literatur ist nirgends eine Andeutung zu finden, daß einem der Autoren die Präparation der einzelnen Muskelzüge gelungen sei. Die älteste Beobachtung über die Morphologie der Muskulatur einer Muschel scheint die von Abraham (1883) zu sein. Leider war mir die Arbeit selbst nicht

zugängig, so daß ich mich auf ein Referat im Zool. Jahresbericht 1883 und auf ein Referat in den Annals and Magazine of Natural History beschränken muß. Das erstere, das vollständigere von beiden, will ich hier zitieren:

»Abraham fand im Fuß von Solen die Muskelschichten folgendermaßen: 1) (außen) Ringfasern; 2) Längsfasern, an der ventralen Seite in zwei Schichten zerfallend, von Radiärfasern und Bindegewebe durchsetzt; 3) dicke Ringmuskellager, gegen den Rücken hin sich verlierend; 4) Längsfasern, von dünneren circulären und diagonalen Lagen und Bündeln durchsetzt.« Leider kann man aus beiden Zitaten nicht ersehen, ob Abraham auch die Ansatzstellen der Muskeln an der Schale untersucht hat.

Die weiteren Untersuchungen sind meist nicht besonders eingehend. Oft beschränkt man sich darauf, ein Querschnittsbild zu geben; und meist sind darauf die Muskelzüge in etwas zu schematischer Weise wiedergegeben, so daß sie keinen Anspruch auf besondere Genauigkeit machen können. So unterscheiden Vogt und Jung (1888), Germain (1909) u. a. auch nur Längs-, Quermuskeln und senkrechte Muskelzüge. E. Egger (1888) findet bei *Jouannetia Cumingii*: 1) unter sich gekreuzte Quermuskeln im Körperinnern, 2) die aus längs- und schrägverlaufenden Fasern bestehende Rindenschicht, die er als Hautmuskelschlauch bezeichnet. Auf ähnliche, noch allgemeinere Feststellungen beschränken sich Leydig (1855), Pelseneer (1891, 1906), Bernard (1897), Drew (1900), sowie Lang in seinem Lehrbuch über vergl. Anatomie der wirbellosen Tiere (1900). List gibt (1902) schöne Abbildungen von *Mytilus*, geht aber auf die Morphologie der Muskulatur nicht weiter ein; allerdings hätte sich bei *Mytilus* wegen der Kleinheit des Fußes wohl auch nichts bedeutendes ergeben.

Im Jahre 1911 erschien dann eine Arbeit von H. Nicodim, betitelt: »La topographie des faisceaux musculaires du pied de l'*Anodonta*«. Die Verfasserin versucht aber nicht, die Topographie der Muskulatur mittels makroskopischer Untersuchung zu ergründen, sondern will den Muskelverlauf auf Schnitten feststellen und analysieren. Von den Ansatzstellen sagt sie nichts, verfolgt die einzelnen Muskelsysteme auch nicht, um festzustellen, wo sie an der Schale inserieren, sondern belegt die auf den Schnitten besonders hervortretenden Muskeln mit Namen, deren Bedeutung nicht ganz verständlich ist. Soweit man aus den wenig klaren Abbildungen erkennen kann, wurden bei diesem recht willkürlichen Verfahren verschiedene Partien eines einzelnen Muskels mit verschiedenen Namen belegt, bzw. Fasern aus mehreren Muskelzügen, die man auf dem Schnitt nicht scharf trennen kann, als ein einheitliches Muskelsystem angesehen. Zu einer Klärung des Sachverhalts konnte diese Arbeit also nicht beitragen.

Wie erwähnt, wurde die Muskulatur von *Anodonta* schon früh zur Lösung histologischer Fragen benutzt. Es bestand ein Streit, wie die längsgestreifte Muskelfaser zu werten sei. Dabei teilten sich die Forscher in zwei große Lager. Die Hauptvertreter der beiden Auffassungen waren G. Wagener (1863) bzw. Weismann (1862). Auf Seiten von G. Wagener stehen: Reichert (1842), Lebert und Robin (1846), Leydig (1855), Semper (1857), Pagenstecher (1859), Margo (1860). Ihnen gegenüber stehen: Weismann (1862), H. Müller (1852), Leuckart (1854), Kölliker (1858). Wagener deutet die Muskelfaser der Mollusken als ein der Primitivfaser der Säugetiere gleichwertiges Gebilde. Weismann betrachtet die Muskelfaser der Mollusken als identisch mit der glatten Muskelzelle der Vertebraten, den Kern als Zellkern, das ihn umgebende Protoplasma als Rest der

Bildungszelle und läßt die ganze Muskelfaser von einem feinen, strukturlosen Häutchen, einer Zellmembran, umgeben sein. — Auch die Muskulatur des Glochidium wurde vielfach untersucht, um gleichzeitig einen Einblick in die Entstehung und in die Struktur der Muskelzelle zu erhalten. An dieser Stelle wären zu nennen: Flemming (1874), Margo (1860), Forel (1866) und Rabl (1876).

Im Zusammenhang mit diesen Untersuchungen entdeckte man bald, daß außer den längsgestreiften, glatten Muskelzellen auch solche mit spiralig verlaufender Fibrille in den Adductoren einiger Muscheln, z. B. der *Anodonta*, vorkamen. Die Frage nach der Art der Entstehung einer derartigen Anordnung wurde noch komplizierter, als einige behaupteten, daß die Fibrillen dieser Muskeln auch noch heterogen seien. Margo (1860) erkannte eine mehr oder minder schräge Anordnung feiner, doppellichtbrechender Elemente, er bezeichnete daher den Muskel als quergestreift. Weismann beschreibt nur homogene Fibrillen, Wagener findet eine feine Punktierung der Fibrillen. Schwalbe trennt scharf die längsgestreiften Muskeln von den doppeltschräggestreiften. Die Fibrille der letzteren besteht nach seiner Ansicht aus abwechselnd doppelt- und einfachlichtbrechenden Abschnitten. Engelmann (1881) und Knoll (1891, 92, 95) nehmen zwei entgegengesetzt verlaufende Fibrillen an, um die Doppelschrägstreifung zu erklären. Engelmann betrachtet dabei die Fibrillen als homogen. Dagegen weisen Fol (1878) und Roule (1887) nach, daß in den doppeltschräggestreiften Muskeln die Fibrillen alle nur in demselben Sinne herumlaufen, und daß durch Projektion der oben und unten verlaufenden Fibrillen einer Faser, die doppelte Streifung zustande komme.

Zu erwähnen wäre, daß auch einige Autoren echte Querstreifung erkennen wollten. Margo (1860) bezeichnete die in Wirklichkeit spiraliggestreiften Muskeln fälschlicherweise als quergestreift; wie er ferner dazu kommt, zu behaupten, daß die Muskeln des Fußes dasselbe Bild gäben wie die des Schließmuskels, ist nicht verständlich. Andererseits beging Dogiel (1877) den Fehler, daß er die oft auf der Außenfläche der Muskeln haftenden Körnchen als Querstreifung des Muskels auffaßte. Endlich beschrieb (1892) Eimer, der sich auf Margo stützte, auch quergestreifte Muskelzellen bei *Anodonta*. Nach seiner ganz schematischen Fig. 2 ist nicht zu erkennen, wie er zu diesem Resultat kam.

Abgesehen von diesen Arbeiten schritten die Folgenden weiter in der Erkenntnis der Struktur der Fibrillen. Sehr eingehend sind die Untersuchungen von Vigier, Vlès und besonders umfangreich die von Marceau. Diese eben genannten Autoren untersuchten vor allem die Herzmuskulatur und kamen zur Erkenntnis, daß die Fibrillen dieser Muskeln heterogen seien. Marceau zog auch die Muskeln der Adductoren in den Kreis seiner Betrachtungen, beschrieb aber 1904 nur homogene, spiralig angeordnete Fibrillen in den Muskeln. Auf demselben Standpunkt steht er auch 1909.

Somit war bei Beginn der vorliegenden Arbeit auf dem Gebiet der Histologie schon beträchtliches Material vorhanden. Ich stellte mir nun die Aufgabe, die Morphologie der Muskulatur des Mantels, des Fußes und des Eingeweidesackes zu untersuchen. Dabei zog ich aber die Muskulatur der Kiemen, des Darmes und des Herzens nicht mit in den Kreis der Betrachtung hinein. Bei den histologischen, speziell den entwicklungsgeschichtlichen Untersuchungen, erhielt ich dadurch eine angenehme Unterstützung, daß mir Herr Dr. Harms und Herr

Dr. Herbers ein umfangreiches Material an Serienschnitten durch Glochidien und junge Najaden zur Verfügung stellten, wofür ich beiden Herren zu besonderem Danke verpflichtet bin.

II. Material und Methode.

Für die makroskopische Untersuchung über den Verlauf der Muskelzüge eignen sich naturgemäß ganz besonders die großen Exemplare, während für Untersuchungen an Schnitten kleine und mittlere am brauchbarsten sind. In Teichen bei Marburg und Anzefahr bei Kirchhain finden sich prächtige Exemplare von *Anodonta cellensis*, die eine Größe von 15—20 cm erreichen. Bei solch großen Tieren sind die einzelnen Muskelbündel sehr stark entwickelt und lassen sich — nach einer bestimmten Vorbehandlung — bequem präparieren. So ist es dann ein leichtes, an den einzelnen Muskelzügen die Stärke, die Streichrichtung, eventuell eine Spaltung, also den ganzen morphologischen Bau der Muskulatur genau festzustellen. Durch Vergleich mehrerer Exemplare, die natürlich, abgesehen von ihrer verschiedenen Größe, auch wegen des verschiedenen Kontraktionszustandes, in dem sie konserviert sind, ein etwas andres Bild darbieten können, läßt sich dann sehr gut feststellen, daß nur kaum nennenswerte Unterschiede zwischen den einzelnen Exemplaren vorhanden sind. Somit kann schon hier erwähnt werden, daß die Anordnung, Streichrichtung und die feinere Ausbildung der Muskelzüge stets konstant ist.

Schon an der lebenden *Anodonta* kann man den Verlauf einiger Muskelzüge in großen Umrissen erkennen. Doch ist es beim lebenden wie auch beim betäubten frischen Material nicht möglich, durch Präparation die Morphologie der Muskulatur zu untersuchen. Die Muskeln sind zu weich und außerdem zu eng durch Bindegewebe und durch ganz zarte Muskelfasern miteinander verbunden. Es entsteht also die erste Bedingung: die Muskulatur ist durch Konservierung zu härten. Alkohol, Sublimat und Zenkersche Lösung erweisen sich als Konservierungsmittel für diesen Zweck vollkommen unbrauchbar, da sie auch das Bindegewebe in einen Zustand versetzen, der es unmöglich macht, dieses von der Muskulatur fortzupräparieren.

Soll eine Präparation möglich sein, so muß noch folgende zweite Bedingung erfüllt werden: das angewandte, muskelhärtende Konservierungsmittel muß das Bindegewebe zur Quellung bringen oder wenigstens durch eine leichte Nachbehandlung zur Quellung bringen lassen. Diese beiden Bedingungen erfüllt in geradezu idealer Weise das Formol. Die Anodonten brauchen nur ein oder zweimal 24 Stunden in einer Lösung von 5%igem Formaldehyd zu liegen. Dann sind sie zur Präparation genügend vorbereitet. Um zu vermeiden, daß die lebenden Anodonten sich bei der Konservierung zu stark kontrahieren, tut man gut, sie zuerst zu betäuben. Die mit Gewalt geöffneten Schalen werden durch eingeklemmte Korkstücke offen gehalten. Dann bringt man die ganzen, also unverletzten Tiere in eine 1%ige Lösung von Cocain oder in eine $^3/_4$%ige Lösung von Hydroxylamin + Chloralhydrat. Die Betäubung hat mehrere Vorzüge. Die kontrahierten Adductoren werden außer Funktion gesetzt. Dadurch hat das elastische Band im Ligament nunmehr die Macht, die Schale ganz weit zu öffnen. Dadurch ist die spätere Ablösung des Weichkörpers von der Schale sehr erleichtert. Außerdem werden auch die gesamten Muskeln des Fußes betäubt,

d. h. bei kontrahierten Fasern läßt die Kontraktion nach. Das Herz widersteht der Vergiftung noch ziemlich lange. Es treibt nun das Blut in den Eingeweidesack und in die Schwellkuppe. Da die Muskeln erschlafft sind, wird der Fuß etwas zur Schwellung gebracht und so vergrößert; seine Oberfläche ist dann meist schön glatt. Das wichtigste ist aber folgender Umstand: Die einzelnen Muskelzüge und Muskelschichten werden durch Füllung des lacunären Bindegewebes mit Blut voneinander getrennt und liegen als langgedehnte Bänder in dem »Balkengewebe« der Schwellkuppe.

Ist die Betäubung nach 6–24 Stunden durchgeführt, so erfolgt bei der Konservierung in Formol keine Kontraktion mehr. Die Präparation selbst geschieht zweckmäßig unter Wasser. Dieses bewirkt schon nach einigen Minuten — wohl durch Osmose — eine Quellung des Bindegewebes, während die Muskelfasern hart bleiben. Nach dieser Behandlung läßt sich das Epithel mitsamt dem darunterliegenden Bindegewebe leicht mit der Pinzette entfernen. Dann kann man eine Muskelschicht nach der andern von der Unterlage bequem abtragen. Die Muskelfasern glänzen nach der Härtung mit Formol silbern und können recht genau verfolgt werden. Es ist sogar manchmal mit gutem Erfolg durchzuführen, daß man ganz feine Muskeln mit der Pinzette faßt und, langsam hochziehend, verfolgt, zu welchem Punkt die Muskelfaser hinzieht. So lassen sich oft sehr feine Fasern bis zu der Stelle verfolgen, wo sie an der Schale befestigt waren.

Aus dem Gesagten geht wohl zur Genüge hervor, wie spielend leicht nach dieser einfachen Vorbehandlung bei den prächtigen, großen Exemplaren der gröbere Verlauf der Muskelzüge festgestellt werden kann.

Die durch die makroskopische Präparation erhaltenen Resultate müssen natürlich durch Schnittserien bestätigt und ergänzt werden. Das dazu notwendige Material stammt aus einem toten Arm der Ohm bei Cölbe. Die dort gefundenen Exemplare von *Anodonta cell.* sind 3—6 cm groß. Sie wurden — meist ohne vorhergehende Betäubung durch $1^0/_0$ige Cocainlösung — total konserviert. Hierbei bewährten sich die Zenkersche Lösung und auch das Sublimat-Eisessiggemisch recht gut. Beide wurden sowohl kalt als auch warm angewandt. Durch Zusatz von Eisessig wird dann die Schale etwas zersetzt, so daß man den Weichkörper der Muschel ohne Schwierigkeit loslösen kann. So gelingt es leicht, das feine Haftepithel, ja, vielfach sogar die dort vorhandene besondere Schalenschicht, das »Hypostrakum«, an den Muskelansatzstellen zu erhalten und zu histologischen Untersuchungen zu verwerten. Bei dieser Konservierung des ganzen Tieres kommen allerdings öfter Zerreißungen des Bindegewebes vor. Doch sind die Muskelzüge in ihrer richtigen Lage zueinander erhalten. Denn ein aus der lebenden Muschel herausgeschnittenes Stück wird durch die Kontraktion der Muskeln so verzerrt, daß später eine Orientierung unmöglich wird. Übrigens ist festzustellen, daß bei den Exemplaren von 3—6 cm Länge die Muskulatur vollkommen so ausgebildet ist, wie bei einer 15—20 cm messenden *Anodonta*.

Das im Frühjahr und Herbst eintretende Hochwasser der Lahn bot oft Gelegenheit, kleinere Exemplare von *Anodonta piscinalis* und auch von *Unio fluviatilis* zu erhalten. Ihre Größe schwankt zwischen wenigen Millimetern und etwa 3 cm. Durch Anodonten von 14 mm, 18 mm und 21,8 mm Länge wurden Serienschnitte hergestellt. Ferner überließ mir Herr Dr. Herbers Serienschnitte durch Anodonten von 5,7 mm und 7,8 mm, durch zwei Unioniden von 7,8 mm und 12,5 mm Länge und endlich ein Totalpräparat einer *Anodonta* von 2,59 mm

Länge und 1,65 mm Höhe zur Bearbeitung. Es ist klar, daß bei so kleinen Exemplaren eine Totalkonservierung auch noch für die feinen histologischen Untersuchungen ausreichend ist.

Für die Bearbeitung der Frage nach der Entstehung der fibrillären Struktur der Muskeln und nach der Entwicklung des Haftepithels stellten mir Herr Dr. Harms und Herr Dr. Herbers Serienschnitte durch Embryonen, durch fertige Glochidien und durch Najaden während der parasitären Periode zur Verfügung.

Neben Zenkerscher Lösung und Sublimat-Eisessig wurde in einzelnen Fällen — zwecks Färbung auf Plastosomen — eine modifizierte Flemmingsche Lösung zur Konservierung verwandt. — Die Einbettung geschah meist in Paraffin. Nur ganz selten wurde auch die Celloidineinbettung benutzt.

Um den Verlauf der Muskulatur innerhalb des mit Bindegewebe reichlich ausgefüllten Körpers, besonders innerhalb der Schwellkuppe zu verfolgen, wurden mit Erfolg als Doppelfärbungen das Hämatoxylin-Eosin und Hämalaun-Eosin angewandt. Besonders bei guter Durchfärbung des Eosins ließen sich ganz brauchbare Bilder über den Fibrillenverlauf erhalten. Die sonst so gern gelobte van Giesonsche Färbung war nicht geeignet. Besonders die feinen Muskelfasern der Schwellkuppe oder auch die zarten Muskelbündel unter dem Epithel ließen sich wegen der zu wenig deutlichen (gelben) Färbung nur schwer in dem Bindegewebe erkennen. Eine für die vorliegende Untersuchung ganz vorzügliche Färbung ist die von Mallory (1900) angegebene. Nach einer kleinen Modifizierung ist die Methode folgendermaßen:

Konservierung: Sublimat oder Zenker.

Färbung:

1. I. Lösung: 3—4 Minuten in 0,2%igem Säurefuchsin (w. L.).
2. Nach kurzem Abspülen in Aqua dest. 3 Minuten in II. Lösung: 1%ige Phosphormolybdänsäure (w. L.).
3. Kurz auswaschen in Aqua dest.; dann
4. 2 Minuten färben in III. Lösung:

Anilinblau	0,5
Orange G	2,0
Oxalsäure	2,0
Aqua dest.	100,0

(Lösung gekocht und gekühlt).

5. Auswaschen in Aqua dest.
6. Rasch durch 90%igen Alkohol und Alkohol absol.
7. Xylol.
8. Canadabalsam.

Die Muskeln werden purpurrot, das Bindegewebe tiefblau. Höchstens sind einige Fibrillen des fibrillären Bindegewebes rot gefärbt wie die Muskelfibrillen. Das Epithel und die Zellkerne sind zinnoberrot. So ist ein recht deutlicher Farbkontrast zwischen Muskulatur und Bindegewebe vorhanden und es bietet keine Schwierigkeit, die feinsten Verästelungen und Endigungen der Muskulatur bis an das Epithel oder bis tief in das Bindegewebe zu verfolgen. Allerdings muß bemerkt werden, daß eine gute Lösung III nicht leicht herzustellen ist. Es scheint unbedingt notwendig, daß diese Farbmischung längere Zeit gelagert hat. Dann aber gibt diese Methode Bilder von überraschend deutlicher Färbung. Durch

die kräftige Durchfärbung mit Säurefuchsin sind die Fibrillen sehr klar zu erkennen und eignen sich auch zu histologischen Untersuchungen.

In einigen Fällen wurde auch als Doppelfärbung Borax-Picroindigcarmin angewandt. Es färbten sich die Kerne dunkelrot, das Epithel hellrot, die Muskeln grün.

Zu histologischen Untersuchungen wurde meist das Eisenhämatoxylin verwandt. Auch Zusammenstellungen wie Eisenhämatoxylin-Säurefuchsin oder Eisenhämatoxylin-Eosin-Lichtgrün wurden, allerdings selten, ausgeführt. Will man eine Verklebung von Fibrillen vermeiden, so eignet sich Coernlein S und Coernlein-Safranin recht gut zu Fibrillenfärbungen.

Da im letzten Teil der histologischen Untersuchung auch die von Meves und Duesberg beobachtete Entstehung der Muskelfibrillen aus Plastosomen auch bei *Anodonta* nachgeprüft werden mußte, so benutzte ich folgende Konservierung und Färbung:

1. Fixieren 3×24 Stunden mit Flemmings starkem Gemisch modif.:
   $^1/_2$%ige Chromsäure (Zusatz 1% Kochsalz) 15 ccm
   2%ige Osmiumsäure . . . . . 3—4 ccm
   Eisessig . . . . . 3—4 Tropfen

(Nach 2—3 Stunden geringer Zusatz von Eisessig, um die Schale etwas zu zersetzen und die *Anodonta* aus der Schale zu lösen, ohne das Haftepithel zu zerstören.)

2. 1 Stunde wässern.
3. 24 Stunden in Holzessig und 1%ige Chromsäure (zu gleichen Teilen).
4. 24 Stunden wässern.
5. Steigender Alkohol, Xylol, Paraffin.

Färben:

1. 24 Stunden in 4%ige Lösung von Eisenalaun.
2. Abspülen in Aqua dest.; dann 24 Stunden in Lösung von Sulfalizarinsaurem Natron (Verdünnung einer gesättigten wässerigen Lösung von 1 ccm auf 80—100 ccm Aqua dest.).
3. Abspülen in Aqua dest.
   Dann Erwärmen des Objektträgers mit Schnitten in einer Lösung von 3%iger alkoh. Lösung von Kristallviolett mit gleichem Quantum Anilinwasser bis Dämpfe aufsteigen.
4. 1—2 Minuten differenzieren in 30%iger Essigsäure.
5. 5—10 Minuten waschen in Leitungswasser (der Farbton wird rötlich).
6. Schnitte mit Fließpapier abtrocknen, kurz in Alkohol abs., dann 10 Minuten in Bergamottöl, Xylol, Canadabalsam.

Da sich das Sarcoplasma gerade bei *Anodonta* sehr stark färbt, wurde in 2. mit Erfolg eine Verdünnung von 1 ccm gesättigter wässeriger Lösung auf 200 bis 250 ccm Aqua dest. vorgenommen, wonach das Plasma kaum, doch die Fibrillen recht deutlich gefärbt waren.

Endlich war es notwendig zur Klärung der Physiologie der Muskelfasern noch die Art der Innervierung zu untersuchen. Zu diesem Zweck wurde Golgis schwarze Reaktion in zwei Methoden angewandt: 1) die kleinen Stücke kamen in eine frischbereitete Lösung von 54 ccm 3,5%igem Kaliumbichromat und 6 ccm 2%iger Osmiumsäure. Im Dunkeln bei 25° C verblieben sie darin 3—15 Tage,

dann wurden sie rasch in Aqua dest. abgespült und auf Fließpapier getrocknet. Darauf wurden sie in eine 0,75%ige Silbernitratlösung gebracht. Nach 2—6 Tagen wurden mit dem Rasiermesser zwischen Klemmleber Schnitte gemacht. Diese kamen durch Alkohol absol. (1—2 Minuten) in Xylol (1 Minute), wurden zwischen Fließpapier getrocknet und mit Kanadabalsam ohne Deckglas bedeckt.

2) Außerdem wurde noch eine andre Methode angewandt, indem die Stücke in folgende Konservierungsflüssigkeit gebracht wurden:

80 ccm 3,5%ige Lösung von Kaliumbichromat und
20 ccm 40%ige Formaldehydlösung.

Nach 24 Stunden kamen sie auf 3—6 Tage in eine 3,5%ige Lösung von Kaliumbichromat. Die Weiterbehandlung war wie bei der Behandlung 1.

Die Nerven und ihre Endigungen waren tiefschwarz auf den hellgelben Muskelfasern deutlich zu verfolgen. — Die Färbung der Nerven mittels Methylenblau gelang nicht, obgleich das Material aus ganz frischen Unioniden bestand und die Konzentration von 1 : 50 000 bis 1 : 250 000 variiert wurde.

Das benutzte Instrument stammte von der Firma Leitz. Die optische Ausrüstung umfaßte die Objektive 1 bis 9 sowie die homog. Ölimmersion 1/12, Apert. 1,3 und die Oculare 0 bis 5. Ferner war das Mikroskop mit einem Polarisationsapparat ausgerüstet. Außerdem wurden die Kompensationsoculare 8, 12 18 und — wenigstens zeitweise — die hom. Ölimmersion 2 mm, Apert. 1,4 von Zeiss benutzt. Die Zeichnungen wurden mit dem großen Abbéschen Zeichenapparat in Höhe des Objekttisches entworfen. Die zu den Abbildungen hinzugefügten Zahlen geben an, in welcher Vergrößerung die Zeichnungen entworfen wurden. Doch ist jedes Mal auch hinzugefügt, wie stark die Originalzeichnung zur Reproduktion verkleinert wurde.

Kapitel 1.

Die Morphologie der Muskulatur.

I. Die Muskulatur des Fußes und des Eingeweidesackes.

1. Durch makroskopische Präparation gewonnene Ergebnisse.

a. Einleitende Betrachtungen.

Die Teichmuschel (*Anodonta cell.*) besitzt zwei Schalenschließmuskeln von ungefähr gleicher Größe. Nur bei etwa 10—20 cm messenden Exemplaren tritt die etwas stärkere Ausbildung des hinteren Adductors deutlicher hervor. Diese transversal durch den Körper der Muschel hindurchgehenden Muskeln sind mit der Schale fest verbunden und bewirken durch ihre Kontraktion das Schließen der beiden Schalenhälften. Das Öffnen geschieht aber nicht durch Muskeln, sondern durch Vermittlung eines elastischen Bandes im Ligament, das den Drehpunkt der beiden Schalenhälften darstellt.

In Fig. 3 ist die Lage und Größe der beiden Adductoren zu erkennen. Ferner zeigt diese Abbildung die Anordnung der übrigen

Teile des Körpers. Besonders auffällig ist der große, stark muskulöse, beilförmige Fuß. Es fragt sich, wie diese Weichteile an der Schale befestigt sind. Wenn man bedenkt, daß der untere Teil des Fußes, die sogenannte Schwellkuppe, stark gedehnt und dann durch Kontraktion der Muskeln binnen kurzem in die Schale zurückgezogen werden kann, so fragt man sofort: wo sind die Muskeln befestigt? wo finden sie einen Fixpunkt, um so rasche und energische Bewegungen des ganzen Fußes ausführen zu können? Es war schon lange bekannt, daß außer den Schalenschließmuskeln noch einige andre Muskeln an der Schale festsitzen, denn auch diese lassen an der Schaleninnenseite deutliche Eindrücke zurück. Ferner zeigten sich bei den verschiedenen Species meist ganz ähnliche Muskelansatzstellen. Da man manchmal schon ohne weiteres an frischem Material die Muskeln, die an der Schale befestigt waren, in ihrem weiteren Verlauf etwas verfolgen konnte, so suchte man durch Überlegung die Funktion der einzelnen Muskelzüge zu ergründen und gab den Ansatzstellen oder Köpfen der Muskeln dementsprechende Namen. Da, wie gesagt, die Anordnung der Muskelköpfe sich bei den verschiedenen Formen oft als recht ähnlich erwies, so wurden auch die Bezeichnungen allmählich gleichartiger, so daß Lang in seinem »Lehrbuch der vergl. Anatomie der wirbellosen Tiere« eine einheitliche, nun wohl allgemeingültige Nomenklatur schuf, der ich mich im folgenden auch anschließen werde.

Um uns über die Zahl der Ansatzstellen der Muskeln Klarheit zu verschaffen, wollen wir eine Schalenhälfte fortpräparieren, indem wir vorsichtig das Messer an der Innenseite der Schale entlang führen. Zuerst ist festzustellen, daß der Mantel längs einer Linie, die dem Schalenrand parallel läuft, befestigt ist (Fig. 1 *mali*). Diese sogenannte Mantellinie erkennen wir an der Schale leicht durch die dunklere Färbung und die feinen Eindrücke der Muskeln (vgl. Fig. 2 *mali*). Dann finden wir nach Ablösung des vorderen und hinteren Adductors noch einige Stellen, an denen die Muskeln des Körpers an der Schale befestigt sind. Sind diese auch losgelöst, so ist die Schalenhälfte leicht zu entfernen. Das Bild, das dann die vordere Partie der *Anodonta* bietet, ist in Fig. 1 dargestellt. Das ganze Tier ist bedeckt von dem Mantel, der durch Secretion die Schale aufbaut. Er weist im allgemeinen außer denen des Mantelrandes keine Muskeln auf. Deutlich umschrieben tritt der vordere Schalenschließmuskel, der Adductor anterior (Fig. 1), in Erscheinung. An seinem äußeren Rande läuft die Mantellinie (Fig. 1 *mali*) entlang. Seitlich von ihm liegen zwei Köpfe von Muskeln (Fig. 1 *Retr.antr.*, *Protr.*), die also dort an der

Schale befestigt waren. Ihre Eindrücke sind in Fig. 2 (*Protr.*, *Retr.ant.*) auch zu erkennen. Durch das Bindegewebe und Epithel des Mantels

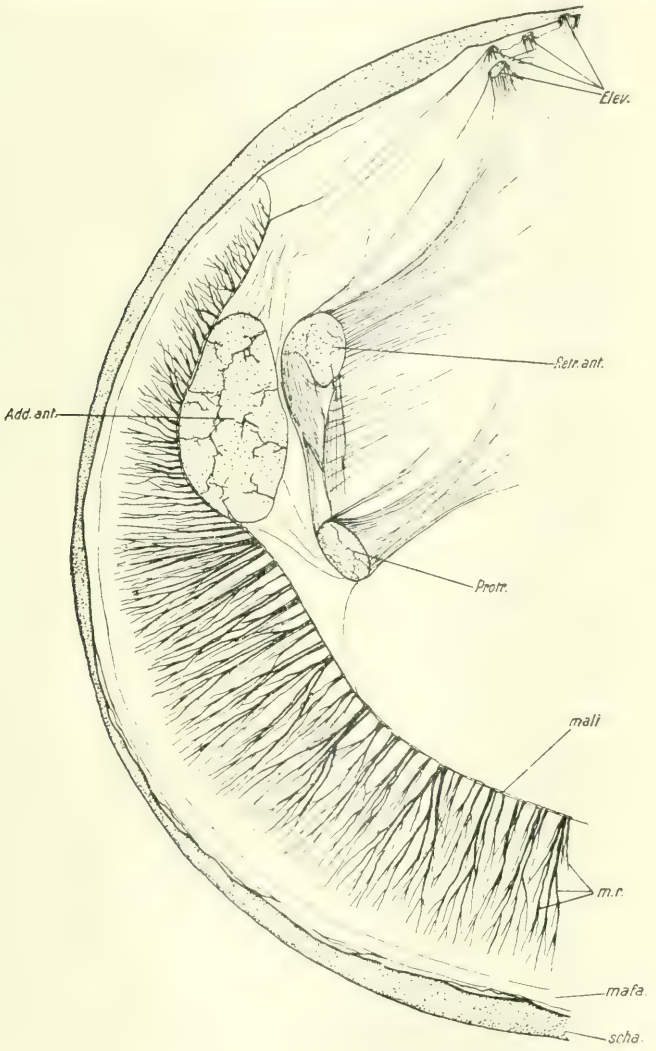

Fig. 1.

Die Muskelansätze und die Mantelmuskulatur der vorderen Körperpartie nach Entfernung der linken Schale. *Add.ant.*, Adductor anterior; *Retr.ant.*, Retractor anterior; *Protr.*, Protractor; *Elev.* Elevator; *mafa*, Mantelfalte; *mali*, Mantellinie; *m.r.*, Radiärmuskeln; *scha*, Schale. Konservierung: 5%iges Formaldehyd. Vergr. 3 : 1. Auf $^2/_3$ verkleinert.

hindurchschimmernd erkennt man etwas vom weiteren Verlauf der hier ansetzenden Muskelzüge. Der untere Muskel, der sogenannte

Protractor (Fig. 1 *Protr.*) sendet seine Fasern in Richtung der Längsachse der *Anodonta* über den Körper. Die Muskelzüge des oberen

Fig. 2.

Innenansicht der rechten Schalenhälfte einer *Anodonta* von 17,5 cm Länge (Photographie). *Add.ant.*, Adductor anterior; *Add.post.*, Adductor posterior; *Retr.ant.*, Retractor anterior; *Retr.post.*, Retractor posterior; *Protr.* Protractor; *mdl.* Mantellinie. Auf $^4/_5$ verkleinert.

Muskels, des Retractor anterior (Fig. 1 *Retr.ant.*), ziehen ventralwärts nach dem Fuß in das Körperinnere hinein, so daß seine Fasern unter

dem Kopf des Protractors verschwinden. Die Ansatzstellen des Retractor anterior und des Protractor sind durch ein muskulöses, schmales Band verbunden, von dem aus sich feine Muskelfasern in zarten Bündeln unter dem Epithel verteilen (Fig. 1). Eine Partie streicht dorsalwärts zu der Ansatzstelle des sogenannten Elevators. Dieser Muskel, der bei vielen Arten sehr stark entwickelt sein kann, besteht bei *Anodonta* aus nur einigen wenigen, vollkommen oberflächlich von der Ansatzstelle aus strahlenförmig verlaufenden Muskelfasern (Fig. 1 *Elev*). Während man bei jungen Exemplaren meist nur einen einzigen Kopf des Elevators findet, kann man bei der ausgewachsenen *Anodonta* von 15—20 cm Länge deren fünf bis sieben feststellen. Dabei können sich die Köpfe oft auf einen recht großen Raum verteilen (vgl. Fig. 1 *Elev*). Dieser Muskel scheint bei *Anodonta* kaum noch eine bedeutende Kontraktion ausführen zu können, sondern fast nur zur Befestigung des Weichkörpers an der Schale zu dienen.

Wie man aus Fig. 2 und noch besser aus Fig. 3 ersieht, liegt neben dem hinteren Schalenschließmuskel, dem Adductor posterior (Fig. 3 *Add.post.*), noch ein Muskelkopf, der auch in der Schale einen tiefen Eindruck zurückläßt (Fig. 2 *Retr.post.*). Es ist dies der Retractor posterior (Fig. 3 *Retr.post.*). Auch hier finden wir am äußeren Rande des Adductor posterior und des Retractor posterior entlanglaufend das hintere Ende der Mantellinie und die von ihr ausgehende Mantelrandmuskulatur (siehe Fig. 3). Endlich ist noch eine Anheftung des Körpers an der Schale zu erwähnen, die unter dem Ligament gelegen ist. Doch ist zu bemerken, daß hier nur festhaftendes Epithel, nicht aber an der Schale festsitzende Muskeln zu finden sind, wie dies auch schon Rassbach (1912) und Siebert (1913) beobachteten. Die Befestigung des Epithels ist auch keine so starke, wie wir es bei den Muskelansatzstellen finden. Es ist schon nach dieser Untersuchung festzustellen, daß die Muskelansätze an beiden Schalenhälften symmetrisch gelegen sind, was aus einem einfachen Vergleich der Eindrücke hervorgeht, welche die Muskelköpfe auf beiden Schalen erzeugt haben.

Wie aus Fig. 1 ersichtlich ist, kann man auch am frischen Exemplar einige Fasern ein kleines Stück weit verfolgen; doch ist es bei *Anodonta* nicht möglich, genaueres über die Lagerung der Muskeln, über ihre Streichrichtung und Ausbreitung zu sagen. Eine Präparation der einzelnen Muskelzüge am frischen, oder am betäubten Material ist nicht möglich, da die Muskelfasern zu weich sind. Es eignet sich für die verlangte Untersuchung nur ein Konservierungsmittel, das die Muskelfasern härtet, das Bindegewebe aber zur Quellung bringen

läßt. Diese Bedingungen erfüllt, wie wir schon sahen, das Formol in geradezu glänzender Weise. Die Muskelfasern werden nicht nur ge-

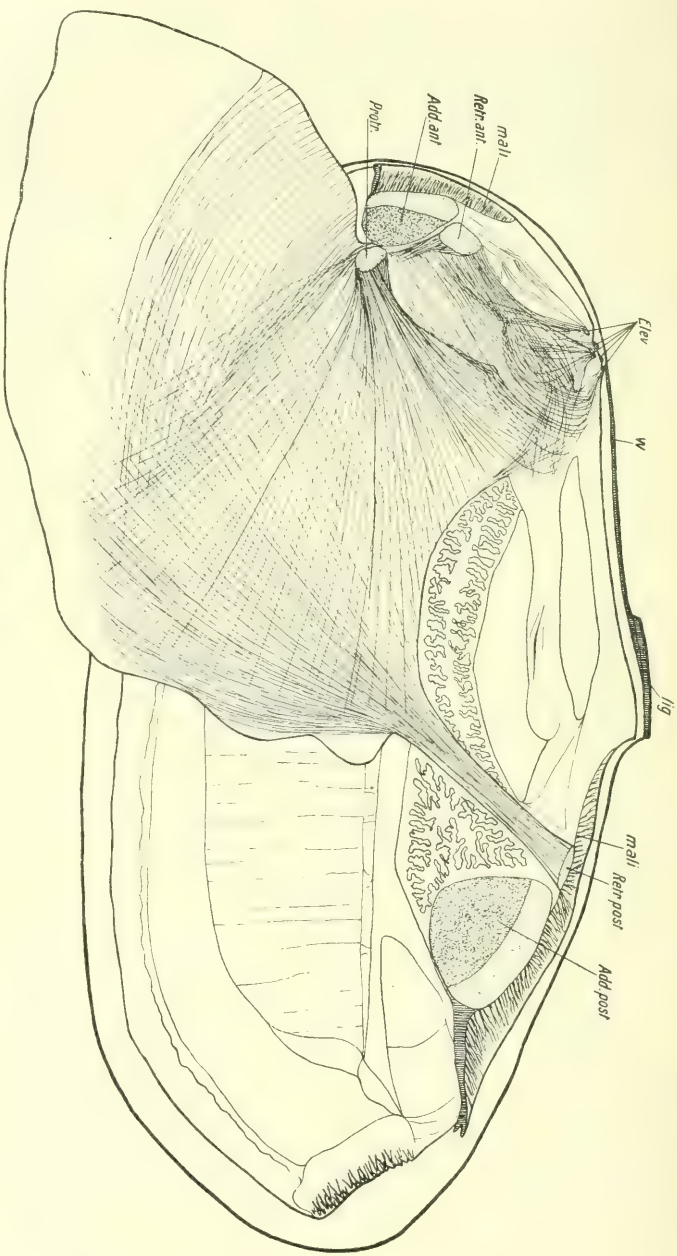

Fig. 3.

Übersicht über die Lage der Muskelansatzstellen und über den Verlauf der Muskulatur, soweit sie nach Entfernung des Epithels und Bindegewebes zu erkennen ist. *Add.ant.*, Adductor anterior; *Add.post.*, Adductor posterior; *Retr.ant.*, Retractor anterior; *Retr.post.*, Retractor posterior; *Protr.*, Protractor; *Elev.*, Elevator; *lig.* Ligament; *w*, Wirbel (*audeo*); *mali*, Mantellinie. Konservierung: 5%iges Formaldehyd. Vergr. 2,5 : 1. Auf die Hälfte verkleinert.

härtet, sondern auch noch derart beeinflußt, daß sie einen starken, silberhellen Glanz annehmen. Dadurch ist man in die Lage versetzt, selbst ganz feine Fasern noch wahrzunehmen, die sonst dem unbewaffneten Auge unsichtbar blieben. Anderseits wird das Bindegewebe etwas durchscheinend, da das Formaldehyd das Glykogen herauslöst. Ferner tritt noch eine Erscheinung auf, die bei der vorliegenden Untersuchung recht gut zustatten kommt. Bringt man das konservierte Exemplar in Wasser, worin man die Präparation zweckmäßigerweise ausführt, so bleiben die Muskeln vollkommen starr, doch das Bindegewebe wird — wohl durch die Erscheinung der Osmose — stark zum Quellen gebracht. Dadurch ist dann eine Lostrennung der dicht aufeinanderliegenden Muskelschichten recht leicht möglich.

b. Die erste, äußerste Muskelschicht.

Wenn wir eine *Anodonta* in der 5%igen Lösung von Formaldehyd konserviert und dann einige Minuten gewässert haben, so ist es leicht, nach Entfernung des Mantels, der Kiemen und der Mundsegel, die in der Nähe des Protractors liegen (vgl. Fig. 13 *vel*), das Epithel mitsamt dem ganzen darunterliegenden Bindegewebe fortzupräparieren. Fig. 16 und 14 zeigen auf einem Querschnitt die Mächtigkeit dieses auf der Muskulatur (Fig. 16 *mh*) liegenden Bindegewebes. Nach beendeter Präparation bietet die *Anodonta* ein Aussehen, wie es Fig. 3 zeigt.

Man erkennt sogleich, daß die Muskelschicht eine ununterbrochene Hülle um den gesamten Eingeweidesack und Fuß bildet. Es tritt deutlich die Zerfaserung der einzelnen Muskeln in Erscheinung. In dem unteren Teil des beilförmigen Fußes, den wir mit dem Namen Schwellkuppe bezeichnet haben, ist wegen der starken Unebenheiten der Oberfläche die Muskulatur in ihrem Verlauf nicht ohne Weiteres zu verfolgen. Wie schon auf Fig. 1 angedeutet und auf Fig. 3 bereits zu erkennen war, findet sich über der Leber und dem Magen, also in dem Gebiet zwischen dem Protractor, dem Retractor anterior und dem Elevator eine feine Muskelschicht. Ihre geringe Dicke erkennt man zur Genüge auf der Photographie Fig. 16 (*mh*). Entgegen der Beobachtung von H. Nicodim ist also auch die Leber von einer Muskelschicht eingehüllt. Allerdings braucht diese nicht besonders stark und kontraktionsfähig zu sein; denn weil die Köpfe des Protractor, des Retractor anterior und des Elevator an der Schale festsitzen, ist hier überhaupt keine umfangreiche Verschiebung des Weichkörpers durch Kontraktion möglich. Es strahlen die feinen Muskelfasern,

wie man auf Fig. 4 erkennt, hauptsächlich von den Rändern des Retractor anterior und des Protractor, sowie von einem muskulösen Band aus, das die Köpfe der beiden genannten Muskeln verbindet. Der größte Teil streicht schräg nach oben und verliert sich in der Gegend

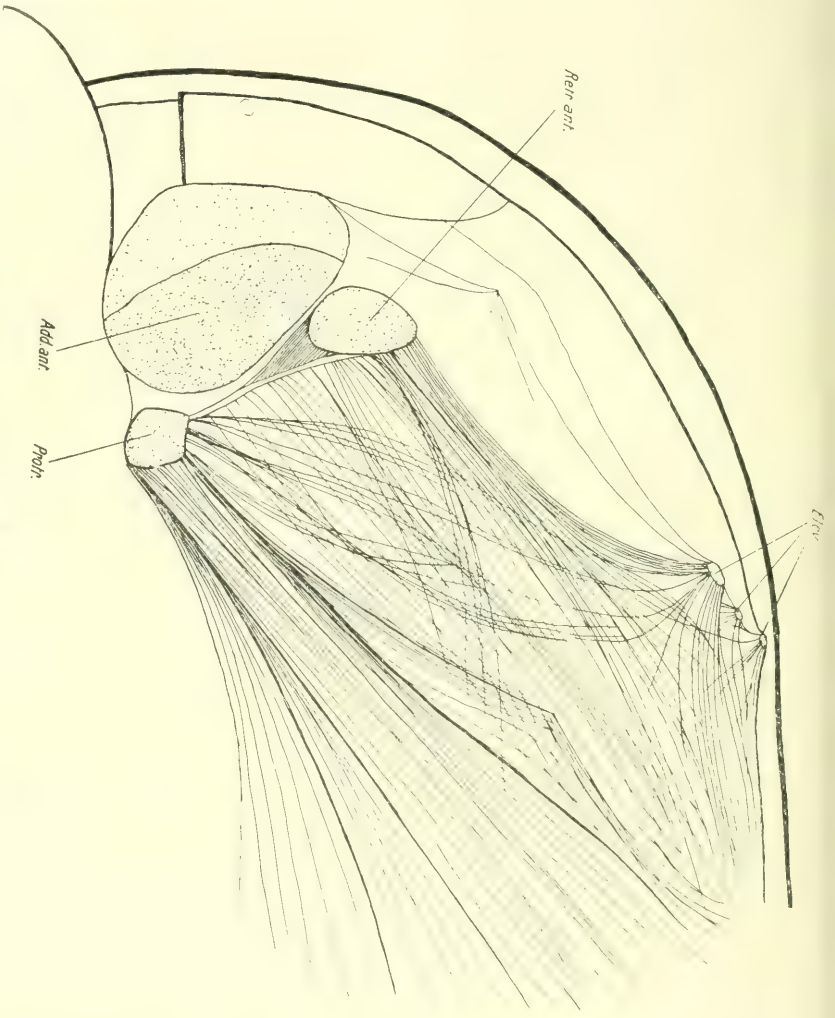

Fig. 4.

Die Muskelhülle der Leber, gebildet von den Ausläufern der Elevatoren, von Fasern des Protractors und den seitlich des Retractor anterior entspringenden Muskelzügen. *Add. ant.*, Adductor anterior; *Elev.*, Elevator; *Prot.*, Protractor; *Retr. ant.*, Retractor anterior. Konservierung: 5%iges Formaldehyd. Vergr.: 5 : 1. Auf $^2/_3$ verkleinert.

der Pericardialdrüse und in der Muskulatur des Rectums. Ferner senden die Elevatoren ein Bündel von Muskelfasern nach dem oberen Teil des Retractor anterior. Einzelne Fasern verlaufen sogar schwach gekrümmt nach dem Protractor, der seinerseits auch Ausgangspunkt einiger dorsalwärts gerichteter Muskeln ist. Der Rest der von den

Elevatorköpfen ausgehenden Muskelfasern streicht größtenteils nach der Perciardialdrüse und zum Rectum. Nur wenige, ganz vereinzelte Fasern ziehen dorsal vom Retractor anterior nach der vorderen oberen Grenze der Mantellinie und nach dem Adductor anterior (Fig. 4). Endlich wäre noch zu erwähnen, daß einige Bündel der vom Protractor ausgehenden Muskelfasern erst in einem Bogen auf die Elevatoren zuwandern; dann aber wenden sie sich mit einem scharfen Knick nach der Pericardialdrüse, wo sie sich verlieren. An diesen, dem Beobachter sofort auffallenden Stellen, findet sich auch ein strahliges Geflecht von ganz feinen Muskelfasern. Eine genauere Untersuchung ergibt, daß hier besonders starke Transversalmuskeln (s. unten) liegen, die sich mit der hier nur ganz dünnen Muskelhülle verflechten bzw. dort aus ihr hervorgegangen sind. Ein Hinweis auf Fig. 11 dürfte an dieser Stelle wohl genügen. Gleichzeitig erklärt sich aber auch aus dem Auftreten von besonders starken Transversalmuskeln und in Anbetracht der geringen Beweglichkeit dieser Körperpartie, daß man an solchen Stellen bei ausgewachsenen Exemplaren von 15—20 cm Länge oftmals eine (sekundäre) Anheftung an der Schale findet, die einem kleinen Elevatorkopf ganz ähnlich ist.

Endlich wäre noch zu bemerken, daß diese Muskelschicht, wie man in Fig. 16 (*mh*) erkennt, nicht nur die Leber (*le*), sondern auch die vordere Aorta (*v.Ao*) einschließt, die ihrerseits ja auch schwache Muskelfasern in der Wandung besitzt. Ebenso erkennt man, wie zwei starke Transversalmuskeln die Muskelhülle (*mh*) der rechten und linken Seite verbinden.

Wie bereits erwähnt wurde, zeigt Fig. 3 alle Muskelfasern, soweit sie nach Entfernung des Epithels und Bindegewebes zu erkennen sind. In der Schwellkuppe selbst sind ohne weiteres die Muskeln noch nicht deutlich zu verfolgen, da die zu rauhe Oberfläche und die vielen sich dort kreuzenden Fasern des Schwellgewebes alle Einzelheiten verschleiern. Über dem Eingeweidesack ist das Bild aber klar, und man erkennt leicht in Fig. 3 die sich kreuzenden Fasern des Retractor posterior und des Protractors. Somit stellt sich uns gleich die Frage entgegen: In welchem Verhältnis stehen diese verschiedenlaufenden Muskeln? Sind sie mit einander verflochten oder etwa in Schichten übereinander gelagert? Die Frage läßt sich leicht beantworten. Man braucht nur mit der Pincette einige Fasern zu fassen und hochzuziehen. Dann kann man sogleich feststellen, daß die Muskelfasern des Protractor sich von den Fasern des Retractor posterior abheben lassen. So stellt man leicht, sogar ohne Benutzung von Schnittserien die Tatsache fest, daß

die Muskelhülle des Eingeweidesackes und Fußes aus einzelnen Muskellagen oder Muskelschichten besteht.

Nun bleibt aber die weitere Frage: Welches ist die oberste Schicht? und: Ist diese Schicht einfach oder aus mehreren Muskelzügen zu-

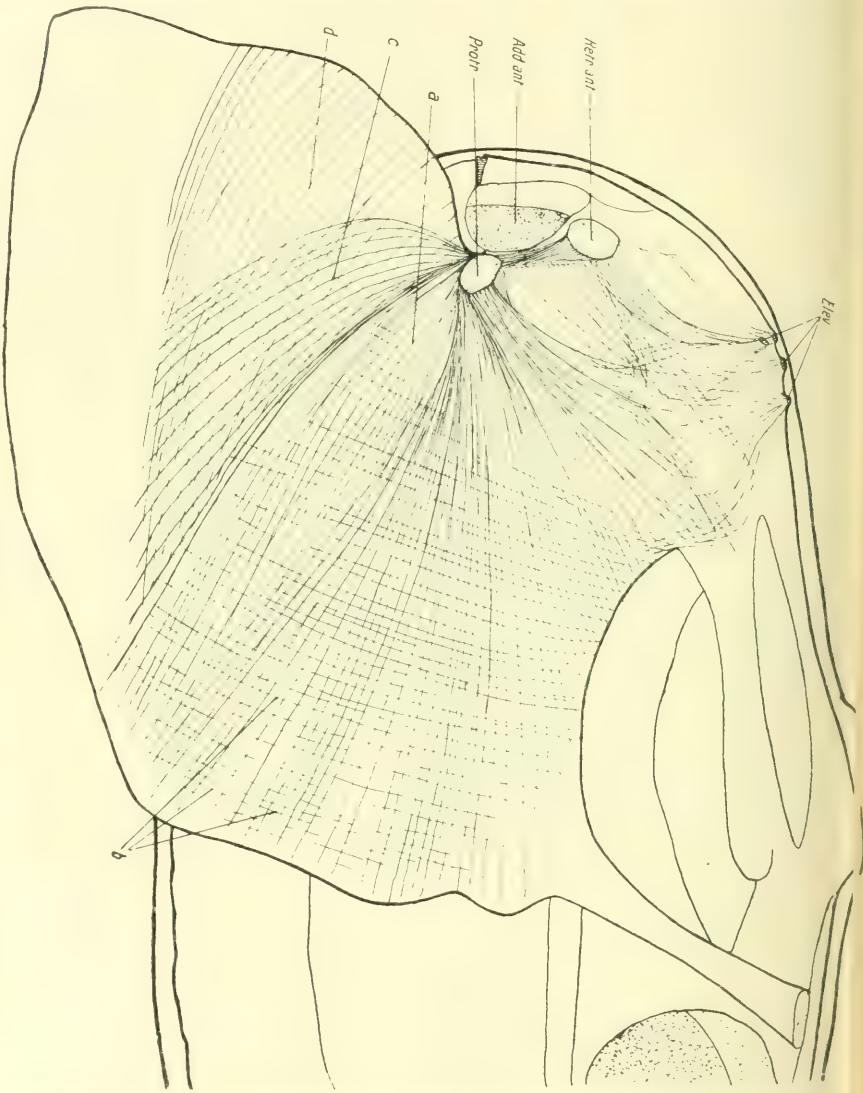

Fig. 5.

Die äußerste Muskelschicht des Körpers. *a*, Muskelfasern vom Protractor; *b*, dorsoventral verlaufende Fasern, zum Teil mit *a* verflochten; *c*, äußerer Ast des Retractor anterior; *d*, subepitheliale Fasern, an der vorderen Fußkante inserierend. *Add ant.*, Adductor anterior; *Elev.* Elevator; *Protr.*, Protractor; Retract., Retractor anterior. Konservierung: 5%iges Formaldehyd. Vergr. 2,3 : 1. Auf $^2/_3$ verkleinert.

sammengesetzt? Die Antwort gibt uns Fig. 5, welche die oberste oder äußerste Muskelschicht darstellt. Wie ein Blick auf diese Figur lehrt, ist die erste Schicht recht kompliziert zusammengesetzt.

Wie wir schon oben sahen (Fig. 4), ist die Muskulatur über der Leber nur schwach entwickelt und besteht nur aus einer einzigen Lage. Wir hätten also zu der obigen Ausführung über diesen Teil der Muskel-

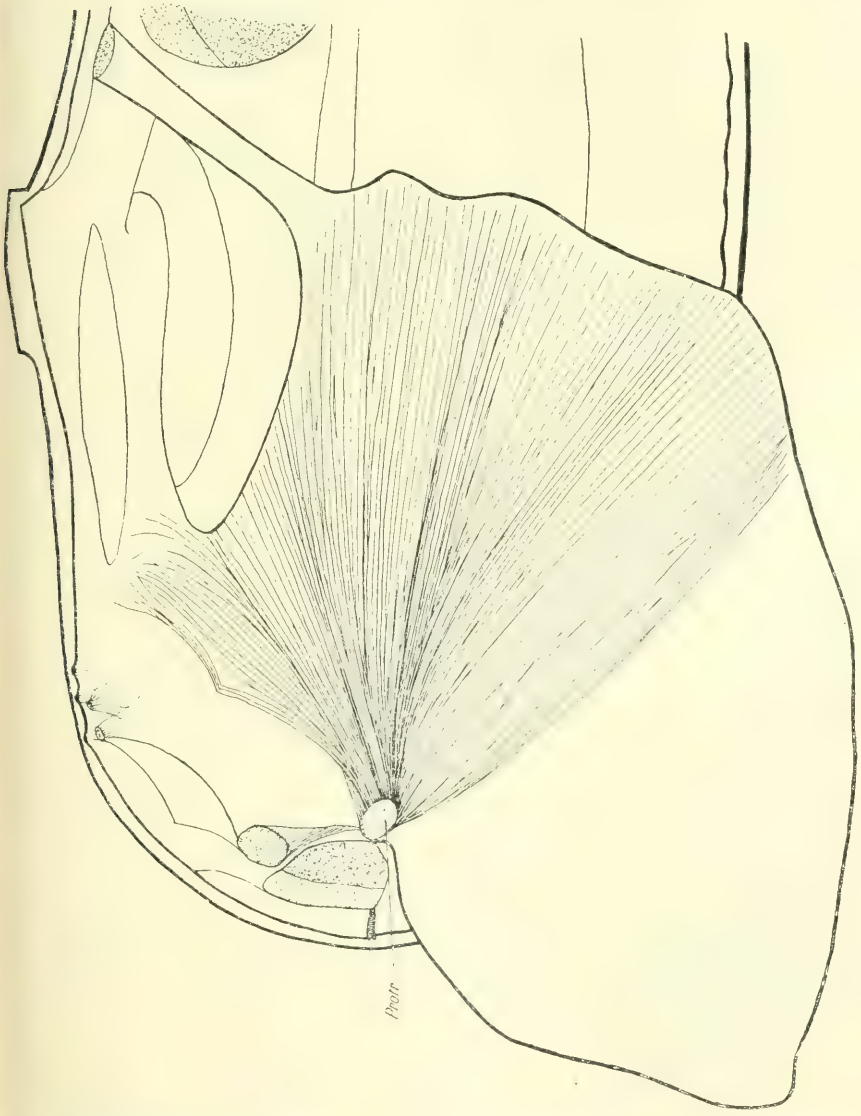

Fig. 6.
Die Muskulatur des Protractor (*Protr.*). Konservierung: 5%iges Formaldehyd. Vergr. 2,3 : 1. Auf $^2/_3$ verkleinert.

hülle nichts hinzuzusetzen. Wie schon nach Fig. 3 zu vermuten ist, wird die äußerste Muskelschicht über dem übrigen Eingeweidesack und Fuß hauptsächlich vom Protractor gebildet. Eine genauere

Untersuchung der Muskelfasern, die ihm angehören, ergab die Fig. 6, die also einen Ausschnitt aus Fig. 5 darstellt. Wie man sogleich sieht, besteht der Protractor aus mehreren Muskelbündeln, die vielfach eine scharf voneinander abweichende Streichrichtung besitzen. Während die eine Partie nach der Pericardialdrüse und nach dem Rectum streicht, liegt die äußerste ventrale etwa über der untersten Darmschlinge. In Gesellschaft mit den Fasern des Protractors (Fig. 6 und Fig. 5 [*a*]) findet sich ein System von ganz feinen dorsoventralgerichteten Fasern (Fig. 5 [*b*]). Zum Teil sind sie den Muskelfasern des Protractors aufgelagert, zum Teil sind sie auch mit ihnen verflochten. Ihre Funktion wird darin bestehen, die verzweigten Bündel des Protractors zusammenzuhalten. Diese feinen Fasern, die bei manchen Exemplaren nur bei großer Aufmerksamkeit zu finden sind, kommen nur in Gemeinschaft mit den Muskeln des Protractors vor. Immerhin bedecken sie fast die Hälfte des Fußes, haben also doch eine große Ausdehnung.

Einen ganz ähnlichen Verlauf wie die am meisten ventralgelegenen Ausläufer des Protractors zeigt ein zartes Bündel, das in Fig. 5 mit *c* bezeichnet ist. Verfolgt man die einzelnen Fasern, indem man sie langsam freipräpariert, so findet man, daß sie seitwärts an dem Protractor vorbei bis zum Kopf des Retractor anterior verlaufen. Dieser sendet ja seine Hauptmasse von Muskelfasern in den Körper der *Anodonta* hinein. Nur ein schmales Band (Fig. 5 *c*) von Muskelfasern bleibt an der Oberfläche, in der ersten Muskelschicht, indem es erst parallel dem Pharynx verläuft. Und aus diesem Bande entsteht durch oberflächliche Ausbreitung das eben beschriebene Muskelbündel (*c*), das deshalb als »äußerer Ast des Retractor anterior« bezeichnet werden soll. Unter diesen Fasern liegt endlich noch ein System, das an der vorderen Fußkante inseriert und distalwärts streicht. Doch ist dieser Muskelzug nicht sehr dicht (Fig. 5 *d*). Wenn auch die äußerste Muskelschicht aus mehreren Elementen besteht, die alle mehr oder minder stark miteinander verflochten sind, so ist doch festzustellen, daß der Hauptmuskel in dieser vollkommen in sich geschlossenen ersten oder äußersten Schicht der Protractor ist.

c. Die zweite Muskelschicht.

Dieses ganze System von zum Teil verflochtenen Muskelfasern, das die erste Schicht der Muskelhülle ausmacht, läßt sich nun fortpräparieren, und man erhält dann ein Bild, wie es Fig. 7 zeigt: die zweite Muskelschicht. Einen Teil der so freigelegten Muskeln konnte

man schon vorher durch die äußerste Schicht hindurchschimmern sehen, wie man aus Fig. 3 erkennt.

Über den ganzen Eingeweidesack und Fuß erstreckt sich in Fig. 7

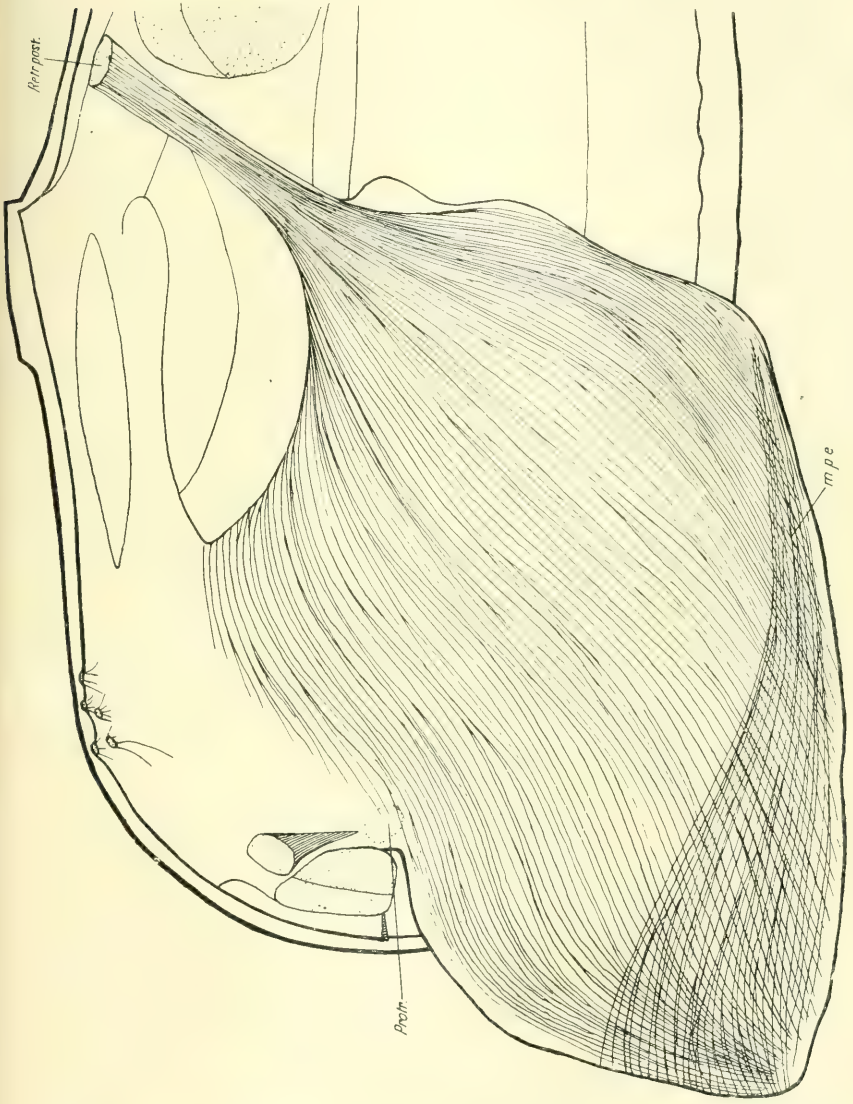

Fig. 7.

Die zweite Muskelschicht, bestehend aus der Muskulatur des hinteren Retractors (*Retr. post.*) und dem Musculus pedalis exterior (*m. p. e.*). *Protr.* bedeutet die Stelle, an welcher der fortpräparierte Protractor lag (vgl. Fig. 5 und 6). Konservierung: 5%iges Formaldehyd. Vergr. 2,3 : 1. Auf $^2/_3$ verkleinert.

schräg von oben nach unten ein breiter Muskelzug: der Retractor posterior. Nur die Leber ist nun ohne Muskelhülle. Selbst unter der Ansatzstelle des Protractors, dessen Lage in Fig. 7 durch Punktierung angedeutet ist, sind die Fasern dieser zweiten Schicht zu finden. Inter-

essant ist die Feststellung, daß auch in der Schwellkuppe die Fasern ganz klar als deutliche Muskelschicht sich finden. Die letzten Ausläufer zeigen die Tendenz, sich möglichst in der ganz vorn gelegenen Spitze des Fußes zu sammeln; etwas ähnliches kann man an dem oberen Ende der Fasern beobachten. Die meisten Muskelzüge lassen sich sofort bis in den langausgezogenen, kompakten Retractor posterior verfolgen, dessen Insertionsstelle neben dem Adductor posterior und dem oberen hinteren Ende der Mantellinie gelegen ist (vgl. Fig. 3 und 7). Ein andrer Teil der Fasern geht in ein unter der Niere gelegenes muskulöses Band über, das aber mit dem Retractor posterior in direktem Zusammenhang steht. Somit haben wir also ein großes, einheitliches, dorsoventralverlaufendes System von Muskelfasern mit nur einer Ansatzstelle an der Schale. Die Funktion dieses hinteren Retractors ist leicht einzusehen: durch Kontraktion der Muskelfasern wird die Spitze und die untere Fußkante sowie der ganze Fuß schräg aufwärts gezogen. Ganz ohne eigentlichen Zusammenhang mit diesem Muskel findet sich fast parallel der Fußkante, vollkommen innerhalb der Schwellkuppe, ein besonderes System von Muskelfasern, der Musculus pedalis exterior (Fig. 7 *m.p.e.*). Die Fasern dieses Muskels inserieren an ihrem einen Ende in der vorderen Fußkante. Das andre Ende ist an dem hinteren Teil der unteren Fußkante befestigt. Dieser Muskel besitzt also gar keine Anheftungsstelle an der Schale. Der Musculus pedalis exterior ist ein flacher Muskelzug, dessen Einzelelemente mit den Fasern des Retractor posterior oft verflochten sind. Die Funktion dieses Muskels besteht darin, die Spitze des bei der Schwellung stark vergrößerten und vorgestreckten Fußes nach hinten zurückzuziehen, indem die Länge der unteren Fußkante verkleinert wird.

Daß auch die zweite Muskelschicht, die also aus dem Retractor posterior und aus dem Musculus pedalis exterior besteht, ein einheitliches, in sich geschlossenes System bildet, erkennt man daraus, daß der Retractor posterior dem Eingeweidesack direkt aufliegt, und daß in der Schwellkuppe diese zweite Schicht von der darunterliegenden Muskulatur durch stark lacunäres Bindegewebe getrennt ist. Man kann also die zweite Schicht in ihrer Gesamtheit fortpräparieren.

d. Die dritte Muskelschicht.

Nach Entfernung der zweiten Muskelschicht tritt uns ein vollkommen verändertes Bild entgegen (Fig. 8). Fast der ganze Eingeweidesack ist nun ohne Muskelhülle. Die dritte Muskelschicht beschränkt sich also auf den eigentlichen Fuß.

Die kräftigsten Fasern gehen von dem schon bekannten vorderen Rückziehmuskel, dem Retractor anterior, aus. Während wir in der obersten ersten Muskelschicht den »äußeren Ast« des Retractor anterior

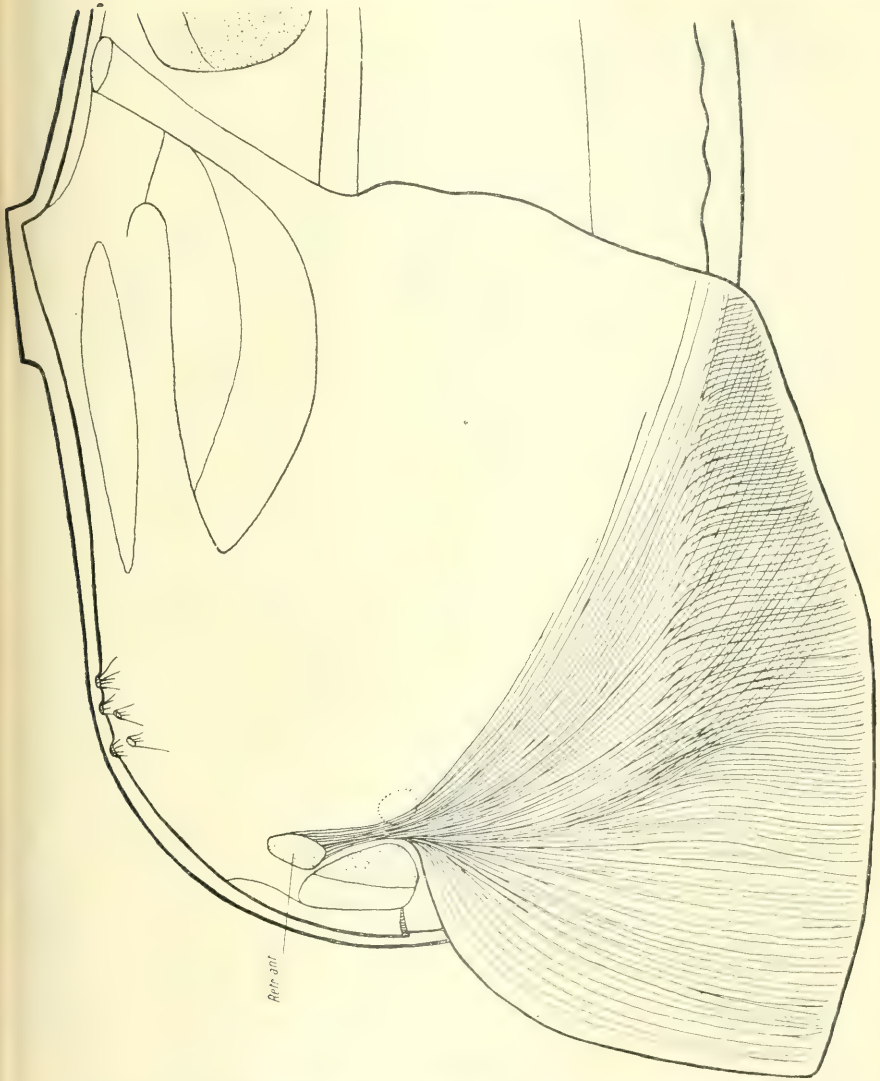

Fig. 8.
Der Retractor anterior (*Retr. ant.*). Die Muskelfasern verästeln sich an der oberen Grenze der Schwellkuppe. Konservierung: 5% iges Formaldehyd. Vergr. 2,3 : 1. Auf $^2/_3$ verkleinert.

(Fig. 5 *c*) fanden, haben wir in Fig. 8 den bedeutend stärkeren »inneren Ast« des Retractor anterior vor uns. Wie wir schon oben sahen, geht der Muskel von seiner Ansatzstelle an der Schale, indem er dem Pharynx parallel verläuft, nach innen bis zur Mitte des Körpers, der dort aller-

dings auch recht schmal ist. Dann verteilen sich die Muskeln über die vordere untere Partie des Fußes. Der eine Teil streicht über den

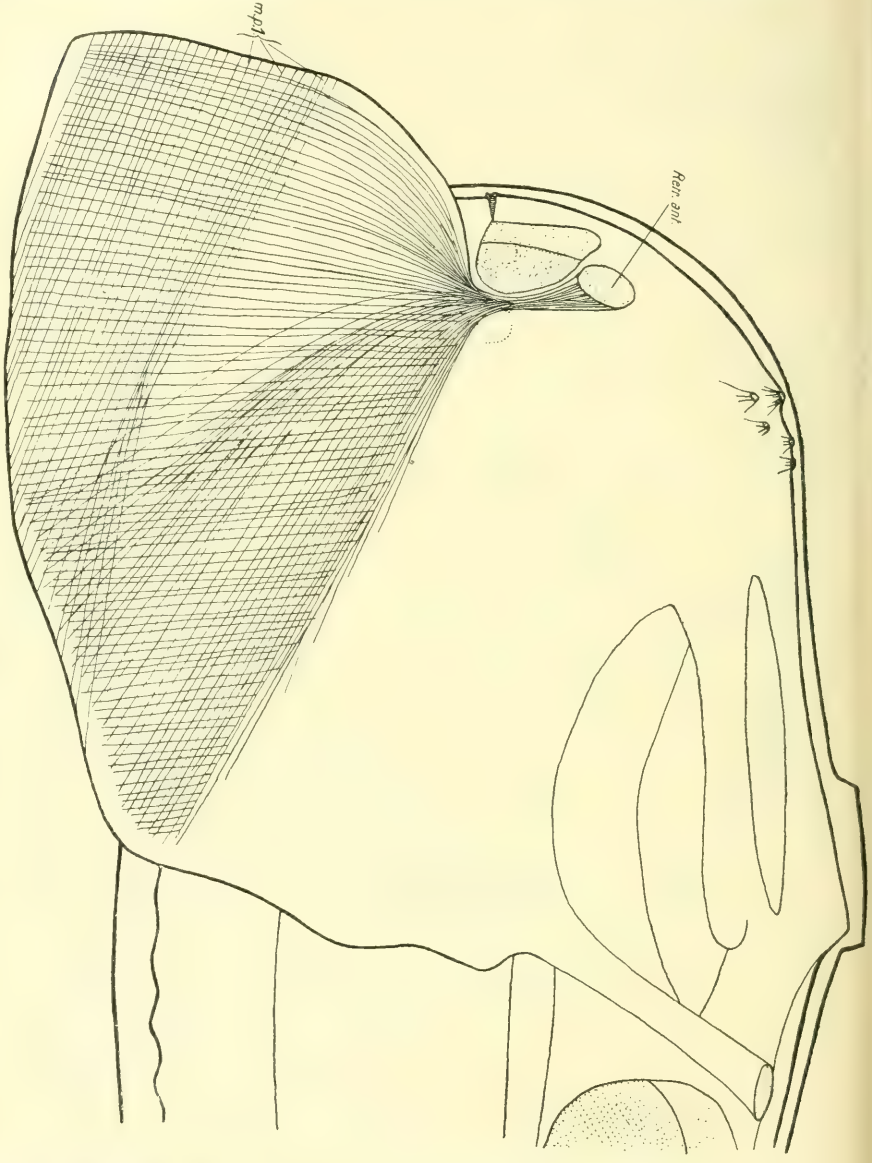

Fig. 9.

Die dritte Muskelschicht; über den Ausläufern des Retractor anterior liegen feine dorsoventral verlaufende Fasern. In der Schwellkuppe erkennt man auch den Musculus pedalis interior (*m.p.i.*) (vgl. Fig. 10). Konservierung: 5% iges Formaldehyd. Vergr. 2,3 : 1. Auf $^2/_3$ verkleinert.

unteren Rand des Eingeweidesacks hinweg und geht auch durch die Schwellkuppe hindurch bis an die hintere Hälfte der unteren Fußkante. Dort, wo die Schwellkuppe beginnt, zeigen die Fasern Ver-

zweigungen und Nebenäste (vgl. Fig. 8), die hauptsächlich dorsoventralwärts gerichtet sind. Diese Nebenäste bilden eine Schicht zweiter Ordnung, die von der Hauptschicht durch starkes, lacunäres Schwellgewebe getrennt ist. Diejenigen Muskeln, die gleich nach der Verbreiterung eine dorsoventrale Richtung haben, zeigen keine Zerspaltung (vgl. Fig. 8).

Wie in Fig. 9 zu sehen ist, tritt außerdem oft noch ein dorsoventralverlaufendes System auf, das noch über diesen Muskeln liegt, welche den Eingeweidesack bedecken und mit ihnen oft verflochten sind.

e) Die vierte, innerste Muskelschicht.

Um zu entscheiden, ob die in Fig. 9 außer den eben beschriebenen, noch sichtbaren, in der Fußkante fast horizontal verlaufenden Muskeln auch zur dritten Muskelschicht gehören, muß man erst die ganze bisher beschriebene Muskulatur des Retractor anterior entfernen. Ist dies geschehen, so erkennt man, daß man es hier mit einer letzten, zu innerst gelegenen, aber gesonderten Muskelschicht zu tun hat. Fig. 10 zeigt uns, daß hier wieder eine ganz dünne, scheidewandartige Muskelschicht vorhanden ist. Zwischen diesem und dem symmetrisch gelegenen Muskel der andern Körperhälfte liegt lacunäres Bindegewebe, in dem die große Fußarterie verläuft. Dieser Muskel, ich nenne ihn Musculus pedalis interior (*m.p.i*), ist jedenfalls nicht an der Schale befestigt. Er inseriert an der vorderen und der unteren Fußkante. Seine Streichrichtung ist aber gegen die des Musculus pedalis exterior unter etwa 50—70° geneigt. Seine Funktion besteht darin, die Breite des ausgestreckten und geschwellten Fußes zu verringern und dabei das Blut aus den Lacunen in den Eingeweidesack zurückzudrängen.

f. Die Transversalmuskeln (Musculi transversales).

In Fig. 8 fanden wir, daß nach Entfernung der zweiten Muskelschicht, die vom Retractor posterior ausgeht, der Eingeweidesack mit den Geschlechtsorganen ohne Hülle vor uns lag. Nun ist aber zu bemerken, daß die Präparation nicht ganz leicht ist. Es sind nämlich mit den Fasern des Retractor posterior noch feine Endfasern von Muskelzügen verflochten, die quer durch den Eingeweidesack hindurchgehen. Die Aufgabe dieser Muskeln besteht darin, die beiden symmetrischen Muskelhüllen der rechten und linken Körperhälfte zusammenzuhalten und eventuell zu nähern, d. h. den Querschnitt des Körpers zu verringern. Wegen ihrer Anordnung will ich sie Musculi

transversales (*m.tr.*). Transversalmuskeln, nennen. Um ihre Anzahl und Lage festzustellen, ist es nur nötig, den in Formol gehärteten Körper mit dem Rasiermesser glatt zu halbieren. Dann bietet sich

Fig. 10.
Die vierte, innerste Muskelschicht: Der Musculus pedalis interior. Konservierung: 5%iges Formaldehyd. Vergr. 2,3 : 1. Auf $^2/_3$ verkleinert.

folgendes Bild dar (Fig. 11): Der Darmtractus ist meist im größten Teil seines Verlaufes angeschnitten. Ebenso ist die Verteilung der Leber und der Geschlechtsorgane — letztere erfüllen fast den ganzen noch freien Körper — auf den ersten Blick klar. Bei näherem Zusehen

erkennt man dann die quergeschnittenen Transversalmuskeln an ihrer stahlgrauen Färbung. Im großen und ganzen läßt sich sagen, daß die Transversalmuskeln fast im ganzen Eingeweidesack vorhanden

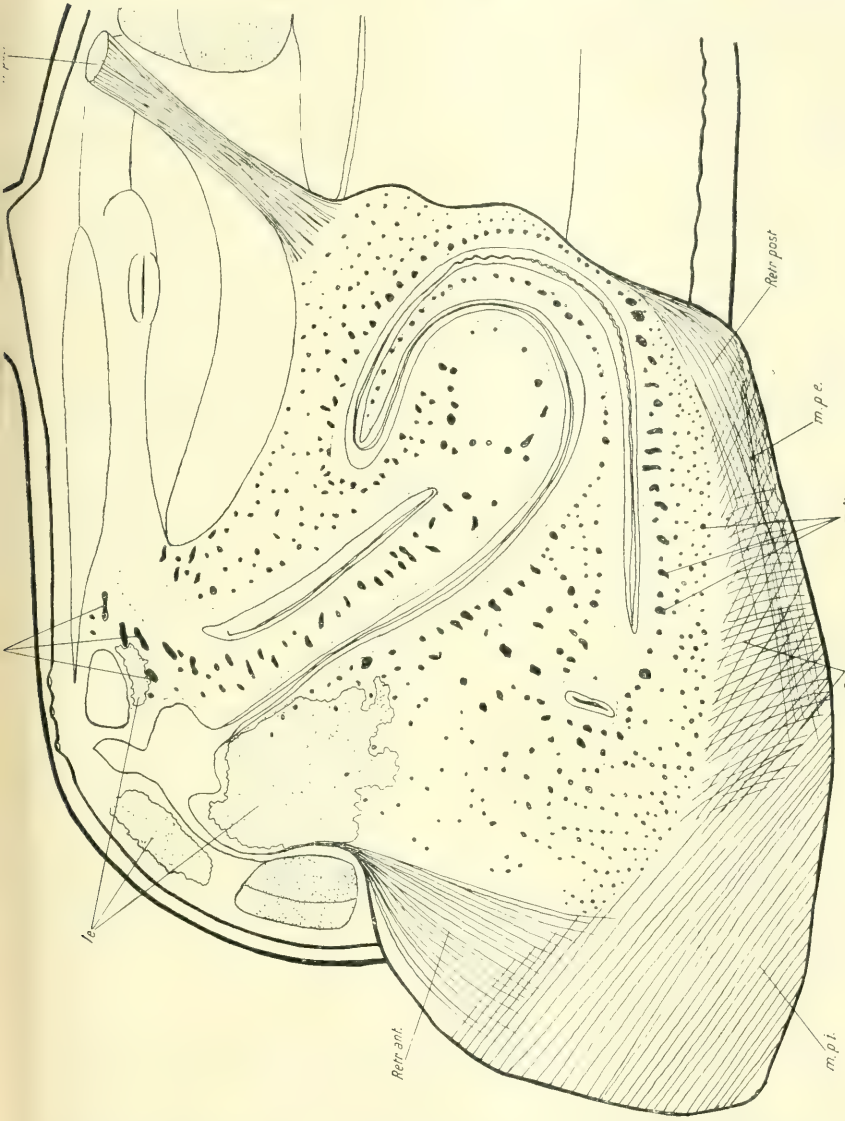

Fig. 11.

Sagittalschnitt durch den vorderen Körper der *Anodonta*. Die quergetroffenen Transversalmuskeln (*m. tr.*) sind in der Nähe des Darmes am stärksten. *Retr. ant.*, Retractor anterior; *Retr. post.*, Retractor posterior; *le*, Leber; *m. p. e.* Musculus pedalis exterior; *m. p. i.* Musculus pedalis interior Konservierung: 5%iges Formaldehyd. Vergr. 2,3 : 1. Auf $^2/_3$ verkleinert.

sind. Nur die Leber enthält wenige von ihnen. Der Grund ist auch nach dem oben Gesagten nicht schwer zu finden. Der Teil zwischen Protractor, Retractor anterior und Elevator besitzt nur eine dünne

Muskelhülle und ist fast gar nicht beweglich. Nach der Schwellkuppe hin nimmt die Zahl der Transversalmuskeln immer mehr zu. Gleichzeitig wird der Durchmesser der einzelnen Fasern immer geringer, so daß sie sich schließlich im Balkengewebe der Schwellkuppe verlieren. Ebenfalls findet sich ein dichtes System von Transversalmuskeln in der Umgebung der Statocyste. Anderseits läßt sich feststellen, daß die stärksten Transversalmuskeln den Darm begleiten, wie dies ja auch aus Fig. 11 zur Genüge hervorgeht. Recht kräftige Muskelzüge finden sich an der unteren Darmschleife sowie zwischen dem Kristallstieldarm und dem Enddarm. Besonders in der Gegend der Pericardialdrüse liegen breite, massive Stränge von Transversalmuskeln. Die Härtung mit Formol erlaubt sogar nach Entfernung der Muskelschicht der einen Körperhälfte die Geschlechtsorgane, Leber, Magen und Darm aus dem Eingeweidesack fortzupräparieren ohne die Transversalmuskeln zu zerreißen. Diese sitzen dann mit ihren baumartigen Verästelungen auf der Innenseite der andern Hälfte der Muskelhülle fest. Man erkennt dann recht deutlich, wie die Züge der Transversalmuskeln in oft schräger Richtung durch die Schleifen des Darmes hindurchgehen und dessen konstante Lage im Körperinnern trotz der enormen Formveränderungen des Fußes und Eingeweidesackes gewährleisten. Man muß sich vergegenwärtigen, daß die *Anodonta* ihren Fuß durch Schwellung auf die vierfache Länge ausdehnen kann, die er in kontrahiertem Zustande besitzt. Außerdem kann man oft beobachten, wie die *Anodonta* ihren Fuß bis zum Ligament außen um die Schale herumklappt oder die untere Fußpartie um 90° gegen die Längsachse der Schalen dreht. Gerade die paarig vorhandenen Musculi pedalis exteriores und interiores dürften diese komplizierten Stellungen des Fußes besonders ermöglichen. Unter diesen Umständen ist natürlich auch ein Muskelsystem erforderlich, das einmal die Organe in ihrer konstanten Lage erhält und anderseits auch die Kontraktionen des Körpers in die Querrichtung ermöglicht. Diese Aufgabe erfüllen die Transversalmuskeln. Auf den feineren Bau dieser Muskeln werden wir weiter unten noch eingehen.

g. Das Zusammenwirken aller dieser Muskelsysteme.

Aus dem bisher Gesagten geht wohl zur Genüge hervor, mit welcher Leichtigkeit die Untersuchung der Morphologie der Muskulatur anzustellen war und wie klar und einfach sich die Anordnung der einzelnen Muskelzüge selbst in der Schwellkuppe erwies. Früher redeten die Autoren höchstens von zwei Richtungen, in denen sich die Muskelzüge

über dem Eingeweidesack kreuzten; im Fuß aber, in der eigentlichen Schwellkuppe entstände ein Muskelfilz, in dem die Muskelfasern nach allen möglichen Seiten liefen (Fleischmann u. a.). Die einfache Formolkonservierung hat uns aber selbst den »Muskelfilz« oder das »Balkengewebe« der Schwellkuppe in einfache Muskelsysteme aufgelöst.

Machen wir uns nun einmal zusammenhängend die Funktion der verschiedenen Muskelzüge bei der Bewegung des Fußes klar. Ist der Fuß kontrahiert, so ist er weit in die Schale zurückgezogen. Alle Muskeln befinden sich dann im Kontraktionszustande. Soll der Fuß geschwellt, also ausgestreckt werden, so hört der Kontraktionsreiz erst auf, die Schalen öffnen sich vermöge der Elastizität des Ligamentes. Das Blut wird aus den Mantelreservoiren in den Fuß gepreßt. Anscheinend wirken die Transversalmuskeln des Eingeweidesackes hierbei auch noch mit, indem sie durch Kontraktion das Blut aus dem Eingeweidesack in die Schwellkuppe treiben. Die starke Faltung des Fußes und Eingeweidesackes verschwindet. Die Fußspitze tritt langsam weit aus der Schale heraus. Wird die *Anodonta* nun gereizt, so erfolgt sofort eine Kontraktion aller Muskeln des Fußes, während die Transversalmuskeln des Eingeweidesackes erschlaffen. Wird die Muschel stark erregt, dann ziehen die Adductoren die Schalen so plötzlich und so stark zusammen, daß oft noch ein Stück des Fußes abgeklemmt wird, also außerhalb der Schale bleiben muß. Wird die Muschel nicht weiter gereizt, so kann man beobachten, daß sich nach einiger Zeit die Schalen wieder ein wenig öffnen. Dann nimmt die Breite der noch außerhalb der Schalen befindlichen Fußspitze rasch ab. Das Blut ist also wohl durch die Kontraktion der Transversalmuskeln der Schwellkuppe herausgepreßt. Dann wird auch die Fußspitze selbst durch den schmalen Spalt der Schalen zurückgezogen.

Will man aber auch die innerhalb der Schale gelegenen Teile des Fußes bei der Kontraktion beobachten, so kann man folgendermaßen verfahren. Eine große *Anodonta* wird in 0.75%igem Hydroxylamin und Chloralhydrat (zu gleichen Teilen) etwas betäubt. Dann löst man vorsichtig, ohne den Mantel zu verletzen, die eine Schale los. Die Muschel wird sich daraufhin energisch kontrahieren. Nun klappt man den Mantel der nach oben gelegenen Seite über das Ligament hinüber, um den Fuß ungehindert beobachten zu können. Die Muschel verbleibt in der Betäubungsflüssigkeit. Nach etwa $^1/_2$—1 Stunde ist sie etwas mehr betäubt, der Nervenreiz auf die Muskulatur hat nachgelassen; infolgedessen ist der Fuß wieder ausgestreckt, vorausgesetzt, daß die *Anodonta* keine bedeutende Verletzung, z. B. an den

Mantelreservoiren, davongetragen hat. Reizt man jetzt den Fuß, so tritt zwar eine Kontraktion ein, doch ist diese durch die Betäubung sehr verlangsamt. Nunmehr kann man bequem die einzelnen Phasen der Bewegung des Fußes verfolgen. Sofort antworten auf den Reiz der Retractor posterior und der Retractor anterior. Der letztere scheint noch der beweglichste zu sein. Sein auf Fig. 3 und 7 sichtbarer langer Muskelstrang zieht sich auf etwa die Hälfte seiner ursprünglichen Länge zusammen. Dadurch erhält der ganze Fuß schon eine Drehung, also eine andre Lage. Gleichzeitig treten starke Kontraktionen seiner Ausläufer auf. Die auf Fig. 7 dargestellten Muskelzüge über dem Eingeweidesack treten als deutliche, fast dorsoventral verlaufende Falten hervor. Der Eingeweidesack schwillt langsam durch das aus der Schwellkuppe emporsteigende Blut immer stärker an. Die eigentliche Schwellkuppe nimmt gleichmäßig immer mehr an Größe ab. Während der Musculus pedalis exterior (vgl. Fig. 7) und der Musculus pedalis interior (vgl. Fig. 9 und 10), deren Fasern bei dem Schwellungszustand fast senkrecht zueinander verlaufen, den vorderen und unteren Rand des Fußes einander nähern, bewirken die Transversalmuskeln eine starke Abnahme der Breite, indem alle gemeinsam das Blut aus den Lacunen in den Eingeweidesack zurückdrängen. Dann setzt bei einem gewissen Stadium der Blutentleerung der Retractor anterior seine Tätigkeit ein (vgl. Fig. 8), indem er gemeinsam mit dem Retractor posterior den Fuß in den Bereich der Schale zieht. Die Schwellkuppe des Fußes ist nun stark kontrahiert, sehr klein und blutleer. Dafür ist der Eingeweidesack voll Blut gefüllt und prall. Während bei einer Verletzung der Schwellkuppe nur wenig Blut sichtbar wird, strömt bei einer nur geringen Verletzung des Eingeweidesackes sofort viel Blut aus. Doch bleibt das Blut nicht ständig im Eingeweidesack. Nach einigen Minuten nimmt dessen Volumen bedeutend ab, die auf Fig. 3, 5, 6 sichtbaren Züge der obersten Muskelschicht, besonders die Fasern des Protractors treten durch ihre Kontraktion immer deutlicher hervor. Schließlich kommt dann der Fuß aus seiner, bisher immer noch etwas geneigten Stellung in seine normale Lage.

2. Untersuchung der einzelnen Muskelzüge an der Hand von Schnitten.

Es soll nicht versäumt werden, die durch Präparation gewonnenen Ergebnisse auch auf dem Wege der Schnittmethode zu prüfen; doch ist es mit ungleich mehr Schwierigkeiten verknüpft in das Gewirr der

Muskelfasern, die auf dem Schnitt sich darbieten, ein gewisses System zu bringen. Daß sich dabei die Ausbreitung und Streichrichtung der einzelnen Muskeln nicht so klar verfolgen läßt, wie es die Präparation erlaubt, liegt auf der Hand. Zu welch irrigen Resultaten man gelangen kann, zeigt ja zur Genüge die Arbeit von H. Nicodim.

Immerhin kann man, wenn die Präparation den Schlüssel geliefert hat, der es erlaubt, nun analysierend in das Gewirr der Muskelfasern einzudringen, auf den Schnitten alle makroskopisch festgelegten Muskelzüge wiederfinden. Ja, vielfach ist es sogar möglich, mit Hilfe der Schnittmethode noch einzelne feinere Einzelheiten festzustellen, die oft nicht unwesentlich sind. Doch ist nochmals zu betonen, daß dies eben nur möglich ist, wenn man erst makroskopisch den Verlauf der einzelnen Muskelzüge wenigstens in groben Umrissen erkannt hat.

Zur allgemeinen Orientierung soll zuerst ein Schnitt durch den Fuß einer größeren *Anodonta* und ein Totalpräparat von einer nur 2.59 mm messenden *Anodonta* dienen. Dann sollen beim Studium der Muskulatur in verschiedenen Partien des Eingeweidesackes und Fußes auch feinere morphologische Einzelheiten zur Sprache kommen. Zu deren Erläuterung sollen vorwiegend Photographien benutzt werden, um möglichst objektiv die Lage der einzelnen Muskelzüge zueinander und den Zusammenhang der Muskulatur mit dem Bindegewebe, dem Epithel und den Organen der Muschel wiederzugeben. Es wird sich dann immer wieder zeigen, daß die Ergebnisse der Präparation zum Verständnis unbedingt notwendig sind und vorausgesetzt werden müssen, daß anderseits dann aber das Mikroskop noch manche wichtige Einzelheiten enthüllt.

Orientierung über die Streichrichtung der Hauptmuskelzüge.

Um uns über die gegenseitige Lage und Streichrichtung der Hauptmuskelzüge im Fuß zu orientieren, mag der in Fig. 12 wiedergegebene Schnitt dienen, der durch äußere Umstände gerade zu diesem Zweck besonders geeignet ist. Die hierzu benutzte *Anodonta* war in 1%iger Cocainlösung etwas betäubt, dann aus der Schale gelöst und in Zenker-scher Lösung konserviert. Dabei hatte sich die eine Seite des Fußes auf dem Boden des Gefäßes flach gestreckt und war somit zu Tangentialschnitten recht gut geeignet. Wegen der immer noch vorhandenen schwachen Wölbung des Körpers findet sich dann natürlich die der Oberfläche näher liegende Schicht mehr am Rande, die tiefergelegenen Muskelzüge dagegen mehr in der Mitte des Schnittes. So zeigt der in Fig. 12 dargestellte Tangentialschnitt in der Mitte bereits das Binde-

gewebe (*bi*) und die darin eingebetteten Geschlechtsorgane. Es eignet sich dieser Schnitt recht gut, die Streichrichtung der einzelnen Muskelzüge nebeneinander zu vergleichen. An dem äußersten Abschnitt der hinteren Fußkante (Fig. 12 *Protr.*) treffen wir feine Fasern des Protractors (vgl. Fig. 6). Hier ist also, wie die benachbarten Serienschnitte einwandfrei zeigen, der Schnitt derart oberflächlich geführt, daß von der äußersten, ersten Muskelschicht auch einige Fasern zu erkennen sind. Diese gehören dem Protractor (Fig. 5 *Protr.*) an. Gleich daneben, also in Wirklichkeit etwas weiter nach dem Körperinnern zu, liegen

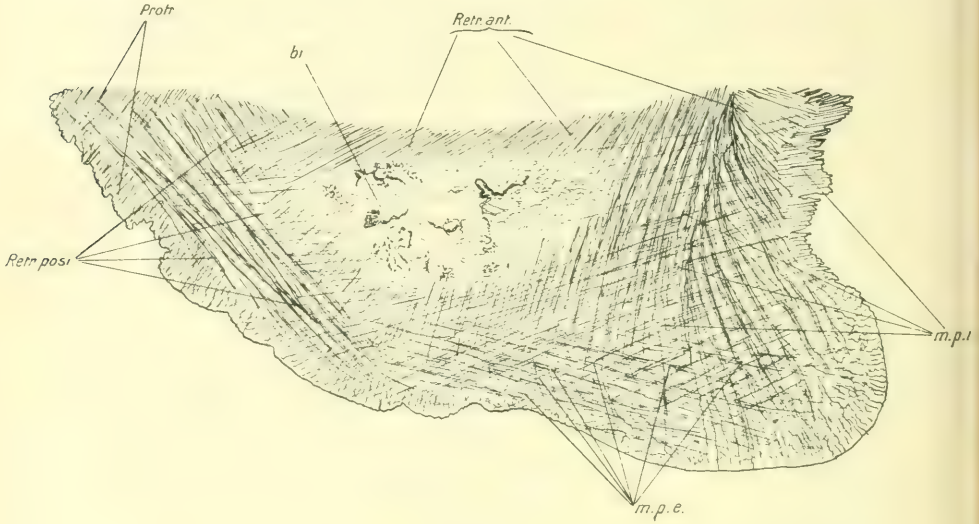

Fig. 12.

Sagittalschnitt durch die äußere Muskelhaube des Fußes einer *Anodonta* von etwa 4 cm Länge. Bezeichnung wie in Fig. 11. *Protr.*, Protractor; *bi*, Bindegewebe; Dicke des Schnittes 15 μ. Färbung nach MALLORY. Vergr. 6 : 1. Auf $\frac{4}{5}$ verkleinert.

die Fasern des Retractor posterior (Fig. 12 *Retr.post*). Zusammen mit ihnen gehören die etwas gegen die Horizontale geneigten Züge des Musculus pedalis exterior (Fig. 12 *m.p.e*) zur zweiten Muskelschicht (vgl. auch Fig. 7). Weiter nach oben liegen in Fig. 12 dann die Ausstrahlungen des Retractor anterior (vgl. Fig. 9), und unter ihnen noch die Fasern des Musculus pedalis interior (Fig. 12 *m.p.i*, vgl. auch Fig. 10). Hier (Fig. 12), wie auch schon zum Teil in Fig. 11, ist deutlich zu erkennen, wie die beiden Musculi pedales gegeneinander unter einem Winkel von etwa 50° geneigt sind.

Nachdem wir so an ausgewachsenen Exemplaren den Verlauf der Muskulatur im Fuß verfolgt hatten, sei es erlaubt, ein Bild einer jungen

Anodonta zu geben. Das in Fig. 13 zum Teil dargestellte Exemplar, wurde mir von Herrn Dr. Herbers freundlicherweise zur Verfügung gestellt. Die Maße dieser jungen *Anodonta* waren folgende: Länge 2,59 mm, Breite 1,65 mm. Die Muschel war als Totalpräparat mit Hämatoxylin gut durchgefärbt. Die Schale war vollkommen durchsichtig. Ohne weiteres erkennt man in Fig. 13 den Adductor anterior, der aber noch recht weit vom Pharynx entfernt liegt. Dicht neben

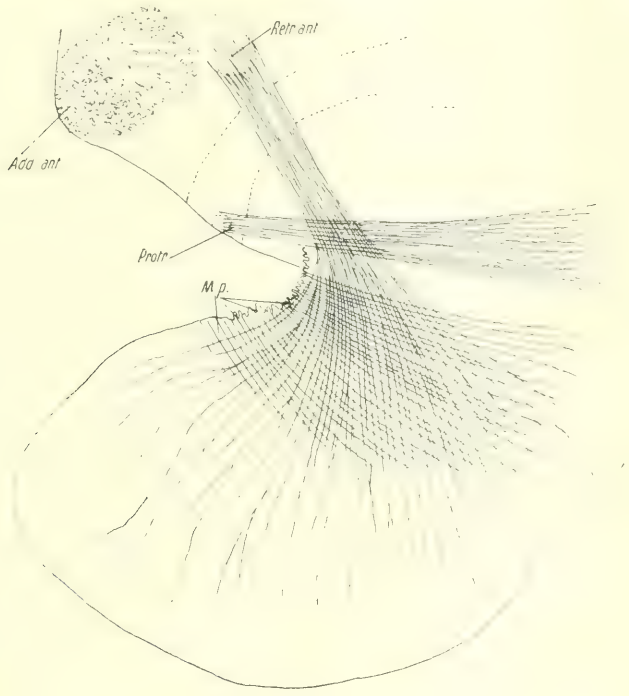

Fig. 13.

Ansatzstellen und Verlauf der wichtigsten Muskelzüge im Fuß einer *Anodonta* von 2,59 mm Länge und 1,65 mm Höhe. *Add.ant.*, Adductor anterior; *Protr.* Protractor; *Retr.ant.*, Retractor anterior; *M.p.*, Musculus pedalis. Totalpräparat. Färbung: Hämatoxylin. Vergr. 114 : 1. Auf $^3/_4$ verkleinert.

seinem dorsalen Ende liegt der Kopf des Retractor anterior. Dieser Muskel ist als starkes Bündel von Fasern recht gut zu verfolgen. Er dringt auch schon ins Innere des Körpers ein und verästelt sich erst an der oberen Grenze des eigentlichen Fußes, oder richtiger gesagt: der Schwellkuppe, die hier noch stark in Entwicklung begriffen ist. Über dem Zuge des Retractor anterior liegt das ganz schmale Bündel des Protractors, das sich erst wenig verbreitet. Wie wir sahen, ver-

ästelt sich der Retractor anterior und sendet seine Fasern durch den ganzen vorderen Fuß. Mit ihm vergesellschaftet ist noch ein feines Muskelsystem, das ich auf Fig. 13 als Musculus pedalis bezeichnet habe. Es ist wahrscheinlich die Anlage für einen der Musculi pedales. Jedenfalls erkennt man bei diesem jungen Exemplar deutlich, daß die Muskelansätze des Adductor anterior, Retractor anterior und des Protractor an der Schale beim Wachsen des Tieres immer mehr zusammenrücken müssen, so daß schließlich der Pharynx zwischen den Adductor anterior und den absteigenden Muskelzug des Retractor anterior und der Kopf des Protractor über letzteren zu liegen kommt. Zu erwähnen ist noch, daß auch der Retractor posterior, der neben dem Adductor posterior liegt, bereits bei diesem Exemplar vorhanden ist. Aber seine Fasern erstrecken sich noch nicht bis in den vorderen Teil des Fußes, soweit er in Fig. 13 dargestellt wurde.

Die Muskulatur in der oberen Hälfte des Eingeweidesackes.

Nach diesen orientierenden Ausführungen wollen wir zur Untersuchung der einzelnen Muskelzüge in verschiedenen Körperregionen

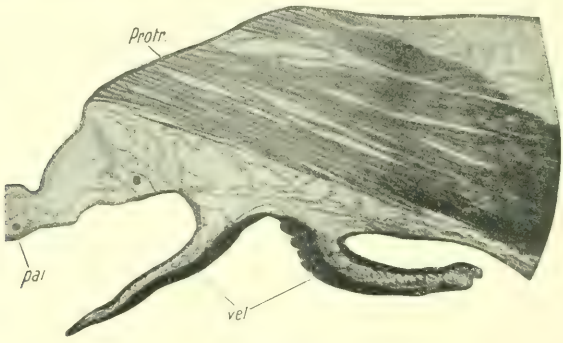

Fig. 14.

Längsschnitt durch den Protractor und das Velum. Färbung: Eisenhämatoxylin. *Protr.*, Protractor; *pal*, Mantel; *vel*, Mundsegel; In 7facher Vergr. photographiert. Auf $^4/_5$ verkleinert.

übergehen und gleichzeitig die durch Präparation gewonnenen Ergebnisse mit Hilfe der Schnitte zu vertiefen suchen.

Wie bereits gesagt wurde, kann man nach der Härtung der Anodonten in 5%igem Formaldehyd das Bindegewebe und das Epithel ohne Schwierigkeiten fortpräparieren, um das Bild zu erhalten, das in Fig. 3 wiedergegeben ist. Um die Orientierung zu erleichtern und zu zeigen, eine wie starke Lage von Bindegewebe gerade in der Nähe des Protractors durch Präparation entfernt werden muß, möge Fig. 14 dienen. Die

Abbildung zeigt den Protractor (*Protr*) mit dem umgebenden Bindegewebe (*bi*) und den Mundsegeln (*vel*). Die Muskelhülle, aus der der Kopf des Protractors aufragt, ist auf dem Schnitt noch nicht getroffen. An der Ansatzstelle des Protractors an der Schale liegt das Haftepithel, das aber wegen der geringen Vergrößerung nicht deutlich hervortritt. Am linken Rand des Bildes ist noch ein Stück des Mantels (*pal*) sichtbar.

Die eigentliche Aufstülpung des Muskelkopfes aus der Muskelhülle (*mh*) zum Zweck der Befestigung an der Schale zeigt der in Fig. 15

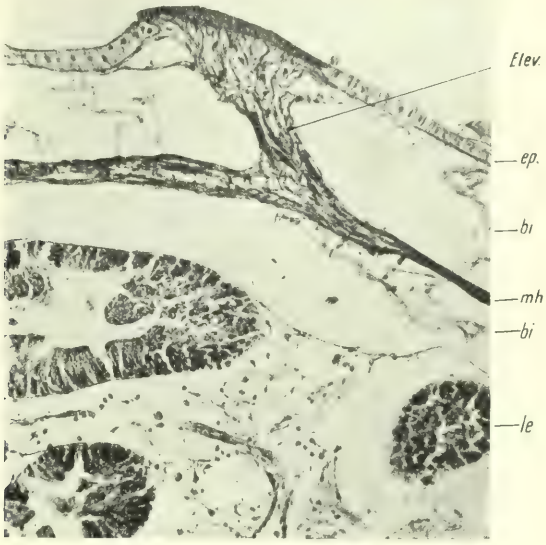

Fig. 15.

Schnitt durch die Leber und den Elevator einer *Anodonta* von 22 mm Länge. *bi*, Bindegewebe; *ep*, Epithel; *le*, Leber; *mh*, Muskelhülle; *Elev*, Elevator. Färbung nach MALLORY. In 33facher Vergr. photographiert. Auf $^4/_5$ verkleinert.

dargestellte Elevator (*Elev*) noch schöner. Wie schon oben festgestellt wurde, ist der Elevator bei *Anodonta* rudimentär und meist in mehrere kleine Köpfe gespalten. In der Fig. 15 haben wir einen besonders kräftigen und noch nicht zerspaltenen Elevator einer jungen *Anodonta* von 22 mm Länge vor uns. Über den großen Leberdrüsen (*le*) liegt die oben schon mehrfach erwähnte schwache Muskelhülle (*mh*). Über dieser findet sich auch eine Bindegewebslage (*bi*) und das Epithel (*ep*). Aus der Muskelschicht (*mh*) heraus treten nun einige Fasern, verflechten sich etwas und werden durch feine Bindegewebshüllen zusammengehalten. Dicht unter der Schale verbreitert sich das Bündel ein

wenig. Das Haftepithel, d. h. das Epithel, welches die Befestigung des Muskels (*Elev*) an der Schale bewirkt, ist durch seine intensivere Färbung sofort zu erkennen. Von dem gewöhnlichen Epithel (*ep*) ist es durch eine scharfe Grenze getrennt. Das unter dem Epithel liegende verdichtete Bindegewebe, das von manchen Autoren als Basalmembran bezeichnet wird, hebt sich zum Teil von diesem ab und durchzieht das Muskelbündel. Schon an diesem Querschnitt ist zu erkennen, daß die Funktion des Elevators keine besonders ausgeprägte sein kann, da die von ihm ausstrahlenden Muskelfasern nur in ganz geringer Zahl vorhanden sind.

Wenn hier, in der Nähe eines Muskelansatzes an der Schale, die Muskelhülle (*mh*) nicht mehr als fünf bis sechs Fasern stark ist, so wird die in Fig. 16 erkennbare geringe Stärke der die Leber einhüllenden Muskelschicht (*mh*) nicht weiter überraschen. Immerhin ist festzustellen, daß diese schwache Schicht kontinuierlich in die oberste Muskelschicht des übrigen Eingeweidesackes übergeht. Nach den Befunden unsrer makroskopischen Untersuchungsmethode ist dies ja auch nicht anders zu erwarten (vgl. Fig. 4, 5 und 6). Außerhalb dieser Muskulatur sind in dem umgebenden starken Bindegewebe keinerlei starke Muskeln mehr zu finden. Nur in der Pericardialdrüse finden sich einige schwache Muskelfasern. Das Gleiche gilt von dem Bindegewebe unterhalb des Ligamentes. Zu erwähnen ist noch, daß die vordere Aorta (*v.Ao*) stets innerhalb der Muskelhülle verläuft. Dabei liegt sie, wie Fig. 16 ja deutlich zeigt, dem oberen Rande derart dicht an, daß selbst bei starker Vergrößerung zwischen den Muskelfasern der einhüllenden Schicht (*mh*) und denen der Aortenwandung keine scharfe Grenze gezogen werden kann.

Weiterhin zeigt Fig. 16 zwei recht kräftige Transversalmuskeln (*m.tr*), die den Darm (*da*) und auch die Leber (*le*) in ihrer festen Lage erhalten. Wie stark die Ausbreitung und Ausstrahlung an den beiden Enden dieser Muskeln ist, läßt sich aus dem Bilde recht gut ersehen. Da die großen Transversalmuskeln oft bandförmig sind (vgl. Fig. 11, wo diese Form in der Nähe des Rectums ja auch zu finden ist), so kann man aus dem Bilde des allerdings nur angeschnittenen unteren Muskelzuges (*m.tr*) wohl eine Vorstellung von der Stärke der Transversalmuskeln gewinnen. Auf den nächsten Schnitten der Serie läßt sich dann feststellen, daß die Typhlosolis des Darmes auf diesem breiten Muskelbande ruht und mittels Bindegewebe fest mit ihm verbunden ist. Somit dürften diese starken Transversalmuskeln (*m.tr.*) einmal die Aufgabe haben, die Organe bei jeder Formänderung des Fußes zu

stützen. Weiterhin werden sie, wie schon oben eingehend geschildert wurde, durch Kontraktion, also durch Verringerung der Breite des Eingeweidesackes, das Blut in die Schwellkuppe treiben und somit auch bei dem Akt der Schwellung des Fußes mitwirken.

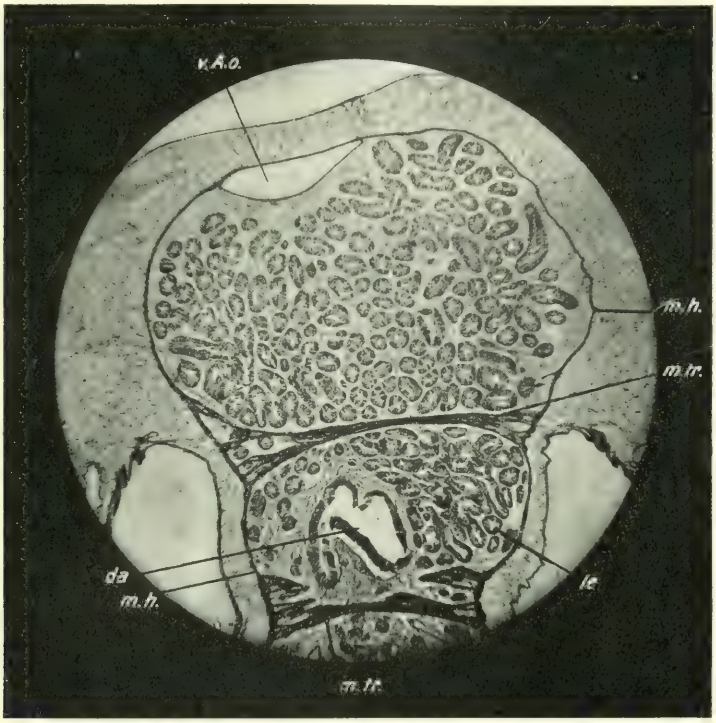

Fig. 16.

Querschnitt durch die vordere Partie des Körpers. Die Leber und die vordere Aorta werden durch die in Fig. 4 dargestellten Muskelzüge vom äußeren Bindegewebe abgeschlossen. *da*, Darm; *le*, Leber; *mh*, Muskelhülle; *m.tr.*, Transversalmuskel; *v.Ao.*, vordere Aorta. Färbung: Hämatoxylin-Eosin. In 8facher Vergr. photographiert. Auf $^4/_5$ verkleinert.

Die Muskulatur im unteren Teil des Fußes und in der Schwellkuppe.

Während wir in dem oberen, kaum beweglichen Teil des Körpers nur wenige Muskeln antrafen, ändert sich das Bild aber ziemlich rasch, wenn wir uns der ventralen Zone des Eingeweidesackes und der Schwellkuppe nähern. Im folgenden wollen wir zuerst einen Schnitt durch die vordere Partie des Fußes betrachten, der etwa durch die Ansatzstelle des Protractors oder des Retractor anterior geführt wurde. Wie wir schon durch makroskopische Präparation feststellten, verläuft die

Muskulatur des Protractors nur an der Oberfläche. Dagegen wendet sich der Retractor anterior zuerst nach den Körperinnern, läuft dem Pharynx parallel, und verbreitert sich erst unter dem Protractor (vgl. Fig. 9). Dabei nähern sich die beiden Retractores ante-

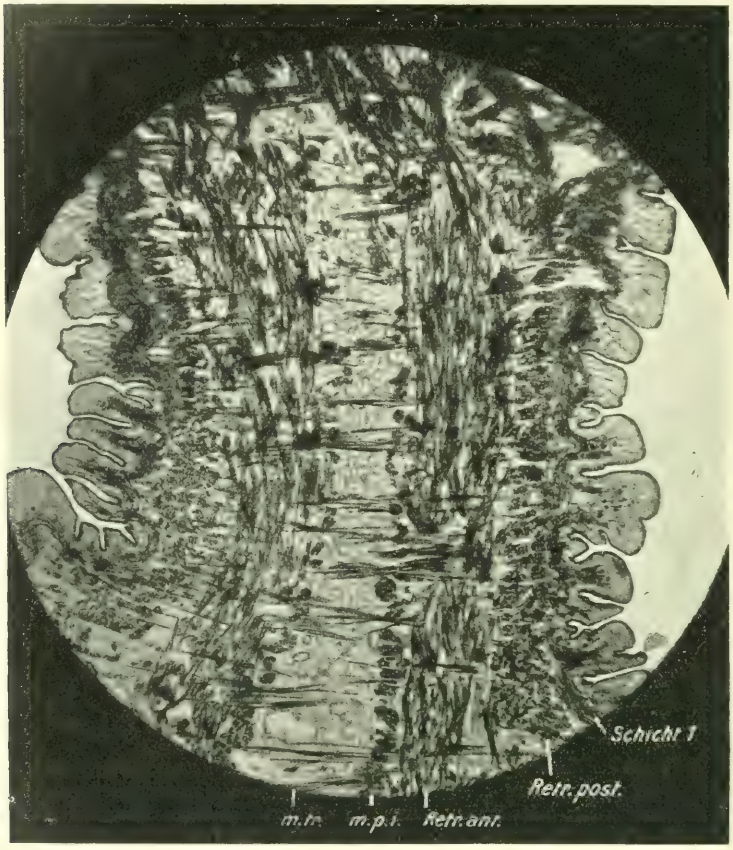

Fig. 17.

Querschnitt durch den vorderen Teil des Fußes unterhalb des Protractors. *m.tr.*, Transversalmuskeln; *m.p.e.*, Musculus pedalis exterior; *Retr.ant.*, Retractor anterior; *mp..i.*, Musculus pedalis interior; *Retr.post.*, Retractor posterior; *Schicht* 1, Muskelfasern, der äußeren Schicht angehörend. Färbung nach MALLORY. In 10facher Vergr. photographiert. Auf $^4/_5$ verkleinert.

riores der rechten und linken Körperhälfte bis zur Berührung. Erst bei der Ausbreitung in das von mir als dritte Muskelschicht bezeichnete System weichen die beiden Muskeln wieder auseinander. Die in Fig. 17 wiedergegebene Photographie wurde von einem mit MALLORYS Färbung tingierten Präparat aufgenommen. Leider ließ

sich das blau gefärbte Bindegewebe nicht mit der im Präparat hervortretenden Klarheit wiedergeben.

Zur Erläuterung der Photographie diene die ganz schematisch gehaltene Fig. 18. Auf dem Bilde liegt an dem oberen Rande die Stelle kurz nach dem Auseinanderrücken der beiden Muskelzüge der vorderen Retractoren. Während im oberen Teil des Bildes diese Muskeln noch recht breit sind, nehmen sie wegen der Ausdehnung über eine größere Fläche des Körpers auf dem im Bilde wiedergegebenen Querschnitt an Stärke ab. Wenn wir von diesem Muskel ausgehen, finden wir nach außen hin noch zwei Muskellagen. Erst folgt eine Schicht, deren Fasern quergeschnitten sind. Darüber liegt eine Muskellage, die sich der faltigen Oberfläche des Körpers dicht anschmiegt. Die letztere dürfte damit zur »ersten, äußersten Muskelschicht« gehören. Über die Natur der quergetroffenen Muskelfasern braucht man wohl nicht lange im Zweifel zu bleiben. Es sind dies die quergeschnittenen Fasern des Retractor posterior (vgl. Fig. 17, 18 *Retr.post* mit Fig. 7). Wie man sieht, ist an dieser, soweit vorn gelegenen Stelle, die zweite Muskelschicht noch immer von beträchtlicher Stärke.

Fig. 18.

Schema zu Fig. 17. *d*, längsverlaufende subepitheliale Fasern (vgl. Fig. 5, *d* und Fig. 21, *d*); *m.p.i.*, Musculus pedalis interior; *m.tr.*, Transversalmuskeln; *Retr.ant.*, Retractor anterior; *Retr.post.*, Retractor posterior; *Schicht 1*, Muskelfasern, der äußersten Schicht angehörend (vgl. Fig. 5). Auf die Hälfte verkleinert.

Es fragt sich nun: können wir auch die meist längsgetroffenen Fasern der äußersten Schicht, in Fig. 18 mit Schicht 1 bezeichnet, mit einem der in Fig. 5 sichtbaren Muskelzüge identifizieren? Soweit wir aus Fig. 17 und 18 feststellen können, zeigt diese äußerste Muskelschicht auch in der Richtung von oben nach unten eine Abnahme in der Breite. Außer einigen feinen, quergeschnittenen Muskelzügen (*d*) in den Falten selbst, sind alle längsgetroffen. Ein Blick auf die Fig. 5 zeigt uns, daß die meisten der längsgeschnittenen Muskelfasern zu dem in Fig. 5

mit *c* bezeichneten Muskelzug gehören werden. Sie bilden also den »äußeren Ast des Retractor anterior«. In dem oberen Teil unseres Bildes sind wahrscheinlich auch noch einige der am meisten ventralwärts gelegenen Fasern des Protractor vorhanden (vgl. Fig. 5 [*a*]).— Endlich wären noch die nur wenig sichtbaren, ganz außen liegenden, quergeschnittenen Fasern (*d*) zu untersuchen. Gerade ihr Vorhandensein in den einzelnen Falten der Fußoberfläche spricht dafür, daß sie zu dem in Fig. 5 mit *d* bezeichneten feinen Muskelsystem gehören.

Somit haben wir bisher bereits die erste bis dritte Muskelschicht auf dem Querschnitt feststellen können. Weiter nach dem Körperinnern zu finden wir neben dem Retractor anterior noch ein System von quergeschnittenen Fasern (Fig. 17 und 18 *m.p.i.*). Es kann keinem Zweifel unterliegen, daß wir hier die vierte, innerste Muskelschicht, den Musculus pedalis interior vor uns haben (vgl. Fig. 10). Sehr schön ist auf dem Schnitt die paarige Anordnung der vier Muskelschichten zu verfolgen. Ebenso klar sind die vielen, zum Teil recht feinen Transversalmuskeln zu erkennen (Fig. 17 und 18 *m.tr.*). Es ist hier schwer zu sagen, von welcher der Muskelschichten sie etwa ausgehen. Es erweckt den Anschein, als ob die stärksten nur bis an die äußere Grenze der Fasern des Retractor anterior gehen. Doch setzen sich viele, wenn auch in etwas schwächerer Ausbildung, weiter nach außen fort, durchziehen die Fasern des Retractor posterior und enden meist in der äußersten Muskelschicht. Von hier aus setzen sie sich zum Teil in ganz feinen Fasern (*sbm*) fort, die zwischen den Drüsenzellen nach dem Epithel hinziehen.

Um diese Verhältnisse noch besser studieren zu können, wurde etwas weiter ventralwärts die linke Hälfte der Schwellkuppe mit etwas stärkerer Vergrößerung (60 : 1) photographiert. Sofort fällt auf diesem Bilde (Fig. 19) auf, daß von der äußersten Muskelschicht kaum noch etwas zu erkennen ist. Die zweite und dritte Muskellage, also die Züge des Retractor posterior und des Retractor anterior, sind nicht mehr scharf zu trennen. Man darf wohl annehmen, daß die am meisten nach außen gelegenen, meist längsgetroffenen Fasern zum Retractor posterior (Fig. 19 *Retr.post*) gehören. Der Retractor anterior, der weiter nach innen liegt, hat eine starke Verbreiterung erfahren. Einige Muskeln sind längs, der größte Teil aber mehr oder weniger schräg getroffen. Die innere Grenze des Retractor anterior ist scharf durch die quergeschnittenen Muskelzüge des Musculus pedalis interior (*m.p.i*) begrenzt. Am Rande des Bildes liegt dann das lacunäre Bindegewebe, das die Mitte des Fußes erfüllt. Es ist durchzogen von den Trans-

versalmuskeln (*m.tr.*), die wir schon in Fig. 17 und 18 (*m.tr.*) kennen gelernt hatten. Auch in dem Zuge des Retractor anterior sind die Transversalmuskeln noch zu verfolgen. So erhalten wir hier ein System sich nach den verschiedensten Seiten kreuzender Muskelfasern, von



Fig. 19.

Querschnitt durch die linke Hälfte des Fußes. (Das gleiche Präparat wie in Fig. 17.) *ep.*, Epithel; *m.p.i.*, Musculus pedalis interior; *m.tr.*, Transversalmuskeln; *Retr.ant.*, Retractor anterior; *Retr. port.*, Retractor posterior; *sbm*, subepitheliale Muskelfasern (vgl. Fig. 21, *sbm*). Färbung nach Mallory. In 60facher Vergr. photographiert. Auf $^4/_5$ verkleinert.

manchen früheren Autoren (Fleischmann u. a.) als regelloses »Balkengewebe« oder »Muskelfilz« bezeichnet, dessen Zwischenräume mit lacunärem Bindegewebe ausgefüllt sind. Dieses ist der typische Bau des Schwellgewebes, aus dem der ganze untere Fuß, die sogenannte Schwellkuppe aufgebaut ist.

Im Gegensatz zu dieser Partie ist der näher zum Epithel liegende Retractor posterior und einige ganz außenliegende, meist quergeschnittene Muskelfasern, in ein Drüsen enthaltendes Bindegewebe eingelagert. Zwischen den langen Drüsen verlaufen in Fig. 19 feine Muskelfasern (*sbm*), die zum Teil mit den Ausläufern der Transversalmuskeln in Verbindung stehen, zum Teil auch aus den schräg hindurchziehenden Muskeln sich herleiten können. Diese, meist zarten, doch sehr zahlreichen Muskelfasern sind bis an die Innengrenze des Körperepithels (*ep*) zu verfolgen. Sie seien als »subepitheliale Muskelfasern« (*sbm*) bezeichnet. Weiter unten werden wir noch einmal auf sie zurückkommen müssen. —Wie man aus Fig. 19 wohl zur Genüge ersieht, ist es aus dem Studium von Schnitten allein garnicht möglich, hier ein klares Bild von dem eigentlichen Verlauf der Muskelfasern zu erhalten. Gerade in der Schwellkuppe liegen die Verhältnisse natürlich besonders ungünstig. Da ist eben eine makroskopische Präparationsmethode der einzige Weg, die sich scheinbar so unregelmäßig kreuzenden Muskelfasern zu analysieren und in gesonderte, in sich geschlossene Systeme zu bringen. Ist dies aber gelungen, so kann man mit dem durch makroskopische Untersuchung gefundenen Schlüssel auch die Schnittserien studieren und dann noch manche feine Einzelheiten feststellen. Dies Bild (Fig. 19) gibt uns nun auch Aufschluß über die eben gemachte Feststellung, daß nach Entfernung des Epithels keine weiteren Muskelzüge wahrgenommen werden konnten, sondern nur feine, scheinbar zum Teil zur Oberfläche senkrecht gerichtete gefunden wurden.

Endlich mag noch ein Schnitt durch die Mitte des Fußes in den Kreis unsrer Betrachtungen gezogen werden (Fig. 20). Auf diesem Schnitt ist der Verlauf der einzelnen Muskelzüge mit fast schematischer Klarheit zu erkennen. Ohne Schwierigkeit sind die erste bis dritte Muskelschicht festzustellen (*a*—*c*). Während am oberen Rand des Bildes die Muskeln alle noch recht dicht aneinander gedrängt liegen, erkennt man die dorsale Grenze der Schwellkuppe gleich an der Ausbreitung aller drei Schichten. Außerdem tritt dort an Stelle der Langerschen Blasen (*lbl*) das typische lacunäre Bindegewebe (*lbi*). Deutlich lassen sich bis tief in die Schwellkuppe hinein die Fasern der äußersten Muskelschicht erkennen (vgl. auch Fig. 5). Die Fasern des Retractor posterior, der zur zweiten Schicht gehört, sind quergetroffen (Fig. 20 *b*) und daher nicht von den ebenfalls quergeschnittenen Fasern des Musculus pedalis exterior zu unterscheiden (vgl. auch Fig. 7). Die Fasern des Retractor anterior sind vielfach längsgeschnitten. Ihr Verlauf

bis in die untere Partie des Fußes ist gut zu erkennen. Auch die Seitenäste (vgl. auch Fig. 8) treten in Fig. 20 recht deutlich hervor. Von dem Musculus pedalis interior sind nur noch einige, ganz wenige, quergeschnittene Bündel an der Innenseite des Retractor posterior zu sehen, da dieser Muskel hauptsächlich auf die vordere Hälfte des Fußes beschränkt ist (vgl. Fig. 10). Die im Eingeweidesack doch ziemlich starken

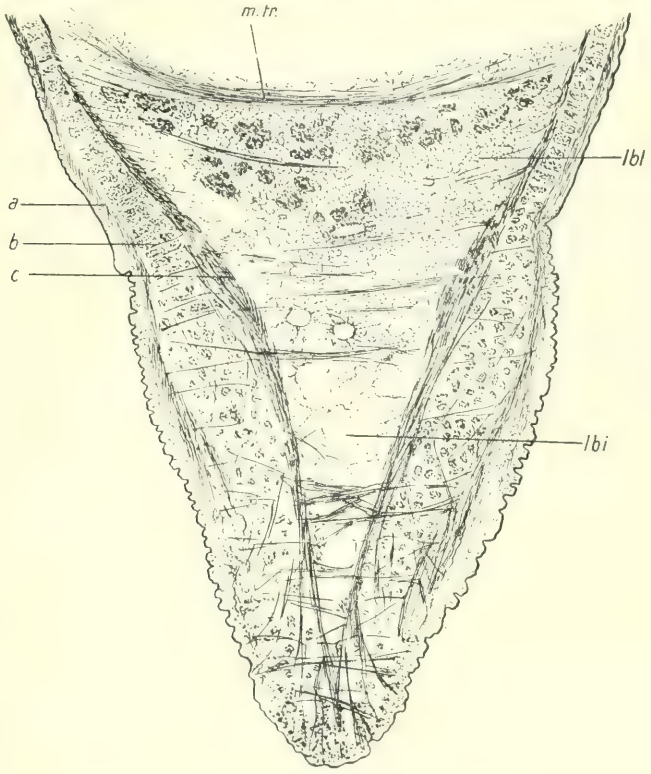

Fig. 20.

Querschnitt durch die untere Fußkante. *a*, äußerste Muskelschicht (vgl. Fig. 5); *b*, quergetroffene Fasern des Retractor posterior, *c*, längsgetroffene Fasern des Retractor anterior; *lbl*, LANGERsche Blasen; *lbi*, lakunäres Bindegewebe; *m.tr*, Transversalmuskeln. Färbung: Hämatoxylin-Eosin. Vergr. 16 : 1. Nicht verkleinert.

Transversalmuskeln nehmen bei ihrer Annäherung an die Fußkante immer mehr an Breite ab. Schließlich erkennen wir im Innern der Schwellkuppe nur noch eine Anzahl mehr oder weniger schräg verlaufender Muskelfasern.

Wie schon auf Fig. 17 und 19 festgestellt wurde, liegen in den Falten der Körperoberfläche feine Muskelbündel eingebettet (vgl. auch

Fig. 5 *d*). Ferner zeigte Fig. 19 die senkrecht zur Körperoberfläche gerichteten Fasern (*sbm*), die bis an das Epithel verfolgt werden konnten. Diese beiden subepithelialen Muskelzüge sollen einmal genauer untersucht werden. Während beide senkrecht auf einander stehenden Systeme von Muskelfasern in den Falten des Eingeweidesackes ein ganz klar erkennbares und normales Aussehen haben, erhalten sie in den Falten der Schwellkuppe ein etwas andres Gepräge, das sie in solchen Falten, die sich gerade im Zustand der Schwellung befinden, ganz unkenntlich macht. Vor allem ist zuerst festzustellen, daß wir es hier

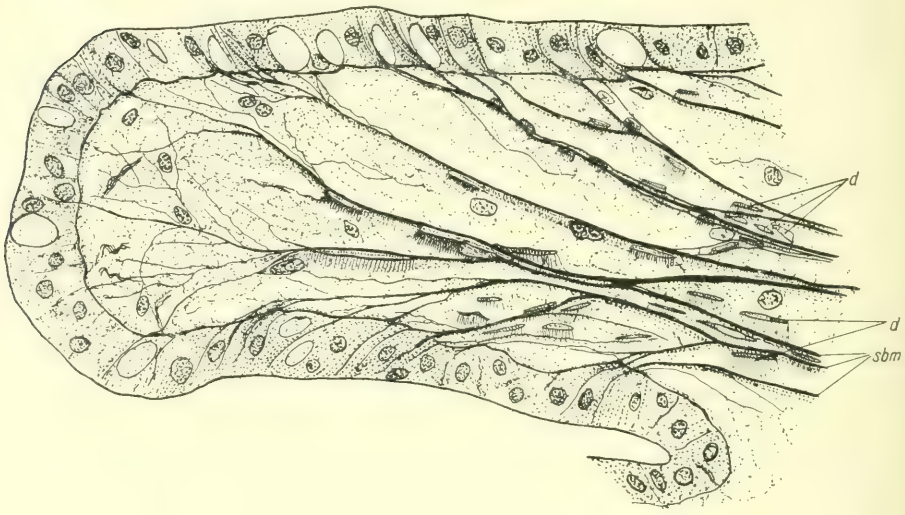

Fig. 21.

Eine Falte der Körperoberfläche am oberen Rande der Schwellkuppe, stark geschwellt. *sbm*, senkrecht zur Oberfläche streichende subepitheliale Muskelfasern; *d*, in der Längsrichtung der Falten verlaufende Muskeln (vgl. Fig. 5, *d*). Färbung nach Mallory. Vergr. 420 : 1. Auf $^4/_5$ verkleinert.

mit sehr schmalen Muskelzügen zu tun haben. Betrachten wir Fig. 19, so erkennen wir die senkrecht zum Epithel gerichteten subepithelialen Muskeln. In geschwellten Falten tritt natürlich auch eine Dehnung der Muskelfasern ein. Dann kann man bei Anwendung der Mallory-schen Färbung in stärkerer Vergrößerung ein Bild erhalten, wie es in Fig. 21 wiedergegeben ist. Die zarten [rotgefärbten] Muskelfasern (Fig. 21 *sbm*) sind als solche bis an die innere Grenze des Epithels zu verfolgen. Meist verlaufen nun diese Muskeln in [blaugefärbten] bindegewebigen Scheidewänden, die auf dem Schnitt fast quergetroffen sind. Zwischen den einzelnen Bindegewebswänden liegt lacunäres Bindegewebe, darin Blutkörperchen, manchmal auch zarte Nerven-

fasern. Nun finden sich auf dem Schnitt eigenartige, meist den Bindegewebswänden aufgelagerte feine rote Gebilde (Fig. 21 *d*). Die Schnittfläche ist eine schmale Linie mit einer Reihe von roten Punkten besetzt. Bei tieferer Einstellung erkennt man wegen der oft etwas schrägen Lage der Bindegewebsscheiden ein System schön parallel verlaufender, ganz feiner Fibrillen, die in einer schwach rötlichen Plasmamasse enthalten sind (Fig. 21 *d*) und deren Querschnitt oben beschrieben wurde. Man könnte sich fragen, ob man es in diesen Gebilden mit muskulösen oder bindegewebigen Elementen zu tun habe. Verfolgt man aber diese Verhältnisse in den benachbarten Falten der Körperoberfläche, so läßt sich feststellen, daß bei abnehmender Schwellung auch die schmalen, bandförmigen Gebilde immer mehr abgerundete Gestalt annehmen, so daß schließlich kein Zweifel darüber herrschen kann, daß man in ihnen echte, wenn auch sehr zarte Muskelfasern vor sich hat. Somit dürfte das eigenartige Bild, das uns in Fig. 21 entgegentritt, folgendermaßen zu erklären sein: die bindegewebigen Lagen sind Träger für zwei sich senkrecht kreuzende Systeme von subepithelialen Muskeln. Die einen, welche nach dem Epithel hinstreben (Fig. 19 *sbm*, Fig. 20 *sbm*), werden bei der Schwellung in ihrer Längsrichtung gedehnt; die andern Fasern, die in den Falten parallel zur Körperoberfläche verlaufen (in Fig. 21 mit *d* bezeichnet, da sie mit den in Fig. 5 *d* dargestellten identisch sind), werden bei der Schwellung zu breiten Bändern von nur ganz geringer Dicke ausgezogen.

Die Befestigung der Muskulatur am Epithel.

Eine weitere eigentümliche Erscheinung zeigt Fig. 21 noch: die in den bindegewebigen Hüllen liegenden Muskelfasern (*sbm*) treten mit dem Epithel in enge Berührung, und an diesen Stellen erscheinen die Epithelzellen oft etwas nach innen gezogen. Ein ganz gleiches Verhalten finden wir in Fig. 21 *A*. Man erkennt bei Anwendung von Mallorys Färbung deutlich, daß trotz der innigen Berührung der Epithel- und Muskelzelle doch keine Zellverbindung eintritt, wenn gleich die Struktur der Epithelzelle oft durch den Zug beeinflußt ist. Stets findet sich die Muskelfaser von einer bindegewebigen Hülle, dem Perimy-

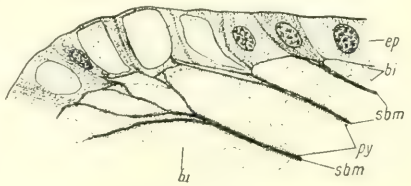

Fig. 21 *A*.

Befestigung einiger Muskelfasern (*sbm*) am Epithel (*ep*) einer Falte der Körperoberfläche am oberen Rande der Schwellkuppe. *py*, Perimysium; *bi*, Bindegewebe. Färbung nach Mallory. Vergr. 420. Auf $^4/_5$ verkleinert.

sium (*py*) umgeben, und ebenfalls ist dem Epithel auf der Innenseite eine feine Bindegewebsschicht angelagert, die kontinuierlich in das Bindegewebe (*bi*) und das Perimysium (*py*) übergeht. Es scheint also doch das Bindegewebe erst den Kontakt oder die Verbindung zwischen der Epithel- und Muskelzelle zu ermöglichen, wenn es auch in der Nähe der Berührungsstelle meist kaum noch nachweisbar ist. Es liegt daher nahe, eine Stelle aufzusuchen, wo mehr Bindegewebe dem Epithel aufgelagert ist.

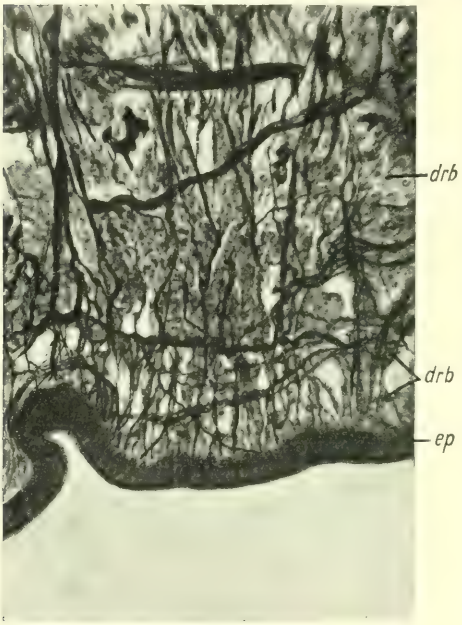

Fig. 22.

Verflechten der feinen Ausläufer der Muskelfasern an der unteren Fußkante. *ep*, Epithel; *drb*, drüsenenthaltendes Bindegewebe. Färbung nach Mallory. In 146facher Vergr. photographiert. Auf $^4/_5$ verkleinert.

Für diese Untersuchung eignet sich nun besonders die untere Kante des Fußes, wo ja eine Anzahl von Muskelzügen inserieren. In Fig. 22 ist ein Schnitt wiedergegeben, der die Befestigung des hinteren Teils des Musculus pedalis exterior zeigt. Die am oberen Rande noch gerade sichtbaren starken, wagerecht liegenden Fasern gehören diesem Muskel an. Die darunterliegende, schräg verlaufende Muskelfaser gehört, nach dem Schnitt zu urteilen, ebenfalls zur zweiten Schicht, doch zum Retractor posterior. Senkrecht zu diesen Ausläufern von zwei Hauptmuskelsystemen strahlen nun kleine Muskelzüge nach dem Epithel hin, ähnlich wie es in Fig. 19 schon zu erkennen war. Auf Fig. 22 nimmt man aber deutlich eine Zersplitterung der Fasern wahr. So entsteht zwischen dem Drüsen enthaltenden Bindegewebe (*drb*) ein feines, dichtes Muskelgeflecht. Ganz nahe dem Epithel finden wir einige, der Oberfläche parallel laufende, stark gewellte Muskeln, die das ganze Netzwerk der Muskelenden festhalten und in dem verdichteten Bindegewebe verankern. Es ist also festzustellen, daß wir an der unteren Fußkante (Fig. 22) ein hohes, dichtes Bindegewebe finden, das die Drüsen wie auch das Muskelgeflecht mit dem Epithel fest verbindet. Etwas

modifiziert lagen die Verhältnisse in den Falten der Schwellkuppe (Fig. 21 und 21 *A*) und des Eingeweidesackes (Fig. 19).

Es mag schon an dieser Stelle erwähnt werden, daß wir ganz ähnliche Verhältnisse auch im Mantelrand antreffen. Dort besonders ist oft recht deutlich zu erkennen, wie die Muskelfasern sich an ihrem Ende zerspalten und mit den Epithelzellen in enge Verbindung treten, die dann noch bedeutend mehr, als es in Fig. 21 und 21 *A* erkennbar ist, oft recht stark und spitz nach innen zu verlängert sein können. Alle diese Stellen zeichnen sich stets dadurch aus, daß das dem Epithel aufgelagerte verdichtete Bindegewebe, das früher oft fälschlicherweise als Basalmembran angesprochen wurde, nur schwach entwickelt ist; wenigstens nicht so stark, wie in der drüsenreichen unteren Fußkante. Allerdings finden sich im Mantel ebenfalls Stellen, an denen das Bindegewebe, das dem Epithel aufgelagert ist, eine beträchtliche Stärke besitzen kann; dann finden wir auch ganz ähnliche Verhältnisse, wie in der unteren Fußkante (Fig. 22).

An dieser Stelle kann ich nicht umhin, auf Lists schöne Monographie: »Die Mytiliden des Golfes von Neapel« hinzuweisen. Auch List beobachtet eine derartige Verbindung der Muskeln mit dem Epithel bei *Mytilus*. Ferner stellt er ebenfalls fest, daß die Muskelfasern stets von Bindegewebe umhüllt sind. Diese Beobachtung kann also bei *Anodonta* und *Unio* nur vollkommen bestätigt werden (siehe auch Kapitel 2, vgl. z. B. Fig. 45, 68, 69, 75, 76, 77 u. a. m.).

Es sei gestattet, die wichtigste Stelle über die Beobachtungen Lists zu zitieren; er sagt auf S. 117: »Charakteristisch ist für diese Muskelfibrillen, daß sie von einem feinsten bindegewebigen Netz (vgl. Taf. VIII, Fig. 15, 16) während ihres ganzen Verlaufes umsponnen werden, und daß sie sich unterhalb der Epithelzellen regelmäßig in 2, 3 selten mehr Äste spalten, die sich direkt an die Epithelzellen ansetzen (vgl. Taf. XI, Fig. 13). Obwohl es im Grunde genommen kein großer Unterschied ist, wenn die Fasern an der hyalinen Schicht, der sogenannten Basalmembran, endigen . . ., so sprechen doch mikroskopische Bilder, die zeigen, wie gerade an den Stellen, an denen Muskelfibrillen inserieren, Epithelzellen direkt in die Tiefe gezogen sind, und die Zelle direkt mit der Fibrille zusammenhängt, sehr dafür, daß Epithelzelle und Muskelfibrille direkt miteinander verbunden sind.«

Die in diesem Zitat erwähnten Abbildungen, die mit meinen Abbildungen in vollem Einklang stehen, sind tatsächlich von einer solchen überzeugenden Klarheit, daß sie keiner weiteren Erklärung bedürfen.

Die Transversalmuskeln.

Wir wir bereits makroskopisch festgestellt hatten (Fig. 11), waren in der Nähe des Enddarmes die stärksten dieser Muskeln vorhanden. Und zwar liegen sie, wie man aus Fig. 16 und 23 sofort ersieht, an dem oberen Ende des eigentlichen Fußes. Es ist ja auch klar, daß gerade an dieser Stelle der Eingeweidesack einer Festigung und eines gewissen Gerüstes bedarf. So erkennt man auch in Fig. 23, welche enorme Breite und Mächtigkeit ein solcher Transversalmuskel (*m.tr.*) im Vergleich zur dort noch recht schwachen Oberflächenmuskulatur erreicht. Zu seiner Befestigung strahlen seine Fasern an den breiten Enden weit

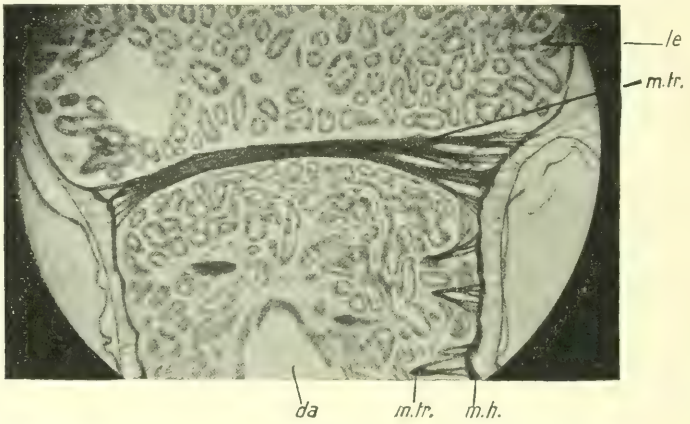

Fig. 23.

Transversalmuskeln in der Leber auf einem Schnitt durch den vorderen Teil des Körpers. *da*, Darm; *le*, Leber; *mh*, Muskelhülle; *mtr.*, Transversalmuskeln. Färbung nach MALLORY. In 7facher Vergrößerung photographiert. Auf $^4/_5$ verkleinert.

auseinander und verflechten sich mit den Muskelzügen der Oberflächenmuskulatur. Während auf den beiden Abbildungen Fig. 16 und 23 fast nur die erste Muskelschicht zur Befestigung in Betracht kommt, ist in weiter abwärts gelegenen Partien festzustellen, daß dort die Fasern des Retractor posterior meist die Verankerung übernehmen. Wie man durch einen Vergleich der Abbildungen Fig. 7 und 8 ohne weiteres erkennt, ist der Retractor posterior für fast den ganzen oberen Teil des Fußes die innerste Muskelschicht. Daher gestaltete sich auch, wie schon erwähnt, die Entfernung der zweiten Muskelschicht oft recht schwierig.

Wir sahen schon auf Fig. 11 stets in der Umgebung des Darmtractus die stärksten Transversalmuskeln liegen. Eine gute Erläuterung

zu dieser schematischen Zeichnung gibt die Photographie eines Sagittalschnittes durch den hinteren Rand des Fußes (Fig. 24). Auf dem Bilde ist der Darm (*da*) zwei mal längs getroffen. Im Bindegewebe, das

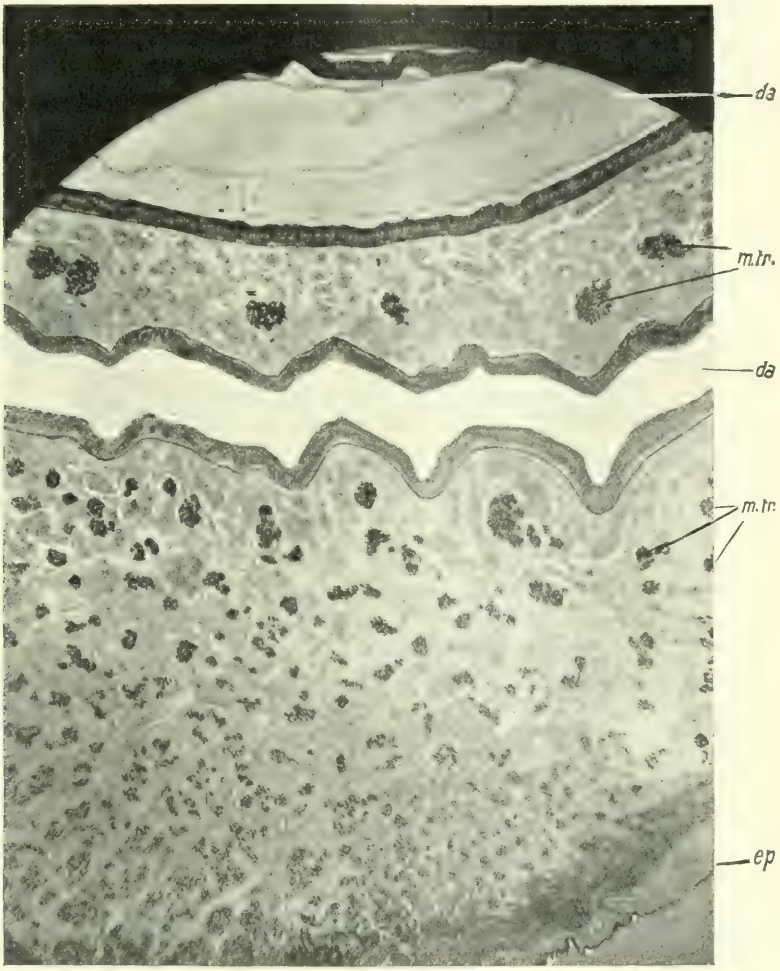

Fig. 24.

Sagittalschnitt durch die hintere, untere Kante des Fußes. Die Transversalmuskeln sind in der Umgebung des Darmes am stärksten ausgebildet. *da*, Darm; *ep*, Epithel; *m.tr.*, Transversalmuskel. Färbung nach MALLORY. In 23facher Vergr. photographiert. Auf $^4/_5$ verkleinert.

den ganzen Darm umhüllt, sind recht kräftige Muskelbündel (*m.tr.*) enthalten, die auf dem Sagittalschnitt natürlich quer geschnitten sind. Man kann nun gut verfolgen, wie die Transversalmuskeln nach dem

(rechts unten zum Teil sichtbaren) Fußrand (*ep*) zu immer schwächer werden. Dafür treten sie aber in immer wachsender Anzahl auf. Es ist ja auch zu bedenken, daß die untere Partie des Schnittes durch den distalen Teil der Schwellkuppe geht. Nahe am Rande des Schnittes treffen wir dann auf die Oberflächenmuskulatur, die hier schräg durchschnitten ist, da der Schnitt nicht vollkommen median durch den Fuß geführt ist. Immerhin dürfte aus Fig. 24 die eigentliche Verteilung der Transversalmuskeln nach Größe und Anzahl in der Umgebung der unteren Fußkante wohl anschaulich gemacht sein.

II. Die Morphologie und Physiologie der Schließmuskeln.

Nach Untersuchung der Muskulatur des Eingeweidesackes und Fußes wollen wir noch auf zwei ganz besonders ausgebildete transversalverlaufende Muskeln eingehen; es sind dies die beiden Schalenschließmuskeln: der Adductor anterior und der Addutor posterior. Über ihre Lage und Größe gibt uns Fig. 3 Aufschluß. Man erkennt sofort, daß sie mit den übrigen Muskeln des Fußes in keinem besonderen Zusammenhang stehen. Der Adductor anterior (*Add.ant.*) ist durch den Pharynx vom eigentlichen Eingeweidesack isoliert, und der Adductor posterior (*Add.post.*) liegt noch distalwärts vom Retractor posterior (*Retr.post.*). Es kann wohl hier schon aus der Entwicklungsgeschichte erwähnt werden, daß die Adductoren während der parasitären Periode von allen definitiven Muskeln zuerst angelegt und ausgebildet werden. Sie entwickeln sich dann getrennt von der übrigen Muskulatur weiter. Wegen des Größenwachstums der Muschel wandern die Adductoren immer weiter vom Wirbel (Fig. 3 *w*) der Schale fort. Dabei hat der hintere Adductor einen größeren Weg zurückzulegen als der vordere, wie man aus Fig. 3 auch sofort erkennt. Die Spuren der Wanderung lassen sich auf der Schale meist noch wahrnehmen (Fig. 2). Dabei sind innerhalb der Eindrücke der eigentlichen Muskelansätze an der Schale vielfach die Phasen des schrittweisen Wachstums sehr schön zu erkennen (Fig. 2, *Add.ant.* und *Add.post.*). Wie die eingehenden Untersuchungen von Marceau, Anthony, Plateau u. a. gezeigt haben, stellt stets die Lage und Größe der Adductoren ein Optimum dar. Wegen der geringeren Entfernung vom Ligament (Fig. 3 *lig*), dem Drehpunkt der beiden Schalen, muß naturgemäß der Adductor posterior (*Add.post.*) eine stärkere Ausbildung erfahren als der Adductor anterior (*Add.ant.*), da an dem kürzeren Hebelarm eine stärkere Kraft wirken muß. Stets haben beide Adductoren aber eine derartige Ausbildung, daß sie trotz ihrer verschiedenen Entfernungen

vom Ligament bei der Kontraktion die vordere wie auch die hintere Partie der Schale mit gleicher Geschwindigkeit schließen. Physikalisch ausgedrückt ist also die Größe der Adductoren umgekehrt proportional dem Abstand vom Ligament. Dabei bleibt aber ihre Wirkungsweise einander äquivalent. Nach diesen Betrachtungen über die Mechanik der Adductoren wollen wir auf den Bau dieser Muskeln eingehen.

Schon lange war bekannt, daß jeder der Adductoren der *Anodonta* aus zwei verschiedenartigen Teilen besteht. In Fig. 3 ist dies ja auch zu erkennen. Der schmälere, dem äußeren Schalenrand am nächsten gelegene Teil ist heller als der nach innen gelegene. Marceau nennt den ersten die «partie opaque» oder «partie nacrée» und den zweiten die «partie vitreuse». Eine scharfe Trennung der beiden Abschnitte etwa durch eine besondere Bindegewebsschicht ist nicht festzustellen. Wie schon Engelmann und Schwalbe feststellten, besteht jeder der beiden Teile aus einer besonderen Muskelart, und gerade der Schließmuskel der *Anodonta* ist seitdem ein oft benutztes Objekt für Muskeluntersuchungen gewesen. Es kann wohl schon hier vorausgeschickt werden, daß das hellere, äußere Segment aus längsgestreiften, und das innere Segment aus sogenannten spiraliggestreiften Muskeln besteht. Um über die Funktion der beiden Muskelarten sich Klarheit zu verschaffen, wurden schon vielfach Experimente gemacht. Die einfachste Versuchsanordnung bestand darin, daß man den einen Teil, etwa den inneren, dunkleren, durchschnitt und die *Anodonta* durch Reize zum Schließen der Schalen zwang. Dann ergab sich stets die Beobachtung, daß die Bewegung zwar langsam vor sich ging, doch konnte die *Anodonta* die Schale noch stundenlang geschlossen halten. Anders war es, wenn der hellere Teil der Adductoren durchschnitten war. Dann erfolgte das Schließen der Schalen mit einem raschen Ruck, doch konnten die Schalen nicht lange geschlossen bleiben. Genauere Untersuchungen über die Ermüdungserscheinungen an Hand von automatisch registrierten Kurven ergab das Resultat, daß die hellere Partie stunden- ja tagelang die Schalen geschlossen halten kann, ohne zu ermüden. Im Gegensatz dazu war das andre, dunkeler gefärbte Segment stets in der Lage, die Schalen rasch zu schließen; doch trat nach kurzer Zeit eine Erschlaffung ein. Es ist also allgemein festzustellen, daß die Muskelfasern des helleren Segmentes der Zugkraft des Ligamentes entgegenwirken, ohne zu ermüden, während das dunklere Segment nur den plötzlichen und raschen Schluß der Schalen bewirkt. Marceau hat diese verschiedene Funktion recht klar und knapp in den Worten ausgedrückt: «Le muscle vitreux ramène, le muscle nacré retient.»

III. Die Muskulatur des Mantelrandes.

Endlich wollen wir uns der Untersuchung der Muskulatur des Mantelrandes zuwenden. Schon makroskopisch lassen sich auch hier nach der Konservierung in 5%igem Formaldehyd recht interessante

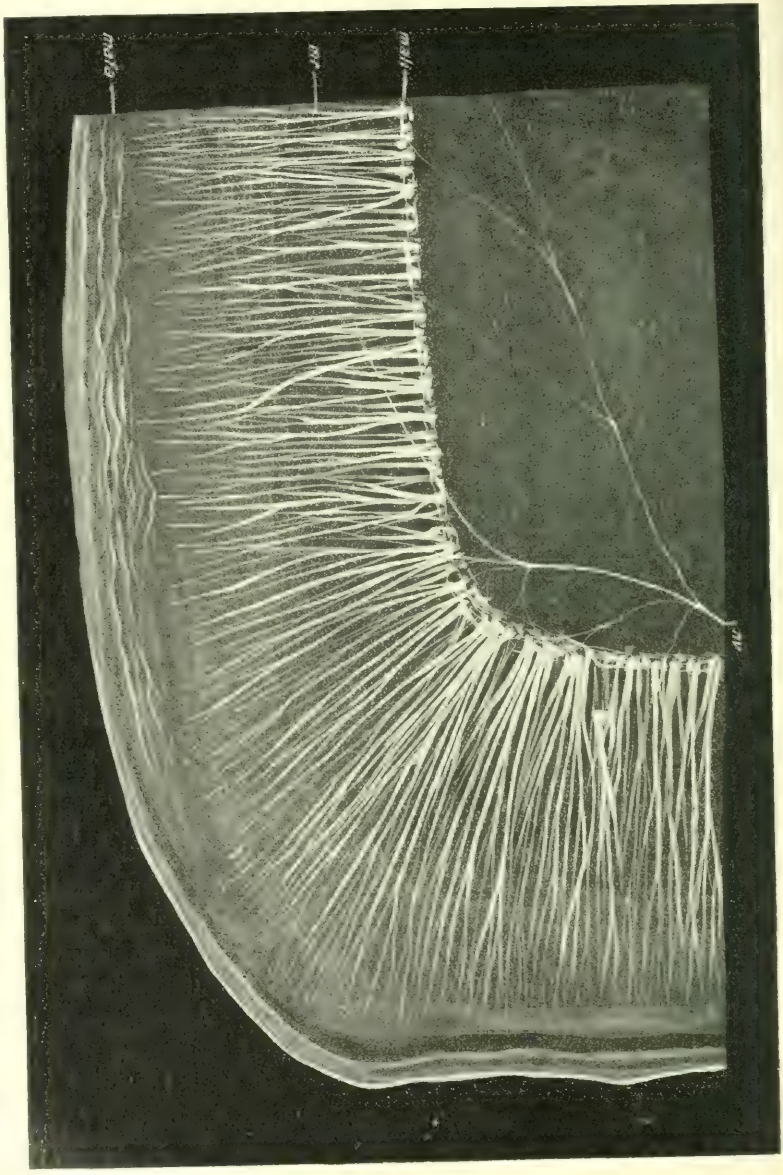

Fig. 25.

Muskelfasern am Mantelrand, nahe der Syphonalpapillen. Das Präparat war nur mit 5%igem Formaldehyd konserviert. Die Abbildung soll veranschaulichen, wie deutlich sich die Muskeln ohne Färbung darstellen. *mafa*, Mantelfalten; *madi*, Mantellinie; *m.r.*, Musculi radiales = Radiärmuskeln; *nr*, Nerv. Vergr. 4,5 : 1. Auf $^2/_3$ verkleinert.

Resultate erzielen. Zuerst ist festzustellen, daß im eigentlichen Mantel der *Anodonta* keine besondere Muskulatur nachweisbar ist. Sie ist ja auch nicht vonnöten, da der Mantel keine Kontraktion auszuführen braucht und es auch nicht kann. Denn in einem gewissen Abstand vom äußeren Rande ist er längs der sogenannten Mantellinie an der Schale befestigt. Und nur innerhalb des »Mantelrandes« findet sich Muskulatur.

Über den Verlauf der Mantellinie orientiert uns Fig. 2, wo wir den Eindruck der vielen feinen Muskelköpfe in der Schale (*mali*) noch erkennen können. Die Mantellinie verläuft von einem Adductor zum andern. In Fig. 1 ist der vordere Teil einer *Anodonta* dargestellt, wie er sich nach Entfernung der linken Schale darbietet. Die Mantellinie (*mali*) verläuft, wie aus der Abbildung hervorgeht, um den äußeren Rand des vorderen Adductors (*Add.ant.*) herum und endet ein kleines Stück weiter dorsalwärts mit einem Bogen nach der Mantelperipherie.

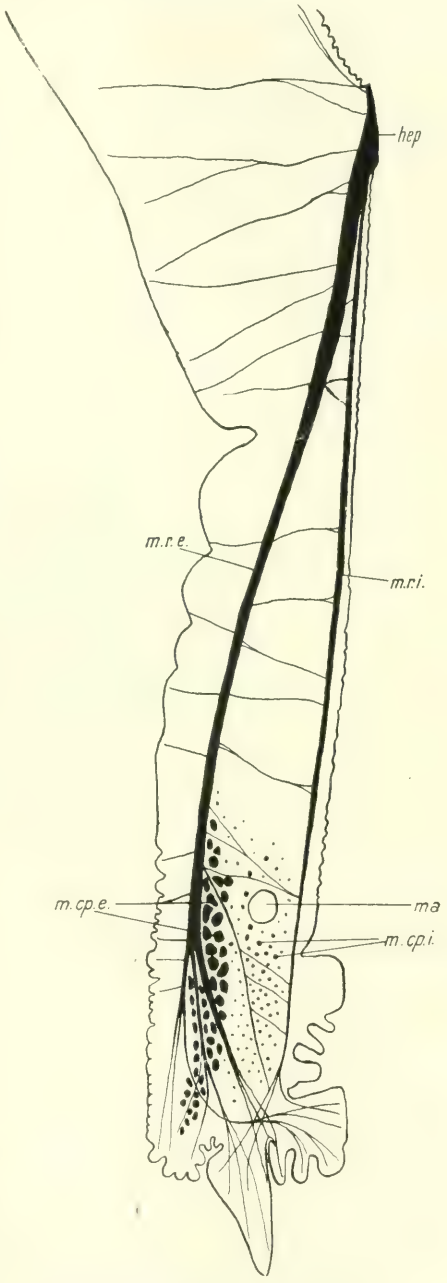

Schema der Muskulatur des Mantelrandes im Querschnitt. *hep*, Haftepithel; *ma*, Mantelarterie; *m.r.e.*, Musculus radialis exterior; *m.cp.e.*, Musculus circumpallialis exterior; *m.r.i.*, Musculus radialis interior; *m.cp.i.*, Musculus circumpallialis interior. Färbung: Safranin. Vergr. 16 : 1. Auf $^4/_5$ verkleinert.

Fig. 26 (Erklärung nebenstehend).

Dasselbe Verhalten zeigt sich auf Fig. 3 in der Nähe des hinteren Schließmuskels. Dort verläuft die Mantellinie auch an der Außenseite des Adductor posterior (*Add.post.*) entlang, geht an der Ansatzstelle

Fig. 27.

Querschnitt durch den ventralen Teil des Mantelrandes. Färbung: Safranin. In 51facher Vergr. photographiert. Auf $^4/_5$ verkleinert.

des Retractor posterior (*Retr.post.*) vorbei und endet dann dicht unterhalb des Ligamentes (*lig*) an der Peripherie des Mantels. Wie Fig. 1 und noch besser Fig. 25 erkennen läßt, wird die Mantellinie (*mali*) mar-

kiert durch die Ansatzstellen der baumartig verzweigten und verästelten Muskelfasern an der Schale, die wegen ihrer Streichrichtung als Radiärmuskeln (*m.r.*) des Mantels bezeichnet werden sollen. Bei der Konser-

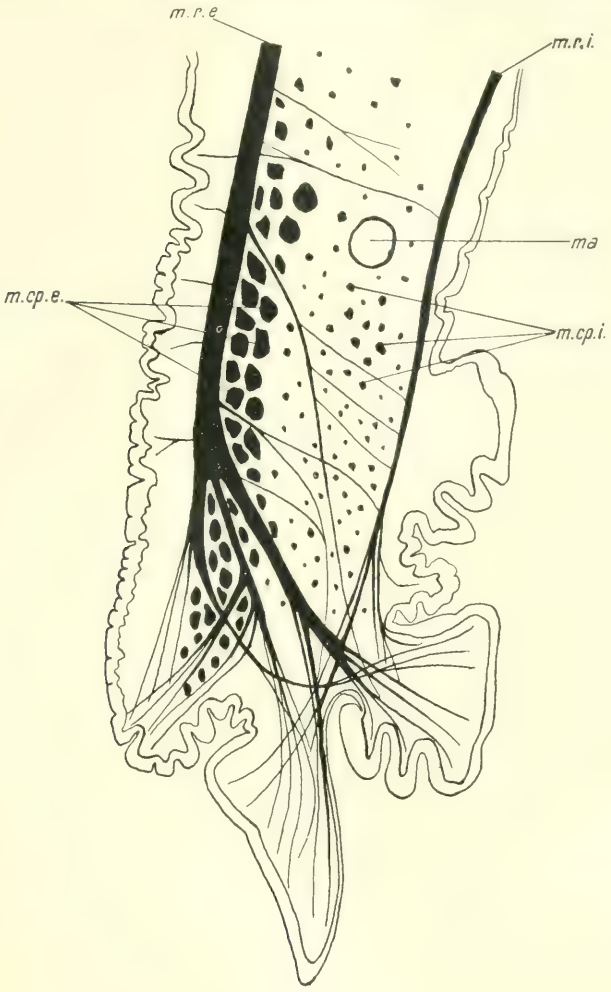

Fig. 28.

Schema zu Fig. 27. Vergr. 51 : 1. *ma*, Mantelarterie; *m.r.e.*, Musculus radialis exterior; *m.r.i.*, Musculus radialis interior; *m.cp.e.*, Musculus circumpallialis exterior; *m.cp.i.*, Musculus circumpallialis interior. Auf $^4/_5$ verkleinert.

vierung in 5%igem Formaldehyd werden, wie schon öfter erwähnt, die Muskelfasern hellglänzend, während das Bindegewebe des Mantels nur mattgrau erscheint. So sind dann die Muskeln hier schon mit unbewaffnetem Auge und ohne Anwendung von Färbung mit ihren feinen

Ausläufern bis an die Mantelfalten zu verfolgen. Die Fig. 25 gibt das nach dieser einfachen Konservierung erhaltene Bild der Mantellinie und der Radiärmuskeln in der Nähe der Syphonen wieder. Es ist klar zu erkennen, daß *Anodonta* keine besonderen, stark ausgebildeten Syphonalmuskeln besitzt. Auch die zarten Nervenfasern (*nv*) des Mantelrandes treten auf Fig. 24 deutlich hervor.

Nach dieser durch makroskopische Untersuchung gewonnenen Grundlage wollen wir zur Betrachtung von Schnitten durch den Mantelrand übergehen. Die Fig. 26 zeigt das Schema des Muskelverlaufes nach einem Querschnitt durch den Mantelrand. Die Muskelfasern, welche schon mit unbewaffnetem Auge sichtbar waren (Fig. 1 und 25 *m.r.*), sind hier längsgeschnitten. Wie schon bekannt, sind sie längs der Mantellinie mittels des Haftepithels (*hep*) an der Schale befestigt (vgl. auch Fig. 49). Gleich hinter der Ansatzstelle zerspaltet sich die Radiärmuskulatur in zwei Äste. Der eine Ast verläuft dicht unterhalb des Epithels an der Innenseite des Mantels; er soll deshalb als Musculus radialis interior (Fig. 26 *m.r.i*) bezeichnet werden. An seinem Ende verzweigt er sich ein wenig. Der andre, bedeutend stärkere Ast durchquert den Mantel und bleibt mehr der Außenfläche des Mantels genähert. Er mag als Musculus radialis exterior (*m.r.e.*) bezeichnet werden. Etwa in der Höhe der großen Mantelarterie (*ma*) tritt eine Verästelung des Musculus radialis exterior ein. In alle drei Mantelfalten gehen die Ausläufer hinein. Außer diesen Radiärmuskeln haben wir noch Muskelfasern, die dem Rande des Mantels, also den Mantelfalten parallel gerichtet sind. Sie sind deshalb auf unserm Schnitt (Fig. 26) quer getroffen. Wegen ihres Verlaufes um den eigentlichen Mantelsaum herum will ich sie als Musculi circumpalliales bezeichnen. Wie man aus Fig. 26 sofort ersieht, haben wir zwei Systeme von solchen Muskeln. Die eine Gruppe liegt von der Mittellinie des Mantelquerschnittes nach außen hin, nahe am Musculus radialis exterior, sogar noch zwischen dessen Ästen; diese Gruppe soll daher Musculus circumpallialis exterior (*m.cp.e*) heißen. Das andre, nach der Innenseite des Mantels hin gelegene Muskelbündel besteht durchweg aus schmalen Fasern; es mag den Namen Musculus circumpallialis interior (*m.cp.i*) tragen.

Neben diesen vier am ganzen Mantelrand vorhandenen Muskelzügen treten noch schwächere Fasern auf, die entweder die einzelnen Äste verbinden oder die sich von einem Muskelzug nach dem Epithel hin erstrecken. Es ist klar, daß diese feinen Fasern nur ganz untergeordnete Bedeutung haben und wohl hauptsächlich Stützfäden in dem sonst vorwiegend bindegewebigen Mantel darstellen. Zur Ergänzung

der Fig. 26 mag noch eine Photographie durch den äußeren Teil des Mantelrandes folgen (Fig. 27). In Fig. 28 findet sich das in gleicher Vergrößerung gehaltene Schema über den Verlauf der in Fig. 27 erkennbaren Muskeln. Der Musculus radialis interior ist nur sehr schwach. Seine Ausläufer erstrecken sich in die innere und in die mittlere Mantelfalte. Dagegen ist die Ausbildung des Muskulus pedalis exterior eine bedeutend kräftigere. Die Ausläufer dieses Muskels gehen in alle drei Mantelfalten. Wie die schematische Zeichnung (Fig. 28) erkennen läßt, ist der Verlauf oft recht kompliziert. Die Bündel des Musculus circumpallialis exterior (*m.cp.e.*) sind auf ein Gebiet von der großen Mantelarterie (*ma*) bis zur äußeren Mantelfalte verteilt. Die Einzelbündel sind kräftig. Dagegen besteht, wie man auf der Photographie (Fig. 27) ganz gut erkennt, der Musculus circumpallialis interior (*m. cp.i*) aus vielen, sehr schwachen Zügen. Auch ein Teil der quer durch den Mantel verlaufenden Verbindungsfäden ist auf Fig. 27 zu erkennen. Die Ausläufer der Muskelfasern sind meist bis an das Epithel zu verfolgen. Ihre Verbindung mit dem Epithel wurde schon weiter oben erwähnt, um Lists Beobachtungen zu bestätigen.

Doch war in der inneren Mantelfalte niemals ein Eindringen von Muskulatur in das Epithel zu erkennen, wie es List (1902) bei *Mytilus* auf Taf. XI, Fig. 5, 10, 12 und Taf. XII, Fig. 3, 8, abbildet. Er sagt zur Erläuterung seiner Befunde auf S. 69: »Das Protoplasma« [des Epithels der Mantelrandfalte] »ist faserig. Die einzelnen, meist einander parallel gerichteten Fasern laufen schräg gegen die Anlage des Periostrakums hin. Außerdem treten zwischen den Epithelzellen noch Muskelfasern hindurch und direkt an das Periostrakum heran.

Es ist demnach höchst wahrscheinlich, nach den vorliegenden Befunden, daß das Periostrakum aus der chemischen Umbildung der peripheren Abschnitte der Epithelzellen und der Muskelzellen hervorgeht.«

Da ich auf Grund meiner Untersuchungen über die Histologie der Muskelfasern und über die Art der Zellverbindung zwischen Muskelfasern und Haftepithel einer solchen Beobachtung sehr skeptisch gegenüberstehe, so habe ich eingehend junge und alte Exemplare von *Anodonta* und *Unio* auf diese Verhältnisse hin untersucht, konnte jedoch nur feststellen, daß etwas ähnliches bei den Najaden nicht zu finden ist. Bei *Anodonta* und *Unio* kann ich daher nur die Beobachtungen von Rassbach (1912) und Siebert (1913) bestätigen.

Sollte bei *Mytilus* das Epithel der Mantelrandfalte vielleicht nicht nur das Periostrakum bilden, sondern auch noch zum Teil zu einem

Haftepithel umgebildet sein? Wir finden ja auch bei *Anodonta*, daß das Haftepithel eine Schicht der Schale, das Hypostrakum (Rassbachs helle Schicht) abscheidet. Doch könnte diese Frage wohl nur durch die Entwicklungsgeschichte von *Mytilus* einwandfrei beantwortet werden.

Kapitel 2.

Die Histologie der Muskulatur.

I. Geschichtliches über den Schalenansatz und die Entstehung der Muskelfibrillen.

In den letzten Jahrzehnten ist die Frage nach der Art des Muskelansatzes an die Hartteile des Skelets (Chitin bei den Arthropoden und Kalkschale bei den Mollusken) Gegenstand eingehender Untersuchung gewesen. Ebenso ist die Frage nach der Entstehung der Muskelfibrillen oder allgemeiner: nach der Muskelstruktur, zwar auch schon ziemlich alt, doch sind erst in den letzten Jahren auf Grund besonderer histologischer Vorstudien hier grundlegende Resultate erzielt worden. Immerhin ist die Literatur über die Muskelstruktur keineswegs klein zu nennen. Ich werde mich daher lediglich auf die wichtigsten Arbeiten beschränken müssen. Da nun die Frage nach der Befestigung der Muskulatur an der Schale und die Frage nach der Entstehung und Ausbildung der Muskelstruktur eng miteinander verknüpft und oft gar nicht zu trennen sind, so möchte ich sie gemeinsam behandeln. Immerhin mag erst ein kurzer Abriß der Literatur über diese beiden Punkte vorausgeschickt werden.

In seiner Arbeit über »Morphologische und experimentelle Studien an *Asellus aquaticus*« stellt Wege (1911) die Resultate der früher an Arthropoden ausgeführten Untersuchungen zusammen. Wie verschieden die Auffassung der einzelnen Autoren ist, mag (aus folgenden Worten hervorgehen (S. 245): »Auf der eine Seite stehen Vitzow und List, nach denen die Muskeln an der Hypodermis und nicht an der Cuticula ansetzen, und auf der andern Seite Janet, Hecht, Holmgreen und Snetlage, die behaupten, daß die Muskeln sich direkt bis ins Chitin fortsetzen, bzw. bis an das Chitin gehen. Die Mehrzahl der Autoren aber vertritt die Ansicht, daß die Verbindung zwischen Muskel und Cuticula eine »indirekte« sei, d. h. es wird eine Sehne eingeschaltet, die entweder bindegewebigen (Frenzel, Claus) oder hypodermalen (Duboscq, Masiarski, Labbé und Stamm) Charakter trage.« Wege selbst nimmt an, daß der Muskelansatz durch die Stammsche »epitheliale Sehne« erfolge, die, wie ihr Name schon sagt, durch Umwandlung des Epithels entstanden ist.

Wenn die Untersuchung dieser Verhältnisse bei den Arthropoden schon schwierig war, so gilt dies in noch höherem Maße von den Untersuchungen bei Mollusken, speziell bei den Muscheln. Hier ist die Frage nach dem Ansatz der Muskeln schon recht alt. Beim Wachstum der Muscheln wandern die Muskeln, besonders die Schließmuskeln, an der gleichzeitig größer werdenden Schale immer weiter vom Ligament fort. Im Jahre 1710 behauptet Méry, daß das appositionelle Wachstum der Muschelschale nicht möglich sei, da sich ja in diesem Falle die Muskeln total ablösen müßten, um weiterzuwandern. Einige Jahre später (1716)

entgegnete ihm Réaumur, daß die Muskeln sich nur teilweise abzulösen brauchten, während der andre Teil seine Funktion noch so lange weiterbehalte, bis die vorgeschobenen Muskeln sich neu befestigt hätten. Über die Art der Befestigung an der Schale sagen beide aber noch nichts Positives aus. In der folgenden Zeit, besonders in der zweiten Hälfte des 19. Jahrhunderts, wurde der Aufbau der Muschelschale eingehend bearbeitet. Dabei stellte sich heraus, daß an den Stellen, an denen die Muskeln mit der Schale verkittet sind, eine besondere Schicht vorkommt. Tullberg (1882) findet, daß diese Schicht, die er als »durchsichtige Substanz« bezeichnet, »von den Epithelzellen an den Enden der Muskeln gebildet wird«. Zu ganz andern Resultaten kommt (1884) Ehrenbaum; er sieht in der durchsichtigen Substanz nur »sekundär ausgefüllte Höhlungen«, die ihrerseits erst »durch die secretorische Tätigkeit der Muskeln entstanden« sind. Ein Epithel existiert nach seiner Ansicht an den Muskelansatzstellen nicht. In seiner 1885 erschienenen Arbeit beschreibt F. Müller die »durchsichtige Substanz« als ein »organisches Gebilde«, das er als »Stäbchenschicht« bezeichnet und das nach seiner Ansicht durch Erhärten von Muskelfasern entstanden ist. Nachdem diese drei Arbeiten zu lauter verschiedenen Resultaten geführt hatten, stellten alle folgenden Forscher die Existenz des von Tullberg beschriebenen Epithels fest. Thiele bezeichnet es (1893) als »Haftepithel«; der »durchsichtigen Substanz« gibt er den Namen »Hypostracum«. Stempell, der recht umfangreiche Untersuchungen anstellte (1900), leugnet das Vorkommen des Hypostracums. Das Epithel an der Ansatzstelle bezeichnet er mit »Stäbchenschicht«. Diese »differenzierte Partie des Körperepithels« soll Schalenstoff secernieren und zugleich »den innigen Zusammenhang zwischen Muskel und Schale herstellen, indem sich ihre distalen Regionen direkt in Schalensubstanz umwandeln«. Im Jahre 1902 bringt List den Namen »Haftepithel« wieder zur Geltung und stellt entgegen Stempell das Vorhandensein der »durchsichtigen Schicht« fest. Er beobachtet, daß das Haftepithel »gemeinsam mit den Muskelfasern zu einem einheitlichen Gewebskomplex verschmilzt« (S. 85). In seiner Arbeit vom Jahre 1909 streift Marceau auch die Frage nach dem Ansatz der Muskeln an der Schale; er kommt zu dem Schluß, daß die Insertion eine direkte sei. Neuerdings wurde die »helle Schicht« und das Haftepithel von Rubbel (1911) und Rassbach (1912) eingehend untersucht. Besonders die Regenerationsversuche zeigten die Funktion des Haftepithels recht schön. Es wurde festgestellt, daß »das Außenepithel des Mantels sämtliche Schalenschichten zu produzieren vermag«. Auch auf dem hinteren Schließmuskel entstand ein vollständiges Regenerat. Ferner fand Rassbach, daß die Muskeln an ihrem distalen Ende »eine Zerfaserung im Haftepithel erleiden«, und daß das Plasma des Haftepithels eine deutliche faserige Struktur zeigt, deren Einzelelemente aber nicht mit den Fasern der Muskelenden in Zusammenhang treten. Die »längsfädige Struktur« des Plasmas beschrieb auch schon (1902) C. Schneider. Endlich möchte ich noch eine Arbeit von Jameson (1912) erwähnen, der zu ganz ähnlichen Resultaten kommt. Jameson gebraucht den von Thiele vorgeschlagenen Namen »Hypostracum«. Auch ich halte diese Bezeichnung für recht geeignet; denn nachdem gerade durch Rubbel und Rassbach festgestellt wurde, daß diese Schicht eine echte Schicht der Schale ist, kann man die indifferenten Bezeichnungen »helle Schicht«, »durchsichtige Substanz« usw. wohl durch keine geeignetere ersetzen.

Nach Erscheinen meiner Veröffentlichung (1913) erhielt ich die Arbeit von

Törne: »Untersuchungen über die Insertion der Muskeln am Chitinskelet bei Insekten« (1911) vom Verfasser selbst, der auf die große Übereinstimmung seiner und meiner Untersuchungen hinwies.

Über die Entstehung der Muskelfibrillen lagen bis vor kurzem nur wenige Arbeiten vor. Eingehend beschäftigten sich neuerdings mit der Frage nach der Muskelstruktur folgende Forscher: Heidenhain, Godlewski, Marceau, Meves und Duesberg. Während die drei zuerst genannten fast durchweg nach einer speziellen Richtung hin arbeiteten, gingen Meves und Duesberg gemeinsam mit derselben Methode an die Untersuchung. So kam es, daß von diesen fünf Forschern vier verschiedene Beobachtungsreihen bzw. Theorien aufgestellt wurden. Auf die Resultate der einzelnen werden wir im folgenden noch genauer eingehen.

Im Jahre 1861 bezeichnet Max Schultze die contractilen Fibrillen als umgewandelte Muskelsubstanz. Auf ganz ähnlichem Standpunkt finden wir Heidenhain; er sagt: »Die Muskelfibrillen sind also nichts andres, als lebendes Protoplasma schlechtweg, nur daß wir hier zum Unterschied von andern Plasmen eine nahezu mathematisch genau durchgeführte dimensionale Orientierung der Teile haben, welche mit der Funktion in unmittelbarem Zusammenhang steht.« (S. 514). Allgemein bekannt und, man darf wohl sagen, als herrschende Auffassung allgemein verbreitet, ist Heidenhains Ansicht über die Struktur der Fibrillen. Er sagt (loc. cit. S. 645): »die Fibrillen entstehen auf Grund einer metamikroskopischen Anlage, welche die kleinsten lebenden Teile in serialer Anordnung enthält. Diese kleinsten lebenden Teile werden von mir als Protomeren definiert (1907), und es wurde hervorgehoben, daß diese niemals von neuem entstehen, sondern durch unendliche Generationsfolge durch Spaltung aus ihresgleichen hervorgehen. Bei ihrer ersten Erscheinung sind die Fibrillen homogen und befinden sich an der Grenze der Unterscheidbarkeit der mikroskopischen Dimensionen.«

Man muß hervorheben, daß diese Theorie einen recht fruchtbaren Einfluß speziell auf die Färbetechnik ausgeübt hat. Es kommt bei feineren Untersuchungen tatsächlich darauf an, einen Farbstoff zu finden, der möglichst gleichmäßig und auch möglichst fein jede einzelne Fibrille herausfärbt. Eine Verklebung der oft recht dicht nebeneinander liegenden Fibrillen kann sehr leicht zu falschen Schlüssen führen.

Doch bleibt Heidenhain nicht nur bei der Aufstellung einer Theorie; er untersuchte auch das Wachstum und die Vermehrung der Fibrillen. Wie man schon aus obigem Citat ersieht, stehen die Fibrillen bei ihrer ersten Erscheinung an der Grenze der Sichtbarkeit. Dann werden sie langsam stärker. Doch ist ihrem Dickenwachstum eine obere Grenze gesetzt. Heidenhain findet, daß nach Erreichung dieser Grenze die Fibrillen sich der Länge nach spalten, sich also durch Längsteilung vermehren. — Soviel einstweilen über Heidenhains Befunde.

Im Jahre 1902 beobachtet dann Godlewski die Anlage der Fibrillen bei Wirbeltieren. Er findet erst ein Stadium, in dem feine, durch Eisenhämatoxylin stark färbbare Körnchen auftreten, welche sich sekundär zu Granulareihen anordnen. Diese verschmelzen weiterhin zu homogenen Fäden, an denen schließlich die Querstreifung in ihrer ganzen Länge sichtbar wird. Die Fibrillen liegen anfangs im Innern der spindelförmigen Myoblasten, vermehren sich durch fortgesetzte Teilung und werden erst später in der vielkernigen jungen Muskelfaser an der Oberfläche gefunden.

Der dritte Forscher, Marceau, beobachtete keine Körnchenreihen, sondern gleich das Auftreten von ganz feinen, homogenen Fibrillen in den jungen Muskelzellen.

Während die bisher genannten Autoren als Färbung meist Hämatoxylin-Eosin und Eisenhämatoxylin anwenden, benutzen Meves und Duesberg eine spezielle Färbung auf Plastosomen, die Bendasche Eisenalaun-Sulfalizarin-Kristallviolettmethode. Mit dieser Färbung studierte Benda zuerst die von ihm als »Mitochondrien« bezeichneten Teile des Cytoplasmas. Dabei fand er, daß die »Fibrillenquerglieder« der quergestreiften Muskulatur »Chondriokonten«, d. h. stabförmig und längliche Mitochondrien sind. Durch dieselbe Methode findet Meves (1907), daß sogar die ganzen Fibrillen aus Chondriokonten oder Chondriosomen bestehen. — In enger Fühlung mit Meves bearbeitete Duesberg denselben Stoff. Auch er stellt fest, daß die Fibrillen sich aus den »Plastosomen« bilden. In diesem Ausdruck sollen die Mitochondrien, Chondriokonten und Chondriosomen zusammengefaßt werden. Es sind dies Körnchen oder Stäbchen, die in jeder Zelle, selbst in den Geschlechtszellen vorhanden sind. Sie sind einfach definiert durch die Färbbarkeit mit der oben angegebenen Methode. Diese stäbchen- oder bandförmigen Gebilde, die einige Forscher, wie Goldschmidt u. a. aus den Chromidien ableiten wollen, die aber nach Meves' und Duesbergs Auffassung von den in den Geschlechtszellen schon vorhandenen Plastosomen abstammen, wachsen nach den Beobachtungen von Meves und Duesberg in den jungen Muskelzellen in die Länge. Dann entwickeln sich aus den Plastosomen homogene Fibrillen. Später können diese, wenn sie zum quergestreiften Muskel gehören, eine heterogene Struktur annehmen, wodurch sich die Fibrillen abwechselnd heller und dunkler färben, so daß nachher nur noch die eigentlichen Querglieder die dunkle Färbung der Plastosomen annehmen. Meves und Duesberg finden also, daß die Fibrillen ohne eine Ausbildung der Körnchenreihen, wie es Godlewski feststellte, sich aus den überall anzutreffenden Plastosomen herausdifferenzieren.

Soweit war bisher die Frage nach der Bildung der Muskelfibrillen untersucht. Um nun ein möglichst allgemeines Urteil über die mir vorliegenden Fragen fällen zu können, war es notwendig, soweit wie möglich, die von den oben genannten Forschern benutzten Methoden nebeneinander anzuwenden.

Das Material über die jüngsten Stadien hatten mir Herr Dr. Harms und Herr Dr. Herbers in zuvorkommenderweise zu meinen Untersuchungen überlassen, wofür ich beiden Herren an dieser Stelle meinen wärmsten Dank aussprechen möchte. Die Präparate waren mit Hämatoxylin-Eosin und mit Eisenhämatoxylin gefärbt. Da ich wegen der technischen Schwierigkeiten keine eigenen Zuchten anlegen konnte, so war ich nur in der Lage, die Bendasche Färbung bei größeren, zum Teil schon voll ausgebildeten Exemplaren anzuwenden.

Da sich unter dem mir zur Verfügung stehenden Material über die Anlage der definitiven Muskulatur während der parasitären Periode außer Anodonten auch Unioniden befanden, so war ich in der angenehmen Lage, vergleichende Untersuchungen anzustellen. Es mag schon hier erwähnt werden, daß bei *Unio* die Anlage der Muskelfibrillen und des Haftepithels in ganz ähnlicher Weise erfolgt wie bei *Anodonta*. Die Anlage und Ausbildung der definitiven Muskulatur konnte lückenlos verfolgt werden. Schwieriger war die Beobachtung der Entstehung der spiraligen Struktur. Doch war es möglich, einige Stadien der Umbildung der

Fibrillen in genügend gut konserviertem Zustande zu erhalten. — Bei der Entwicklung des Glochidiums ist es wegen der enormen Schwierigkeiten der Zucht noch niemandem bisher gelungen, ein vollkommen zusammenhängendes Bild der Ausbildung der Larve zu erhalten. Immerhin befanden sich unter dem wertvollen Material, das Herr Dr. Herbers mir zur Bearbeitung überließ, soviel Stadien, daß es möglich war, einigermaßen auch hier die Entwicklung der Muskulatur zu verfolgen.

II. Der larvale Glochidienschließmuskel.

Schon recht früh treten beim embryonalen Glochidium die für die vorliegende Untersuchung wichtigen Stadien auf. Nach beendeter Ausbildung des Schalenhäutchens bieten die Schnitte folgendes Bild: das Ectoderm ist überall recht hoch. Die meisten Zellen sind noch rund, höchstens gegeneinander etwas abgeplattet. Ihr Plasma ist schaumig und vacuolisiert. Doch an zwei diametral gegenüberliegenden Stellen zeigen einige Zellen ein andres Gepräge. Sie sind meist eng aneinander gedrückt, vielleicht auch etwas höher als die übrigen Ectodermzellen. Ihr Plasma besteht aus polygonalen Waben (vgl. Fig. 29, 30). Die Zellgrenzen sind gut zu erkennen. Zuweilen ist die Membran deutlich doppelt, und durch den so entstandenen Intercellularraum ziehen sich feine Plasmabrücken. Die Fig. 30 zeigt links ein solches Bild. Das polygonale Wabenwerk hat deutlich die Tendenz, quer durch die Zellen hindurchziehende Körnchenreihen auszubilden. Diese Reihen können sich auch jenseits einer Zellmembran in die Nachbarzelle hinein fortsetzen (vgl. Fig. 29, 30). Gerade dieser Umstand spricht dafür, daß wir es hier mit echten Zellverbindungen zwischen Ectodermzellen zu tun haben. Die Körnchenreihen konvergieren nach den Stellen, an denen die meist spindelför-

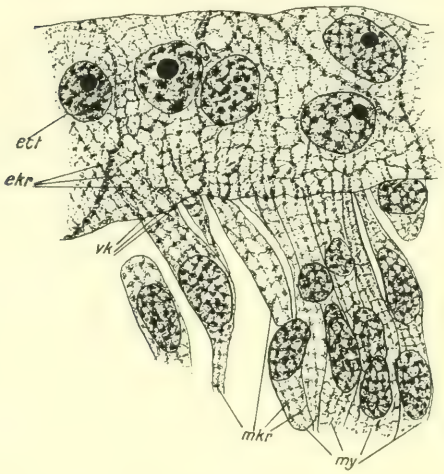

Fig. 29.

Anlage des larvalen Schließmuskels eines Glochidienembryo, kurz nach Ausbildung des Schalenhäutchens. Die mesodermalen Myoblasten *my* haben sich dicht an das Ectoderm *ect* angelegt. *ekr*, Körnchenreihen im Ectoderm; *mkr*, Körnchenreihen in den Myoblasten; *vk*, Verschmelzungsknoten. Färbung: Hämatoxylin-Eosin. Vergr. 1165 : 1. Auf $^4/_5$ verkleinert.

migen Mesodermzellen das Ectoderm berühren. Diese Mesodermzellen wollen wir als larvale Myoblasten (*my*) bezeichnen, da sich später aus ihnen der larvale Glochidienschließmuskel bildet. Die Kerne der Myoblasten sind meist etwas in die Länge gestreckt, ihr Chromatin durch ein feines Netzwerk verbunden. Das Plasma dieser Zellen ist auch aus polygonalen Waben aufgebaut, doch sind diese meist etwas kleiner, als die Waben der Ectodermzellen (*ect*). Wenn die spindelförmigen Myoblasten das Ectoderm berührt haben, verbreitern sie sich meist an ihrem

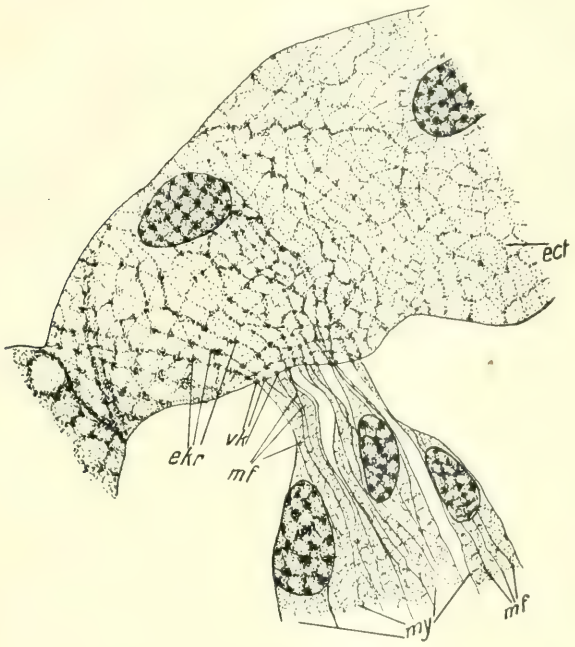

Fig. 30.

Der larvale Schließmuskel eines Glochidienembryos, kurz nach Ausbildung des Schalenhäutchens. Anlage der Muskelfibrillen *mf*, von den Verschmelzungsknoten *vk* ausgehend. Bezeichnungen siehe Fig. 29. Färbung: Hämatoxylin-Eosin. Vergr. 1165 : 1. Nicht verkleinert.

distalen Ende (vgl. Fig. 29). Die Waben des Plasmas ordnen sich dann in wohlausgeprägten Reihen (*ekr*), zwischen denen sich oft noch feine Körnchen ansammeln. Besonders auffallend, und für die weitere Betrachtung wichtig, ist der Umstand, daß das Wabenwerk des Ectoderms und des Mesoderms sich an der Berührungsstelle so aneinander legt, daß die feinen Körnchenreihen (*mkr*) des Myoblasten in denen des Ectoderms ihre Fortsetzung finden. Außerdem tritt an der Berührungsstelle der beiden Körnchenreihen oft ein dunkelgefärbter

»Knoten« (*vk*) auf, der manchmal median auf der Grenzmembran, manchmal auch etwas nach dem Ectoderm hin verschoben liegt.

Ein etwas älteres Stadium als die bisher behandelte Fig. 29 zeigt Fig. 30. Die Waben des Myoblastenplasmas sind eher noch kleiner als in Fig. 29. Die Größe der Epithelwaben ist dieselbe geblieben. Sehr deutlich sind die Körnchenreihen (*ekr*) des Epithels zu erkennen, die in diesem Stadium schon viel mehr gradlinig verlaufen wie vorher (vgl. Fig. 29 und 30). Nach der dem Muskel zugewandten Seite sind sie recht breit, während sie die äußere Membran der Ectodermzellen vielfach noch nicht erreicht haben. In den Mesodermzellen sind nur noch wenige Körnchenreihen sichtbar. Ihnen parallel laufend, auch zwischen den Wabenreihen, finden wir feine, homogene, stark lichtbrechende Fäden: die Muskelfibrillen (*mf*) des larvalen Glochidienschließmuskels. An der Berührungsstelle mit den epithelialen Körnchenreihen, also an den oben erwähnten, dunkelgefärbten »Knoten« (*vk*), sind sie am breitesten. Nach dem Innern der jungen, larvalen Muskelzelle zu nehmen die Fibrillen an Durchmesser immer mehr ab. In welcher Weise die Fibrillen hier gebildet wurden, ließ sich nicht ermitteln. Ferner war nicht festzustellen, wie sich die epithelialen Körnchenreihen des späteren larvalen Haftepithels weiter entwickelten, denn die unmittelbar folgenden Entwicklungsstadien standen mir nicht zur Verfügung. Jedenfalls ist aber auf den untersuchten Stadien ein inniger Zusammenhang der Muskelfibrillen mit den von je einem »Knoten« ausgehenden epithelialen Körnchenreihen wohl nicht zu leugnen.

Auf dem nächsten Stadium, das der Untersuchung zugängig war, hatte sich das Haftepithel schon ganz enorm in die Länge gestreckt, so daß bei der nur sehr geringen Dicke des so entstandenen Pflasterepithels keine feineren Einzelheiten festzustellen waren. Anscheinend gingen die Fibrillen der Muskelzellen durch das Epithel hindurch bis an dessen äußere Membran. In einigen wenigen Fällen schien an der Grenzmembran des Haftepithels auf den Fibrillen noch ein ganz feiner Knoten vorhanden zu sein. Doch waren trotz der stärksten Vergrößerungen keine ganz einwandfreien Folgerungen daraus zu ziehen.

Bei vollkommen ausgebildeten Glochidien bietet sich folgendes Bild: Es erstrecken sich die Muskelzellen quer durch das Tier hindurch und sind mit ihren beiden Enden an den beiden Schalenhälften befestigt. In der Mitte der Sarcoplasmaachse, die oft gekörnelt erscheint, liegt der Kern (vgl. Fig. 67). Dieser ist langgestreckt und mit großen Schollen von Chromatin erfüllt. Die Muskeln sind längs-

gestreift, und die Fibrillen liegen meist röhrenförmig um die Sarcoplasmaachse angeordnet. Kurz, diese larvalen Muskeln sind genau wie die definitiven längsgestreiften Muskelzellen gebaut. Auch die stark färbbaren Körnchen auf der Oberfläche sind oft vorhanden und manchmal so regelmäßig in Reihen angeordnet, daß sie auf den ersten Blick eine Querstreifung vortäuschen können. In der Nähe der Schale tritt an beiden Enden des Muskels wieder die Bildung eines Fibrillenbüschels auf, wie man es bei ausgebildeten definitiven Muskelzellen in Fig. 32 sieht. Leider läßt sich über die Art des Ansatzes dieser larvalen Muskeln und die Ausbildung eines Haftepithels nicht viel sagen. Das Epithel des Glochidiums ist nämlich so dünn, daß selbst bei Anwendung von 2300- und 2625-facher Vergrößerung (Zeiss homog. Ölimmersion 2 mm, Apert. 1,4 bzw. Leitz homog. Ölimmersion 2 mm, Apert. 1,3 kombiniert mit Kompensationsocular 18) eine Abgrenzung des Epithels nach dem Muskel zu oder eine besondere Struktur des Haftepithels nicht zu erkennen ist (Fig. 31). Soviel ich wahrnehmen konnte, scheinen die Fibrillen auch hier durch den epithelialen Plasmabelag hindurchzugehen.



Fig. 31.

Teil des Glochidienschließmuskels mit Haftepithel am Schalenansatz. Färbung: Hämatoxylin-Eosin. Vergr. 2625 : 1. Auf $^4/_5$ verkleinert.

III. Die Genese der definitiven Muskulatur.

1. Enstehung der längsgestreiften Muskeln und ihrer Fibrillen sowie des Haftepithels.

a. Die Adductoren bei *Anodonta*.

Da die Entwicklungsreihen des Glochidiums wegen der Lücken kein ganz klares Bild über die Ausbildung der larvalen Muskulatur und vor allem des Haftepithels ergaben, lag es nahe, die analogen Verhältnisse bei der Genese der definitiven Muskulatur während der parasitären Periode zu untersuchen. Dort ist es bedeutend leichter, lückenlose Reihen über die verschiedenen Entwicklungsstadien zu erhalten. Das von Herrn Dr. Harms mir zur Verfügung gestellte Material war tatsächlich so umfangreich, daß es den Anforderungen der vorliegenden Untersuchung vollkommen genügte. Vor allem war es erst

bei diesen frühen Entwicklungsstadien möglich, einwandfreien Aufschluß über die Entstehung und die Funktion des Haftepithels zu erlangen. Nur diese Stadien lassen die wahre Natur der eigenartigen Verschmelzung von Muskulatur und Körperepithel zu einem »einheitlichen Gewebskomplex« (List) erkennen.

Wie die Verhältnisse bei einem ausgewachsenen Exemplar von *Anodonta* liegen, zeigt ein Schnitt durch den Protractor (Fig. 32). In der Nähe des Haftepithels, an dem das Hypostracum nach dem Entkalken zum Teil noch haften blieb, tritt meist eine Verbreiterung der Muskeln ein. Das Sarcoplasma, welches im allgemeinen von den Fibrillen röhrenförmig umgeben ist, tritt sehr zurück, so daß fast nur noch ein Bündel von Muskelfibrillen zu erkennen ist. Sowohl die längsgestreiften wie auch die spiraliggestreiften Muskelzellen (vgl. Fig. 45) zeigen dieses Bild. Die Fibrillenbündel scheinen auf den ersten Blick durch das Epithel hindurch bis an das Hypostracum zu verlaufen. Nur hier und da liegt zwischen den Fibrillen ein kleiner, meist deformierter und stark gefärbter Kern, der zweifellos ein Epithelkern ist.

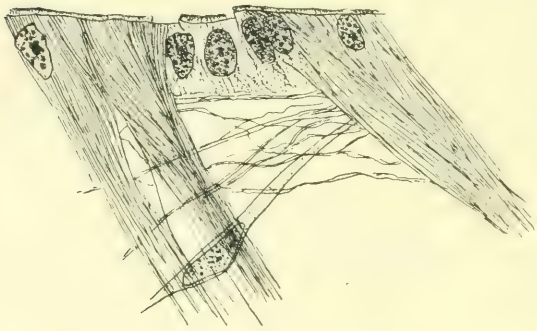

Fig. 32.

Teil des Protractors mit Haftepithel und Hypostracum einer *Anodonta* von etwa 5 cm Länge. Färbung: Eisenhämatoxylin. Vergr. 840 : 1. Auf $^4/_5$ verkleinert.

An einigen Stellen findet sich zwischen den Muskeln eine kleine »Insel« deutlich ausgeprägter Epithelzellen, deren Plasma eine fädige Struktur aufweist. Bei jungen Tieren von nur wenigen Millimetern Länge findet man wohl einen größeren Reichtum an solchen »Haftepithelzellen« zwischen den noch nicht sehr zahlreichen Muskelfasern; doch auch hier gehen die Muskelfibrillen scheinbar durch das Epithel hindurch, ohne daß es möglich ist zu entscheiden, ob die Muskeln die Epithelzellen beiseite drängen, oder ob sich die Muskelfibrillen in ihr Plasma hineinbohren. Eine Abgrenzung zwischen Muskel und Haftepithel ist niemals deutlich wahrzunehmen. — Über die wahre Natur des Zusammenhanges von Muskulatur und Haftepithel wird uns die Entwicklungsgeschichte Klarheit verschaffen.

Wenn nach erfolgter Infektion das Glochidium in der Haut des

Wirtstieres encystiert ist, tritt die Degeneration des vorn gelegenen larvalen Schließmuskels ein. Gleichzeitig bildet sich der definitive hintere Schließmuskel, dann nach kurzer Zeit der definitive vordere. Ich untersuchte fast ausschließlich die Entstehung des hinteren Schließmuskels, der ganz abseits vom Glochidienschließmuskel angelegt wird, um nicht durch die degenerierenden larvalen Muskelzellen einer Täuschung ausgesetzt zu sein.

Die Anlage des hinteren Adductors geht nach den Untersuchungen von Harms etwa folgendermaßen vor sich: Ventralwärts vom Enddarm treten mesenchymatische Zellen auf. Diese strecken sich meist etwas in die Länge, ordnen sich in Reihen an und drängen die an den Enden befindlichen Zellen nach dem Epithel hin. Auf Grund ihrer Gestalt und ihres Verhaltens glaube ich sie als Myoblasten ansprechen zu dürfen. Ihr Kern ist erst rund, wird später etwas länglich und besitzt einen oder zwei Nucleoli. Die einzelnen Chromatinballen sind manchmal durch feine Chromatinfäden verbunden. Das großmaschige Plasma ist auf der dem Epithel zugewandten Seite manchmal vacuolisiert und entwickelt oft pseudopodienartige Fortsätze nach dem Epithel hin. Recht deutlich zeigen diese Verhältnisse die Fig. 33 und 34. Beide stammen von einem Tier. Ja, sie fanden sich auf demselben Schnitt und stellen das jüngste für uns in Betracht kommende Stadium dar. Die *Anodonta* war erst 5 Tage encystiert. Auf beiden Abbildungen erkennt man deutlich die meist ovalen Zellkerne. Das ganze Chromatinnetz spricht für ihr geringes Alter. Die polygonalen Plasmawaben des Myoblasten sind kleiner als die des Epithels. Deutlich zeigen beide Bilder das starke Anschwellen des zuerst sehr dünnen Pflasterepithels. Die Anschwellung ist wohl hervorgerufen durch den

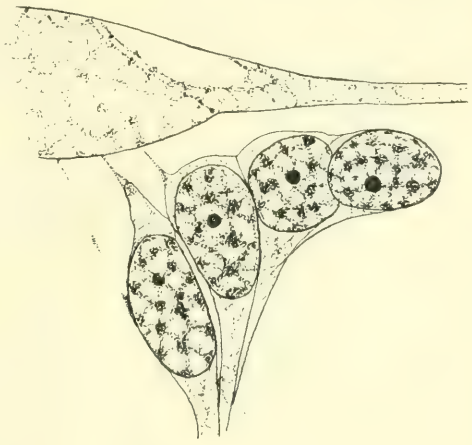

Fig. 33.

Vier ganz junge Myoblasten berühren mit ihren pseudopodienartigen Fortsätzen gerade das Epithel. Anlage des definitiven Adductor posterior bei einer *Anodonta*, 5 Tage nach der Infektion. Färbung: Hämatoxylin-Eosin. Vergr. 2625:1. Auf $^4/_5$ verkleinert.

Kontaktreiz, den die feinen pseudopodienartigen Ausläufer der Myoblasten hervorgerufen haben. Durch genauen Vergleich der vorhergehenden und der folgenden Schnitte der Serie war zweifellos klargelegt, daß die Myoblasten das Epithel noch nicht weiter berührt hatten als es Fig. 33 und 34 zeigen, und daß die gesamte Anlage des Adductors aus nur zehn bis zwölf Myoblasten bestand. Aus der ganzen Struktur des Maschenwerkes im Epithel ist ersichtlich, daß die feinen Fortsätze der Myoblasten bisher noch keinen besonderen Einfluß auf die innere Struktur des Epithelplasmas ausgeübt haben. Während in Fig. 33 die Myoblastenkerne schon nahe am Epithel liegen, befinden sie sich auf Fig. 34 noch bedeutend weiter davon entfernt. Man muß beim Vergleich der beiden Abbildungen berücksichtigen, daß Fig. 33 bei 2625facher und Fig. 34 bei nur 1754facher Vergrößerung entworfen wurde. Es zeigt Fig. 33 fast überall dicht aneinandergefügte Maschen, dagegen Fig. 34 in dem distalen Abschnitt der Myoblasten deutliche Vacuolisierung. Zum Teil weisen die Myoblasten der Fig. 34 schon eine ausgesprochene Tendenz auf, die Plasmawaben in Reihen anzuordnen. Die mittlere Zelle hat sogar schon eine schöne, deutliche Körnchenreihe zwischen zwei parallelen Wabenzügen ausgebildet, die mit dem feinen Fortsatz in engstem Zusammenhang steht. Auch in dem rechts gelegenen, langgestreckten Myoblasten der Fig. 34 ist ein Zusammenhang der pseudopodienartigen Fortsätze der Zelle mit ihrem Maschenwerk zu erkennen. Ferner ist auf beiden Abbildungen (Fig. 33 und 34) eine Membran zwischen den Epithelzellen getroffen. Gerade Fig. 33 aber zeigt recht instruktiv die Verbindungen der nebeneinanderliegenden Epithelzellen durch Plasmabrücken, wie wir es in Fig. 30 schon kennen gelernt hatten.

Fig. 34.

Drei junge Myoblasten, das andere Ende der in Fig. 33 dargestellten Anlage des Adductor posterior bildend, auf der Wanderung nach dem Epithel hin. Färbung: Hämatoxylin-Eosin. Vergr. 1754 : 1. Auf $^4/_5$ verkleinert.

Wenn die Anlage des Adductors durch Vermehrung der Myoblasten

(*my*) sich vergrößert hat, rücken die embryonalen Muskelzellen in breiten Bündeln angeordnet auf das Epithel zu (Fig. 35). Die mittleren, ältesten Myoblasten haben sich inzwischen an das Epithel angelegt,

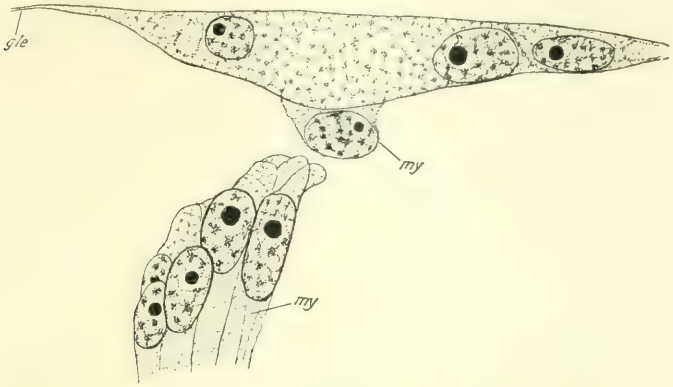

Fig. 35.

Äußere Partie eines Myoblastenbündels aus der Anlage des Adductor posterior. Das Glochidienepithel hat in der Mitte bedeutend an Höhe zugenommen. *gle*, Glochidienepithel in seiner ursprünglichen Höhe. *my*, Myoblast; *amy*, angeschnittener Myoblast. *Anodonta*, 12 Tage nach der Infektion. Färbung: Hämatoxylin-Eosin. Vergr. 1165 : 1. Auf $^4/_5$ verkleinert.

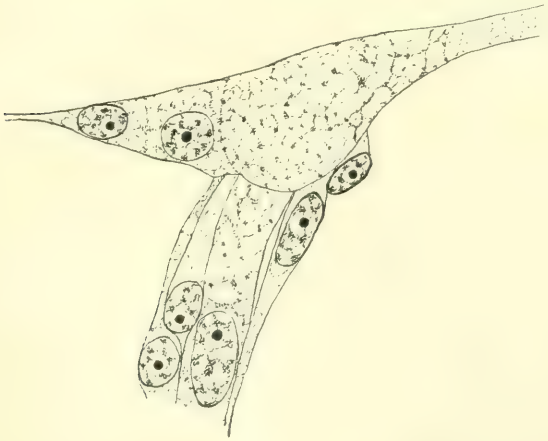

Fig. 36.

Myoblasten und Epithel in vollständiger Berührung. Adductor posterior einer *Anodonta*, 12 Tage nach der Infektion. Färbung: Hämalaun-Eosin. Vergr. 1165 : 1. Auf $^4/_5$ verkleinert.

wie es Fig. 36 von einer *Anodonta* 12 Tage nach der Infektion zeigt. Recht deutlich erkennt man auf Fig. 35 und 36 das enorme Anschwellen des Epithels, wenn man einen Blick auf das links noch sichtbare, dünne Glochidienepithel wirft. Betrachtet man in Fig. 36 das polygonale

Wabenwerk des Epithelplasmas und auch des Myoblastenplasmas, so kann man nur feststellen, daß es in beiden Zellarten gleich groß erscheint, und daß von einer besonderen Strukturierung noch nichts angedeutet ist. Die Basalmembran des Epithels ist als ununterbrochene, überall gleichartige Linie sichtbar. Höchstens in der Umgebung der Muskelkerne scheint sich eine Umwandlung des dort dunkelgefärbten Myoblastenplasmas in kleine Waben anzubahnen.

Tatsächlich zeigt sich auf dem folgenden Entwicklungsstadium (Fig. 37), daß das Plasma des Myoblasten nun aus ganz kleinen Waben besteht. Dagegen hat das Epithel eher noch an Höhe zugenommen und die Waben seines Plasmas sind bedeutend größer geworden. Quer durch das Epithel hindurch ziehen sich, den Wabenkanten aufgelagert, feine Körnchenreihen. An den Ecken der Plasmawaben findet sich eine stärkere Anhäufung der Körnchen. Ganz ähnliche Erscheinungen nimmt man im Myoblasten wahr. Die kleinen Plasmawaben zeigen deutlich das Bestreben, sich in Längsreihen zu ordnen. Zwischen diesen sammeln sich, ähnlich wie im Epithel, feine Körnchenreihen. Trotzdem die Grenzmembran zwischen dem Epithel und dem Myoblasten noch deutlich hervortritt, erkennt man doch, daß die Bildung der Körnchenreihen in den beiden Zellarten keineswegs ganz voneinander unabhängig sein könne. Stets berühren sich zwei solcher Granulareihen an der Basalmembran des Epithels und stets findet sich an dieser Berührungsstelle ein dunkelgefärbter »Knoten«, genau wie wir ihn schon bei der Anlage der larvalen Glochidienmuskulatur kennen lernten (Fig. 29 und 30). Diese »Knoten« will ich nunmehr als »Verschmelzungsknoten« bezeichnen. Die Verschmelzungsknoten liegen bei *Anodonta* meist median auf der Grenzmembran (vgl. Fig. 37, 38, 39).

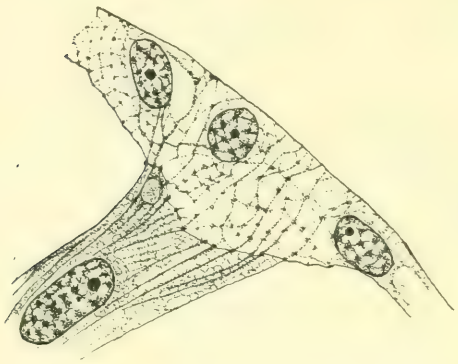

Fig. 37.

Auftreten der Verschmelzungsknoten zwischen den Körnchenreihen des Epithels und des Myocyten. Anlage der Muskelfibrillen. Adductor posterior einer *Anodonta*, 11 Tage nach der Infekton. Färbung: Hämalaun-Eosin. Vergr. 1165 : 1. Auf $^4/_5$ verkleinert.

Kehren wir noch einmal zur Betrachtung der Fig. 37 zurück:

Wir finden im Myoblasten im Verlauf der Körnchenreihen feine, starklichtbrechende, homogene Fäden, die von den Verschmelzungsknoten ausgehen und sich nach dem Innern der jungen Muskelzelle zu verlieren. Diese mit Eosin deutlich gefärbten homogenen Fäden sind von den Körnchen rings dicht umgeben. Der Durchmesser der einzelnen Fäden ist nicht derselbe; die längsten unter ihnen sind zwar im allgemeinen auch die stärksten. Doch ist zu beachten, daß ein und derselbe dieser homogenen Fäden nicht überall gleiche Breite besitzt. In der Nähe der Verschmelzungsknoten sind sie am stärksten. Nach dem Innern des Myoblasten zu tritt aber eine immer zunehmende Verjüngung ein. Aus diesen Tatsachen dürfte wohl hervorgehen, daß der Ausgangspunkt für die Entstehung dieser Gebilde die Verschmelzungsknoten sind; und zwar entspricht einem jeden dieser Fäden ein solcher Knoten. Nach ihrer ganzen späteren Ausbildung kann darüber kein Zweifel bestehen, daß diese eben angelegten, stark lichtbrechenden Fäden nichts andres als die Muskelfibrillen sind. Daß die Fibrillen in der Nähe der Verschmelzungsknoten schon breiter sind als an dem andern, noch in weiterer Bildung begriffenen Ende, dürfte nach den eingangs erwähnten Beobachtungen von Heidenhain über das Wachstum von Muskelfibrillen wohl ganz erklärlich sein. Entsprechend der üblichen Terminologie soll ein derartig differenzierter Myoblast als Myocyt bezeichnet werden.

Es mag hier noch einmal gestattet sein, auf Fig. 30 hinzuweisen, wo wohl ganz analoge Erscheinungen vorliegen. Wenn damals die Weiterentwicklung der Muskelfibrillen wegen Mangels an Material nicht länger verfolgt und an Abbildungen erläutert werden konnte, so darf man doch annehmen, daß die nun in der Entwicklung der definitiven Muskulatur leichter gefundenen folgenden Stadien wohl auch einen Rückschluß auf die Bildung der larvalen Glochidienmuskeln und des zugehörigen Haftepithels gestatten, da ja bisher alle Beobachtungen einen ganz analogen Verlauf in der Entwicklung der Muskelfibrillen erkennen ließen.

Wie das definitive Haftepithel entsteht, bzw. welche Funktion das so enorm modifizierte Epithel zu erfüllen hat, zeigt die Fig. 38, die von einer *Anodonta* 11 Tage nach der Infektion gewonnen wurde. Die Grenzmembran zwischen Epithel und Muskel, auf der die Verschmelzungsknoten liegen, ist noch ganz deutlich erkennbar. Die Muskelzellen, besonders die mittlere und rechtsgelegene, zeigen wohlausgebildete Fibrillen, jede von einem Verschmelzungsknoten ausgehend. Die links liegende Zelle hat noch nicht alle Fibrillen ganz aus-

gebildet. Man erkennt noch Körnchenreihen im Muskelplasma und starke Körnchenanhäufungen an den Wabenecken. Das Plasma der schon fertig ausgebildeten Muskeln zeigt das Auftreten von Vacuolen; die Muskelkerne sind schon ziemlich in die Länge gestreckt, ihr Chromatin ist wie beim ausgewachsenen Muskel in großen Schollen im Kern verteilt. Das Plasma der Epithelzellen zeigt große Waben und Vacuolen. Zwischen diesen verlaufen, von den Verschmelzungsknoten ausgehend, die schon im Stadium der Fig. 37 entstandenen Körnchenreihen des Epithels. Nur sind diese inzwischen noch stärker geworden. Das Auffälligste in Fig. 38 ist aber das Auftreten von stark lichtbrechenden, homogenen Fäden innerhalb dieser epithelialen Körnchenreihen. Diese sind, genau wie es oben bei den Fibrillen der Muskelzellen be-

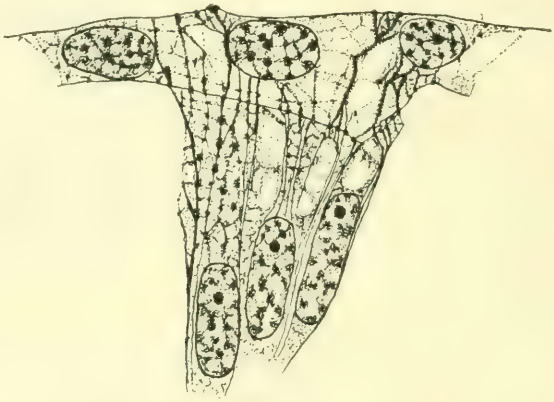

Fig. 38.

Anlage der epithelialen Fibrillen. Adductor posterior einer *Anodonta*, 11 Tage nach der Infektion. Färbung: Hämalaun-Eosin. Vergr. 1165:1. Nicht verkleinert.

schrieben wurde, von den Körnchen vollkommen umgeben. Wir haben es hier mit »epithelialen Fibrillen« zu tun, die mit den Muskelfibrillen durch die Verschmelzungsknoten verkittet sind. Vielfach findet man eine Spaltung der breiten Fibrillen. An beiden Enden laufen dann von mehreren Verschmelzungsknoten oder von Knoten am distalen Ende der Körnchenreihen eine Anzahl feiner Fibrillen zu einer breiten Fibrille zusammen. Wahrscheinlich zerfällt später die mittlere, breite Fibrille in mehrere Einzelfibrillen. Diese Annahme ist wohl berechtigt, da Heidenhain fand, daß die breiten Fibrillen der Muskelzellen sich auch durch Längsteilung vermehren. Die am distalen Ende der »epithelialen Fibrille« oft auftretenden stark lichtbrechenden Knoten, die meist von dunkelgefärbten Körnchen umgeben sind, dürfen wohl zur

Anheftung an der definitiven Schale dienen, die bald darauf ausgeschieden wird.

Nachdem nunmehr die eigentliche Anlage der Muskulatur und des Haftepithels mit seinen »epithelialen Fibrillen« beendet ist, nimmt das schon stark vacuolisierte Epithel an Höhe wieder ab. Wie sich die Dinge weiter gestalten, zeigt Fig. 39 (*Anodonta* 13 Tage nach der Infektion).

Die erst so gut sichtbare Grenzmembran wird immer undeutlicher. Dasselbe Schicksal erleiden die Verschmelzungsknoten. Die »epitheliale Fibrille« und die Muskelfibrille, deren Trennung dann nicht mehr möglich ist, strecken sich gerade und nehmen gleichmäßig an Dicke zu. Das Muskelplasma wird körnig, nachdem die großen Vacuolen sich aufgelöst haben. Es ordnet sich das Epithelplasma in Fäden an, die Epithelkerne nehmen an Größe ab, und ihre Chromatinstruktur wird undeutlicher. Schließlich findet man nur noch dunkelgefärbte, stark deformierte Kerne zwischen den recht zahlreich gewordenen »epithelialen Fibrillen«. Sobald die eben angelegten definitiven Muskeln funktionsfähig geworden sind, zeigt sich wieder das eingangs beschriebene Bild (Fig. 32).

Fig. 39.

Die Muskelfibrillen sind mit den epithelialen Fibrillen fest verschmolzen. Die Kerne des Haftepithels degenerieren, die Basalmembran wird resorbiert. Adductor posterior einer *Anodonta*, 13 Tage nach der Infektion. Färbung: Hämalaun-Eosin. Vergr. 1165 : 1. Auf $^4/_5$ verkleinert.

b. Die Adductoren bei *Unio*.

Da sich unter dem zur Bearbeitung überlassenen Material auch Entwicklungsstadien von *Unio* befanden, so lag es nahe, bei dieser, der *Anodonta* so nahe verwandten Form, die Entstehung der definitiven Muskulatur und des Haftepithels mit den obigen Befunden zu vergleichen. Es muß aber folgende Bemerkung vorausgeschickt werden. Die Entwicklung der Unioniden war meist eine raschere als bei den oben untersuchten Anodonten, da ihre Entwicklung in den Sommer fiel, die Anodonten aber im Winter, also bei bedeutend tieferen Temperaturen die parasitäre Periode durchmachten. Da die Entwicklung der Najaden von der Temperatur sehr stark beeinflußt wird, so ist es erklärlich, daß bei den untersuchten Unioniden selbst innerhalb eines Myoblasten die Entwicklung nicht überall so ganz gleichmäßig ist, wie wir es oben bei *Anodonta* fanden. Anderseits bietet *Unio* gerade

manche Bilder, die die Beobachtungen bei *Anodonta* recht gut vervollständigen. Die in Fig. 40 (14 Tage nach der Infektion) sichtbaren zwei Myoblasten zeigen noch das großmaschige, protoplasmatische Wabenwerk, obgleich die Kerne schon recht stark in die Länge gestreckt sind. Immerhin läßt die Anordnung des Chromatins noch auf relativ junge Zellen schließen. Beide Myoblasten haben sich schon breit an das Epithel angeschmiegt. Die linke Mesodermzelle zeigt auch schon einige Granulareihen zwischen den Plasmawaben. Auf der Grenzmembran sind starke, tiefdunkel gefärbte Verschmelzungsknoten vorhanden, von denen sich breite Körnchenreihen in das Epithel hineinziehen.

Fig. 40.

Anlage des Adductor posterior einer *Unio*, 14 Tage nach der Infektion. Färbung: Eisenhämatoxylin. Vergr. 2625:1. Auf $^4/_5$ verkleinert.

Klarer und in mancher Hinsicht instruktiver ist Fig. 41 (*Unio* 15 Tage nach der Infektion). Auch hier ist der Kern mit dem noch etwas erkennbaren Chromatinnetz erst wenig gestreckt. Der Myocyt zeigt ein noch relativ großes Wabenwerk; zwischen den einzelnen Waben verlaufen auch hier feine Körnchenreihen. Ja, selbst in die langen und feinen pseudopodienartigen Fortsätze hinein sind diese Granulareihen noch zu verfolgen. An allen Stellen, an denen die Fortsätze des Myocyten die Basalmembran des Epithels berühren, finden sich Verschmelzungsknoten, von denen aus sich Körnchenreihen durch das Epithel hindurch nach der äußeren Membran hinziehen, und dort meist in einem dunklen Knoten enden. Recht deutlich tritt auf Fig. 41 eine sich schräg durch das Epithel erstreckende Zellmembran (*em*) hervor. Diese zeigt unzweifelhafte Plasmaverbindungen, die also in diesem Falle eine Epithelzelle mit einer benachbarten verbinden. Und durch diese Plasmabrücken hindurch ziehen die epithelialen Körnchenreihen, die nach den Beobachtungen bei *Anodonta* die erste Anlage der epithelialen Fibrillen darstellen. Die an der äußeren Membran, oder anders ausgedrückt, an dem distalen Ende der epithelialen Körnchenreihe liegenden dunkelgefärbten Knoten dürften, analog den auf Fig. 38 sichtbaren, wohl zur Befestigung an der Schale dienen, die

bald darauf vom Epithel ausgeschieden wird. Innerhalb des Myocyten sind in den Körnchenreihen auch schon einige, soeben angelegte Muskelfibrillen sichtbar. Die rechts von dieser jungen Muskelzelle liegenden mesodermalen Zellen mit noch fast rundem Kern dürften wohl Myoblasten sein. Ihre Ähnlichkeit mit den auf Fig. 33 sichtbaren Zellen, die man ihrer ganzen Lage nach doch als Myoblasten bezeichnen muß, ist nicht zu verkennen. Diese Myoblasten zeigten recht deutlich eine

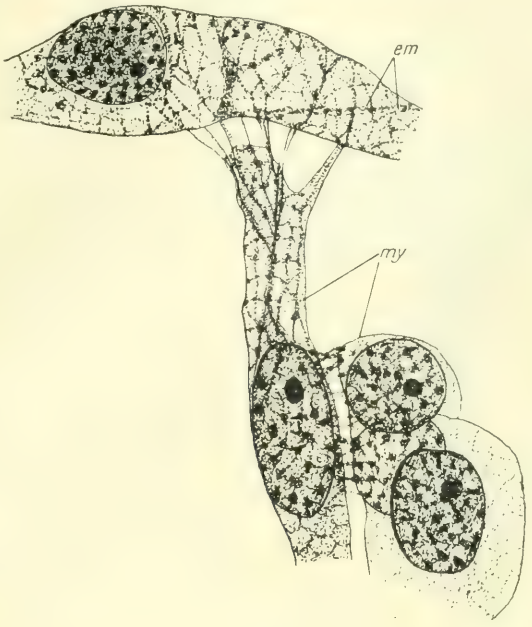

Fig. 41.

Drei Myoblasten. Der ältere legt die ersten Fibrillen an; die rechts von ihm liegenden jüngeren sind mit ihm durch Plasmabrücken verbunden. Die epithelialen Körnchenreihen ziehen durch die Plasmabrücken der Epithelmembranen. *my*, Myoblasten; *em*, Membran zwischen benachbarten Epithelzellen. Anlage des Adductor posterior einer *Unio*, 15 Tage nach der Infektion. Färbung: Eisenhämatoxylin. Vergr. 1754 : 1. Nicht verkleinert.

Erscheinung, die bei *Unio* öfters zu beobachten ist, nämlich die Ausbildung von Plasmabrücken zwischen den in Bildung begriffenen Muskelzellen und den Myoblasten. Daß hier nicht, wie es bei ausgebildeten Muskeln geschehen kann, durch bindegewebige Elemente die Plasmaverbindungen vorgetäuscht werden konnten, liegt bei diesen jungen Stadien wohl auf der Hand. Es mag schon hier erwähnt werden, daß es mir bei ausgewachsenen Exemplaren niemals gelang, derartige Plasmaverbindungen zwischen den Muskelfasern zu finden (vgl. Kultschitzky 1887, Barfurth 1891, Studnizka 1898, Schaffer 1899).

Anderseits spricht für die Ausbildung solcher Plasmabrücken zwischen den Mesodermzellen und auch den pseudopodienartigen Fortsätzen nach dem Epithel wohl der Umstand, daß die Myoblasten noch recht embryonalen Charakter tragen. Ja, vielfach sind sie von den ebenfalls mesodermalen Bindegewebszellen nicht zu unterscheiden. Nur ihre Lage nahe einigen etwa schon deutlich differenzierten Myocyten, mit denen sie in engem Verband stehen müssen, kann ein Kriterium dafür sein, sie als Myoblasten ansprechen zu dürfen.

Einen schon etwas weiter entwickelten Myocyten zeigt Fig. 42 (*Unio* 13—14 Tage nach der Infektion). Der Kern ist noch wenig gestreckt. Die Plasmawaben sind ziemlich klein. Außer mehreren deutlich ausgebildeten Fibrillen sind auch einige im Entstehen begriffene erkennbar, die noch von den Granulareihen umhüllt sind; endlich finden sich noch einige Körnchenreihen vor. Zum Teil ist das Plasma den vorausgeschickten Pseudopodien schon nachgewandert und hat sich an die Epithelmembran angelegt. Zum Teil sind aber die nach beiden Seiten weit ausgreifenden Fortsätze noch gut erhalten. An der Ansatzstelle einer jeden Körnchenreihe, Fibrille oder eines pseudopodienartigen Fortsatzes ist ein Verschmelzungsknoten sichtbar, von dem aus eine Körnchenreihe durch das Epithel hindurchzieht. Das Epithel ist bereits etwas vacuolisiert.

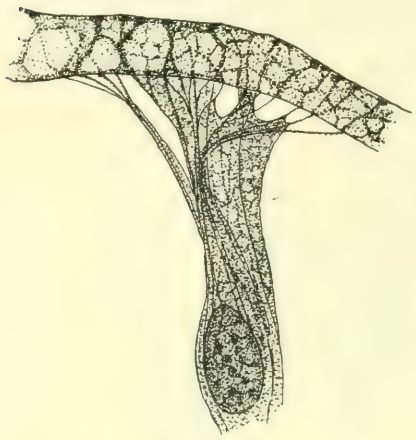

Fig. 42.
Myocyt mit eben angelegten, von den Verschmelzungsknoten ausgehenden Muskelfibrillen. Anlage des Adductor posterior einer *Unio*, 13—14 nach der Infektion. Färbung: Hämatoxylin-Eosin. Vergr. 1754 : 1. Nicht verkleinert.

Ein so starkes lokales Anschwellen, wie es bei *Anodonta* die Regel war, kann man bei *Unio* selten feststellen. Eine von diesen ausnahmsweise stark ausgebildeten Anschwellungen zeigt Fig. 43 (*Unio* 13—14 Tage nach der Infektion). Im Epithel finden sich umfangreiche Vacuolen. Auch die Plasmamaschen sind recht groß. Der Myocyt besitzt einen noch fast runden Kern mit Chromatingerüst, der in einer buckelförmigen Auftreibung inmitten großmaschigen Plasmas liegt. Während dieser Teil der Zelle noch recht embryonalen Charakter trägt, so daß

man glauben könnte, einen noch undifferenzierten Myoblasten vor sich zu haben, besitzt die andre kleinmaschige Partie bereits gut ausgebildete Fibrillen (*mf*), die alle an je einem Verschmelzungsknoten (*vk*) an der Basalmembran enden.

Wie man aus dieser Figur und aus den vorherigen (Fig. 40, 41, 42) ersieht, liegen bei *Unio* die Verschmelzungsknoten meist etwas nach dem Epithel hin verschoben, nicht, wie bei *Anodonta*, median auf der Grenzmembran. Von diesen Verschmelzungsknoten gehen sowohl Körnchenreihen als auch eben angelegte epitheliale Fibrillen (*ef*) durch das Epithel hindurch (Fig. 43). Auch die Knoten am distalen Ende der Körnchenreihen sind gut zu erkennen. Jedenfalls erinnern die rings von Granula umgebenen epithelialen Fibrillen, die zum Teil noch recht stark geknickt, zwischen den Wabenreihen liegen, stark an die Fig. 38 von *Anodonta*.

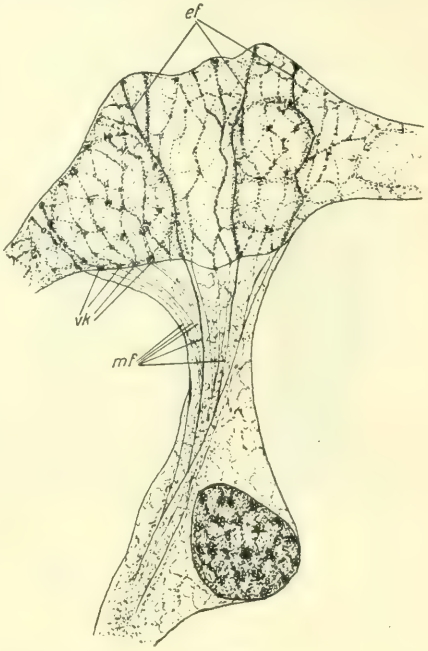

Fig. 43.

Myocyt mit Muskelfibrillen. Von den Verschmelzungsknoten aus ziehen auch schon einige epitheliale Fibrillen innerhalb der Körnchenreihen durch das Epithel. *vk*, Verschmelzungsknoten; *ef*, epitheliale Fibrillen, *mf*, Muskelfibrillen. Anlage des Adductor posterior einer *Unio*, 13—14 Tage nach der Infektion. Färbung: Hämalaun-Eosin; Vergr. 2625 : 1. Auf $^4/_5$ verkleinert.

Auf älteren Stadien tritt dann auch die Reduktion des Epithels, eine teilweise Degeneration der Epithelkerne und die Resorption der Grenzmembran sowie der Verschmelzungsknoten ein. Die Muskelfibrillen und epithelialen Fibrillen bilden dann einen homogenen Faden, so daß dann wieder der Gesamteindruck derjenige von Fig. 32 ist. Also: bei *Unio* zeigt die Anlage der Muskulatur und des Haftepithels weitgehende Übereinstimmung mit den bei *Anodonta* gemachten Beobachtungen.

c. Ergänzung durch *Cyclas cornea*.

Bei *Anodonta* und *Unio* läßt sich das wahre Verhältnis zwischen Muskulatur und Epithel nur während der kurzen Zeit der Anlage der

definitiven Muskeln erkennen. Bedeutend günstiger liegen in dieser Hinsicht die Verhältnisse bei *Cyclas cornea*. Fig. 44 gibt ein Stück des Schließmuskels eines jungen Exemplars wieder, das sich noch in der Kieme des Muttertieres befand. Diese *Cyclas* war in ihrer gesamten Organentwicklung aber schon viel weiter fortgeschritten als die zuletzt beschriebenen Anodonten. Trotzdem zeigen sich in gleicher Höhe mit der Grenze des Haftepithels noch deutlich die Verschmelzungsknoten, obwohl dort zwischen Epithel und Muskel eine Grenzmembran nicht zu erkennen ist. Aber die Verschmelzung der Muskelfibrillen mit »epithelialen Fibrillen« ist auch hier wohl nicht zu bezweifeln. Außer

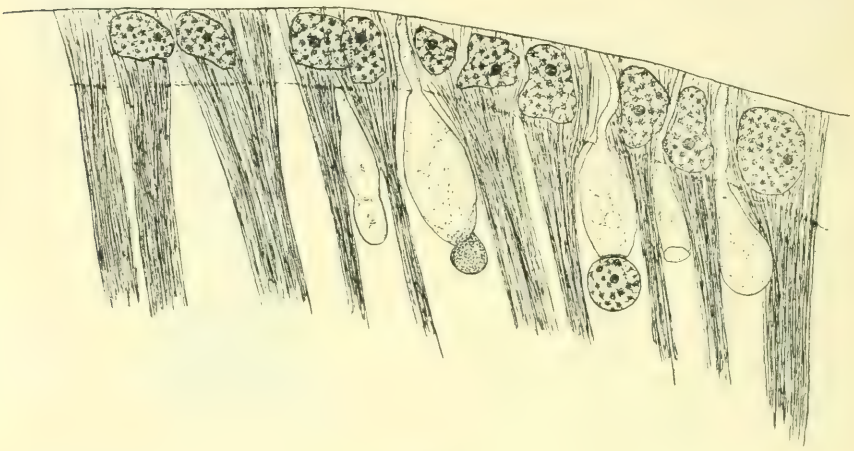

Fig. 44.

Teil des Adductor anterior am Schalenansatz einer *Cyclas cornea*. Die Verschmelzungsknoten sind noch sichtbar. *Cyclas*-Embryo noch in der Kieme des Muttertieres. Färbung: Borax-Pikro-Indigocarmin. Vergr. 1165 : 1. Auf $^4/_5$ verkleinert.

der fädigen Struktur des Plasmas im Haftepithel zeigt Fig. 44 sehr schön, wie in der Richtung von rechts nach links die Degeneration der Epithelkerne immer mehr fortschreitet. Daß diese Deformierung nicht durch mangelhafte Fixierung hervorgerufen ist, erkennt man sofort, wenn man auf den ganz rechtsgelegenen großen, runden Epithelkern oder auf den Kern am Ende der Drüse achtet. Auf die Funktion dieser Drüsen, deren Ausführungsgänge durch das Haftepithel hindurchdringen und die bei *Anodonta* und *Unio* nicht vorkommen, kann ich nicht eingehen. Zu erwähnen ist noch, daß ich bei dem Muttertier, also einer ausgewachsenen *Cyclas*, die Verschmelzungsknoten nicht mehr feststellen konnte. Auch bei diesem Exemplar bot sich ein ähnliches Bild, wie es Fig. 32 von *Anodonta* zeigt.

d. Das ausgebildete Haftepithel bei *Anodonta*.

In Fig. 45 erkennt man, wie sich die spiraliggestreiften Muskelfasern in Fibrillenbündel auflösen und scheinbar in das fädige Haft-

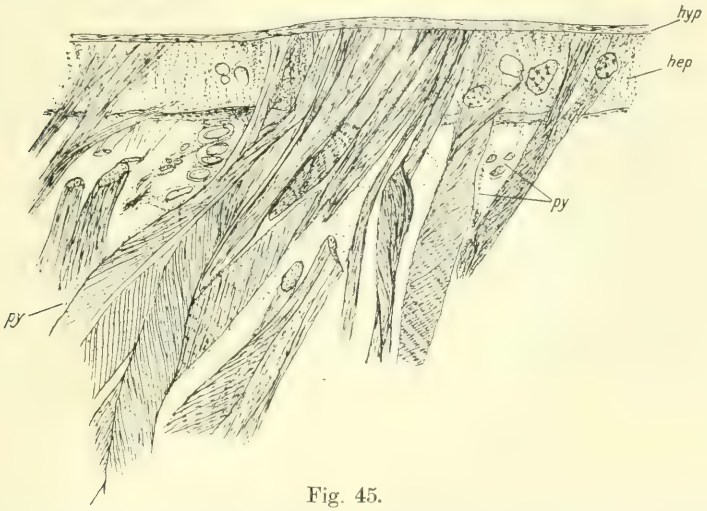

Fig. 45.

Teil des Adductor posterior am Schalenansatz mit spiraliggestreiften Muskeln einer etwa 5 cm messenden *Anodonta*. *hep*, Haftepithel; *hyp*, Hypostracum; *py*, Perimysium. Färbung nach MALLORY. Vergr. 840 : 1. Auf $^4/_5$ verkleinert.

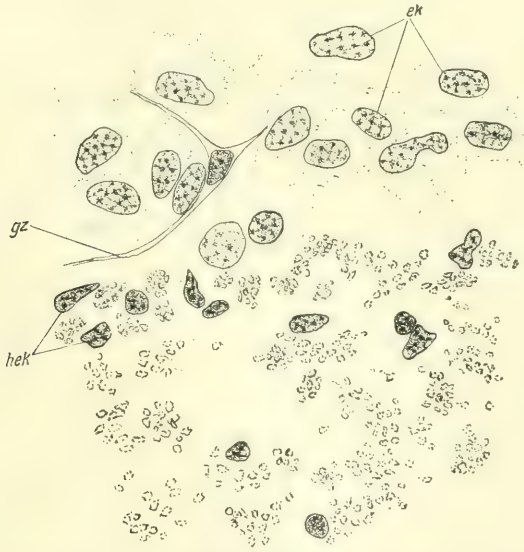

Fig. 46.

Oberflächenaufsicht auf das Haftepithel des Adductor posterior einer *Anodonta* von 2,59 mm Länge (Totalpräparat). *ek*, Epithelkern; *hek*, Haftepithelkern; *gz*, Ganglienzelle. Färbung: Hämatoxylin. Vergr. 694 : 1. Auf $^4/_5$ verkleinert.

epithel (*hep*) eindringen. Es gilt also für diese Muskelfasern dasselbe, was oben schon bei der Erläuterung der Fig. 32 von den längsgestreiften Muskelfasern des Protractors gesagt wurde. Auch die degenerierten Epithelkerne sind zum Teil sichtbar.

Ein recht instruktives Bild für die Degeneration der Haftepithelkerne gibt Fig. 46. Sie stellt ein Aufsichtsbild auf den Ansatz des hinteren Schließmuskels einer *Anodonta* von nur 2,59 mm Länge dar (Totalpräparat mit Schale). Während im oberen Teil der Zeichnung die polygonalen Mantelepithelzellen mit ihren normalen großen Kernen (*ep*) klar zu erkennen sind, verschwinden in der unteren Partie, d. h. im Gebiet des Muskelansatzes die Zellgrenzen vollständig. Die Kerne (*hek*) sind bedeutend kleiner, weniger zahlreich, dunkler gefärbt, allem Anschein nach stark degeneriert (vgl. auch Fig. 39 und 44). In Bündeln vereinigt sieht man dazwischen die epithelialen Fibrillen in der Aufsicht, wie sie an der Schale mit Hilfe von Knöpfchen oder Plättchen befestigt sind.

e. Der Mantelrand von *Anodonta* und *Unio*.

Wie schon oben (Morphologie der Muskulatur des Mantels) ausgeführt wurde, sind bei der ausgewachsenen *Anodonta* die Radiärmuskeln des Mantelrandes auch an der Schale befestigt, und zwar findet sich auch hier ein typisches Haftepithel. Die Insertion geschieht in der sogenannten Mantellinie, die sich als deutlicher Eindruck an jeder Schale (vgl. Fig. 2 *mali*) erkennen läßt. Wie wir ferner schon sahen, endet die Mantellinie ein wenig dorsalwärts von den Eindrücken, welche die Schließmuskeln (Fig. 2 *Add.ant.* und *Add.post.*) auf der Schale hervorrufen (vgl. auch Fig. 3 *mali*). Es ist also zu vermuten, daß in der Nähe der beiden Adductoren bei jungen Tieren auch zuerst ein deutliches Haftepithel zur Befestigung des Mantels an der Schale entsteht. Über die Ausbildung des Mantels ist allgemein Folgendes vorauszuschicken. Sobald die junge *Anodonta* nach Beendigung der parasitären Periode frei wird, folgt ein starkes Wachstum des Mantels, der dann sofort auch die Schale aufbaut. Dieses rasche Vergrößern des Mantels und damit auch der Schale dauert so lange, bis das Tier eine Länge von mehreren Millimetern erreicht hat. In dem dünnen Mantel, dessen Epithelzellen sehr stark in die Länge gestreckt werden, liegen nur einzelne Muskelzellen zerstreut. So ist es erklärlich, daß es recht schwer ist, auf den Schnitten eine zufällig gut getroffene Muskelzelle auf die Art der Insertion an der Schale hin zu untersuchen. Das erste deutliche Bild fand sich bei einer *Anodonta* von 5.7 mm

Länge. Auf Fig. 47, die aus zwei aufeinander folgenden Schnitten kombiniert wurde, ist wohl zur Genüge zu erkennen, wie schmal der Durchmesser des Mantels und wie gering die Dicke der Epithelzellen (*mep*) ist. Selbst die Kerne (*ek*) sind durch die starke Streckung des Mantels deformiert. Zufällig liegen auf diesem Schnitt sogar zwei Muskelfasern (*mr*) dicht zusammen. Das Epithel an der Insertionsstelle ist an der — durch Entkalken stark gewellten — Perlmutterschicht (*pe*) haften geblieben. An der Haftstelle des Muskels selbst ist ein Epithel nicht nachzuweisen. Doch ist der Durchmesser des benachbarten Epithels (*mep*) recht schmal. Es scheint dort sogar eine etwas fädige Struktur vorhanden zu sein. Die deutlich gefärbten und dicht gedrängten Fibrillen sind bis an die Perlmutterschicht zu verfolgen. Diese jungen Muskelzellen gewähren schon ein ähnliches Bild, wie ein Schnitt durch das Mantelhaftepithel einer ausgebildeten Muschel (vgl. z. B. Fig. 50). Es ist wohl anzunehmen, daß an dieser Stelle das eigentliche Haftepithel nur ganz dünn ist, und daß wegen der vielen starkgefärbten Fibrillen seine innere Grenze nicht wahrnehmbar ist.

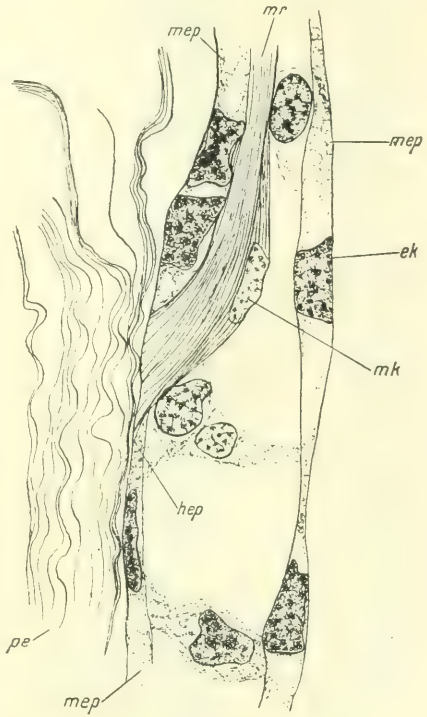

Fig. 47.

Ansatz der Muskulatur in der Mantellinie ventral vom Adductor anterior einer *Anodonta* von 5,7 mm Länge. (Aus zwei Schnitten kombiniert). *ek*, Epithelkern; *mep*, Mantelepithel; *hep*, Haftepithel; *mk*, Muskelkern; *mr*, Radiärmuskel; *pe*, Perlmutterschicht. Färbung: Eisenhämatoxylin. Vergr. 1754 : 1. Auf $^4/_5$ verkleinert.

Bei etwas größeren Exemplaren wird es dann leichter, die Art des Muskelansatzes zu untersuchen. Bei einer bestimmten Größe des Tieres hört das rasche Längenwachstum des Mantels und der Schale auf. Die Breite des Mantels nimmt zu, und auch die Epithelzellen (*mep*) erreichen eine bedeutende Höhe. Dies zeigt wohl treffend ein Vergleich der Fig. 47 und 48, welche beide mit derselben Vergrößerung gezeichnet wurden. Die letzte Figur stammt von einer *Anodonta* von

7,8 mm Länge. Unter den hier vorliegenden günstigeren Bedingungen ist es natürlich bedeutend leichter, zu beobachten, wie die Muskelzellen mit Hilfe eines so hohen Haftepithels (*hep*) an der Schale (*pe*) befestigt werden. Die Fig. 48 dürfte wohl das instruktivste der vielen Bilder sein, die diese junge *Anodonta* bot. Man erkennt recht deutlich die feinere Struktur des Epithelplasmas. Abgesehen von einigen Vacuolen hat sich das Plasma in feine Fäden differenziert. An dem unteren Teil der Zeichnung ist die Basalmembran des Mantelepithels (*mep*) noch gut zu erkennen. Aber das dort liegende, dunkler gefärbte Epithelplasma zeigt doch an, daß an dieser Stelle eine gewisse Umwandlung vor sich geht. Eine deutliche Körnelung macht sich vielfach bemerkbar. Vom Muskel (*mr*) treten einige Fibrillen an das Epithel. Doch auch im Epithel selbst liegen in ihrer Fortsetzung Fibrillen (*aef*), die zum Teil schon die äußere Membran erreicht haben. Man könnte meinen, die Muskelfibrillen gingen durch die Epithelzellen hindurch. Doch auffällig ist die starke Ansammlung der dunklen Körnchen, die diese Fibrillen (*aef*) im Epithel begleiten und dicht umhüllen. Außerdem scheinen die etwas gekrümmten Fibrillen auch mit der übrigen Struktur des Epithelzellenplasmas in inniger Beziehung zu stehen. Das ganze Gepräge dieser Partie erinnert lebhaft an die oben so oft beobachteten Körnchenreihen bei der Bildung der epithelialen Fibrillen. In Fig. 48 wurde gerade eine Stelle

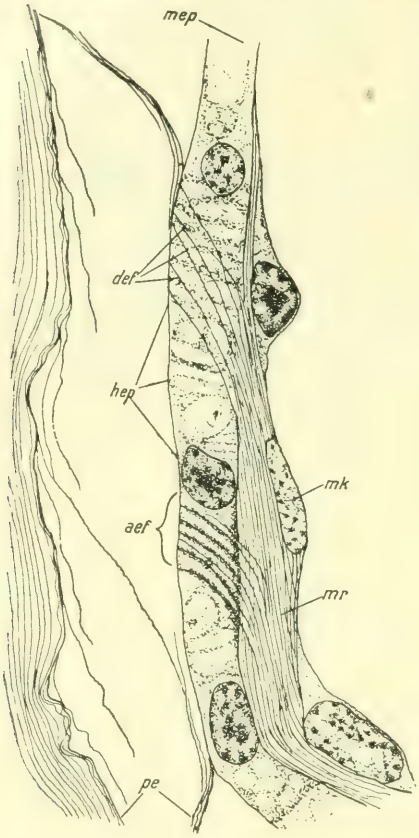

Fig. 48.

Mantelhaftepithel ventral vom Adductor posterior einer *Anodonta* von 7,8 mm Länge mit fertigen und soeben angelegten Fibrillen. *def*, definitive epitheliale Fibrillen; *mep*, Mantelepithel; *hep*, Haftepithel; *mr*, Radiärmuskeln; *aef*, soeben angelegte epitheliale Fibrillen; *mk*, Muskelkerne; *pe*, Perlmutterschicht. Färbung: Hämalaun-Eosin. Vergr. 1754 : 1. Auf $^4/_5$ verkleinert.

getroffen, an der die epithelialen Fibrillen des Haftepithels soeben innerhalb der Körnchenreihen entstanden sind. Zwischen den Fibrillen selbst ist die Basalmembran nicht mehr nachweisbar. Die sonst oft gefundenen Verschmelzungsknoten sind hier nicht zu erkennen. Vielleicht wurden sie schon gleichzeitig mit der Basalmembran resorbiert.

Im oberen Teil der Fig. 48 sieht man sofort, daß dort das Haftepithel (*hep*) seine definitive Struktur angenommen hat. Schräg zwischen den Plasmafäden des Epithels verlaufen Fibrillen (*def*), doch ohne Körnchenreihen, die mit den Muskelfibrillen in engstem Zusammenhang stehen. Auch an den Stellen, wo diese epithelialen Fibrillen mit den Muskelfibrillen verschmolzen sind, fehlt die Basalmembran des Epithels. Eine eingehende Untersuchung der Nachbarschnitte der Serie ergab deutlich, daß diese Partie des Muskels überall vermittels solcher, schräg durch das Plasma der Epithelzellen verlaufenden Fibrillen (*def*) an der Außenmembran und somit an der Schale befestigt war.

Das gleiche Resultat ergeben Schnitte durch das Mantelhaftepithel von ausgewachsenen Exemplaren von *Anodonta* oder *Unio* (Fig. 49 und 50). Die Fig. 49 läßt erkennen, wie deutlich sich das Haftepithel (*hep*) durch seine fädige Plasmastruktur vom benachbarten Mantelepithel (*mep*) abhebt. Aber schräg durch das Haftepithel hindurch ziehen die epithelialen Fibrillen, welche die Muskelfibrillen an der Schale befestigen. Daß bei diesen ausgebildeten Stadien keine Ver-

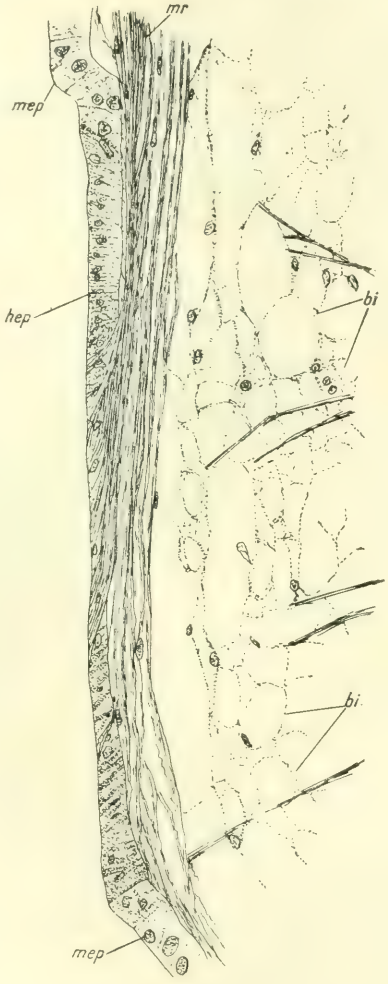

Fig. 49.

Mantelhaftepithel aus der Mitte des Mantelrandes einer *Anodonta* von etwa 4 cm Länge. *mep*, Mantelepithel; *hep*, Haftepithel; *mr.*, Radiärmuskeln; *bi*, Bindegewebe mit darin eingebetteten feinen Muskelfasern. Färbung: Hämalaun-Eosin. Vergr. 267 : 1. Auf $^4/_5$ verkleinert.

schmelzungsknoten und auch keine deutliche Basalmembran des Epithels nachweisbar sind, zeigt Fig. 50. Auch erkennt man vielfach, daß jeder Muskelfibrille (*mf*) eine epitheliale Fibrille (*ef*) im Haftepithel (*hep*) entspricht, die schräg durch die Secretionsfäden hindurchstreicht.

Die Untersuchungen über die Bildung des Mantelhaftepithels zeigen weitgehende Übereinstimmungen mit den Beobachtungen, die oben am Haftepithel der Schließmuskeln gemacht wurden. Es mag daher hier noch einmal kurz das Resultat der unter verschiedenen Bedingungen gemachten Beobachtungen festgestellt werden: Die Verbindung der Muskeln mit der Kalkschale der Muscheln geschieht durch die

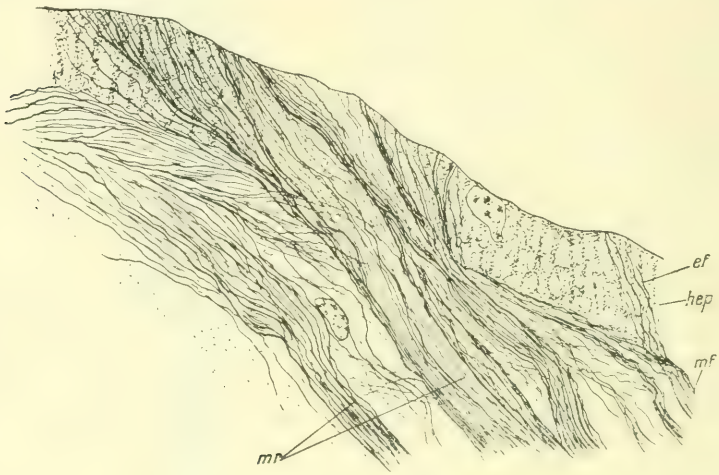

Fig. 50.

Teil des Mantelhaftepithels nahe am Branchialsypho einer ausgewachsenen, etwa 6—7 cm langen *Anodonta* bei stärkerer Vergrößerung. *ef*, epitheliale Fibrille; *hep*, Haftepithel; *mf*, Muskelfibrille; *mr*, Radiärmuskeln. Färbung: COERULEIN-S. Vergr. 1050 : 1. Auf $^4/_5$ verkleinert.

Vermittlung eines besonders differenzierten Epithels, des sogenannten Haftepithels. Dieses hat, wie jedes andre Epithel, einmal die Funktion, einen Schalenstoff zu secernieren; diese besondere Schalenschicht ist das Hypostracum. Zweitens hat dieses Haftepithel, das durch Zellverbindung innig mit den Muskelzellen vereinigt ist, die Aufgabe, die »epithelialen Fibrillen« zu bilden, die ihrerseits an dem einen Ende mit je einer Muskelfibrille verschmelzen, am andern Ende am Hypostracum angekittet sind.

Man könnte geneigt sein, dies Haftepithel mit der bei den Arthropoden beobachteten STAMMschen »epithelialen Sehne« zu vergleichen, die mit dem Haftepithel hinsichtlich seiner Entstehung und definitiven

Ausbildung große Ähnlichkeiten zeigt. Ich muß mich an dieser Stelle darauf beschränken auf die Arbeiten von Stamm (1904, 1909, 1910) und Törne (1911) hinzuweisen. Es ist aber zu bemerken, daß die Verbindung zwischen Muskeln und Epithel bei *Anodonta* doch anscheinend eine noch innigere ist, als bei den Arthropoden. Bei letzteren »kann zwischen Muskel und Sehne die Grenze als eine feine Linie deutlich hervortreten, aber auch in andern Fällen nur wenig auffällig sein« (Stamm 1910). Demgegenüber zeigte sich bei *Anodonta*, *Unio* und *Cyclas*, daß die Basalmembran mitsamt den Verschmelzungsknoten resorbiert wird, so daß dann die Epithel- und die Muskelzellen durch eine echte Plasmaverbindung aufs engste verschmolzen sind. Dabei wird zu jeder Muskelfibrille eine epitheliale Fibrille gebildet, die in der direkten Fortsetzung der Muskelfibrille liegt. Somit steht also jede Muskelfibrille, wenn auch indirekt, mit der Muschelschale in Verbindung.

2. Die Entstehung der spiraliggestreiften Muskeln mit heterogenen Fibrillen in den Adductoren.

Die bisher auf die Art ihrer Genese hin untersuchten Muskeln gehören alle zu den längsgestreiften; in ihnen verlaufen die homogenen Fibrillen mehr oder weniger parallel der Längsachse der Muskelzelle (vgl. z. B. Fig. 32). Wie wir aber schon oben feststellten (Fig. 3), besteht beim ausgewachsenen Exemplar einer *Anodonta* nur etwa die Hälfte der Schalenschließmuskeln, nämlich das nach dem äußeren Schalenrand hin liegende Segment, aus längsgestreiften Muskelzellen. Der übrige Teil der Adductoren zeigt die sogenannten spiraliggestreiften Muskelfasern, wie wir sie in Fig. 45 schon kennen gelernt hatten. Doch ist die Art der Streichrichtung der Fibrillen nicht der einzige Unterschied zwischen diesen beiden Muskelarten. Bedeutend wichtiger ist wohl die Verschiedenheit im Bau der Fibrillen selbst. Gerade auf diesen Umstand haben viele Autoren kein besonderes Gewicht gelegt und so Anlaß zu einer großen Verwirrung in der älteren Literatur gegeben. So kann die spiralige Streifung eines gedehnten Muskels auf den ersten Blick sehr leicht als Längsstreifung aufgefaßt werden (vgl. z. B. Fig. 73). Und anderseits können die oft gekräuselten Fibrillen der kontrahierten längsgestreiften Muskel eine Schrägstreifung vortäuschen. Besonders diejenigen — übrigens recht zahlreichen — Forscher, welche ungefärbte, macerierte Muskelzellen untersuchten, waren einer solchen Täuschung leicht ausgesetzt und sind ihr auch oft zum Opfer gefallen. Hätte man das eigentlich wesentliche, die verschiedene Bauart der

Fibrillen mehr in den Vordergrund gestellt, so wäre die vielumstrittene Frage nach der Struktur der beiden Muskelarten im Schließmuskel von *Anodonta* wohl vielfach kritischer und sachlicher behandelt worden.

Während sich in der längsgestreiften und in der früher von ihr getrennten glatten oder homogenen Muskelzelle stets homogene Fibrillen finden, treten in den spiraliggestreiften oder auch kürzer: in den spiraligen Muskelfasern heterogen gebaute Fibrillen auf. Die um die Sarcoplasmaachse in spiraligen Windungen verlaufenden Fibrillen bestehen nach Knoll aus abwechselnd einfach- und doppeltlichtbrechenden Partien. Auf die optischen Eigenschaften soll später noch eingegangen werden. Doch ist hier die Tatsache bereits festzustellen, daß bei der Färbung sich ganz gesetzmäßig jedesmal ein Abschnitt der Fibrille stärker färbt als der ihm vorausgehende und der ihn folgende. So erscheint bei gefärbten Präparaten stets die Fibrille aus abwechselnd helleren und dunkleren Abschnitten zusammengesetzt. Auf Grund dieser Farbreaktion darf man also der Fibrille des spiralig gestreiften Muskels einen heterogenen Bau zusprechen; dagegen erweist sich, wie schon oben gesagt, die Fibrille des längsgestreiften Muskels bei allen Färbungen als homogen.

Welche verschiedenen Funktionen die aus diesen beiden Muskeltypen aufgebauten Partien der Adductoren haben, wurde schon oben im Kapitel über die Morphologie und Physiologie der Schließmuskeln auseinandergesetzt. Es mag hier noch kurz erwähnt werden, daß — bei ausgewachsenen Exemplaren — die spiraliggestreiften Muskelfasern die rasche Kontraktion bewirken, während die längsgestreiften dem Ligament bei geschlossenen Schalen das Gleichgewicht halten und ein Öffnen der Schalen verhindern.

Es fragt sich nun: Wann entstehen die ersten Muskeln mit heterogenen Fibrillen? und weiter: Wie entstehen die heterogenen Fibrillen?

Zur Untersuchung dieser Frage standen mir die Schnittserien durch folgende Najaden zur Verfügung:

Anodonta	von	5,7 mm	Länge;	Färbung:	Eisenhämatoxylin.
Unio	»	7,8	»	»	»
Anodonta	»	7.8	»	»	Hämatoxylin-Eosin.
Unio	»	12,5	»	»	» »
Anodonta	»	14	»	»	Eisenalaun-Sulfalizarin-Kristallviolett.
»	»	18	»	»	Mallory; Eisenhämatoxylin
»	»	22	»	»	Eisenhämatoxylin und Hämalaun-Eosin.

Mehrere Anodonten von etwa 3 cm Länge; Färbung: Eisenalaun-Sulfal.-Kristallviolett u. Safranin.
» » » » 5—6 » Länge; Färbung: Eisenhämatoxylin (Celloidineinbettung).

Trotz dieses ziemlich umfangreichen Materials war es nicht möglich, ein vollkommen abgeschlossenes Bild über die Entstehung der spiraliggestreiften Muskeln zu gewinnen. Man wird leicht einsehen, daß sicher durch die verschiedenen Standorte, von denen die einzelnen Muscheln stammen, auch ganz bestimmte, doch stets verschiedene Faktoren mitwirkten und die Entwicklung des Tieres beeinflußten. So wird man wohl nicht mit Unrecht annehmen dürfen, daß z. B. die *Unio*, welche im fließenden Wasser lebt, im allgemeinen eine frühere Entwicklung der spiraliggestreiften Muskeln aufweisen wird als die meist in stehendem Wasser lebende *Anodonta*. Die untersuchte *Unio* von 7,8 mm Länge hat diese Vermutung auch bestätigt.

Allerdings wird sich im folgenden herausstellen, daß die Muskeln mit heterogenen Fibrillen sich auf zweierlei Weisen bilden können. Doch ist zu betonen, daß das vorliegende Material keineswegs zur Entscheidung der Frage ausreichend ist. Vielleicht lassen sich diese verschieden erscheinenden zwei Typen doch auf einen zurückführen. Daher sollen, in Anbetracht der Wichtigkeit dieser Frage, die Beobachtungen an den einzelnen Exemplaren nebeneinandergestellt werden. Der weitere Ausbau muß eingehenden, noch umfangreicheren Untersuchungen überlassen bleiben.

Fig. 51.
Umwandlung eines längsgestreiften Muskels mit homogenen Fibrillen in einen spiraliggestreiften mit heterogenen Fibrillen. — Aus dem Adductor anterior einer *Anodonta* von 5,7 mm Länge. Färbung: Eisenhämatoxylin. Vergr. 1754 : 1. Auf $^4/_5$ verkleinert.

Die jüngste Muschel, die auf die Entstehung der spiraligen Muskulatur untersucht wurde, war eine *Anodonta* von 5,7 mm. Die Schnitte durch die Adductoren waren mit Eisenhämatoxylin gefärbt. Während die meisten Muskelfasern ihr gewöhnliches Aussehen haben, also ein mäßig stark gefärbtes Sarcoplasma mit deutlichen, homogenen Fibrillen zeigen, erscheinen einige Muskeln stärker gefärbt, ihr Plasma grobkörnig. Meist besitzen diese Fasern auch nicht überall dieselben Durchmesser. Ganz unregelmäßig sind sie oft angeschwollen. Dann finden sich wieder Stellen, an denen die Muskelzelle ganz schmal geworden ist. Man könnte auf den ersten Blick die Schuld auf schlechte Konservierung

schieben, doch dem widerspricht der gute Zustand des andern Gewebes und seiner Kerne, die von Schrumpfung nichts erkennen lassen. Betrachtet man diese oft unförmigen Muskelzellen genauer, so findet man, daß der Kern, wenn er überhaupt noch in dem starkgefärbten Sarcoplasma sichtbar ist, meist einen tiefdunklen Ton zeigt. Und gerade an den Stellen dieser eigenartig geformten Muskeln, an denen das Sarcoplasma wieder eine etwas hellere Färbung angenommen hat, kann man oft folgende Erscheinung beobachten. Auf dem Muskel, oder wenigstens nahe der Oberfläche der Anschwellung, finden sich breite, anfangs etwas verwaschene, dunkle Flecke (Fig. 51 und Fig. 52 links). Diese eben als tiefer getonte Stellen auf dem dunklen Untergrund sichtbaren Gebilde zeigen dann schon meist eine schräg zur Achse des Muskels gerichtete Anordnung.

Fig. 52.

Umwandlung zweier Muskelzellen mit homogenen Fibrillen in solche mit heterogenen Fibrillen. Aus dem Adductor anterior einer *Anodonta* von 5,7 mm Länge. Färbung: Eisenhämatoxylin. Vergr. 1165 : 1. Auf $^4/_5$ verkleinert.

Wenn endlich das Sarcoplasma noch mehr an Durchsichtigkeit gewonnen hat, kann man, wie in Fig. 52 auf dem unteren Teil des rechts gelegenen Muskels, zarte Verbindungslinien zwischen den eben beschriebenen dunklen Gebilden wahrnehmen. Diese feinen, um die Sarcoplasmaachse herumlaufenden Linien sind die Muskelfibrillen. Diese sind nun aber nicht mehr homogen, sondern heterogen, und die dunkel gefärbten Abschnitte sind meist noch von Körnchen umgeben. Gerade diese Körnchenansammlungen, die zweifellos an der Umbildung der Muskelfaser mit beteiligt sind, waren die oben erwähnten dunklen Gebilde, die in dem überall stark gefärbten Plasma zuerst sichtbar wurden (Fig. 51).

Diese Verhältnisse zeigte die untersuchte *Anodonta* jedoch bei nur wenigen Muskelfasern. Immerhin war an der Ausbildung der heterogenen Fibrillen und ihrer spiraligen Anordnung nicht zu zweifeln.

Das zweite Glied in der Untersuchung ist eine *Unio* von 7,8 mm Länge. Der vordere Schließmuskel zeigt nur längsgestreifte Muskelfasern; der hintere Schließmuskel aber bietet ein ganz eigenartiges Bild. Die eine Hälfte der Muskulatur besteht aus den bekannten langen

und ziemlich schmalen längsgestreiften Muskeln. Doch der andre Teil besteht aus ganz eigenartigen, riesig breiten Muskeln. Fig. 53 zeigt ein solches Bild. Links liegen die gewöhnlichen längsgestreiften Fasern; rechts dagegen folgt ein Gewirr von Muskeln, die zum Teil umeinandergeflochten sind, zum Teil sich auch zu einem einheitlichen Muskelkomplex vereinigt haben. Wenigstens bietet sich dieses Bild am Rande des Adductors, in der Nähe des Haftepithels dar. Nach dem Innern des Adductors hin trennen sich diese enorm umfangreichen Muskelkomplexe in eine Anzahl schmaler Muskelfasern. Manchmal ist selbst

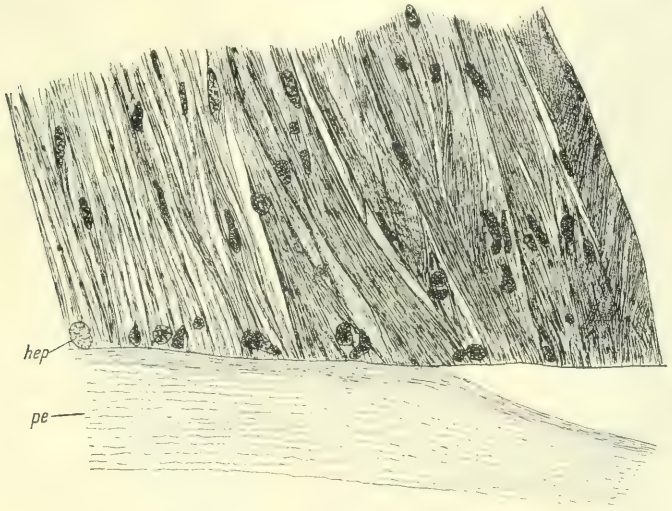

Fig. 53.

Ein Teil des Adductor posterior der 7,8 mm *Unio* am Schalenansatz. Links die längsgestreiften Muskeln mit homogenen Fibrillen, rechts die riesigen, spiraliggestreiften Muskeln. Eine Basalmembran des Haftepithels ist nicht wahrzunehmen. *hep*, Haftepithel; *pe*, Perlmutterschicht. Färbung: Eisenhämatoxylin. Vergr. 525 : 1. Auf $^4/_5$ verkleinert.

bei schwacher Vergrößerung schon eine deutliche, spiralige Anordnung der Fibrillen wahrzunehmen.

Betrachten wir nun diese eigenartigen, breiten, muskulösen Massen etwas genauer. Wie schon gesagt, ist vielfach ein Umschlingen, ein Verflechten der Muskeln zu erkennen. Während die Anschwellungen in der Nähe des Haftepithels wieder ein starkkörniges und dunkelgefärbtes Sacroplasma aufweisen, sind die schmäleren Muskelfasern, die nach dem Innern des Adductors hin gerichtet sind, nicht ganz so stark granuliert. Immerhin ist ihr Farbton doch meist dunkler als derjenige, welchen die längsgestreiften Muskelfasern zeigen.

Zunächst wollen wir etwa den in Fig. 54 dargestellten Muskel

genauer untersuchen. Wenn man bedenkt, daß die neben ihm liegenden längsgestreiften Muskeln bei derselben Vergrößerung einen Durchmesser besitzen, wie die in Fig. 51 dargestellte Muskelfaser, so kann man sich annähernd einen Begriff von der Breite und Stärke dieses in Fig. 54 dargestellten Muskels machen. Unverkennbar zeigt dieser eine starke Drehung. Wenn man noch beachtet, daß diese Muskelkomplexe an ihrem proximalen Ende in mehrere schmälere Fasern zerspalten sind, so erscheint wohl die Möglichkeit nicht ausgeschlossen, daß die distalgelegene breite Partie durch Verflechten mehrerer Muskelfasern entstanden ist. Wie dem auch sei, ob dieser riesige Muskel aus mehreren einzelnen Muskelfasern oder vielleicht durch Drehung einer einzigen, starkgeschwellten Muskelzelle entstanden ist, so ist vor allem die Tatsache festzustellen, daß die Fibrillen in Spiralen angeordnet sind und, was das Wichtigste ist, daß die Fibrillen nunmehr einen heterogenen Bau aufweisen. Wie fest die Verbindung der einzelnen Windungen hier schon sein muß, erkennt man aus dem Umstand, daß die dunkler gefärbten Abschnitte der Fibrille bereits eine ganz gesetzmäßige Anordnung aufweisen, was für eine gemeinsame, gleichartige Funktion der Fibrillen in den verschiedenen durch Verflechten zusammengelagerten Partien spricht.

Fig. 54.
Ein Muskel mit spiralig verlaufenden, heterogenen Fibrillen. Aus dem Adduktor posterior der 7,8 mm *Unio*. Färbung: Eisenhämatoxylin. Vergr. 1754 : 1. Nicht verkleinert.

Sollte etwa der Muskel durch Verflechten mehrerer Einzelfasern entstanden sein, so muß unbedingt eine Zellverschmelzung stattgefunden haben, damit eine so gleichartige Anordnung zustande kommen konnte. Diese Notwendigkeit scheint auch später erfüllt zu werden. Wenigstens zeigt Fig. 55 kaum noch etwas von den Falten, die durch die Drehung und durch das Verflechten bedingt wurden. Die Oberfläche der Muskelfaser ist glatt. Nur die stellenweise mehr oder weniger dicht zusammengedrängten Fibrillen ergeben einen helleren oder dunkleren Streifen, der über den riesigen Muskel hinwegzieht. Man muß übrigens beachten, daß dieser in Fig. 55 dargestellte Muskelzug bei 1165facher, die Fig. 54 aber bei 1754facher Vergrößerung entworfen wurden. Sehr klar zeigt

Fig. 55 die gesetzmäßige Anordnung der dunkler gefärbten Elemente der Fibrillen. Ganz nahe dem Haftepithel liegt ein einzelner, großer und tieftingierter Muskelkern (*mk*). Er ist umgeben von mehreren schmäleren Muskelzügen, die sich alle von dem starken abgespalten haben. Bis an die Grenze des Haftepithels (*hep*) sind noch die dunkleren Partien der Fibrille, also die heterogene Struktur, zu verfolgen,

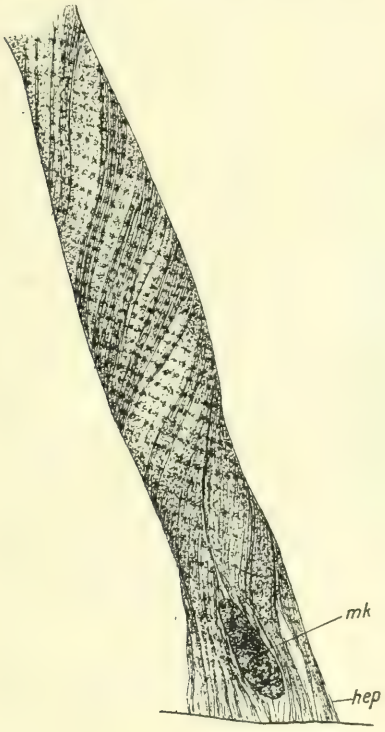

Fig. 55.

Ein spiralig gestreifter Muskel mit gut ausgebildeten, heterogenen Fibrillen. Die ungleich dichte Lagerung zeigt noch deutlich die Entstehungweise des Muskels. Adductor posterior der 7,8 mm *Unio*. *hep*, Haftepithel; *mk*, Muskelkern. Färbung: Eisenhämatoxylin. Vergr. 1165 : 1. Nicht verkleinert.

Fig. 56.

Ein Muskel mit ungleich dicht liegenden, heterogenen Fibrillen. Aus dem Adductor posterior der 7,8 mm *Unio*. Färbung: Eisenhämatoxylin. Vergr. 1165 : 1. Auf $^4/_5$ verkleinert.

ebenso ist bis dort auch das Sarcoplasma stark granuliert. Eine Basalmembran des Haftepithels (*hep*) ist nirgends nachweisbar. Die Muskelfibrillen haben ihre ununterbrochene Fortsetzung in den homogenen epithelialen Fibrillen.

Geht die Entwicklung noch weiter, so erhält man schließlich Muskelfasern, die das Aussehen haben, wie es Fig. 56 darstellt. Im

oberen Teil liegen die Fibrillen, die alle typisch heterogen gebaut sind, gleichmäßig verteilt; jedoch finden sich im unteren Teil noch Stellen, die von einer Drehung Zeugnis ablegen. Es wechseln Abschnitte mit größerer und kleinerer Anzahl von Fibrillen. Gleichzeitig ist auch meist der Gehalt an plasmatischer Granula proportional dem Reichtum an Fibrillen. Es ist also stets zu beobachten, daß das Plasma um so körniger ist, je mehr Fibrillen ausgebildet werden. Der in Fig. 56 seitlich liegende Kern zeigt schon ein wenig vom Chromatingerüst, obwohl er noch sehr stark die Farbe aufgenommen hat. Ferner sind noch zwei Längsfurchen auf der Muskelzelle zu verzeichnen, die auch die Anordnung der dunklen Abschnitte der Fibrillen beeinflussen. Es erweckt den Anschein, als ob der Muskel eine Längsteilung vorbereite.

Fig. 57.

Spiraliggestreifter Muskel mit wenigen, heterogenen Fibrillen. Aus dem Adductor posterior einer 7,8 mm *Unio*. Färbung: Eisenhämatoxylin. Vergr. 1754 : 1. Auf $^4/_5$ verkleinert.

Fig. 58.

Spiraliggestreifter Muskel mit vielen heterogenen Fibrillen, in Längsteilung begriffen. Aus dem Adductor posterior einer 7,8 mm *Unio*. Färbung: Eisenhämatoxylin. Vergr. 1165 : 1. Auf $^4/_5$ verkleinert.

Ein etwas andres Gepräge hat die in Fig. 57 dargestellte Muskelfaser. Anscheinend ist diese Form durch einfache Anschwellung einer Muskelzelle entstanden, wie wir es bei der 5,7 mm langen *Anodonta* auch fanden. Wenigstens ist festzustellen, daß die Anschwellung nach beiden Enden sich verjüngt und keine Drehung oder Verflechtung erkennen läßt. Man geht wohl nicht fehl, wenn man annimmt, daß der in Fig. 57 dargestellte Muskel mit relativ wenig Fibrillen nur ein älteres Stadium der in Fig. 51 und 52 beobachteten Entwicklung ist. Der Muskel hat bei weitem nicht das Volumen wie die in Fig. 56 und 55 wiedergegebenen. Auch besitzt diese Muskelfaser viel weniger Fibrillen. Dafür sind die helleren und dunkleren Abschnitte der einzelnen Fibrille

aber um so kürzer. Außerdem scheint die Muskelfaser auch eine Längsteilung vorzubereiten. Wenigstens ist eine Furche an der Oberfläche schon recht tief eingesunken, und die Fibrillen in beiden Zellen haben eine ganz verschiedene Richtung angenommen.

Ähnlich der zuletzt beschriebenen Form ist die in Fig. 58 dargestellte Muskelfaser. Die heterogenen Fibrillen sind dicht gedrängt. Der ganze Muskel ist bedeutend stärker als der in Fig. 57 wiedergegebene (vgl. die Vergrößerungen). Aber auch hier findet sich wieder eine Furche, die eine Längsteilung einzuleiten scheint. Sonst gilt für diesen Muskel (Fig. 58) im großen und ganzen das gleiche, wie für den zuletzt beschriebenen (Fig. 57).

Jedenfalls bot die 7,8 mm *Unio* eine ganze Fülle von interessanten Erscheinungen.

Im Gegensatz dazu ist über die *Anodonta* von 7,8 mm und auch über die *Unio* von 12,5 mm Länge nicht viel zu sagen. Die Schnittserien durch die Schließmuskeln waren mit Hämatoxylin-Eosin gefärbt. Außer den typischen längsgestreiften Muskelfasern fanden sich tiefer gefärbte, stark granulierte Muskelzellen. Oft kamen auch Verdickungen vor, wie sie schon bei der jüngsten *Anodonta* von 5,7 mm beschrieben wurden. Sonst waren nicht viele Einzelheiten festzustellen. Wenn sich auch manchmal ein Ansammeln von dunkleren Flecken auf dem Muskel bemerkbar machte, so konnte man doch nicht positiv behaupten, daß hier eine heterogene Fibrille entstanden sei. Bei beiden Exemplaren waren die heterogenen Fibrillen nicht mit Sicherheit nachzuweisen, obgleich die Muskeln doch bedeutend größere Maße hatten als die zuerst beschriebenen.

Die nächstgrößere Muschel, die zur Untersuchung herangezogen wurde, war eine *Anodonta* von 14 mm. Während die bisherigen Exemplare nach Konservierung mit Zenkerscher Lösung oder Sublimat-Eisessig mit Hämatoxylin-Eosin oder Eisenhämatoxylin gefärbt waren, wurde diese *Anodonta* in einem modifizierten Flemmingschen Gemisch konserviert und nach der von Benda angegebenen Eisenalaun-Sulfalizarin-Kristallviolettmethode gefärbt. Mit dieser Färbung lassen sich die feinsten, im Entstehen begriffenen Fibrillen nachweisen. Leider nahm das grobkörnige Plasma der Muskelzellen einen so dunklen Ton an, daß es an manchen Stellen schwer war, die Fibrillen deutlich zu verfolgen. Daher wurde bei späteren Untersuchungen mit dieser Methode die Lösung von sulfalizarinsaurem Natron, welches das Plasma und Chromatin färbt, in andrer Konzentration angewandt, wodurch auch klarere Bilder erhalten wurden. Immerhin gelang es bei diesem

Exemplar noch an vielen Schnitten die Verhältnisse der Fibrillen zu verfolgen. Soweit festgestellt werden konnte, finden sich in den Muskeln des vorderen wie in denen des hinteren Adductors nur homogene Fibrillen. Infolge der angewandten Färbungsmethode liegen zwar oft in der Nähe oder auch dicht an den Fibrillen plastosomatische Elemente (s. unten), doch können sie nie eine heterogene Struktur der Fibrillen vortäuschen. Denn wie wir noch sehen werden, färbt das Kristallviolett nur die eine Art der Fibrillenelemente intensiv, während die mit ihnen abwechselnden Abschnitte der Fibrille nur schwach getont sind. In den Muskeln der 14 mm-*Anodonta* sind aber die Fibrillen stets homogen und stark durchgefärbt. Oft läßt sich allerdings feststellen, daß braune, also protoplasmatische Körner als feine Granularreihen die Fibrillen dicht umhüllen. So entsteht dann wohl ein Bild, das dem in Fig. 38 nicht unähnlich ist.

Ferner läßt diese *Anodonta* vielfach erkennen, wie sich drei, ja noch mehr Muskelfasern fest umeinander herumdrehen und sich verflechten. Dadurch entstehen dann ziemlich breite Gebilde, die eine gewisse Ähnlichkeit mit dem in Fig. 54 dargestellten besitzen. Doch ist hier nochmals zu betonen, daß die — allerdings in ganz ähnlicher Weise zu einer Spirale gewundenen — Fibrillen stets noch homogen sind. Vielleicht gibt diese *Anodonta* einen Fingerzeig, wie man sich die Entstehung der breiten Muskelfasern (Fig. 54, 55, 56) der *Unio* von 7,8 mm Länge denken könnte. Es mag überraschen, daß diese 14 mm messende *Anodonta* noch nicht die Entwicklung wie die fast halb so große *Unio* oder wie die 5,7 mm lange *Anodonta* aufweist. Vielleicht sprechen hier biologische Faktoren mit. Doch zur Beantwortung dieser Frage müßte eine eingehende Untersuchung an bedeutend umfangreicherem Material vorgenommen werden.

Das nächstgrößere Exemplar, eine *Anodonta* von 18 mm Länge, zeigt eine Menge interessanter Erscheinungen. Die Schnitte durch den vorderen Schließmuskel sind nach Mallory, die durch den hinteren Adductor mit Eisenhämatoxylin gefärbt. In beiden Muskeln finden sich längs- und spiraliggestreifte Fasern. Die letzteren sind aber erst eben angelegt, bzw. noch in der Entwicklung begriffen. Häufig findet man Anschwellungen an den Muskeln. Manchmal folgen zwei auch drei kurz hintereinander an einer Muskelzelle. Meist erstreckt sich die Verdickung auf ein größeres Gebiet. Es liegen dann lange, breite, oft ungestaltete Gebilde mitten in der Muskulatur, die man auf den ersten Blick fast als in Resorption begriffene Muskelzellen ansprechen könnte. Gerade ihre oft runden oder auch ganz fein und spitz aus-

gezogenen Enden geben ihnen ein ungewohntes Aussehen. Meist ist ihre Fähigkeit, die Farbe anzunehmen, so groß, daß man kaum noch etwas in dem stark körnigen Plasma, geschweige denn von der Struktur des Chromatins in den Kernen deutlich wahrnehmen kann. Bei genügend ausdifferenzierten oder auch durch den Schnitt getroffenen Muskelanschwellungen ist dann die granulierte Beschaffenheit des Sarcoplasmas und auch die heterogene Struktur der Fibrillen deutlich zu erkennen. Meist ist aber die Fibrille nicht genügend deutlich, so daß man nur ein System von dicht beieinander liegenden dunklen Elementen sieht, die in wohlausgebildeten Reihen auf den Anschwellungen liegen. Wie gesagt ist aber manchmal auch die Fibrille sichtbar, besonders bei Anwendung von Mallorys Färbung, so daß man über die Echtheit der heterogenen Fibrille nicht im Zweifel bleiben kann.

Wie schon bei der Betrachtung der Fig. 51, 52, 54, 57, 58 aufgefallen sein mag, ist es nicht unbedingt notwendig, daß in einer jeden starken Anschwellung ein Kern enthalten ist. So ist auch bei der *Anodonta* von 18 mm Länge oft zu beobachten, daß die Anschwellung, selbst wenn sie gut differenziert ist, keinen Kern aufweist, daß dagegen in der oft ganz schmalen Fortsetzung eine kleine Ausbuchtung den Kern der Zelle enthält. Indessen kommen auch Stellen vor, an denen ein Kern innerhalb der Verdickung des Muskels liegt. Oft ist dieser Kern dann lang und fast homogen dunkel gefärbt, wie es auch Fig. 52 zeigt. Meist ist aber der Kern groß und rund. Zuweilen sind auch solche Stellen zu finden, an denen man mehrere, meist zwei, kleine, runde Zellkerne findet. Nun können sich diese Gebilde, die also eine Anschwellung der Muskelfaser darstellen, aber auch durch Längsteilung vermehren. Schon bei der 7,8 mm *Unio* fanden wir gewisse Stadien, (Fig. 56, 57, 58), die diesen Prozeß vermuten ließen. Bei der 18 mm-*Anodonta* sind auch solche Fasern vorhanden, die die vollzogene Teilung gut und auch einwandfrei erkennen lassen. In einem Falle war auch schön zu beobachten, wie sich eine kernlose Anschwellung langsam durchschnürte. Am einen Ende waren die Hälften noch festverbunden, sonst besaß bereits jeder Teil seine eignen heterogenen, spiraligen Fibrillen; die schmale Fortsetzung, die ursprüngliche, unverdickte Muskelfaser hatte sich auch schon zum größten Teil durchgeschnürt, und in jeder der Hälften lag je ein kleiner, ovaler Kern, die scheinbar gerade durch Teilung aus einem hervorgegangen waren. Soweit über die großen, starken Anschwellungen der Muskeln, die also stets eine typische, dichtgedrängte spiralige Streifung und heterogene Fibrillen besitzen.

In großer Anzahl kommen kleine, ovale oder spindelförmige Gebilde vor, die sich ganz intensiv färben. Bei genügender Differenzierung zeigen sie kräftig durchgefärbte Fibrillen. Diese scheinen bei manchen parallel der Längsachse zu verlaufen; doch dann sind sie in dem körnigen Plasma nur schwer zu erkennen. Treten die Fibrillen aber deutlich hervor, ist also das Plasma nicht mehr so körnig, so zeigen sie ganz klare spiralige Anordnung und heterogenen Bau.

Ähnliche Gebilde fanden schon früher Lebert (1850), Margo (1860), Schwalbe (1869) und neuerdings Marceau (1909). Während die drei erstgenannten diese Gebilde als »Muskelkeime« (Myoblasten) ansahen, kam Marceau zu der Annahme, daß es »Sarcolyte«, also degenerierende Zellen seien. Marceau beschreibt sie genauer und hebt hervor, daß sich die Fibrillen nur ganz schwach färbten, und daß außerdem in den Sarcolyten stets der Kern fehle.

Bei der 18 mm *Anodonta* sind, wie schon gesagt, bei genügender Differenzierung des Plasmas, das sich intensiv färbt, die Fibrillen auch stark gefärbt. Außerdem kann bei einigen dieser Gebilde auch ein runder und relativ großer Kern nachgewiesen werden. Ferner ist über die Entstehung dieser spindelförmigen oder ovalen Muskelzellen — denn als solche muß man sie doch bezeichnen, wenn sie einen Kern besitzen — folgendes zu sagen: oft entsteht diese Form am Ende einer meist dünnen Muskelfaser; oder es schnüren sich einige derartige Muskelzellen hintereinander von einer Faser ab. Meist sind daher die spindelförmigen Gebilde mit einem feinen Faden an einer Muskelzelle befestigt. Diese Fortsetzung dürfte wohl schwerlich ihren Ursprung der bindegewebigen Hülle der Muskelfasern, dem Perimysium, verdanken, denn dies ist gerade durch die Mallorysche Färbung deutlich zu erkennen und mit der ganz anders gefärbten Muskelfaser nicht zu verwechseln. Jedenfalls kann man diese, bei der 18 mm-*Anodonta* vorkommenden ovalen oder spindelförmigen, oft deutlich kernhaltigen Zellelemente nicht als »Sarcolyte« bezeichnen. Man dürfte wohl nicht fehl gehen, wenn man in diesen Gebilden, die sich auch noch bei späteren Stadien finden werden, Muskelkeime im Sinne der früheren Autoren sieht; sie sollen daher als spindelförmige oder ovale Myocyte bezeichnet werden.

Bisher haben wir nur die außergewöhnlich geformten Muskelzellen betrachtet, doch auch die nicht deformierten Fasern bieten viel interessantes. Die auf den ersten Blick längsgestreiften Muskeln mit homogenen Fibrillen können aber schon eine weitgehende Differenzierung erfahren haben. Zunächst treten die Zellen, die sich zu spiralig ge-

streiften Muskeln entwickeln wollen, zwischen den gewöhnlichen längsgestreiften nur dadurch hervor, daß das Sarcoplasma körniger wird und dadurch den Muskelfasern ein dunkleres Äußeres verleiht. Die Kerne sind in diesem Stadium recht lang, ziemlich breit, mit starken Chromatinschollen erfüllt, die die Farbe sehr intensiv festhalten. Meist besitzt auch jeder Kern zwei Nucleoli. Dies ganze Bild läßt vermuten, daß sowohl der Kern wie auch das Sarcoplasma intensiv betätigt sind. Vielfach sind die Körner des Plasmas so geordnet, daß sie in langen Zügen die Fibrillen begleiten, so daß diese oft nur wie durch einen Schleier sichtbar sind. Dann kann man beobachten, wie in einigen Zellen, die erst auf ihrer ganzen Länge intensiv gefärbten Fibrillen streckenweise verblassen. Dann ist also der Muskel noch längsgestreift, doch färben sich die Fibrillen nur noch wenig; aber an einigen Stellen, die ziemlich gleichen Abstand voneinander haben, behält die Fibrille ihre intensive Färbung bei. Gleichzeitig legen sich dort auch noch besonders dichte Granula an die Fibrille, so daß man leicht die eigentliche, noch parallel der Längsachse der Zelle verlaufende Fibrille übersieht und die in schräger Richtung nebeneinander gelegenen dunklen Partien der verschiedenen Fibrillen als eine — durch optische Täuschung entstandene — echte Querstreifung ansieht. Viele Muskeln zeigen dann ein Bild ähnlich der Fig. 73. Oft vollführen die Muskelfasern noch eine Drehung um ihre Achse, so daß dann die typische spiralige Streifung erhalten wird.

Fig. 59.

Spiraliggestreifte Muskelzelle mit linksdrehender heterogener Fibrille. Durch die regelmäßige Anordnung der Elemente erscheint durch optische Täuschung noch eine zweite, rechtsdrehende Spirale. Aus dem Adductor anterior einer *Anodonta* von 22 mm Länge. Färbung: Eisenhämatoxylin. Vergr. 1165 : 1. Nicht verkleinert.

Damit wollen wir die Untersuchung des 18 mm-Exemplares beschließen und uns mit einer 22 mm messenden *Anodonta* beschäftigen. In beiden Schließmuskeln haben wir bereits vollständig ausgebildete spiraliggestreifte Muskeln mit heterogen gebauten Fibrillen. Dafür mögen die Abbildungen (Fig. 59 und 60) Zeugnis ablegen. Dazwischen aber liegen, besonders im hinteren Schließmuskel, breite, stark angeschwollene Muskeln, die schon dichtgedrängte heterogene Fibrillen aufweisen. Ferner finden sich noch breite Bündel, besonders nahe am Haftepithel, deren proximales Ende sich in vier bis fünf Muskeln von gewohntem Durchmesser auflöst. Zum Teil sind noch Spuren von einer Drehung und Verflechtung nachweisbar,

ähnlich Fig. 54, 55; oder aber es sind diese breiten Muskeln der Länge nach in drei bis fünf Zellen zerspalten. Es finden sich mehrmals Zellkomplexe, die an Fig. 57 und 58 erinnern; und oft sind sie sogar schon ziemlich weit durchgespalten, wie es bei der 18 mm-Muschel auch zu beobachten war.

Bei den 30 mm messenden Anodonten, deren Adductoren auch nach verschiedenster Konservierung und Färbung in Serienschnitte zerlegt wurden, finden sich, wie wir schon eingangs sahen (vgl. Fig. 3), die längsgestreiften und spiraliggestreiften Muskeln schon für das bloße Auge scharf getrennt. Die meisten der Fasern sind vollkommen ausgebildet. Wenn noch dunkler gefärbte Anschwellungen vorkamen, so konnte man sie durchweg als in Degeneration und Auflösung begriffene Zellen ansprechen. Entstehende Muskelzellen mit heterogenen Fibrillen waren nirgends auf diesen Schnitten aufzufinden.

Fig. 60.

Stark kontrahierte, spiraliggestreifte Muskelzelle. Das Sarcoplasma zeigt durch die Kontraktion der Fibrillen hervorgerufene Streifen ungleicher Dichtigkeit. *py* Perimysium. Adductor anterior der 22 mm *Anodonta*. Färbung: Eisenhämatoxylin. Vergr. 1165 : 1. Nicht verkleinert.

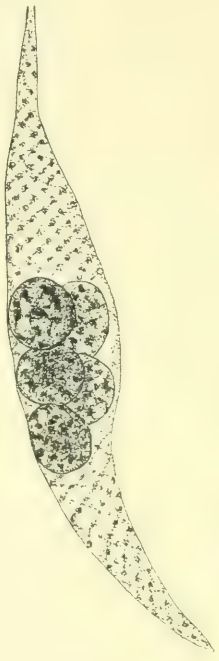

Fig. 61.

Spiralige Muskelzelle mit heterogenen Fibrillen und 5 jungen, runden Kernen. Aus dem Adductor posterior einer *Anodonta* von etwa 5 cm Länge. Celloidineinbettung. Färbung: Eisenhämatoxylin. Vergr. 1754 : 1. Auf 4/5 verkleinert.

Dagegen findet sich auf einem Schnitt durch den Schließmuskel einer etwa 5 cm großen *Anodonta* (Konservierung: Zenker, Einbettung: Celloidin, Färbung: Eisenhämatoxylin) ein typischer spindelförmiger Myocyt (Fig. 61), wie diese Zellen schon bei der 18 mm-*Anodonta* beschrieben wurden. Diese Muskelzelle zeigt deutliche, spiralig verlaufende, heterogene Fibrillen. In der Mitte liegen fünf runde Kerne mit deutlichem Chromatinnetz. Vermutlich sind die Kerne durch Teilung aus einem soeben hervorgegangen. Wir fanden schon bei dem

18 mm Exemplar Kerne kurz nach der Teilung, doch dann war meist nur je ein Kern in jeder der durch Teilung hervorgegangenen Muskelfasern enthalten. Allerdings konnte man in einigen Fällen auch mehrere Kerne hintereinander liegend in einer Muskelzelle beobachten; doch dann war diese Faser meist im Begriff, die kernhaltigen, spindelförmigen Myocyten abzuschnüren. Nun ist in bezug auf den in Fig. 61 dargestellten Myocyten zu bemerken, daß diese Zelle schon recht groß ist, wahrscheinlich im Begriff steht, sich zu einer typischen, spiralig gestreiften Muskelfaser zu entwickeln. Dann könnte sich die auf den ersten Blick eigenartige Erscheinung, daß diese junge Zelle fünf runde Kerne besitzt, so erklären lassen, daß diese erst eben aus dem ursprünglichen Kern des Myocyten hervorgegangen sind. Denn man findet, daß in jungen Muskelfasern oft drei, ja noch mehr Kerne in kurzen Abständen enthalten sind. So besitzt z. B. die in Fig. 62 dargestellte Muskelzelle dicht hintereinander drei Kerne, von denen zwei auf der Abbildung zu sehen sind. Während die in Fig. 62 wiedergegebenen Kerne schon etwas in die Länge gestreckt sind, muß man die der jungen Muskelfaser, welche Fig. 61 zeigt, als vollkommen rund bezeichnen. Demnach darf man wohl sagen, daß diese Muskelzelle ein Jugendstadium darstellt. Gleichzeitig dürfte Fig. 61 einen Fingerzeig geben, wie man sich die zur Vergrößerung des Muskels notwendige Vermehrung der Muskelzellen zu denken hat. Der Myocyt liegt nämlich nicht vollkommen isoliert zwischen den andern Fasern. Während das eine Ende der Zelle deutlich mit einer feinen Spitze aufhört, verläuft sich das andre, in einen dünnen Muskelstrang ausgezogen, zwischen den benachbarten Muskelfasern. Die Muskelzelle wird also wohl mit einer dieser Fasern noch in Verbindung stehen, oder wenigstens von dort durch Abspaltung entstanden sein.

Fig. 62.

Junge längsgestreifte Muskelfaser mit homogenen Fibrillen. Zwei Muskelkerne dicht beieinander. Aus dem Adductor posterior einer 14 mm *Anodonta*. Konservierung: FLEMMINGS starkes Gemisch modifiziert. Färbung: BENDAS Eisenalaun-, Sulfalizarin-Kristallviolett-Methode. Vergr. 840 : 1. Nicht verkleinert.

Auffälligerweise finden sich auf dem gleichen Schnitt, in der Nähe des eben beschriebenen spindelförmigen Myocyten in der feinen, längs-

gestreiften Muskulatur, die dem Haftepithel parallel läuft und wohl im allgemeinen dazu dient, die Muskelfasern des Adductors in Gemeinschaft mit den Bindegewebsfasern zusammenzuhalten, auch Anschwellungen, die deutlich heterogene Fibrillen besitzen. Auch die spiralige Anordnung dieser Fibrillen zwischen den sonst längsgestreiften Muskelfasern ist sofort auffallend. Diese Beobachtung konnte an mehreren Schnitten dieses Adductors gemacht werden, so daß eine Täuschung oder ein Kunstprodukt wohl nicht vorliegen kann.

Sollten diese sonst ganz untergeordneten Muskelfasern etwa auch solche Zellgruppen enthalten, die dazu beitragen, bei weiterem Größenwachstum oder bei Verletzung der Adductoren die notwendigen neuen spiraliggestreiften Muskelfasern zu bilden?

3. Die Entstehung der Fibrillen aus Plastosomen.

Bisher war fast durchweg nur die Muskulatur der Adductoren untersucht worden; ferner waren zur Konservierung fast nur Sublimatgemische und zur Färbung die üblichen Fibrillenfärbungen benutzt. Um über die Entstehung und die Struktur der Muskelfibrillen bei *Anodonta* ein einwandfreies Urteil fällen zu können, war es notwendig, auch die neuen, besonders von Benda, Meves und Duesberg ausgearbeitete Methoden anzuwenden.

Diese Forscher, besonders Duesberg, hatten sich mit der Entstehung der Fibrillen der quergestreiften Muskulatur beschäftigt. Sie fanden als Ausgangsgebilde für die Fibrillen die sogenannten Plastosomen. Diese Gebilde, die früher als Mitochondrien (Benda), Chondriokonten und Chondriosomen (Meves), neuerdings (1910) von Duesberg als Plastosomen bezeichnet wurden, sind dadurch charakterisiert, daß sie nach Konservierung mit modifiziertem starkem Flemmingschem Gemisch mit nachträglicher saurer Behandlung durch die Eisenalaun-Sulfalizarin-Kristallviolettmethode als tiefviolette Zellelemente herausgefärbt werden. Die Plastosomen sind faden- und schleifenförmige, auch körnige, cytoplasmatische Elemente, die nach Meves und Duesberg schon in den Samenzellen vorhanden sind, nur aus ihresgleichen durch Teilung hervorgehen können, und bei den Zellteilungen auf beide Tochterzellen übertragen werden. Entgegen Meves und Duesberg will Goldschmidt nachweisen, daß die Plastosomen aus Chromidien hervorgehen. Doch ist es hier nicht am Platze auf diese Frage einzugehen. Es mag genügen, festzustellen, daß die entwicklungsgeschichtlichen Untersuchungen, besonders von Duesberg, klar gezeigt haben, daß sich die Plastosomen stets in den Zellen verfolgen lassen, bis in den

Myoblasten aus diesen Elementen die Fibrillen der quergestreiften Muskeln entstanden sind.

Auf diesen Grundlagen fußend soll nun die Entstehung der Fibrillen der längsgestreiften Muskulatur bei *Anodonta* untersucht werden. Es war als Objekt die schon oben besprochene 14 mm lange *Anodonta* gewählt worden; leider war das Exemplar für die Entstehung der spiraligen Muskeln noch nicht weit genug entwickelt. Doch bietet diese Muschel eine Reihe ganz brauchbarer Bilder, um die Entstehung der homogenen Fibrillen der längsgestreiften Fasern und ihre Beziehung zu den Plastosomen zu untersuchen. Da das Tier noch stark in Entwicklung begriffen ist, so kann man mit Recht erwarten, daß sicher auch eine Anzahl junger Muskelzellen zu finden sind.

Um einen Eindruck von der Art zu geben, wie sich die Muskelzellen färben, sei zuerst eine junge Muskelfaser betrachtet (Fig. 62). In dem braunroten Plasma liegen mehrere dunkelbraun gefärbte Kerne. Auf dem in der Figur dargestellten kurzen Abschnitt sind schon zwei von ihnen sichtbar. An der Peripherie der Sarcoplasmaachse liegen die tiefviolettgefärbten homogenen Fibrillen. In der Nähe der Kerne finden sich im Plasma zerstreut einige ebenso violett gefärbte Stäbchen und Körner; dies sind die Plastosomen. Manchmal liegen sie auch einer Fibrille dicht an.

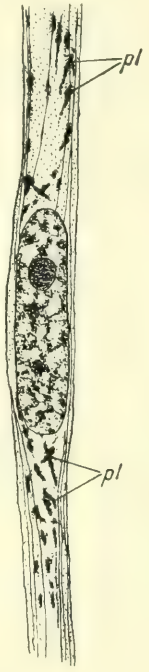

Fig. 63.
Junge, längsgestreifte Muskelfasern mit homogenen Fibrillen. Entstehung der Muskelfibrillen aus Plastosomen (*pl*). Aus dem Adductor posterior einer 14 mm *Anodonta*. Konservierung und Färbung wie in Fig. 62. Vergr. 1754:1. Nicht verkleinert.

Eine weitere Zelle aus dem hinteren Schließmuskel zeigt Fig. 63. Diese Muskelfaser ist noch recht klein und sehr schmal. Der Kern ist bereits in die Länge gestreckt; er weist einen Nucleolus und ein recht schönes Chromatingerüst auf. Auch einige Fibrillen sind sichtbar. Auffällig sind aber einige, in deutlich ausgeprägten Reihen geordnete Plastosomen (Fig. 63 *pl*). Diese Plastosomen, selbst tiefviolett gefärbt, sind umhüllt von starken Körnchenanhäufungen, die durch ihren deutlichen rotbraunen Farbton ihre plasmatische, oder besser gesagt: nicht plastosomatische Natur dokumentieren. Meist ziehen sich diese

Körnchen auch als Reihen von einer Körnchenanhäufung zur andern, wie es gerade im unteren Teil der Zeichnung deutlich hervortritt. Zum Teil sind innerhalb dieser Körnchenreihen eine oder sogar zwei Fibrillen bereits ausgebildet, die also nun von einem Plastosom zum andern ziehen. Man beachte den oberen Teil der Fig. 63, speziell die am linken Rand gelegene Doppelfibrille.

Auch die Muskeln des Eingeweidesackes und des Fußes enthielten junge Zellen, die für unsre Untersuchung brauchbar waren. So führt Fig. 64 eine noch ganz embryonale Muskelfaser im Bilde vor. Sie stammt von der vorderen Fußkante. Nach dem Epithel hin, das auf der Zeichnung nur durch die Grenzen und die Kerne angedeutet wurde, bildet diese Muskelzelle zwei Äste, die an die Gestalt der Myoblasten

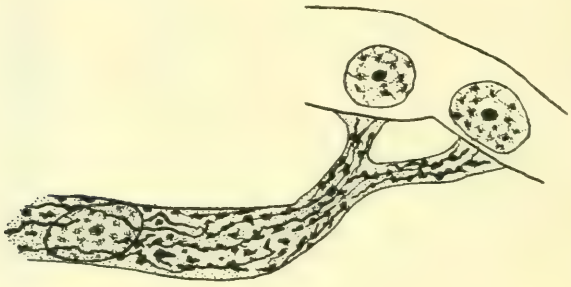

Fig. 64.

Entstehung der Muskelfibrillen in einer jungen Muskelzelle aus dem Fuße einer 14 mm *Anodonta*. Konservierung und Färbung wie in Fig. 62. Vergr. 1165 : 1. Nicht verkleinert.

bei *Unio* stark erinnern. Der Kern ist schwach oval, das Chromatin nicht besonders deutlich, da sich bei diesen Körpermuskeln meist das Sarcoplasma und auch der Kern nicht so intensiv färben, wie die Muskeln der Adductoren. In dem ziemlich hellbraunen Plasma treten daher die Plastosomen durch ihren violetten Ton um so deutlicher hervor. Diese sind weniger stäbchen- oder schleifenförmig als unregelmäßig körnig. Die einzelnen Plastosomen sind vielfach durch deutliche Fibrillen verbunden; doch können letztere auch derart schmal werden, daß sie selbst bei noch stärkerer Vergrößerung nur eben wahrgenommen werden können.

Ein ganz außerordentlich klares Bild bietet ein großer Transversalmuskel aus der vorderen Fußkante (Fig. 65), der an die Zeichnungen von Duesberg erinnert, die dieser bei Embryonen vom Hühnchen erhielt. Das Plasma des Muskels ist hellgelb, der Kern nur kaum gefärbt; um so deutlicher treten die schleifenförmigen, gewundenen

und die körnchenartigen Plastosomen hervor. Die Fibrillen sind zum Teil stark und wenig geknickt; zum Teil erkennt man auch Fibrillen im Augenblick der Entstehung. Abgesehen von ihrer geringen Sichtbarkeit zeichnen sie sich durch den stark gewellten und geknickten Verlauf aus. Jedenfalls ist bei der Klarheit des Präparates und der großen Ähnlichkeit mit Duesbergs Zeichnungen an einem innigen Zusammenhang zwischen den Plastosomen und den Muskelfibrillen nicht zu zweifeln.

Endlich sei noch eine Muskelfaser aus dem Eingeweidesack untersucht, die in dem Muskelgeflecht enthalten war, welches unter der Niere liegt (Fig. 66). Die Zelle ist sehr klein, der Kern rund. Um alle, schon bei schwächerer Vergrößerung eben noch sichtbaren Einzelheiten in der Zeichnung wiedergeben zu können, wurde 2625fache Vergrößerung verwandt. So weit es möglich war, wurden die Beobachtungen bei 1754facher Vergrößerung kontrolliert. Anderseits hatte die starke Vergrößerung den Vorteil, daß die Körnchen des Plasmas durch Beugungserscheinungen weniger sichtbar waren und die tiefviolett gefärbten Plastosomen, die inmitten der dichten Körnchenanhäufungen liegen, deutlicher hervortreten. Immerhin mag durch die starke Vergrößerung die oft wellige Begrenzung der Plastosomen begründet sein; bei schwächerer Vergrößerung war diese Erscheinung nicht wahrzunehmen. Es muß noch bemerkt werden, daß die feinsten Fibrillen aber selbst bei 2625facher Vergrößerung sichtbar blieben, da sie sofort eine intensivviolette Färbung annehmen. Schon aus diesem Grunde ist diese Färbungsmethode nur zu empfehlen.

Die meisten Plastosomen liegen wieder in der Nähe des Kernes. Meist sind sie von

Fig. 65.
Erklärung nebenstehend.

Transversalmuskel aus der vorderen Fußkante einer *Anodonta* von 14 mm Länge. Entstehung der Fibrillen aus Plastosomen. Konservierung und Färbung wie in Fig. 62. Vergr. 1165 : 1. Nicht verkleinert.

dichten Körnchenhaufen umgeben, die deutlich ihre rotbraune Farbe zeigen. Die meist gewundenen Plastosomen laufen an ihren Enden gewöhnlich in Fibrillen aus, die mit weiteren Plastosomen in Verbindung treten. Oft erreichen diese Fibrillen eine ansehnliche Stärke. Nun zeigt sich aber auf der rechten Seite der Muskelzelle ein Fibrillenpaar. An vielen Stellen, besonders in der unteren Hälfte, sind die Einzelfibrillen noch zusammenhängend, doch an dem oberen Ende sind sie weit auseinandergespalten. Die eine dieser Fibrillen, die sich noch immer durch einen bedeutenden Durchmesser auszeichnet, scheint sich weiter oben noch einmal in zwei Fibrillen zu zerspalten.

Fig. 66.

Junge, längsgestreifte Muskelfaser aus dem Eingeweidesack einer 14 mm *Anodonta* mit entstehenden Fibrillen. Konservierung und Färbung wie in Fig. 62. Vergr. 2625 : 1. Nicht verkleinert.

Es mag hier am Platze sein, noch einmal auf Fig. 63 hinzuweisen, wo wir auch eine Doppelfibrille am linken Rande fanden, deren Einzelfibrillen ebenfalls noch zum Teil verbunden sind.

Man dürfte wohl nicht irren, wenn man diese Erscheinung als eine Längsteilung von Fibrillen auffaßt. Es ist das Verdienst Heidenhains, zuerst festgestellt zu haben, daß dem Wachstum der Muskelfibrillen eine obere Grenze gesetzt ist; wird ein bestimmter Durchmesser erreicht, so spaltet sich die Fibrille der Länge nach. Diese Beobachtung Heidenhains dürfte wohl durch die vorliegenden Befunde bestätigt sein.

Endlich mag noch folgendes erwähnt werden: Der Durchmesser der Fibrille steht, wie Heidenhain auch bereits feststellte, im Augenblick der Entstehung meist an der Grenze der Sichtbarkeit. Gerade die Mitte der unteren Hälfte in Fig. 66 zeigt, ähnlich wie wir es schon in Fig. 63, 64, 65 feststellten, daß die Fibrille durch Wachstum und Verschmelzen der Plastosomen entsteht. Die schon in Fig. 63 beobachteten feinen Reihen aus nichtplastosomatischen (braungefärbten) Körnchen sind auch in Fig. 66 deutlich zu sehen. Es dürfte wohl nicht zu sehr gewagt sein, sie mit den oben bei der Entstehung der Fibrillen in den definitiven Muskeln (Fig. 37, 38, 41, 42 u. a. m.) beschriebenen Körnchenreihen zu vergleichen. Aus den ganzen bisherigen Befunden

darf man wohl annehmen, daß diese Plasmakörnchen zur Vergrößerung der Plastosomen beitragen, die ihrerseits die Fibrillen zur Entstehung bringen. So wäre auch zu erklären, daß die Muskeln, in denen eine Anlage von Fibrillen oder eine Umformung der vorhandenen Fibrillen z. B. in heterogene stattfindet, stets ein stark granuliertes Aussehen zeigen, das erst dann verschwindet, wenn ihre Arbeit getan ist, wenn also die Fibrillen fertig entwickelt sind. Diese Erscheinung ließ sich von den Larvenstadien des Glochidiums bis zu den über 2 cm großen Anodonten ständig verfolgen und sie mag durch die obigen Erwägungen wohl im Prinzip erklärt sein.

IV. Die Struktur, Physiologie und Innervierung der definitiven Muskulatur.

In den ganzen vorigen Abschnitten wurde die Entstehung der Muskulatur in den verschiedensten Stadien, vom Glochidienembryo aufwärts, mit einer Reihe von Färbungsmethoden untersucht. Nachdem dies Problem gelöst ist, können wir uns der Frage zuwenden: Welche Struktur besitzen die fertigen, funktionsfähigen Muskeln?

Es ist nicht nötig, hier einen scharfen Unterschied zwischen larvaler und definitiver Muskulatur zu machen. Wie schon eingangs, bei der Untersuchung des Glochidiums, gesagt wurde, ist die Muskelzelle des Glochidienschließmuskels morphologisch genau wie die längsgestreifte Muskelfaser der ausgewachsenen *Anodonta* gebaut. Wir können daher bei der Behandlung dieses Types von Muskeln die Fig. 67 benutzen, welche einen Teil zweier Muskelzellen des Glochidiums darstellt.

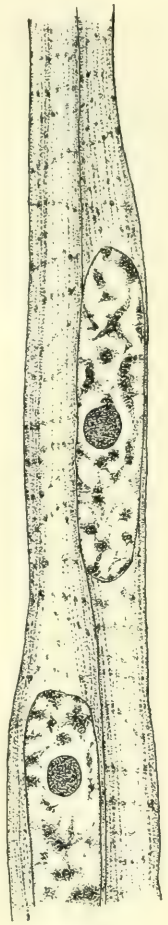

Fig. 67.
Zwei längsgestreifte Muskelzellen mit homogenen Fibrillen aus dem larvalen Schließmuskel des Glochidiums. Auf den Fibrillen erkennt man die »kleinsten Kontraktionswellen«. Färbung: Hämatoxylin-Eosin. Vergr. 2625:1. Auf $^4/_5$ verkleinert.

Vorerst müssen wir aber die Frage nach der Struktur der Muskulatur noch etwas allgemeiner gestalten. In meinen bisherigen Darlegungen hatte ich stets nur zwei Typen unterschieden: 1) die längsgestreifte Muskelfaser mit homogenen

Fibrillen und 2) die spiraliggestreifte Muskelfaser mit heterogenen Fibrillen.

Wie schon in der Einleitung gezeigt wurde, waren schon früh die Schließmuskeln von *Anodonta* ein beliebtes Objekt für das Studium der Histologie der Muskelfasern. Dabei ergab sich aber eine verwirrende Anzahl von Bezeichnungen: man unterschied homogene, glatte (Engelmann 1881, Schneider 1902), längsgestreifte (Wagener 1863, Fol 1888, Knoll 1892), schräggestreifte (Knoll 1892), spiraliggestreifte (Wagener 1863, Fol 1888, Knoll 1892, Marceau 1905), doppelschräggestreifte (Schwalbe 1869, Engelmann 1881), doppeltspiralige und dachsparrenartige (en chevron, Marceau 1904) Streifung. Dann wollten Margo (1860), Dogiel (1877) und Eimer (1892) Querstreifung feststellen; doch waren sie über den Begriff Querstreifung wohl nicht im klaren (vgl. Einleitung und Literaturüberblick). Daneben kamen noch undefinierte Bezeichnungen wie gestreift (Chatin 1880), strié und striation (Vigier 1904) vor, die bald eine Querstreifung, bald eine spiralige Streifung bezeichnen sollen. Auch über die Anordnung der Fibrillen herrschten Meinungsverschiedenheiten; Knoll (1888) und Engelmann 1881 nahmen zwei sich kreuzende Fibrillen an, die also entgegengesetzten Drehungssinn hätten. Dagegen erkannten schon Roule (1887) und Fol (1888), daß nur ein System von Fibrillen existierte, daß also alle spiralig um die Sarcoplasmaachse herumlaufenden Fibrillen denselben Richtungssinn hätten.

Im Jahre 1901 stellt Prenant — nach Haswell (1889) — folgende zwei Arten von Muskeln auf:

1) type simple, 2) type composé.

Der type composé zeichnet sich durch den Besitz der Z-Linie aus, definiert also den echten, quergestreiften Muskel, z. B. der Wirbeltiere. Der type simple ist durch das Fehlen der Z-Linie charakterisiert.

Diese Einteilung ist aber unzureichend.

Schon ältere Autoren (z. B. Schwalbe, Knoll u. a.) hatten festgestellt, daß die eine Partie der Schließmuskeln aus spiralig gestreiften Muskeln mit heterogenen Fibrillen bestände, wie sie auch von Marceau, Vigier und Vlès im Herzen von *Anodonta* beschrieben wurden. Nun vertrat aber Marceau 1904 und auch 1909 die Ansicht, daß die Fibrillen der Muskelfasern im Schließmuskel von *Anodonta* homogen seien. Da nun diese Fibrillen, wie auch die heterogenen des Herzens zum »type simple« gehören, so wurden sie in der späteren Literatur meist nicht scharf gesondert, oft sogar miteinander verwechselt, und in einigen, sonst hervorragenden Werken, z. B. Heidenhain: »Plasma

und Zelle«, Parnass: »Energetik glatter Muskeln« u. a. m. Verwirrung hervorgerufen. Übrigens ist noch zu bemerken, daß Marceaus Beobachtungen über die homogenen spiraligen Muskelfibrillen nicht richtig sind.

Schon um diese Irrtümer fernerhin vermeiden zu können, halte ich es für dringend nötig, den »type simple« von Prenant noch einmal zu spalten. Als zwei gleichwertige Abteilungen ergeben sich dann:

1) Die längsgestreiften Muskelzellen mit homogenen Fibrillen,

2) Muskelzellen mit einfach heterogenen Fibrillen, die bei *Anodonta* spiralig angeordnet sind,

3) folgt dann die echte quergestreifte Muskelfaser, mit viel komplizierterer heterogener Fibrille; charakteristisch ist das Auftreten der Z-Linie. Es ist dies Prenants »type composé«.

Mit dieser Einteilung wären auch die aus Marceaus weit ausgedehnten Untersuchungen hervorgegangenen reichhaltigen Ergebnisse eindeutig zu klassifizieren. Übrigens haben Vigier und Vlès (1904) schon eine ähnliche Einteilung vorgenommen. Doch werden wir auf diese Arbeit später noch zurückkommen.

Wie aus der obigen Aufstellung hervorgeht, hat sich für die längsgestreifte Muskelfaser mit homogener Fibrille eine umfangreiche Nomenklatur ausgebildet, die gerade nicht zur Übersichtlichkeit der Ergebnisse beitrug. Schon Knoll hatte 1892 in seiner Arbeit über »protoplasmaarme und protoplasmareiche Muskulatur« auf diese vielfachen Bezeichnungen hingewiesen. Er stellt fest, daß die Sichtbarkeit der Fibrillen einmal von dem Reichtum an Zwischensubstanz (Kölliker), auch Interfilarsubstanz (Rabl), Sarcoglia (Kühn) oder Sarcoplasma (Rollett) genannt, abhänge; anderseits sei aber auch durch die relative Anzahl der Fibrillen in der Muskelzelle ihre Auffälligkeit bedingt. Und damit ist die scheinbar vielfache Gestaltung dieser Muskelfasern in der Hauptsache schon aufgeklärt. So finden sich zum B. im Fuß der *Anodonta*, besonders in der Schwellkuppe, Muskeln, die nur ganz wenige homogene Fibrillen besitzen. Mit Mallory'scher Färbung lassen sie sich meist gut darstellen. Dann findet man Übergänge bis zu solchen Muskeln, die nur noch ganz wenig Plasma, aber recht viele Fibrillen besitzen. Derartige Fasern kommen z. B. in den Transversalmuskeln und besonders in den Muskeln des Mantelrandes vor. Es ist also nicht notwendig, bei den längsgestreiften Muskeln mit homogenen Fibrillen besondere Unterabteilungen scharf von einander zu unterscheiden, da alle Übergänge vorhanden sind.

Bisher war von den längsgestreiften Muskelfasern nur gesagt, daß

sie homogene Fibrillen haben. Es fragt sich nun, ob die Fibrillen stets gleiche Stärke besitzen und wie sie in der Muskelzelle angeordnet sind. Zur Beantwortung der ersten Frage ist folgendes zu bemerken: Nach den Befunden der Genese der Muskelfibrillen sind die jüngsten Fibrillen durchweg am schmälsten. Doch ist, wie HEIDENHAIN schon feststellte, ihrem Dickenwachstum eine obere Grenze gesetzt. Im allgemeinen ist sowohl bei den längsgestreiften wie auch bei den spiraliggestreiften Muskeln mit homogener bzw. heterogener Fibrille die Anordnung der contractilen Elemente im großen und ganzen dieselbe.

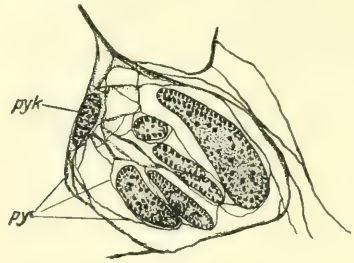

Fig. 68.

Querschnitt durch längsgestreifte Muskeln aus dem Mantelrand. Periphere Anordnung der Fibrillen. *py*, Perimysium; *pyk*, Perimysiumkern. Färbung: Coerulein-S. Vergr. 1754 : 1. Auf $^4/_5$ verkleinert.

Schon MARCEAU (1905 und 1909) stellte fest, daß die Fibrillen meist peripher angeordnet sind. Seine Abbildungen zeigen dies ja auch deutlich bei einer großen Anzahl von Mollusken. Auch ich muß mich MARCEAU anschließen, obgleich APATHY (1892) diese Auffassung verwirft und eine bündelförmige Anordnung beobachtet haben will. Hier mögen die bei *Anodonta* gefundenen Verhältnisse durch die Abbildungen selbst erläutert werden. In Fig. 68 ist der Querschnitt durch ein Bündel von längsgestreiften Muskelzellen aus dem Mantelrand wiedergegeben. Wenn auch im Innern der Zellen, in der Sarcoplasmaachse selbst, einige Fibrillen sichtbar sind, so liegt doch der weitaus größte Teil in der äußeren Rindenschicht, also peripher. Bei den Muskeln des Herzens stellte MARCEAU (1905) fest, daß die Fibrillen meist in der aus fast homogenem Plasma gebildeten Rindenschicht, also in Form einer Kreislinie um die Sarcoplasmaachse angeordnet seien; im Jahre 1905 beschrieb er in den Adductorenmuskeln zwei bis drei konzentrische Ringe, die von den Fibrillen gebildet wurden. Zum Teil lassen sich in Fig. 68 ja auch einige Anfänge zu einer derartigen mehrschichtigen, peripheren

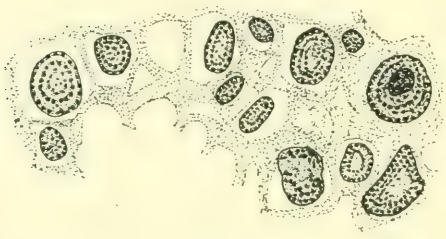

Fig. 69.

Querschnitt durch einige längsgestreifte Muskelfasern des Mantelrandes. Mehrschichtige, ringförmige Anordnung der Fibrillen. Färbung nach MALLORY. Vergr. 1754 : 1. Auf $^4/_5$ verkleinert.

Anordnung erkennen; in Fig. 69 kann man aber über die Lage der Fibrillen innerhalb der Zelle wohl nicht mehr im Zweifel bleiben. Die Fibrillen sind um die Sarcoplasmaachse, die den Kern enthält, in wohlgeordneten konzentrischen Ringen angeordnet. Auch die in dieser Abbildung dargestellten Muskeln liegen in dem Mantelrand und zwar gehören sie zu dem Musculus circumpallialis interior, der meist kleine Fasern enthält. Man muß diese zu den protoplasmaarmen Muskelzellen rechnen, da sie eine relativ große Anzahl von Fibrillen besitzen. Allerdings kann durch ungeeignete Konservierung oder durch Verwendung von nicht ganz frischem Material diese Struktur verwischt werden. Denn gerade die Muskeln des Mantels sind sehr empfindlich, da sie durch geringe ungünstige äußere Einflüsse schon geschädigt werden und degenerieren.

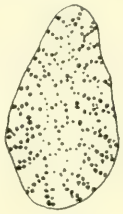

Fig. 70.

Querschnitt durch einen älteren spiralig gestreiften Muskel aus dem Adductor anterior einer etwa 3 cm *Anodonta*. Konservierung und Färbung wie in Fig. 62. Vergr. 1754 : 1. Nicht verkleinert.

Auch die heterogenen, spiraligverlaufenden Fibrillen sind meist peripher angeordnet. Und zwar zeigen sie meist, wenigstens die ausgebildeten Fasern, eine gewisse Anordnung der Fibrillen in Kolonnen. Schon auf Marceaus Abbildungen sind diese Verhältnisse zu erkennen.

Auch in Fig. 70 ist die eigenartige Anordnung vorhanden. Diese Abbildung zeigt eine ältere, spiraliggestreifte, in Funktion befindliche Muskelfaser im Querschnitt. Es finden sich zwar auch im Innern der Sarcoplasmaachse Fibrillen, doch sind diese von geringerem Durchmesser. Man darf wohl annehmen, daß sie die jüngeren sind. In der Nähe des Randes liegen die stärkeren, auch wohl meist älteren Fibrillen in Gruppen, Kolonnen, zusammengedrängt. Endlich mag noch eine ganz junge Muskelzelle betrachtet werden (Fig. 71). Sowohl Fig. 70, wie auch Fig. 71 wurden nach Präparaten gezeichnet, die mit Bendas Färbung auf Plastosomen behandelt waren; wie schon mehrfach erwähnt wurde, gibt diese Färbung den wahren Durchmesser der Fibrillen sehr naturgetreu wieder, da hier eine reine Färbung und nicht eine »Lakierung« wie z. B. mit Eisenhämatoxylin, also eine Verstärkung des Durchmessers der Fibrille, erzielt wird. Sehr deutlich erkennt man in Fig. 71 die stärkeren, älteren Fibrillen, meist peripher gelagert,

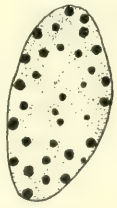

Fig. 71.

Querschnitt durch eine noch junge, spiraliggestreifte Muskelzelle. Konservierung und Färbung wie in Fig. 62. Vergr. 2625 : 1. Nicht verkleinert.

während die jungen, noch schmäleren Fibrillen mehr im Centrum der Muskelzelle liegen. Vermutlich werden die am Rande gelegenen, breiten Fibrillen durch Längsteilung die Gruppen oder Kolonnen bilden, die wir auf dem Querschnitt durch die ältere Muskelzelle (Fig. 70) kennen gelernt hatten. Übrigens ist festzustellen, daß eine derartige Anordnung der Fibrillen von Heidenhain auch bei quergestreiften Muskeln, z. B. der Insekten, regelmäßig gefunden wurde. Übrigens ist beim Vergleich der Fig. 70 und 71 zu beachten, daß die erstere mit 1754, die zweite aber mit 2625facher Vergrößerung gezeichnet wurde. Soviel wäre über die Anordnung und über den Durchmesser der Fibrillen zu sagen.

Wie sieht aber eine Muskelzelle in der seitlichen Ansicht aus? sind die einzelnen Fibrillen getrennt zu verfolgen, oder sind sie durch Anastomosen miteinander verbunden? Beschränken wir uns zuerst auf die längsgestreiften Muskelfasern mit homogenen Fibrillen. Wie wir schon auf den Querschnitten sahen, können die contractilen Elemente in einer oder mehreren Lagen vorhanden sein. Es ist klar, daß die protoplasmareicheren Muskelzellen, die also relativ wenig Fibrillen besitzen, sich zur Untersuchung besser eignen, als die protoplasmaarmen mit vielen Fibrillen. Die ersteren kommen nun hauptsächlich im Eingeweidesack und Fuß, die letzteren im Mantelrand und vor allem in den Adductoren vor. Nun sind aber gerade die längsgestreiften Adductorenmuskeln zum Studium bisher verwandt worden. Ferner wurde meist der Fehler begangen — denn als solchen muß man die Art bezeichnen, wie Autoren vielfach vorgingen — daß die Adductoren von den Schalen gelöst wurden. Es ist klar, daß sich bei einer derartigen Verletzung die Muskelzellen maximal kontrahieren. Und sie kontrahieren sich, wenn sie von einer der Schalen abgelöst sind, noch um etwa ein Drittel ihrer Länge, die sie im Zustand der stärksten normalen Kontraktion, nämlich bei fest geschlossenen Schalen besitzen. Es ist daher von vornherein zu vermuten, daß diese Muskeln recht wenig günstige, eventuell sogar vollkommen unbrauchbare Bilder liefern werden. In diesen Fehler verfielen alle älteren Autoren, die an Zupf- oder Macerationspräparaten ihre Beobachtungen machten. Einen ganz gleichen Fehler beging Marceau (1909), indem er die Muskeln in 20%iger Salpeterlösung macerierte. Dieses Mittel will mir als Konservierungs- und Fixierungsmittel nicht besonders geeignet erscheinen. Ich selbst sperrte meist die Schalen der Anodonten mittels Korkstückchen, ließ durch Eisessig, der langsam der Konservierungsflüssigkeit zugesetzt wurde, die Schale sich etwas auflösen, so daß der Weichkörper mit guterhaltenem Haftepithel sich von der Schale löste. Dann waren die

Muskeln meist in mehr oder weniger gedehntem Zustande fixiert. Zeigte sich dennoch, daß die Muskelfibrillen zusammengeschnurrt waren, so war die Konservierung nicht genügend rasch vor sich gegangen. Wie schwer die Konservierung oft durchzuführen ist, mag aus der Tatsache erhellen, daß das aus der *Anodonta* herauspräparierte Herz z. B. in etwa 60° C heißer Zenkerscher Lösung noch über 1 Minute lang pulsiert. Eventuell zerreißen die Muskeln bei ihrer Kontraktion das sie umhüllende Bindegewebe vollständig. Aus dem Gesagten wird zur Genüge hervorgehen, daß man auf die Beobachtungen an Macerations- und Zupfpräparaten keinen besonders großen Wert legen kann. So ist es dann auch nicht zu verwundern, wenn die älteren Autoren zum Teil eine Verbindung der Fibrillen durch Anastomosen beobachten, während andre diese Erscheinung nicht bestätigen können. Vor allem darf man bei derartigen Untersuchungen keine Muskelfasern mit vielen Fibrillen wählen, da es meist unmöglich ist, die einzelnen auch nur eine kurze Strecke weit zu verfolgen. Die bei der Kontraktion oft gekräuselten und daher sich im Bilde berührenden oder schneidenden Fibrillen lassen über die Frage nach der Verästelung gar kein Urteil zu. Wenn dann als Färbung noch gar Eisenhämatoxylin genommen wird, das höchst selten die Fibrillen gleichmäßig durchfärbt, so kann man auf diese Bilder nur wenig Gewicht legen. So erklärt sich auch das eigenartige Aussehen, z. B. der von Marceau (1909) auf Taf. XI in Fig. 45 dargestellten Muskelfaser, mit der er das Vorhandensein vieler feiner Anastomosen beweisen will.

Ist die Muskelfaser in gedehntem Zustande gut konserviert, so hat sie etwa das Aussehen wie es Fig. 67 zeigt. Auch in Fig. 74, 75 und 76 ist der Verlauf der homogenen Muskelfibrillen angedeutet. Während Fig. 76 zwei Muskelfasern aus dem Schließmuskel des Glochidiums darstellt, sind die drei letzten Abbildungen aus den Adductoren größerer Anodonten gewonnen. Da, wie schon gesagt, die Muskelzellen des Glochidienschließmuskels histologisch dasselbe Bild bieten wie die definitiven längsgestreiften Muskeln mit homogenen Fibrillen, so mag die Fig. 67 der allgemeinen Beschreibung dieser Gruppe von Muskelfasern zugrunde gelegt werden. Man erkennt in den langen Muskelzellen, die sich von der einen Schale des Glochidiums bis zur andern erstrecken, meist in der Mitte den Kern, der central in der Sarcoplasmaachse gelagert ist. Er zeigt hier einen Nucleolus und ein Gewirr von Chromatinschollen. In der Umgebung der Kerne ist das Sarcoplasma meist etwas körniger und oft auch dunkler gefärbt. Die homogenen Fibrillen lassen sich weite Strecken einzeln verfolgen. Ob

sie mit den benachbarten verbunden sind ließ sich mit Gewißheit nicht erkennen. Nach der Art ihrer Entstehung zu urteilen ist dies wohl nicht ganz von der Hand zu weisen. Doch ist auf jeden Fall festzustellen, daß oft auf sehr große Strecken hin die Fibrillen gut getrennt zu verfolgen sind (vgl. auch Fig. 62). Aus allen den Abbildungen geht wohl zur Genüge hervor, daß die etwa vorhandenen Verästelungen und Verbindungen der Fibrillen nicht so dicht gedrängt liegen und so häufig vorkommen, wie es MARCEAU nach seinen Abbildungen behauptet. Allerdings besitzen die Muskelfasern in der Nähe des Haftepithels mehr Fibrillen als in der Mitte der Muskelfaser; dies war besonders schön an den Glochidienmuskeln zu beobachten (vgl. Fig. 31 und 67). Doch war ihre Verbindung mit den andern Fibrillen nicht nachzuweisen.

Es wird wohl schon bei der Betrachtung der Fig. 67 aufgefallen sein, daß auf den Fibrillen eigenartige, knötchenförmige Verdickungen liegen. Es könnte jemand vermuten, hier eine heterogene Fibrille vor sich zu haben. Doch dürfte diese Ansicht wohl nicht berechtigt sein. Die meisten Muskeln des Glochidiums zeigen schöne, glatte, homogene Fibrillen. Doch an einigen Muskelzellen tritt diese Erscheinung der Knotenbildung an den Fibrillen mehr oder weniger deutlich hervor. Man dürfte wohl nicht fehlgehen, wenn man diese Verdickungen als Kontraktionen auffaßt. Bekanntlich läßt sich an vielen Muskelfasern, vorwiegend an den quergestreiften der Insekten, das sogenannte Spielen der Muskeln beobachten. Man versteht darunter kleine Kontraktionswellen, die über den Muskel rasch hinwegeilen. Auch bei den »glatten« Muskeln der Wirbeltiere z. B. findet sich oft eine gleiche Erscheinung. Die in HEIDENHAINS Werk: »Plasma und Zelle« im II. Teil dargestellte Fig. 386 zeigt ganz ähnliche, kleine Anschwellungen. HEIDENHAIN bezeichnet sie als »kleinste Kontraktionswellen«. Und als solche dürften die in Fig. 67 sichtbaren Verdickungen der sonst wirklich glatten und homogenen Fibrillen angesprochen werden.

Während im gedehnten und im mäßig kontrahierten Zustande die Fibrillen parallel der Längsachse der Muskelzelle verlaufen, kann man anderseits oft bemerken, daß die Muskeln selber sich schraubenartig drehen, oder daß mehrere sich zopfartig verflechten. Diese Tatsache war schon den älteren Autoren bekannt. Dadurch kommen dann natürlich die Fibrillen selbst auch in eine spiralige Anordnung. Meist sind aber bei derart stark kontrahierten Muskeln die einzelnen Fibrillen etwas wellig und gekräuselt, so daß man dann nur noch ein undefinierbares Geflecht von Fibrillen wahrnimmt. Selbst wenn aber die Lage der contractilen Elemente gut erhalten wurde, die Fibrillen also spiralig

angeordnet erscheinen, kann man sie doch nicht mit den echten spiraliggestreiften Muskelfasern der Adductoren verwechseln, da diese sich eben durch den heterogenen Bau der Fibrillen auszeichnen.

Für diese letztere Art von Muskelzellen gelten nun eine Reihe von Punkten genau wie für die längsgestreiften Muskeln mit homogenen Fibrillen. Man unterscheidet auch mehr oder weniger protoplasmaarme und protoplasmareiche. Wie wir schon auf Fig. 70 und 71 an den Querschnittsbildern erkannten, sind die älteren Muskeln entschieden protoplasmaarm wegen des Reichtums an Fibrillen. Dagegen besitzen die jungen Fasern erst deren wenige und relativ viel Plasma. Es ist ferner klar, daß es schwierig ist, ein Bild von dem in Fig. 70 dargestellten Muskel in der seitlichen Ansicht auf den Verlauf der Fibrillen zu untersuchen. Man kann sofort einsehen, daß man bei hoher wie bei etwas tieferer Einstellung immer neue, heterogene Fibrillen auf tauchen sieht, so daß es unmöglich wird die einzelnen Fibrillen getrennt, d. h. einzeln zu verfolgen. Immerhin ist schon an einem solchen Muskel sofort die eine fundamentale Tatsache festzustellen, daß die Fibrillen alle denselben Drehungssinn haben, daß also nicht zwei entgegengesetzt drehende Fibrillensysteme vorhanden sind. Man tut daher gut, möglichst junge Muskelfasern zur Demonstration der Verhältnisse zu benutzen. Ein Vergleich der Fig. 45, 54, 55, 56 einerseits und der Fig. 57, 58, 59, 60, 61 anderseits mag das Gesagte erläutern. Bei den mit wenig Fibrillen ausgestatteten Muskeln ist es meist möglich durch langsames Senken des Mikroskoptubus den Verlauf der Fibrille auch an der Unterseite des Muskels weiter zu verfolgen. Man erkennt dann, daß eine Anzahl von Fibrillen in meist gleich hohen Spiralen alle in demselben Sinne um die Sarcoplasmaachse herumlaufen (vgl. auch Fig. 72). Nun hängt weiter das Bild, welches sich dem Beschauer darbietet, sehr wesentlich vom Grade der Kontraktion ab. Marceau berechnete, daß die Projektion der oberen und der unteren Fibrille bei großer Dehnung (bei geöffneten Schalen) einen Winkel von 35°16′ einschließe; dagegen steige der Betrag des Winkels

Fig. 72.

Spiraliggestreifte Muskelfaser aus dem Adductor anterior einer 3 cm *Anodonta*. Konservierung und Färbung wie bei Fig. 62, doch so modifiziert, daß fast nur die Fibrillen gefärbt wurden. Vergr. 1754 : 1. Auf $^4/_5$ verkleinert.

bei zunehmender Kontraktion bis zu 107° (bei geschlossenen Schalen). Immerhin können auch derartige Dehnungen vorkommen, daß die heterogenen Fibrillen auf eine gewisse Strecke der Längsachse des Muskels fast parallel laufen, wie es in den längsgestreiften Muskeln mit homogenen Fibrillen die Regel ist. In einem solchen Fall (Fig. 73) kann uns nur die Struktur der Fibrille selbst vor Täuschung bewahren.

Fig. 73.

Starkgedehnte spiralig gestreifte Muskelzelle. Die nebeneinander liegenden, fast parallelen, heterogenen Fibrillen könnten eine Querstreifung vortäuschen. Aus dem Adductor anterior einer *Anodonta* von 3 cm Länge. Konservierung und Färbung wie in Fig. 62. Vergr. 1754:1. Nicht verkleinert.

Marceau hat zwar 1904 und 1909 nur homogene Fibrillen gefunden und auch gezeichnet. Doch dürfte dies zum Teil darauf zurückzuführen sein, daß er fast durchweg fibrillenreiche Fasern untersuchte. Vielleicht war auch das Material nicht sehr frisch; denn in solchem Falle ist die heterogene Struktur bei Eisenhämatoxylinfärbung meist kaum noch nachzuweisen.

Über den eigentlichen Bau der Fibrille ist folgendes zu sagen:

Schon an ungefärbten Muskelfasern, etwa an Zupfpräparaten, ist oft zu erkennen, daß die Einzelfibrillen aus abwechselnd helleren und matteren Abschnitten besteht. Dieses Bild bietet sich auch stets bei Färbungen dar, ganz gleich, ob ein Farbstoff wie Säurefuchsin oder Eosin, Kristallviolett oder Eisenhämatoxylin gewählt wird. Stets färbt sich ein Abschnitt intensiver als der folgende. Wie wir gerade mit Bendas Methode feststellen konnten, verhalten sich die dunklen Partien dem Farbstoff gegenüber noch genau wie plastosomatische Elemente, während der andre Teil der Fibrille eine Umwandlung in chemischer oder physikalischer Hinsicht erlitten hat. Gerade mit den speziellen Fibrillenfarbstoffen läßt sich einwandfrei feststellen, daß die heterogenen Fibrillen einen gewissen, meßbaren Durchmesser besitzen. Allerdings zeigen oft die dunkeltingierten Abschnitte eine etwas größere Stärke, doch scheint dies mit dem Kontraktionszustand der betreffenden Muskelfaser zusammenzuhängen (vgl. Fig. 60 und 73).

Wie bereits gesagt wurde, besitzen alle Fibrillen des spiralgestreiften Muskels denselben Drehungssinn. Fig. 59 zeigt diese Tatsache ja klar. Wir haben hier eine von rechts unten nach links oben ansteigende,

also linksdrehende Spirale. Das Plasma dieser Zelle ist dunkel gefärbt, wodurch nur die auf der oberen Seite liegenden Spiralen sichtbar sind.

Bei Bendas Eisenalaun-Sulfalizarin-Kristallviolettfärbung ist es möglich, durch geeignete Modifizierung der Konzentration des sulfalizarinsauren Natrons zu erreichen, daß sich das Plasma kaum noch färbt. Dann kann leicht ein Bild zustande kommen, wie es Fig. 72 zeigt. Im Bilde kreuzen sich bei schwacher Vergrößerung zwei Spiralen. Bei stärkerer Vergrößerung erkennt man dann, daß bei hoher Einstellung nur die rechtsdrehende, bei tiefer Einstellung nur die linksdrehende Spirale deutlich bleibt. Wir sehen also in Fig. 72 dieselben Spiralen der Ober- und der Unterseite des Muskels. Dadurch kommt der Eindruck zustande, als ob hier zwei sich kreuzende Fibrillensysteme vorhanden wären.

Kehren wir noch einmal zu Fig. 59 zurück. Bei der Betrachtung der dunklen Abschnitte der Fibrille kommt durch optische Täuschung eine entgegengesetzt gerichtete, rechtsdrehende Spirale zustande. Diese Beobachtung kann man besonders leicht an stark kontrahierten Muskeln machen. So könnte man in Fig. 60 auf den ersten Blick fast eine Querstreifung vermuten. Man erkennt deutlich die einzelnen, heterogenen, linksdrehenden Fibrillen; und doch ist man gern geneigt, die nebeneinanderliegenden dunklen Abschnitte als Elemente einer, durch optische Täuschung hervorgerufenen rechtsdrehenden Fibrille anzusehen. Zu dieser Täuschung verleitet den Beobachter in diesem Fall (Fig. 60) noch die eigenartige Struktur des Sarcoplasmas, das infolge der starken Kontraktion in Wellen verschiedener Dichtigkeit fixiert wurde. Man erkennt auch deutlich, daß an den dunkelsten, also an den der stärksten Kontraktion unterworfenen Stellen, die dunklen Abschnitte der Fibrillen wieder den größten Durchmesser in der Breite aufweisen.

Endlich können die spiraliggestreiften Muskeln auch stark gedehnt werden. Dann kann man außergewöhnliche Bilder erhalten, wie Fig. 73 z. B. ein solches zeigt. Auf den ersten Blick könnte man glauben einen längsgestreiften Muskel vor sich zu haben; oder man könnte, wenn gerade die heterogene Struktur dem Beobachter zuerst auffällt, annehmen, einen quergestreiften Muskel zu sehen. Aber die einfache heterogene Struktur und die Anordnung der Fibrillen in andern Teilen derselben Muskelfaser lassen darüber gar keinen Zweifel bestehen, daß hier nur eine starke Dehnung der Zelle die Ursache dieser sonst bei *Anodonta* nicht gewöhnten Anordnung der Fibrillen ist.

Ganz ähnliche Erscheinungen beobachtete Knoll 1892 bei *Anodonta*, indem er sagt: »daß vereinzelte Fasern vorkamen, die einen

Übergang aus der Längs- in die Doppelschrägstreifung, bzw. in die einfache Schrägstreifung und Querstreifung erkennen ließen« (II, 2). Seine Abbildungen auf Taf. I, besonders die Fig. 2 auf Taf. II, sind nach dem oben dargestellten nun ohne Schwierigkeit zu erklären, während Knoll zusammen mit Engelmann zu dem Schluß kam, daß es zwei sich kreuzende Fibrillensysteme gäbe.

Soviel wäre über den Bau und die Anordnung der Fibrillen in den ausgebildeten Muskelzellen zu sagen. Es ist nun noch eine Untersuchung über die Lage der Muskelkerne und über das Vorhandensein eines Sarcolemma anzustellen. Über beide Punkte herrschen seit den ältesten Beobachtungen schon Unklarheiten. Um mit der Sarcolemma zu beginnen, so ist zu bemerken, daß man heute unter diesem Namen eine dünne strukturlose Hülle der einzelnen Muskelfasern versteht, wie sie bei den quergestreiften Muskelfasern genauer studiert worden ist. Der Nachweis des Vorhandenseins eines Sarcolemma suchte man zu erreichen, indem man die Muskelfasern zur Quellung brachte. Hob sich ein Häutchen ab, so war ein Sarkolemma als vorhanden bewiesen. Anderseits verstanden aber einige Autoren, wie G. Wagener (1863) und Boll (1869), unter dem Begriff Sarcolemma eine aus mehreren kernhaltigen platten Zellen gebildete Membran; und auch diese Membran konnten Boll und Wagener nicht immer nachweisen.

Es ist an dieser Stelle folgendes dazu zu bemerken: Bei *Anodonta* sind alle Muskelfasern, einzeln oder auch zu kleinen Bündeln vereinigt, stets von einer kernhaltigen bindegewebigen Hülle, einem echten Perimysium, umgeben. Diese Beobachtung machte auch schon List (1902) bei *Mytilus*, sowie Marceau (1904) bei mehreren Mollusken. Eine dem Sarcolemma der Wirbeltiere entsprechende Membran konnte ich nicht nachweisen. Wenn eine, vom Muskel selbst gebildete Hülle vorhanden ist, so ist diese recht dünn. Vor allem gilt dies für das distale Ende der Muskeln, die sich nach dem Haftepithel hin in ein protoplasmaarmes Büschel von Fibrillen auflösen. An diesen Stellen ist von einer Zellmembran nichts mehr nachzuweisen, wohl aber kann man oft noch die bindegewebige Hülle, das Perimysium, bis an das Haftepithel verfolgen (vgl. z. B. Fig. 45).

Ebenso uneinig sind sich die Autoren über die Lage der Muskelkerne. Für die seitenständige Lage des Kernes treten ein: Weismann (1865), Schwalbe (1869), Ihering (1874), Knoll (1892) und 1909 Marceau in seiner Arbeit über die Schließmuskeln. Eine centrale Lage des Kernes in der Sarcoplasmaachse beobachten: Vigier (1904) und Marceau (1905) im Herzen von *Anodonta*.

Es ist zu bemerken, daß die Arbeiten der älteren Autoren nur mit Vorsicht in den Kreis der Betrachtung gezogen werden dürfen, da diese meist Zupfpräparate benutzten, bei denen sie die Kerne des Perimysiums, der Blutkörperchen und der Muskelzellen wohl nur schwer unterscheiden konnten. Auch ist zu betonen, daß an frischen Muskelfasern die Kerne nur mit großer Mühe sichtbar sind.

In der 1905 erschienenen Arbeit über die Herzmuskulatur hat Marceau auch ganz richtig beobachtet, daß der Kern der Herzmuskeln central in der Sarcoplasmaachse gelegen ist. In der Arbeit, welche die Muskelfasern der Adductoren zum Gegenstand der Untersuchung hat (1909), vertritt er dann die Ansicht, daß die Kerne in seitlichen, buckelförmigen Ausbuchtungen unterhalb des Sarcolemma lägen. Wie schon bei der Besprechung der Struktur der Fibrillen hervorgehoben werden mußte, ist diese Arbeit in vielen Punkten nicht ganz einwandfrei. Auf Grund meiner ganzen Untersuchung kann ich nicht umhin, die von Marceau bei *Anodonta* als Muskelkerne beschriebenen Gebilde als Perimysiumkerne zu deuten.

Wenn ich noch einmal kurz zurückgreifen darf, so fanden sich beim Glochidium in den jungen wie in den ausgebildeten Zellen stets die Muskelkerne im Innern der Sarcoplasmaachse (Fig. 29, 30, 67). Das Gleiche findet man bei den Myoblasten, Myocyten, jungen Muskelzellen der parasitären Periode (Fig. 33, 34, 35, 36, 37, 38, 40, 41, 42, 43), in den Muskelzellen der jungen und der ausgebildeten Anodonten (Fig. 52, 55, 56, 61, 62, 63, 64, 65, 66), auf dem Querschnitt Fig. 69, ferner auf Fig. 74, 75, 76, 77. Auf allen diesen Abbildungen kann man den central gelegenen Kern erklicken.

Als weiteres Argument für meine Behauptung ist anzuführen, daß die Perimysiumkerne wesentlich kleiner als die Muskelkerne sind. Außerdem färben sich die Bindegewebskerne sowohl mit Eisenhämatoxylin (Fig. 75) wie auch mit Safranin (Fig. 74, 76, 77) bedeutend dunkler als die Muskelkerne. Die Perimysiumkerne haben meist ein feinkörniges Chromatin, die Muskelkerne dagegen meist gröbere Schollen, wenn auch ihr Chromatingerüst gewissen Umgestaltungen unterworfen zu sein scheint. Die bei Marceau (1905) auf Taf. XXVI in Fig. 12 und 13 gezeichneten Membranen sind ebenso echte Bindegewebshüllen, wie z. B. die in seiner Arbeit von 1909 auf Taf. IX, Fig. 4, 7, 8, 9 und Taf. XI, Fig. 44, 45 als »Sarcolemn« bezeichneten Gebilde. Bei einem Vergleich meiner Abbildungen (Fig. 74, 75, 75, 76, 77) mit den von Marceau auf Taf. XI, Fig. 44, 45 abgebildeten Muskeln mit »Muskelkernen« kann wohl kein Zweifel mehr darüber bestehen, daß

Marceau tatsächlich die Kerne des Perimysiums als Muskelkerne angesehen hat.

Es mag an dieser Stelle gestattet sein, in wenigen Worten auf einige Eigenschaften des Perimysiums einzugehen. Das Perimysium ist, wie schon gesagt, eine bindegewebige Hülle um die Muskelfasern. Der Bau dieser Hüllen ist im großen und ganzen derselbe, wie ihn Heidenhain in »Plasma und Zelle. II. Teil« eingehend beschreibt und auch abbildet. In der gleichen Weise, wie Heidenhain in dem

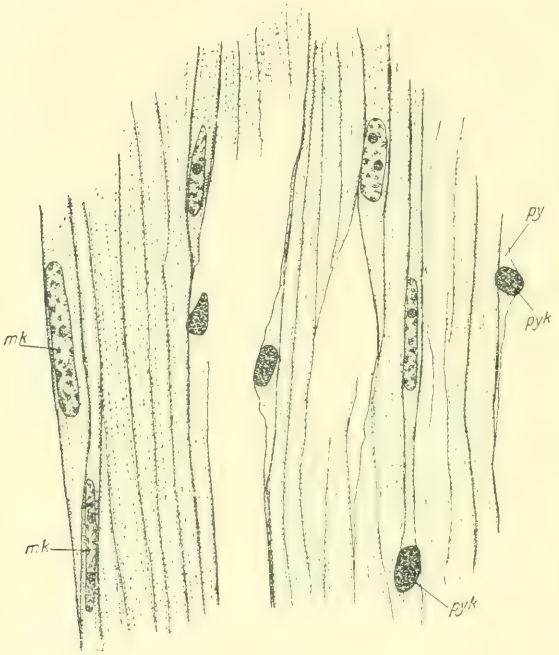

Fig. 74.

Längsschnitt durch den hinteren Schließmuskel einer *Anodonta* zum Vergleich der Muskel- und Perimysiumkerne. *mk*, Muskelkern; *pyk*, Perimysiumkern; *py*, Perimysium. Färbung: Safranin. Vergr. 1165 : 1. Auf $^4/_5$ verkleinert.

genannten Werk dartut, kann das Perimysium bei kontrahierten Muskeln auch Zellverbindungen zwischen den Muskelzellen vortäuschen. Nach den Beobachtungen des Herrn Kollegen Wetekamp gilt für die Struktur des Perimysiums das gleiche, was Heidenhain von den bindegewebigen Hüllen des Wirbeltiermuskels sagt. In dem Perimysium finden sich Fibrillen, die besonders deutlich in Bendas Färbung auf Plastosomen hervortreten. Doch auch bei Färbung mit Eisenhämatoxylin sind sie schon mitunter sichtbar (vgl. z. B. Fig. 60 *py*).

Ferner finden sich in den bindegewebigen Hüllen der Muskulatur elastische Fasern, die bis an die innere Grenze des Haftepithels zu verfolgen sind. Es ist dieser Umstand aus dem Grunde wichtig, weil man im allgemeinen das Perimysium nur höchst selten so weit verfolgen kann. In Fig. 45 kann man ausnahmsweise das Perimysium bis nahe am Haftepithel noch wahrnehmen. Da auch die einzelnen, kleinen Muskelfasern eine deutliche bindegewebige Hülle zeigen, wie List schon beobachtete und auf Taf. VIII in Fig. 15 und 16 darstellte, so kann man den allgemein geltenden Satz aussprechen: Bei der *Anodonta* sind die Muskelfasern — einzeln

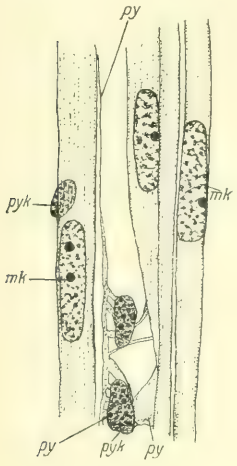

Fig. 75.

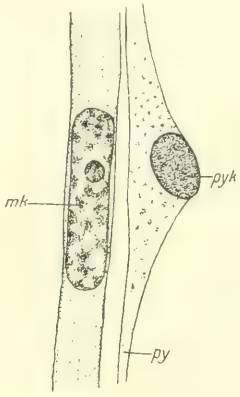

Fig. 76.

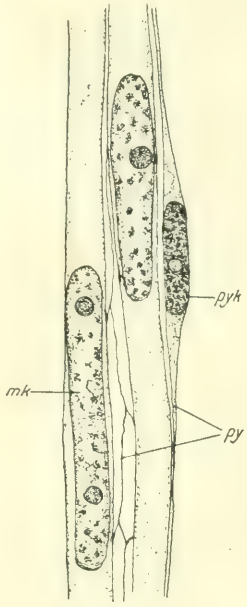

Fig. 77.

Fig. 75. Muskelzellen mit Kernen umgeben von kernhaltigem Perimysium aus dem Adductur posterior einer *Anodonta* von etwa 3 cm Länge. *mk*, Muskelkern; *pyk*, Perimysiumkern; *py*, Perimysium. Einbettung: Celloidin; Färbung: Eisenhämatoxylin (stark differenziert). Vergr. 1165 : 1. Auf $^4/_5$ verkleinert.

Fig. 76. Muskel mit Kern von kernhaltigem Perimysium umgeben. *mk*, Muskelkern; *pyk*, Perimysiumkern: *py*, Perimysium. Färbung: Safranin. Vergr. 1754 : 1. Auf $^4/_5$ verkleinert.

Fig. 77. Zwei Muskelfasern mit kernhaltiger, bindegewebiger Hülle, Perimysium (*py*), im Querschnitt. *mk*, Muskelkern; *pyk*, Perimysiumkern. Färbung: Safranin. Vergr. 1754 : 1. Auf $^4/_5$ verkleinert.

oder zu mehreren vereinigt — stets von einer kernhaltigen bindegewebigen Hülle, dem Perimysium, umgeben.

Es ist noch einmal zu betonen, daß diese Hülle von den früheren Forschern oft nicht berücksichtigt wurde. So kam es dann, daß einige das Perimysium als echtes Sarcolemma auffaßten und daß andre die Perimysiumkerne mit den Muskelkernen verwechselten.

Wie wir schon oben (vgl. S. 525 sowie Fig. 21, 21 *A*) feststellten, geht das Perimysium kontinuierlich in das Bindegewebe über, welches die Muskelfasern am Epithel befestigt. Es mag von Interesse sein, daß neuerdings (1913) T. Péterfi feststellte, daß bei den Wirbeltieren die Fibrillen des Perimysiums in die Fibrillen der bindegewebigen Sehne übergehen und so die Muskelfasern mit der Sehne, also im weiteren Sinne, mit dem Skelet verbinden. Péterfi benutzte neben andern spezifischen Bindegewebsfärbungen auch eine Mallory-färbung. Er stellt fest, daß das Perimysium aus einer hyalinen Membran und ferner aus einem Fibrillennetzwerk besteht, ganz ähnlich, wie es sich auch bei *Anodonta* darstellt. Die Perimysiumfibrillen setzen sich dann über das Ende der Muskelsäule fort und verbinden sich mit der Sehne, wobei »die feine Bindegewebsmembran das Ende der Muskelsäule handschuhfingerförmig bedeckt«. Aus diesen kurzen Bemerkungen mag hervorgehen, wie ähnlich das Perimysium bei *Anodonta* demjenigen der Wirbeltiere ist.

Wir sahen schon oben, daß die Muskelzelle mehrere Kerne besitzen kann. Die obere Grenze für die Anzahl der Kerne ist schwer zu bestimmen, da die Muskelfasern, z. B. des Schließmuskels, sich oft spalten oder einzelne Äste aussenden, die auch Kerne enthalten können. Doch scheint die Anzahl der Kerne in einer Muskelfaser nicht mehr als fünf zu betragen. Interessant in dieser Hinsicht ist die in Fig. 61 dargestellte junge Muskelfaser, die nach der einen Seite noch weit zu verfolgen war und wohl einen Ast einer andern Faser darstellt. Dieser »spindelförmige Myocyt« mit deutlich ausgeprägter heterogener Fibrille weist fünf runde Kerne mit deutlichem Chromatinnetz auf. Wie schon weiter oben dargelegt wurde, darf man wohl annehmen, daß diese Kerne aus einem durch Teilung hervorgegangen sind. Wie aber diese Teilung vor sich gegangen ist, kann ich nicht sagen. Überhaupt ist es mir bei dem umfangreichen Material, das ich verwandte, trotz eifrigen Suchens niemals gelungen, ein Bild von der Teilung der Muskelkerne zu erhalten. In dem Sammelreferat: »Plastosomen, ‚Apparato reticulare interno' und Chromidialapparat« (1911) konnte Duesberg nur feststellen, daß in dieser Frage noch große Unklarheiten herrschten. Die meisten Forscher schienen mehr die amitotische als die mitotische Teilung als wahrscheinlich anzunehmen. Im Jahre 1910 sagt er noch in seiner Arbeit: «Les chondriosomes des cellules embryonnaires du poulet etc. . . .» auf S. 632: «J'en conclus que la multiplication des noyaux se fait exclusivement par amitose.» Doch findet 1910 Harms, daß die Kerne der quergestreiften Muskulatur im Schwanz der Kaul-

quappe sich periodisch mitotisch teilen (vgl. seine Abbildungen: Taf. XII, Fig. 14; Taf. XIII, Fig. 19 und 20). Wenn die Kernteilungen bei *Anodonta* auch periodisch stattfänden, so wäre wohl zu verstehen, daß es so schwierig ist, dieses Stadium einmal zu finden. Im allgemeinen zeigen die Muskelkerne bei einer und derselben *Anodonta* meist ein ganz ähnliches Aussehen; doch ein Vergleich verschiedener Exemplare zeigt, daß auch die Größe des Kernes und die Gestalt des Chromatingerüstes einem gewissen Wechsel unterliegt (vgl. Fig. 75, 76, 77).

Schon zu Beginn dieses Kapitels war kurz die optische Eigenschaft der Fibrillen erwähnt. Margo beobachtete 1860 eine mehr oder weniger geneigte Anordnung der dunkleren Elemente der heterogenen Fibrillen und bezeichnete den Muskel als »quergestreift«. Nach seiner Ansicht kam die Querstreifung durch die Anordnung kleiner doppeltlichtbrechender Teilchen zustande. Etwas später (1869) erschien Schwalbes Arbeit. Er nimmt an, daß die heterogenen Fibrillen der spiraliggestreiften Muskeln aus abwechselnd einfach- und doppeltlichtbrechenden Teilchen besteht. Im Gegensatz zu ihm behauptet (1881) Engelmann, daß alle Fibrillen bei *Anodonta* homogen und doppeltlichtbrechend seien. In der spiralig gestreiften Muskelfaser nimmt er zwei entgegengesetzt drehende, homogene Fibrillen an. Marceau konnte 1904 und 1909 nur feststellen, daß die Fibrillen der spiraliggestreiften Muskeln in ihrer Gesamtheit doppeltlichtbrechend seien, wobei die optische Achse mit der Richtung der Fibrille zusammen fiel.

Soweit es mir möglich war, habe ich nun versucht, die optischen Eigenschaften der Fibrillen zu untersuchen. Zu großem Dank bin ich Herrn Geh.-Rat Prof. Dr. A. Meyer verpflichtet, der mir seine Polarisationsmikroskope von Zeiss und Seibert zur Verfügung stellte. Die Untersuchungen wurden folgendermaßen vorgenommen:

Die ganz frische Muschel — *Anodonta* und *Unio* wurden benutzt — wurde geöffnet. Einige Fasern des Schließmuskels waren rasch zerzupft und der Reihe nach in Wasser, Blutflüssigkeit und 1%iger Salpeterlösung untersucht. Nur wenn die Fibrillen der Muskelfaser deutlich zu sehen waren, wurden die Nikols gekreuzt. Es ergaben sich dann folgende Resultate: die Anwendung starker Vergrößerungen, z. B. Zeiss E und Imm. 1/12 mit Ocular 4, Comp. 8 oder 12 kombiniert, ergab meist keine brauchbaren Erfolge. Am besten waren die Kombinationen: Seibert Obj. II, V, auch wohl V$^1/_2$ mit Ocular 1 oder auch wohl Zeiss D und E (nur manchmal) mit Ocular 1, 3 oder 4.

Wenn die Fibrillen erst auch ganz deutlich zu sehen waren, so traten sie bei gekreuzten Nikols viel schwächer hervor. Doch fanden

sich längsgestreifte und auch spiraliggestreifte Muskeln aus den Adductoren sowie die Muskeln des Herzens, deren Fibrillen auch bei gekreuzten Nikols bei schwacher Vergrößerung deutlich hervortraten und auch eine Strecke weit zu verfolgen waren. Stets erschienen die ganzen Fibrillen, selbst die heterogenen, optisch gleichartig, nämlich doppeltlichtbrechend; niemals ließ sich eine Zusammensetzung aus einfach- und doppeltlichtbrechenden Teilen feststellen. Am deutlichsten traten die Fibrillen hervor, die in der Richtung der Hauptebene des Polarisators lagen. Es ist nochmals hervorzuheben, daß die Doppelbrechung des Lichtes aber stets nur gering war, wenn ganz lebendfrisches Material untersucht wurde.

Setzte man aber etwas Alkohol zu dem Präparat, oder untersuchte man die Muskeln von in Alkohol gehärteten Exemplaren, so fand man stets eine Verstärkung der optischen Eigenschaft, aber anderseits auch eine gewaltige Schrumpfung der ganzen Faser. Es ist nicht zu vergessen, daß die meisten der früheren Autoren stets diese Vorbehandlung anwandten, ehe sie die Beobachtung über die optischen Eigenschaften der Fibrillen machten. Es ist anderseits aber doch auch klar, daß man mit solchem Material nicht viel anfangen kann. Was nützt die Untersuchung von Muskeln auf ihre optischen Eigenschaften hin, wenn die Tiere in Alkohol ertränkt und gehärtet worden waren? Aus den an solchem Material gemachten Befunden kann man doch unmöglich einen Schluß auf das optische Verhalten der lebenden oder doch lebensfrischen Muskelfibrillen machen!

Eine weitere Untersuchung konnte ich am Ultramikroskop des Herrn Geh.-Rat A. Meyer anstellen. Das Instrument war mit einem Kardioidkondensator von Zeiss ausgerüstet. Die Fibrillen waren unsichtbar. Das Sarcoplasma erschien feinkörnig. Oft konnte man eine feine Strichelung wahrnehmen. Bei den spiralig gestreiften Muskeln waren die Fibrillen auch unsichtbar, doch erkannte man oft ein ganz dichtes und zartes, dunkles, rhombisches Netzwerk in dem feinkörnigen Plasma. Dieses dunkle Netzwerk dürfte wohl durch die lichtdurchlässigen, also hier unsichtbaren Fibrillen hervorgerufen sein. —

Wie schon mehrfach bemerkt wurde, sind die Adductorenmuskeln der *Anodonta* schon seit langer Zeit viel benutzte Objekte für das Studium der Histologie der Muskelfasern gewesen. Es ist daher wohl auch nicht überraschend, daß auch die Physiologie der Muskulatur gern an diesem Objekt studiert wurde. So entstanden die Arbeiten von Fick (1863), Pawlow (1885), und Biedermann (1886), Plateau (1884) Varigny (1885), Contance (1880) u. a. Neuerdings wurden mit be-

deutend feineren Methoden dann Untersuchungen von Ewald (1910) und Parnass (1910) und andern angestellt. Wie schon bei der Beschreibung der Morphologie und Physiologie der Adductoren gesagt wurde, ist der Abschnitt aus spiraliggestreiften Muskelfasern für »travail dynamique«, der andre Teil, aus glatten, längsgestreiften Fasern bestehend, für «travail statique»; oder, wie Marceau (1905) es auch noch anders ausdrückte: «Le muscle vitreux ramène, le muscle nacré retient».

Weitere Untersuchungen ergeben dann die Tatsache, daß für die längsgestreiften Muskeln, sowohl der Adductoren wie auch des übrigen Körpers — bei ausgewachsenen Exemplaren, an denen die Untersuchungen stets ausgeführt wurden — dieselben Gesetze gelten, wie für die »glatte« Muskelfaser der Wirbeltiere. Aus allem geht hervor, daß man die ganzen Sätze, die die Physiologen für diese Muskelart bei den Wirbeltieren aufgestellt hatten, in demselben Wortlaut auch für *Anodonta* gelten. Es mag gestattet sein, hier einige Hauptsätze zu zitieren, die Parnass (S. 460) aufstellte:

1) »Der glatte Muskel verändert seinen Zustand auf nervöse Impulse hin. Er behält autonom jeden gegebenen Zustand.

2) Er kann verschiedene Längen spannungslos annehmen. In jeder dieser Längen verhält er sich — falls nicht nervöse Impulse hinzukommen — wie ein Band: einer Last leistet er nach Maßgabe seiner Elastizität und Festigkeit Widerstand.

3) Der Energieumsatz des glatten Muskels ist in jedem stationären Zustand unabhängig von der Belastung und — wahrscheinlich — von der Länge.«

Alle diese Fundamentalsätze der Muskelphysiologie hat Parnass gerade an Muskeladductoren studiert, bzw. ihre Richtigkeit durch seine Messungen erwiesen. Interessant und auch höchst wichtig ist die Feststellung, daß trotz der Kontraktion, z. B. bei festverschlossenen Schalen, kein erhöhter Energieumsatz stattfindet. Wäre dies nicht der Fall — und dafür hatte man eben vorher noch keinen Beweis —, so könnte man sich auch nicht vorstellen, wie es die Muschel fertig bringt tagelang die Schalen geschlossen zu halten, ohne zu ermüden. Wir haben hier also in den längsgestreiften Muskeln mit homogenen Fibrillen echte »Tonusmuskeln« vor uns. Die Begriffe »Tonus« und »Tonusmuskeln« definiert Parnass übrigens recht klar; er sagt auf S. 460: »Tonus ist jeder stationäre Zustand eines normalen Muskels, in welchem bei jeder gegebenen Länge — die kleiner ist als die größte physiologisch vorkommende Länge des ungespannten Muskels — der Energieumsatz von der Belastung unabhängig ist.

Tonusmuskeln sind diejenigen Muskeln, welche auf dem ganzen Gebiete der Längen, welches zwischen der größten und der kleinsten physiologisch vorkommenden Länge liegt, sowohl spannungslos als gespannt (belastet) in einem stationären Längenzustand verharren können, welcher ohne Erhöhung des Energieumsatzes beibehalten bleibt.«

Interessant ist ferner der Vergleich der Leistungsfähigkeit des glatten, längsgestreiften Muskels mit einem quergestreiften Muskel. Denn trotz der Trägheit der Bewegung ist dieser Muskel doch zu außerordentlicher Kraftentfaltung befähigt. Eine Berechnung des Energieverbrauches ergibt folgendes Resultat (S. 495): »Durch Untersuchung des respiratorischen Stoffwechsels an Muscheln, deren Schließmuskeln bei großen Belastungen maximal kontrahiert bleiben, wird bewiesen, daß solchen Kontraktionszuständen keine Erhöhung des Energieumsatzes entspricht. Der beobachtete Stoffwechsel ist so gering, daß der gesamte Energieumsatz eines solchen glatten Muskels einen Bruchteil von der Größenordnung 10^{-4} bis 10^{-5} desjenigen Betrages ausmacht, welcher die Erhöhung des Energieumsatzes eines quergestreiften Muskels bei gleicher Belastung darstellt.«

Auf den ersten Blick ist der so geringe Energieverbrauch ja überraschend. Doch ist anderseits zu bedenken, daß die längsgestreifte Muskelfaser nur relativ langsame Bewegungen (Kontraktionen) ausführen kann. Wie wir schon oben sahen, enthält die Muskulatur der Adductoren aber einen Bestandteil, der zu relativ raschen Kontraktionen befähigt ist. Es ist dies die «partie vitreuse» (Marceau), der Abschnitt, der aus spiraliggestreiften Muskelfasern mit heterogenen Fibrillen besteht. Die eingehenden, vielseitigen Untersuchungen besonders von Ewald ergeben klar, daß dieser Muskel rasch der Ermüdung ausgesetzt ist. Im großen und ganzen unterscheidet sich die Muskelfaser mit heterogener Fibrille von der längsgestreiften (glatten) mit homogener Fibrille genau so, wie sich die echte quergestreifte Muskelfaser von der längsgestreiften in physiologischer Hinsicht unterscheidet.

Man kann daher in den Hauptsätzen, die den Unterschied der physiologischen Eigenschaften der glatten und der quergestreiften Muskeln aussprechen, an Stelle des quergestreiften den spiraliggestreiften Muskel mit heterogener Fibrille einführen. Das Resultat bleibt richtig.

Neben dem verschiedenen Bau der kontraktilen Elemente, der Muskelfibrillen, kommt für die Art und für die Schnelligkeit der Kontraktion im allgemeinen auch eine verschiedene Innervierung in Betracht. So ist längst bekannt, daß die glatte und die quergestreifte Muskelfaser eine ganz verschiedenartige Innervierung besitzen. Die erstere trägt

kleine Anschwellungen der Nervenendigungen, die quergestreifte Muskelfaser besitzt jedoch Innervierungsplättchen, an denen die Nervenendigung ansitzt.

Es lag die Vermutung nahe, auch bei *Anodonta* bei der längsgestreiften und der spiraliggestreiften Muskulatur Verschiedenheiten in der Innervierung feststellen zu können. Leider gelang es weder mit Methylenblau noch mit einer der beiden schwarzen Reaktionen nach Golgi die Art der Innervierung der längsgestreiften Muskelfasern zu finden. Bei der spiraliggestreiften Muskulatur ließ sich die Art der Innervierung mit Golgis Methode relativ leicht feststellen. Golgis schwarze Reaktion hat die angenehme Eigenschaft, daß man, wenn die Färbung der Nervenendigungen gelungen ist, auch gleich außerordentlich klare Bilder findet, die sich auf dem gelben Untergrund der strukturlsoen Muskelfasern tiefschwarz abheben. Es mag hier erwähnt

Fig. 78.

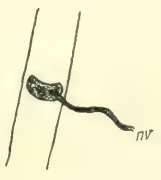

Fig. 79.

Fig. 80.

Fig. 81.

Innervierung der spiraliggestreiften Muskelfasern. *nv*, Nerv. Golgis schwarze Reaktion. Vergr. 1044 : 1. Auf $^4/_5$ verkleinert.

sein, daß sich auch die quergestreiften Muskeln leichter auf ihre Innervierung hin untersuchen lassen als die längsgestreiften.

Als Hauptfaktum ist festzustellen, daß die spiraliggestreifte Muskelfaser mit heterogenen Fibrillen mittels Nervenplättchen innerviert wird (Fig. 78—81). Ihre Form ist denen der quergestreiften Muskeln sehr ähnlich, doch ist die Lage meist eine andere. Im allgemeinen sind die Innervierungsplättchen senkrecht zur Längsachse der Muskelfaser orientiert und umfassen etwa $^1/_3$ bis $^1/_2$ des Umfanges der Faser. Doch ist diese Lage nicht streng eingehalten, sondern es kommen auch Drehungen des Innervierungsplättchens vor. Gerade diese Art der Innervierung scheint zusammen mit der besonderen Funktion der spiraliggestreiften Muskeln mit heterogener Fibrille auf eine nahe Verwandtschaft dieser Muskelart mit der quergestreiften Muskulatur hinzudeuten. Schon aus diesem Grunde dürfte, wie oben dargelegt wurde, der von Prenant und Marceau benutzte »type simple« nicht ge-

nügend eindeutig zu Recht bestehen. Bereits diese Tatsachen der Physiologie berechtigen eine Teilung des »type simple« in zwei einander gleichwertige Muskelarten. Doch werden wir auf diese Frage weiter unten zurückkommen müssen.

Es mag noch einmal hervorgehoben werden, daß die bisher dargestellten Eigenschaften der längsgestreiften und der spiralig gestreiften Muskelfasern nur für ausgewachsene Exemplare von *Anodonta* gelten. Wir fanden, daß die jungen Anodonten nur längsgestreifte Muskelfasern mit homogenen Fibrillen besitzen. Das Gleiche gilt für die Glochidien. Wir fanden ferner, daß in histologischer Hinsicht die Muskelfasern des Glochidiums, der jungen Najade und die längsgestreifte Muskelfaser der ausgewachsenen *Anodonta* vollkommen übereinstimmen. Es muß aber hier festgestellt werden, daß die Muskelfasern des Glochidiums sowie die der jungen *Anodonta* physiologisch anders funktionieren als die längsgestreiften Fasern der ausgewachsenen Anodonten. Man kann sich leicht überzeugen, daß die Glochidien meist die Schale offen tragen; ferner klaffen bei den jungen Najaden oft die Schalen auseinander. Ruckweise werden die Muskeln kontrahiert, die Schalen also sehr rasch geschlossen; doch bald öffnen sie sich wieder. Aus diesen leicht und häufig zu machenden Beobachtungen muß man schließen, daß die Muskelfasern anders funktionieren als später die längsgestreiften Muskeln bei ausgewachsenen Exemplaren. Über die Ursache dieser verschiedenen physiologischen Eigenschaften histologisch ganz gleichwertiger Muskelfasern herrscht bisher noch vollkommen Dunkelheit. Alle physiologischen Untersuchungen wurden eben nur an ausgewachsenen Exemplaren gemacht.

Nachdem die Entstehung und die Struktur der Muskelfibrillen besprochen wurde, mag noch eine Frage interessieren: In welchem Verhältnis stehen die Fibrillen zu den Muskelzellen? Man sagt meist: die Muskelfibrillen »entstehen«, »bilden sich« usw., ja man findet selbst in der neuesten Literatur die Wendung: sie »werden ausgeschieden«. (R. Hertwig: Lehrb. d. Zoologie). Im Jahre 1896 ordnete A. Meyer die Fibrillen einer bestimmten Gruppe von Zellorganellen, den »alloplastischen« Gebilden zu. Diese wurden von ihm (1896) folgendermaßen definiert (S. 212): »Die ‚alloplastischen Organe' können nicht neu entstehen, sie müssen sich stets aus normalen Organen des Protoplasten bilden. Sie entstehen unter Umlagerung der normalen Struktur der Organe und verlieren die Fähigkeit, sich durch Teilung zu vermehren; sie können ihre Struktur, die nur für bestimmte einseitige Leistungen brauchbar ist, nicht direkt vererben. . . . Allem Anschein

nach gehören auch die Muskelfibrillen und die Nervenfibrillen zu den alloplastischen Organen der Protoplasten.« Hiergegen wendet HEIDENHAIN (1907) ein, daß die Vermehrung der Fibrillen durch Spaltung, die auch andre Forscher, wie GODLEWSKI, APATHY, MARCEAU, RENANT u. a., feststellten, gegen die von A. MEYER gegebene Definition spräche. Im Jahre 1907 nahm A. MEYER in die Definition den Passus auf: »Darunter mögen solche sein, die sich durch Teilung vermehren können und solche, die sich nicht vermehren können. Ich rechne dazu die Muskelfibrillen . . .« Nach den Befunden von MEVES, DUESBERG und meinen Untersuchungen entstehen die Fibrillen aus deutlichen mit Kristallviolett färbbaren Elementen der Zellen, die sich nach DUESBERGS Arbeiten von Zelle zu Zelle vererbten. Ferner stellte ich fest, daß die Fibrille, selbst wenn sie schon funktionsfähig ist, doch noch weitere Differenzierung erleiden kann. Die vollkommen ausgebildeten homogenen Fibrillen wurden ja in den Adductorenmuskeln zum Teil in heterogene umgewandelt. Außerdem konnten fertig entwickelte, heterogene Fibrillen auf die »spindelförmigen Myocyten« vererbt werden (vgl. z. B. Fig. 61). Unter diesen Umständen dürfte es wohl am wenigsten angebracht sein, die Fibrillen als »Ausscheidungen« des Plasmas zu bezeichnen. Doch genügten auch die von A. MEYER 1896 und 1907 gegebenen Definitionen nicht ganz allen Beobachtungen und es dürfte wohl eine andre, prägnantere Formulierung notwendig sein, wenn man die Muskelfibrillen zu den alloplastischen Gebilden rechnen soll. Allerdings wäre es dann wohl notwendig, den Charakter der Plastosomen auch festzulegen. Doch dürften unsre heutigen Kenntnisse von den Plastosomen noch nicht ausreichend sein.

Kapitel 3.

Die Struktur der kontraktilen Substanz und die drei Grundtypen der Muskelfasern.

In den vorliegenden Untersuchungen war versucht, alle bedeutenden, bisher benutzten Methoden anzuwenden, um zusammenfassend, und in gewissem Sinne vergleichend, die Entstehung der Muskelfibrillen an einem Objekt zu untersuchen. Denn die bisherigen Ergebnisse zeigten — anscheinend — nur wenig Übereinstimmung. GODLEWSKI betonte das Auftreten von Körnchenreihen, aus denen die Fibrillen entstehen sollten. MARCEAU leugnete das Vorkommen derartiger Körnchenreihen. Ähnlich beobachtete HEIDENHAIN auch das Auftreten feiner, fadenförmiger, homogener Fibrillen, die erst allmählich eine Umwandlung, etwa zur typischen Querstreifung, erfuhren. Doch suchte er auch die Beobachtungen noch zu vertiefen und entwickelte dann auf Grund seiner

Befunde eine scharf durchdachte Theorie, die auch längere Zeit als allgemein gültig angesprochen wurde. Dann kamen ganz neuerdings die Beobachtungen von Benda, von Meves und Duesberg, die mit einer ganz neuen Konservierung und Färbung ihre Untersuchungen begannen. Der Erfolg war der, daß sie eine neue Theorie aufstellten: die Entstehung der Fibrillen aus Plastosomen.

Bei meinen Untersuchungen kam es mir darauf an, sowohl bei dem Glochidium, wie auch bei jungen und alten Exemplaren von *Anodonta* — und auch von *Unio* — mit den verschiedensten Methoden die Untersuchung durchzuführen. Es ergab sich, daß die von Godlewski beobachteten Körnchenreihen auf allen Stadien mehr oder minder deutlich zu erkennen waren. Aber auch Meves' und Duesbergs Beobachtungen erhielten eine Bestätigung. Es war festzustellen, daß die Fibrillen aus Plastosomen entstehen. Auch die Körnchenreihen sind auf den mit Bendas Färbung behandelten Schnitten sichtbar. Doch sind sie nicht plastosomatischen Ursprungs. Die Fibrillen entstehen also nicht, wie Godlewski auf Grund seiner Beobachtungen annahm, aus den Körnchen selbst. Es ist zu vermuten, daß diese, wohl plasmatischen Körnchen, zum Wachstum und zur Vergrößerung der Plastosomen dienen.

Im großen und ganzen sind die bisher beobachteten Entstehungsweisen also doch nicht so sehr verschieden, wie sie auf den ersten Blick scheinen mögen. Die Plastosomen sind eben nur nach der modifizierten Flemmingschen Konservierung durch das Kristallviolett deutlich von den nichtplastosomatischen Elementen zu trennen bzw. überhaupt erst darzustellen, denn die gewöhnlich benutzten Sublimatgemische lösen die Plastosomen meist auf, wie Duesberg zeigte. Die älteren Beobachter konnten daher die Entstehung der Fibrillen aus Plastosomen nicht wahrnehmen. Höchstens konnten sie die Granulareihen darstellen. Sonst erschienen die Fibrillen eben bei ihrer Entstehung als kaum sichtbare, ganz feine homogene Fäden.

Allerdings muß ich zu den Beobachtungen von Duesberg (1910) noch eine Bemerkung hinzufügen. Er sagt (S. 634): »L'étude minutieuse de ces premiers stades m'amène à conclure que c'est par allongement de ces chondriosomes et non par fusionnement bout à bout, comme je l'avais admis d'abord (09), que se forment les longs filaments, premières ébauches des myofibrilles.« Nach meinen Beobachtungen scheint eine Fibrille nicht nur durch Längenwachstum eines Plastosoms, sondern auch durch Verschmelzung einiger hintereinander liegender entstehen zu können (vgl. Fig. 63, 64, 65, 66). Anderseits ist dies ja auch kein Punkt von fundamentaler Bedeutung. Und im übrigen kann ich die wichtigsten Beobachtungen von Duesberg nur bestätigen. Dies ist um so mehr zu betonen, als Meves und Duesberg fast ausschließlich die Entstehung der quergestreiften Muskulatur untersuchten. Meine Untersuchungen erstrecken sich aber auf die längsgestreiften und die spiralig gestreiften Muskeln. Von den letzten kannte man bisher überhaupt noch nichts hinsichtlich ihrer Entstehung.

Wie schon gesagt, hatte Heidenhain auf Grund seiner Beobachtungen eine besondere, klar durchgearbeitete Theorie aufgestellt. Diese Theorie genügte auch lange Zeit allen an sie gestellten Anforderungen und wurde daher allgemein angenommen. Seine Theorie hat auch auf die Färbetechnik recht günstigen Einfluß gehabt. Man versuchte die Fibrillen möglichst klar zu färben, also ein Verkleben zu vermeiden. Anderseits hat die Theorie auch manche Nachteile gehabt.

Eine Anzahl ihrer Anhänger ging nicht genügend kritisch zu Werke und schuf so unklar durchdachte Resultate.

In kurzen Zügen mag die Theorie von HEIDENHAIN rasch skizziert werden (nach H.: Plasma und Zelle. II. Teil):

Nach HEIDENHAIN sind die Plasmastrukturen Differenzierungen der Alveolarwandungen. Es geht in den Muskelzellen die fibrilläre Struktur aus der Differenzierung der Elemente eines cytoplasmatischen Netzes in der Richtung der Kontraktion hervor. »Die Muskelfibrillen sind also nichts andres als lebendes Protoplasma schlechtweg, nur daß wir hier zum Unterschied von andern Plasmen eine nahezu mathematisch genau durchgeführte dimensionale Orientierung der Teile haben, welche mit der Funktion in unmittelbarem Zusammenhang steht« (S. 514). «Die Fibrillen entstehen auf Grund einer metamikroskopischen Anlage, welche die kleinsten lebenden Teilchen in serialer Anordnung enthält. Diese kleinsten lebenden Teile werden von mir als Protomeren definiert (1907) und es wurde hervorgehoben, daß diese niemals von neuem entstehen, sondern durch unendliche Generationsfolge durch Spaltung aus ihresgleichen hervorgehen. Bei ihrem ersten Erscheinen sind die Fibrillen homogen und befinden sich an der Grenze der Unterscheidbarkeit der mikroskopischen Dimensionen« (S. 645). Im Jahre 1899 und 1907 schreibt HEIDENHAIN: »Ich stelle mir vor, daß die kleinsten lebenden Teile zu Molekularfibrillen zusammentreten, und daß letztere dann durch fortgesetzte Assimilation und Längsteilung sich zu Bündeln gruppieren, welche auf solche Weise die Schwelle der mikroskopischen Sichtbarkeit erreichen . . . Tatsächlich fand ich (1899) in der Herzwand des dreitägigen Entenembryos neben stark färbbaren Muskelfibrillen verschiedenen Kalibers mit entwickelter Querstreifung auch feine, schwächer gefärbte Fäden, welche zum Teil völlig homogen erschienen. «

Da bei der *Anodonta* bald die vorwiegend periphere Lage der Fibrillen erkannt wurde, so kam bald in der Literatur der Ausdruck »contractile Rindenschicht« auf. Man nahm, entsprechend HEIDENHAINS Theorie einfach einen Mantel aus kontraktilem Plasma an, der die Sarcoplasmaachse umhülle. In Folge Überfärbung wurde dieser dann auch in schönen Zeichnungen beschrieben (z. B. LOSZINSKY 1906). Andre nahmen in der kontraktilen Rindenschicht zwei sich kreuzende Spiralsysteme an. Es lag dann eben der Gedanke zugrunde, daß hier zwei verschiedengerichtete seriale Anordnungen nebeneinander, vollkommen gleichwertig existierten. So hatte diese Theorie auch ihre schädlichen Folgen.

Es fragt sich nun: wie steht die Theorie von HEIDENHAIN zu den Beobachtungen von MEVES, DUESBERG und zu denen, die in der vorliegenden Arbeit entwickelt wurden?

Der Streit um diese Frage hat schon eine ansehnlich umfangreiche Literatur geschaffen, die in dem Sammelreferat von DUESBERG: »Plastosomen, ‚Apparato reticulare interno' und Chromidialapparat« (1911) zusammengefaßt ist. DUESBERG beleuchtet den springenden Punkt in folgenden Worten (S. 827): »Die Muskelfibrillen bilden sich also nicht, wie HEIDENHAIN denkt, auf Kosten metamikroskopischer Elemente, welche verschmelzen und so einen unmerklichen Übergang von einer Metastruktur zu einer an der Grenze der Sichtbarkeit liegenden Struktur (Peratomeren) und endlich zu der Muskelfibrille selbst herbeiführen, sondern auf Kosten einer gut sichtbaren Anlage, des Plastosoms!«

Mit Recht weist DUESBERG auf die Beobachtung HEIDENHAINS hin, daß

den Muskelfibrillen hinsichtlich ihres Dickenwachstums eine obere Grenze gesetzt ist. Warum spricht Heidenhain die breitesten Fibrillen, die nach seiner eignen Theorie nur durch Verkleben mehrerer metamikroskopischer Protomerenreihen entstanden sind, als die ältesten an? Warum kann ihre Breite einen bestimmten Betrag nicht überschreiten? Gewiß spricht die Entstehung der Querstreifung dafür, daß die so umgewandelte Fibrille älter ist als eine schmale homogene. Warum soll man an der Theorie der metamikroskopisch kleinen Elemente festhalten, deren Richtigkeit oder Unrichtigkeit wegen des metamikroskopischen Charakters der Elemente doch niemals direkt zu beweisen ist, wenn neuere Beobachtungen einwandfrei dargelegt haben, daß das Ausgangselement ein sichtbares Gebilde, das Plastosom ist!

Neuerdings scheint sich Heidenhain zwar etwas mit diesen Beobachtungen befreundet zu haben; er sagt (zitiert nach Duesberg (1911) S. 827): »Jedoch kann ich zwischen dem Standpunkt von Meves und mir keinen prinzipiellen Gegensatz entdecken,' da nach meinem Dafürhalten überhaupt alles Lebendige sich entwickelt auf Grund einer fortgesetzten Spaltung der Teilkörper, mögen diese mikroskopischer oder metamikroskopischer Natur sein.«

Vor allem wendet Heidenhain noch ein, daß die Beobachtungen von Meves und Duesberg sich nur auf die Entstehung der quergestreiften Muskulatur beziehen, die nach Ansicht vieler von der längsgestreiften, glatten oder homogenen Muskulatur — mit homogenen Fibrillen — durch eine tiefe Kluft getrennt ist. So sagt Heidenhain: »Wie jedoch die homogene Fibrille entsteht, darüber läßt sich zurzeit noch nichts sicheres aussagen.«

Nun zeigen aber meine Beobachtungen, daß für die längsgestreiften und spiralig gestreiften Muskeln hinsichtlich der Entstehung ihrer homogenen bzw. heterogenen Fibrillen dasselbe gilt, wie für die quergestreifte Muskelfaser. Auch in diesen beiden von mir untersuchten Muskelarten werden die Muskelfibrillen aus Plastosomen gebildet. Gerade die Ähnlichkeit der in Fig. 65 dargestellten jungen Muskelfaser mit den von Duesberg (1910) beim Hühnchen gefundenen Muskelfasern zeigt wohl in überzeugender Weise, daß hier dieselben Elemente den Aufbau der Fibrille übernehmen.

Nach allem diesem scheint es mir nicht mehr notwendig, von den unsichtbaren »Molekularfibrillen« zu sprechen. Man darf wohl ganz allgemein den Satz aussprechen, daß alle Muskelfibrillen aus sichtbaren, plastosomatischen Gebilden hervorgehen.

Endlich möchte ich noch auf eine interessante Erscheinung hinweisen. Duesberg findet (1910) bei der Entstehung der quergestreiften Muskulatur folgende drei deutlich getrennte Stadien: 1) Aus den Plastosomen entstehen homogene Fibrillen, die sich überall gleichstark intensiv mit Kristallviolett färben.

2) Dann treten auf der Fibrille, die ganz langsam einen etwas weniger intensiven Farbton annimmt, kleine, tiefviolett gefärbte Knötchen auf, die allmählich anschwellen (loco cit. Fig. 21). Die Fibrille besteht also aus abwechselnd dunkleren, den zukünftigen doppellichtbrechenden Teilen der Fibrille (Abschnitt J) und helleren Abschnitten (Abschnitt Q). Duesberg beschreibt dies Stadium folgendermaßen (S. 635): «Ces granulations se colorent également en violet, tandisque la substance intermédiaire, la future substance isotrope, devient de moins en moins colorable par les réactifs employés.»

3) Zwischen den dunklen Abschnitten entstehen auf den helleren Abschnitten

der Fibrille kleine dunkle Knoten, allem Anschein noch die Anlagen der *Z*-Linie, die das Hauptcharakteristikum der quergestreiften Muskelfaser darstellt (loc. cit. S. 22). Duesberg sagt (S. 636): «Le disque intermédiaire apparait très peu après le disque anisotrope, et l'un comme l'autre sont le produit de la differation de la substance de la fibrille homogène.»

Es bedarf keiner weiteren Erläuterung, daß das erste Stadium dasjenige der homogenen Fibrillen ist, wie wir es bei den längsgestreiften Muskeln gefunden haben. Die Entstehung, Anordnung und Struktur der Fibrillen unsrer längsgestreiften Muskelfasern ist genau dieselbe wie sie Duesberg im Stadium 1) beschreibt und zeichnet.

Doch auch das zweite Stadium in der Entwicklung der Fibrille können wir bei *Anodonta* feststellen. Wie wir oben sahen, entstehen die heterogenen Fibrillen der einen Schließmuskelpartie in der Weise, daß die erst homogene Fibrille eine Differenzierung erleidet. Das Resultat der Differenzierung ist wieder, daß die Fibrille aus abwechselnd helleren und dunkleren Abschnitten besteht; der eine Teil färbt sich mit Kristallviolett so stark wie erst die homogene Fibrille, der andre Teil, also die «substance intermédiaire» nach Duesberg (Abschnitt J), färbt sich heller. Bei *Anodonta* ist nun mit der Umbildung der Fibrille auch eine Umlagerung in eine spiralige Anordnung verbunden, doch ist diese Umlagerung ganz sekundärer Natur und hat mit der Umbildung der Fibrille selbst nichts zu tun. Es gibt auch Muscheln, z. B. *Pholas* — vgl. Marceau 1905, T. XXVI, Fig. 13 — bei denen die heterogenen Fibrillen keine spiralige Anordnung erfahren.

Wir können also sagen: die spiralig gestreiften Muskeln mit heterogenen Fibrillen sind auf dem Stadium 2) stehen geblieben, das Duesberg bei der Entwicklung der quergestreiften Muskulatur findet. Daher überrascht nun auch nicht mehr die der quergestreiften Muskulatur so nahe verwandte physiologische Eigenart, ferner die Innervierung durch Muskelplättchen, die denen der quergestreiften Muskeln so ähnlich sind.

Nach allen diesen Befunden muß man den älteren Forschern Recht geben, die in der spiraliggestreiften Muskulatur einen Vorläufer der typischen quergestreiften Muskeln vermuteten. Und gerade die Beobachtungen über die Entwicklungsgeschichte der quergestreiften Muskulatur brachten mich zu der Überzeugung, daß Prenants Einteilung der Muskulatur in einen type simple und einen type composé nicht allen Anforderungen genüge. Ich nahm daher, gestützt auf meine Befunde bei *Anodonta*, die drei Entwicklungsstadien der quergestreiften Muskulatur als die drei Grundformen der Muskelstruktur an, und die Untersuchungen an *Anodonta* konnte die Brauchbarkeit dieser Entwicklung ja auch zur Genüge beweisen.

Wir finden demnach:

1) Muskeln mit homogenen Fibrillen: längsgestreifte oder glatte Muskelfasern,
2) Muskeln mit einfach heterogenen Fibrillen: bei einigen Muscheln, z. B. *Pholas*, längsgestreifte, bei *Anodonta*, *Unio* usw. spiralig gestreifte Muskelfasern,
3) Muskeln mit typischer Querstreifung, charakterisiert durch das Auftreten der *Z*-Linie.

Unter Zugrundelegung dieser drei Grundformen dürfte eine Klassifikation der gesamten Muskulatur wohl möglich sein.

Wie bereits oben bemerkt wurde, machten schon 1904 Vigier und Vlès eine ähnliche Einteilung der Herzmuskulatur, trotzdem sie an Prenants Bezeichnungen noch festhielten. Sie unterschieden: 1) Fibrilles homogènes enroulées en helice, »simultant une striation» (*Nassa, Cardium, Dosinia, Solen, Tellina*); 2) Fibrilles hétérogènes, mais de type simple, (*Helix, Fissurella, Limnea, Anodonta, Mytilus, Ostrea, Pecten*). 3) Type composé, der charakterisiert wurde durch die *Z*-Linie (Arthropoden, Vertebraten, *Octopus, Haliotis*). Interessant ist die Nebeneinanderstellung dieser Muskeltypen auf Fig. 3 (loc. cit.). Demnach waren Vigier und Vlès auch schon überzeugt, daß der type simple von Prenant nicht einheitlich war.

Bei ihren Untersuchungen hatten Vigier und Vlès bei *Chiton* eine eigenartige Beobachtung gemacht. Sie fanden (loc. cit. Fig. 1) im Herzen neben einander alle drei Typen vertreten. Leider scheint das Präparat stark differenziert zu sein, so daß man auf der Zeichnung die Fibrillen nicht vollständig verfolgen konnte. Jedenfalls ist die Ähnlichkeit der verschiedenen drei Typen mit den Bildern, die Duesberg von der Entwicklung der quergestreiften Muskelfaser gibt, geradezu überraschend. Sollte vielleicht die Herzmuskulatur von *Chiton* im ausgebildeten Zustand quergestreift sein? Dann wäre die Beobachtung von Vigier und Vlès dahin zu erklären, daß wir in Fig. 1 fertig entwickelte und noch in Entwicklung begriffene Muskelfibrillen nebeneinander sehen. Es ist leider nicht angegeben, wie alt das untersuchte Exemplar war. Meine Annahme dürfte wohl nicht zu gewagt sein, wenn man die Bilder von Heidenhain über die Entstehung der quergestreiften Muskulatur im Herzen einer Ente und die Abbildungen von Duesberg mit der von Vigier und Vlès gegebenen Fig. 1 vergleicht. Daß die Umwandlung der Muskelfibrillen auch sehr spät erst eintreten kann, zeigen ja meine Ergebnisse über die Entwicklung der heterogenen Fibrillen in den Adductoren der 1,5—2 cm großen Anodonten. Außerdem mag an dieser Stelle als wichtiges Argument für meine Annahme erwähnt werden, daß nach den noch nicht veröffentlichten Untersuchungen des Herrn Krug die anfangs homogenen Fibrillen des Herzens auch erst bei der von mir untersuchten 22 mm *Anodonta* zum ersten Mal, und nur zum Teil, heterogen erscheinen.

Gerade auf Grund dieser letzten Tatsache glaube ich annehmen zu dürfen, daß die von Vigier und Vlès gegebene Fig. 1 tatsächlich noch in Entwicklung und Umbildung begriffene Muskelfibrillen zeigt.

Sollte sich diese Annahme als richtig herausstellen, so würde sie ein eklatantes Beispiel für die Entwicklung der Fibrillen und für die Brauchbarkeit der oben aufgestellten drei Grundtypen der Muskulatur darstellen.

Zum Schluß sei es mir gestattet, meinem hochverehrten Lehrer, Herrn Geh.-Reg.-Rat Prof. Dr. E. Korschelt, auf dessen Anregung hin die vorliegende Arbeit entstand, für das allzeit gütige Interesse und die jederzeit bereite Unterstützung meinen aufrichtigen Dank auszusprechen. Ebenso danke ich Herrn Dr. Harms für die mir gütigst erteilten, wertvollen Ratschläge.

Marburg i. H., im Januar 1914.

Literaturnachweis.

P. S. Abraham, Histology of the foot of Solen. (Proc. Dublin Microsc. Club.) Auszug in: Ann. Mag. N. H. (5). Vol. XI. 1883.

A. Acloque, Morphologie général des Mollusques. Le Cosmos. Paris. Tome CXXXIX. 1904.

R. Anthony, Note sur la forme et la structure des muscles adducteurs des Mollusques acéphales. Bull. Soc. Philomath. Paris (9). Tome VI. 1904.

Stef. Apáthy, Studien zur Histologie der Najaden. Biol. Centralblatt. Bd. VII. 1886.

— Contractile und leitende Primitivmuskeln. Mitt. zool. Stat. Neapel. Bd. X. 1892.

Barfurth, Über Zellbrücken bei Pflanzen und Tieren. Sitz.-Ber. d. Naturf. Ges. Dorpat. Bd. IX. 1891.

— Über Zellbrücken glatter Muskelfasern. Arch. f. mikr. Anat. Bd. XXXVIII. 1891.

Benda, Entstehung der Spiralfaser des Verbindungsstückes der Säugetierspermien. Verh. d. anat. Ges. Kiel. 1898.

F. Bernard, Anatomie de Chlamydoconcha Orcutti Dall, Lamellibranche à coquille interne. Ann. Sc. N. (8). Tome IV. 1897.

W. Biedermann, Über die elektr. Erregung der Schließmuskeln von Anodonta. Sitzber. Akad. Wien. Bd. XCI. 3. Abt. 1885.

R. Blanchard, Note sur la présence des muscles striés chez les Mollusques acéphales monomyaires. Revue internat. de Sc. biolog. III. Nr. 4. 1880.

Fr. Boll, Beiträge zur vergl. Histologie des Molluskentypus. Arch. f. mikr. Anat. Bd. V. 1869.

Bronn, Klassen und Ordnungen des Tierreiches. Bd. III. I. 1862.

A. Brück, Über die Muskelstruktur und ihre Entstehung, sowie über die Verbindung der Muskeln mit der Schale bei den Muscheln. Zool. Anz. Bd. XLII. 1913.

E. Brücke, Untersuchungen über den Bau der Muskelfasern mit Hilfe des polarisierten Lichtes. Sep. Abdruck aus dem XV. Bd. d. Denkschriften d. math.-nat. Klasse d. kais. Akad. d. Wissensch. Wien 1858.

J. Carrière, Über den Fuß der Muscheln. Zool. Anz. 1. Jahrg. (Nr. 3.) 1878.

J. Chatin, Sur les muscles striés des Pectinidés. Comptes Rendus Soc. de Biol. 1880.

A. Contance, De l'énergie et de la structure musculaire chez les Mollusques acéphales. Bull. Soc. Acad. Brest. 2. Sér. T. VI. 1880.

J. Dogiel, Die Muskeln und Nerven des Herzens bei einigen Mollusken. Arch. f. mikr. Anat. Bd. XIV. 1877.

G. A. Drew, Locomotion in Solemya and its relatives. Anat. Anz. Bd. XVII. 1900.

— The anatomy and embryology of Pecten tennicostatus. Biol. Bull. Woods Holl. Vol. VI. 1904.

J. Duesberg, Über Chondriosomen und ihre Verwendung zu Myofibrillen beim Hühnerembryo. Verh. anat. Gesellsch. in Gießen 1909.

J. Duesberg, Les chondriosomes des cellules embryonaires du poulet. Arch. f. Zellf. Bd. IV. 1910.

— Plastosomen, »Apparato reticulare interno«, und Chromidialapparat. Merkel u. Bonnet: Ergebn. d. Anat. und Entwicklungsgeschichte. Bd. XX. 1911.

E. Egger, Jouannetia Cumingii. Eine morphologische Untersuchung. Arb. a. d. zool. Inst. Würzburg. Bd. VIII. 1887.

E. Ehrenbaum, Untersuchung über die Struktur und Bildung der Schale der in der Kieler Bucht häufig vorkommenden Muscheln. Zeitschr. f. wiss. Zool. Bd. LXI. 1884.

Th. Eimer, Die Entstehung und Ausbildung des Muskelgewebes. Zeitschr. f. wiss. Zool. Bd. LIII. Suppl. 1892.

Engelmann, Über den faserigen Bau der contractilen Substanzen mit besonderer Berücksichtigung der glatten und doppelt schräggestreiften Muskelfasern. Arch. f. d. ges. Physiol. Bd. XXV. 1881.

W. F. Ewald, Über Tätigkeitserscheinungen am Schließmuskel der Malermuschel. Festschrift R. Hertwig. Jena. Bd. II. 1910.

A. Fleischmann, Über die Bewegung des Fußes der Lamellibranchiaten. Zool. Anz. 8. Jahrg. 1885.

W. Flemming, Über die ersten Entwicklungserscheinungen am Ei der Teichmuschel. Archiv f. mikr. Anat. Hft. 3. 1874.

A. Fick, Beiträge zur vergleichenden Physiologie der irritabelen Substanzen. Braunschweig 1863.

H. Fol, Sur la structure microscopique des Muscles des Mollusques. Comptes Rendus Acad. des Sciences. 1888.

— Sur la répartition du tissu musculaire strié chez divers Invertébrés. Ibid. 1888.

— Lehrbuch der vergleichenden mikroskopischen Anatomie. Leipzig (W. Engelmann). 1896.

F. A. Forel, Einige Betrachtungen über die Entwicklung des zelligen Muskelgewebes. Beiträge zur Entwicklungsgeschichte der Najaden. Inaug.-Diss. Med. Fak. Würzburg 1866.

J. C. Galton, The anatomy of the River-Mussel (Anodonta cygnea). Popul. Sc. Rev. Vol. IX. 1870.

Garner, On the anatomy of the Lamellibranchiate Conchifera. Transact. zool. Soc. London. Tome II. 1841.

L. Germain, Recherches sur la faune malacologique de l'Afrique équatoréale. Arch. zool. Expér. (5). Tome I. 1909.

E. Godlewski, Die Entwicklung des Skelet- und Herzmuskelgewebes. Arch. f. mikr. Anat. Bd. LX. 1902.

— Über die Entwicklung des quergestreiften muskulösen Gewebes. Krakauer Anz. 1901.

W. Harms, Über die postembryonale Entwicklung von Anodonta piscinalis. Zool. Anz. Bd. XXXI. 1907.

— Zur Biologie und Entwicklungsgeschichte der Flußperlmuschel. Ibid. 1907.

— Die postembryonale Entwicklung von Unio pictorum und Unio tumidus. Zool. Anz. Bd. XXXII. 1908.

— Postembryonale Entwicklungsgeschichte der Unioniden. Zool. Jahrb., Abt. Morphologie. Bd. XXVIII. 1909.

W. Harms, Über funktionelle Anpassung bei Regenerationsvorgängen. Arch. f. ges. Physiologie. Bd. CXXXII. 1910.
W. A. Haswell, On simple striated muscular fibres. Proc. Linn. Soc. N. S. Wales (2). Vol. III. 1889.
M. Heidenhain, Struktur der contractilen Materie. Ergebn. d. Anat. u. Entwicklungsgeschichte. Bd. X. 1899.
— Plasma und Zelle. I. u. II. Teil. Fischer, Jena. 1907.
W. A. Herdmann und J. Hornell, Anatomy of the Pearl-Oyster. Herdmann, Rep. Pearl-Oyster Fish. London. Part 2. 1904.
W. Houghton, The Swan-Mussel and its anatomy. Intellect. Observator. Vol. VI 1865.
J. Igel, Über die Anatomie von Phaseolicama magellanica Rousseau. Zool. Jahrb., Abt. Morph. Bd. XXVI. 1908.
H. v. Ihering, Über die Entwicklungsgeschichte der Najaden. Sitzber. d. Naturf. Ges. zu Leipzig. 1874.
— Über Anomia, nebst Bemerkungen zur vergl. Anatomie der Muskulatur bei den Muscheln. Zeitschr. f. wiss. Zool. Bd. XXX. 1878.
— The musculus cruciformis of the Order Tellinacea. Proc. Akad. N. Sc. Philadelphia. 1900.
L. H. Jameson, Studies on Pearl-Oysters and Pearls I. Proc. of the zool. Soc. of London. 1912.
— The formation of Pearls. Nature. Vol. LXVII. 1903.
— The origin of Pearls. Proc. zool. Soc. London 1902.
Jobert, Sur la structure des muscles de l'Anomia ephippium. Comptes Rendus Acad. Sc. Paris. Tome CXXXV. 1902.
I. L. Kellogg, Some notes from a study in the morphology of the Lamellibranchia. J. Hopkins Univ. Circ. Vol. XI. 1892.
Ph. Knoll, Über helle und trübe, weiße und rote, quergestreifte Muskulatur. Sitzber. Akad. Wien. Bd. XCVIII. Abt. 3. 1890.
— Über protoplasmaarme und protoplasmareiche Muskulatur. Denkschrift d. kais. Akad. d. Wiss. Wien. Bd. LVIII. 1891.
— Zur Lehre von der Struktur und Zuckungsverschiedenheit der Muskelfasern. Sitzber. Akad. Wien. Bd. CI. Abt. 3. 1892.
— Zur Lehre von den doppeltschräggestreiften Muskelfasern. Wiener Sitzber. Math.-Nat. Klasse. Bd. CI. 1892.
— Einige Bemerkungen zur Lehre und Beschaffenheit der Muskelfasern. Lotos (2). Bd. XV. 1895.
Kölliker, Untersuchungen zur vergl. Gewebslehre. Verh. d. Phys.-Mediz. Ges. zu Würzburg. Bd. VIII. 1858.
E. Korschelt und H. Heider, Lehrbuch der vergleichenden Entwicklungsgeschichte der wirbellosen Tiere. 3. Heft. 1893.
E. Korschelt und W. Weltner, Die Lebensverhältnisse der Dreissentia polymorpha. Nat. Wochenschr. Berlin. Bd. VII. 1893.
N. Kultschitzky, Über die Art der Verbindung glatter Muskelfasern miteinander. Biolog. Centralblatt. Bd. VII. 1887.
A. Lang, Lehrbuch der vergleichenden Anatomie der wirbellosen Tiere. Mollusca. 1900.
F. Leydig, Über Cyclas cornea. Müllers Archiv 1855.

F. Leydig, Zelle und Gewebe. Bonn 1885.
Th. List, Die Mytiliden des Golfes von Neapel. 27. Monographie. 1902.
P. Locinsky, Über den histolog. Bau des Lamellibranchierherzens. Krakauer Anzeiger. 1906.
F. Marceau, Sur les fonctions respectives des deux parties des muscles adducteurs chez les Lamellibranchiates. Comptes Rendus Akad. Sc. Paris. T. CXXXVIII. 1904.
— Sur le mécanisme de la contraction des fibres musculaires lisses dites à double striation oblique ou à fibrilles spiralées et en particulier celles des muscles adducteurs des Lamellibranches. Ibid. Tome CXXXIX. 1904.
— Sur la structure du cœur chez les Gastropodes et les Lamellibranches. Ibid. 1904.
— Sur la structure des muscles de l'Anomia ephippium. Ibid. 1904.
— Sur la production de travail mécanique par les muscles adducteurs des Acéphales. Ibid. Tome CXLI. 1905.
— Note sur la structure du cœur chez les Gastéropodes et les Lamellibranches. Bull. Soc. Philomath. Paris (9). Tome VI. 1904.
— Recherches sur la structure du cœur chez les Mollusques. Arch. Anat. Micr. Paris. Tome VII. 1905.
— Sur l'état des muscles adducteurs pendant la vie chez les Mollusques acéphales. Comptes Rendus Acad. Sc. Paris. Tome CXLII. 1906.
— Sur les fibres musculaires dites doublement striées obliquement. Bibl. Anat. Paris. Tome XVII. 1908.
— Recherches sur la morphologie, l'histologie et la physiologie comparée des muscles adducteurs des Mollusques acéphales. Arch. Zool. Expèr. (5). Tome II. 1909.
R. Marchesini und F. Ferrari, Untersuchungen über die glatte und gestreifte Muskelfaser. Anat. Anz. Bd. XI. 1895.
Th. Margo, Über die Muskelfasern der Mollusken. Ein Beitrag zur vergl. Struktur- und Entwicklungslehre des Muskelgewebes. Wiener Sitzber. Bd. XXXIX. 1860.
C. F. Marshall, Observations on the structure and distribution of striped and unstriped muscles in the animal kingdom and a theory of muscular contraction. Q. Journ. Micr. Sc. (2). Vol. XXVIII. 1888.
J. Meisenheimer, Entwicklungsgeschichte von Dreissensia polymorpha Pall. Zeitschr. f. wiss. Zool. Bd. LXIX. 1901.
Méry, Remarques faites sur la moule des estangs. Hist. de l'Acad. d. Sc. Paris 1710.
F. Meves, Über Mitochondrien bzw. Chondriokonten in den Zellen junger Embryonen. Anat. Anz. Bd. XXXI. 1907.
A. Meyer, Die Plasmaverbindungen und die Membranen von Volvox ect. Bot. Zeitung. 54. Jahrg. 1896.
— Erstes mikroskopisches Praktikum. Fischer, Jena. 1907.
D. Moore, Muskelstärke von Muscheln. Ausland. 39. Jahrg. 1866.
F. Müller, Über die Schalenbildung bei Lamellibranchiaten. Zool. Beiträge. Ant. Schneider. 1885.
H. Müller, Bau der Cephalopoden. Zeitschr. f. wiss. Zool. Bd. IV. 1853.
H. Nicodim, La topographie des faisceaux musculaires du pied de l'Anodonta. Annales d. l. Soc. Univ. Jassy. Tome VII. 1911.

J. Parnas, Energetik glatter Muskeln. Arch. f. d. gesamt. Phys. Bd. CXXXIV. 1910.
J. Pawlow, Wie die Muschel ihre Schale öffnet. Arch. Phys. Pflüger. Bd. XXXVII. 1885.
P. Pelseneer, Contribution à l'étude des Lamellibranches. Arch. Biol. T. XI. 1891.
— Molusca. Treatise on Zoology. Part 5. London 1906.
F. Péterfi, Untersuchungen über die Beziehung der Myofibrillen zu den Sehnenfibrillen. Arch. f. mikr. Anat. Bd. LXXXIII. 1913.
F. Plateau, Recherches sur la force absolue des muscles des Invertébrés. Arch. Zool. Expér. (2). Tome II. 1884.
A. Prenant, Sur les fibres striées des Invertébrés. Bibliogr. Anat. Tome IX. 1901.
— Sur les fibres strieés des Invertébrés. Comptes Rendus. Soc. Biol. 1903.
Rabl, Entwicklungsgeschichte der Malermuschel. Jenaer Zeitschr. f. Naturw. Bd. X. 1876.
W. M. Rankin, Über das Bojanussche Organ der Teichmuschel. Zeitschr. f. Naturwiss. Jena. Bd. XXIV. 1890.
R. Rassbach, Beiträge zur Kenntnis der Schale und Schalenregeneration von Anodonta cell. Aus d. zool. Inst. Marburg. Zeitschr. f. wiss. Zool. Bd. CIII. 1912.
B. Rawitz, Der Muskelrand der Acephalen. 2. Teil. Jenaer Zeitschr. f. Naturwiss. Bd. XXIV. 1890.
R. Reaumur, De la formation et de l'accroissement des coquilles des animaux tant terrestres qu'aquatiques soit de mer soit de rivière. Hist. de l'Acad. des Sciences. Année 1709. Paris 1716.
K. B. Reichert, Bericht über die Fortschritte der mikroskopischen Anatomie im Jahre 1841. Müllers Archiv 1842, Jahresbericht 1841. 1842.
Ch. Rouget, Mémoires sur les tissus contractiles et la contractilité. Journal de la physiologie, publié par Brown-Séquard. T. VI. 1863.
— Phénomènes microscopiques de la contraction musculaire. Striation transversale des fibres lisses. Extrait par l'Auteur. Gaz. méd. Paris. 1881.
L. Roule, Recherches histologiques sur les Mollusques Lamellibranches. Journ. Anat. Phys. Paris. 23. Année. 1887.
A. Rubbel, Zur Kenntnis der Schalenregeneration bei der Flußperlmuschel. Zool. Anz. Bd. XXXVII. 1911.
— Über Perlen und Perlbildung bei Margaritana margaritifera nebst Beiträgen zur Kenntnis ihrer Schalenstruktur. Aus dem zool. Inst. Marburg. 1911.
L. V. Sampson, Die Muskulatur von Chiton. Jenaer Zeitschr. f. Naturwiss. Bd. XXVIII. 1894.
J. Schaffer, Zur Kenntnis der glatten Muskelzellen, insbesondere ihrer Verbindungen. Zeitschr. f. wiss. Zool. Bd. LXVI. 1899.
E. W. Schmidt, Pflanzliche Mitochondrien. Processus rei botanicae. Bd. IV. 1911.
C. Schneider, Lehrbuch der vergl. Histologie der Tiere. Jena 1902.
— Histologisches Praktikum der Tiere für Studierende und Forscher. Jena 1908.
A. Schuberg, Untersuchungen über Zellverbindungen. I. Teil. Zeitschr. f. wiss. Zool. Bd. LXXIV. 1903. — II. Teil. Ibid. Bd. LXXXVII. 1907.

M. Schulze, Über Muskelkörperchen und das, was man eine Zelle zu nennen habe. Reicherts und Dubois-Reymonds Archiv. 1861.

G. Schwalbe, Beiträge zur Kenntnis der glatten Muskelfasern. Archiv f. mikr. Anat. Bd. 4. 1868.

— Über den feineren Bau der Muskelfasern wirbelloser Tiere. Ibid. Bd. V. 1869.

Semper, Beiträge zur Anatomie und Physiologie der Pulmonaten. Zeitschr. f. wiss. Zool. Bd. VIII. 1857.

W. Siebert, Das Körperepithel von Anodonta cell. Zeitschr. f. wiss. Zool. Bd. CVI. 1913.

Stamm, Om Musklernes Befaestelse til det ydre Skelet hos leddyrene. D. Kgl. Danske Vidensk. Selsk. Skrifter. 7. Räkke, Naturw. og Mathem. Afd. I, 2. 1904.

— Über die Muskelinsertion an das Chitin bei den Arthropoden. Anat. Anz. Bd. XXXIV. Nr. 15. 1909.

— Die Muskelinsertion an das Chitin bei den Arthropoden. Anat. Anz. Bd. XXXVII. 1910.

W. Stempell, Beiträge zur Kenntnis der Nukuliden. Zool. Jahrb. Supplement 4. Hft. 2. 1897.

— Die Anatomie von Leda sulcata Gould. Sitzber. Ges. Nat. Freunde, Berlin. 1897.

— Zur Anatomie von Solemya togata. Zool. Jahrb., Abt. Morph. Bd. XIII. 1899.

— Über die Bildungsweise und das Wachstum der Muschelschalen. Biol. Centralblatt. Vol. XX. 1899.

F. K. Studnicka, Über die intercellularen Verbindungen, den sog. Cuticularsaum und den Flimmerbesatz der Zellen. Sitzber. k. böhm. Ges. d. Wiss., Math.-Naturw. Kl. Jahrgang 1898.

A. Theiler, Zur Anatomie und Histologie des Herzens von Arca. Jenaer Zeitschrift f. Naturw. Bd. XLII. 1906.

J. Thiele, Über die Molluskenschale. Zeitschr. f. wiss. Zool. Bd. LV. 1893.

O. Törne, Untersuchungen über die Insertion der Muskeln am Chitinskelett der Insekten. Naturf. Ges. bei der Univ. Jurjeff (Dorpat). 1911.

T. Tullberg, Studien über den Bau und das Wachstum des Hummerpanzers und der Molluskenschalen. Svensk. Vet. Akad. Handl. Vol. XIX. Stockholm 1882.

H. Varigny, Sur quelques points de la physiologie des muscles lisses chez les Invertébrés. C. R. Acad. Sc. T. C. 1885.

— Sur la période d'excitation latente de quelques muscles lisses de la vie de relation chez les Invertébrés. Ibid. T. CI. 1885.

P. Vigier, Structure des fibres musculaires du coeur chez les Mollusques. Comptes Rendus Acad. Sc. Paris. T. CXXXVIII. 1904.

P. Vigier und F. Vlès, Structure histologique des éléments musculaires du coeur chez les Mollusques. Bull. Soc. Zool. de France. 1904.

Vogt und Yung, Lehrbuch der praktischen vergleichenden Anatomie. Bd. II. Braunschweig 1888.

G. Wagener, Über die Muskelfasern der Evertebraten. Arch. v. Reichert und Dubois-Raymond. 1863.

W. Wege, Morphologische und experimentelle Studien an Asellus aquaticus. Zool. Jahrb., Abt. Allg. Zool. u. Phys. Bd. XXX. Hft. 2. 1911.
Weismann, Über die zwei Typen contractilen Gewebes. Zeitschr. f. rat. Med., dritte Reihe. Bd. XV. 1862 und ibid. Bd. XXIII. 1865.
Wilke, Über Verhalten und Herkunft der Mitochondrien. Naturw. Wochenschrift. Hft. 10. 1913.

Bezeichnungen in den Figuren.

Add.ant., Adductor anterior;
Add.post., Adductor posterior;
bi, Bindegewebe;
da, Darm;
drb, Drüsen enthaltendes Bindegewebe;
ect, Ectoderm;
ef, epitheliale Fibrille;
ek, Epithelkern;
ekr, ectodermale Körnchenreihen;
Elev, Elevator;
em, Membran zwischen benachbarten Epithelzellen;
ep, Epithel;
gle, Glochidienepithel;
gz, Ganglienzelle;
hek, Haftepithelkern;
hep, Haftepithel;
hyp, Hypostrakum;
le, Leber;
lig, Ligament;
ma, große Mantelarterie;
mafa, Mantelfalten;
mh, Muskelhülle;
mali, Mantellinie;
m.cp.e., Musculus circumpallialis exterior;
m.cp.i, Musculus circumpallialis interior;
mep, Mantelepithel;
mf, Muskelfibrille;
mk, Muskelkern;
mkr, Körnchenreihen in den Myoblasten
m.p.e, Musculus pedalis exterior;
m.p.i, Musculus pedalis interior;
m.r., Musculi radiales = Radiärmuskeln;
m.r.e, Musculus radialis exterior;
m.r.i, Musculus radialis interior;
m.tr, Musculus transversalis, Transversalmuskel;
my, Myoblast;
nv, Nerv;
pal, Mantel;
pe, Perlmutterschicht;
pl, Plastosom;
Protr, Protractor;
py, Perimysium;
pyk, Perimysiumkern;
Retr.ant, Retractor anterior;
Retr.post, Retractor posterior;
sbm, subepitheliale Muskelfasern;
scha, Schale;
v.Ao., vordere Aorta;
vel, Mundsegel;
vk, Verschmelzungsknoten;
w, Wirbel (*umbo*).

Brustbein- und Schultergürtelentwicklung bei einigen Lacertilien.

Von

S. Bogoljubsky.

(Aus dem Institut für vergleichende Anatomie der Universität Moskau.)

Mit Tafel XVII—XXI.

Meine Arbeit dient zunächst der Aufgabe Anlage und Ausgestaltung derjenigen Skeletelemente, welche den Sternalapparat sowie den Schultergürtel der Lacertilia bilden, in ihrer Entwicklung zu verfolgen und zu eruieren.

Bisher erfuhren die frühen Stadien nur recht lückenhaftes Studium und erfordert deswegen eine ganze Reihe Fragen rein morphologischer und phylogenetischer Natur in bezug auf genannte Skeletbestandteile eine Umarbeitung.

Wie im großen und ganzen in vorliegender Arbeit kurz zusammengefaßt und im besonderen aus dem Schlußkapitel ersichtlich ist, bedurfte es in manchen Fragen einer abweichenden Entscheidung im Vergleich mit den früheren Befunden (Goette, Gegenbaur, Wiedersheim, Schauinsland usw.). Angesichts einer Erforschung jüngerer Stadien konnte den bereits beschriebenen Tatsachen manch interessante Beleuchtung in phylogenetischer Beziehung zuerteilt werden.

Indem mir nun ein bestimmtes Ziel vorgesteckt ward, berührte ich derzeit schon zur Genüge untersuchte Fragen in bezug auf Muskeln und Nerven des Schultergürtels überhaupt nicht mehr, weshalb ich auch in den Abbildungen einzig und allein nur Skeletanlagen genauer wiederzugeben bemüht blieb, ohne der umhüllenden Gewebe irgendwelcher Erwähnung zu tun.

Als Untersuchungsmaterial dienten dreierlei *Lacerta*-Arten: *L. vivipara*, *muralis* und *agilis*, sowie *Ascalabotes fasc.* und *Anguis fragilis*.

Die Abbildungen wurden mittels Zeichenapparat (Zeiss) ausgeführt. Die Rekonstruktionen waren graphische.

Schon an dieser Stelle muß ich vorausschicken, daß meinerseits

dasjenige Gewebe, welches infolge von Druck seine ursprüngliche (stern- oder spindelförmige) Gestaltung eingebüßt und eine gleichartige abgerundete Struktur erhielt, bedingungsweise als Mesenchym, zur Unterscheidung von primärem embryonalem Bindegewebe, angesprochen wird. Sobald eine Zelle für unser Auge ihre Abgrenzungen verliert und nur die in gleichsam homogenes Substrat versenkten Kerne deutlich sichtbar bleiben, betrachte ich derartiges Gewebe als ein vorknorpeliges, zur Unterscheidung vom wirklichen embryonalen Knorpel, für welchen als Kriterium die deutlich bemerkbaren Abgrenzungen der Knorpelzellen dienen.

Ehe ich zu einer Beschreibung der Stadien schreite, erachte ich es für notwendig, in allgemeinen Zügen denjenigen Embryo, der mir als Ausgangsmaterial für meine Untersuchung gedient hatte (Fig. 1), zu beschreiben. Von dem in meinem Bereiche zur Verfügung gestellten Material war es ein (um den gemeinsamen Charakter der Stadien bei *L. vivipara*, *muralis*, sowie auch *agilis* zu verdeutlichen) *L. agilis*-Embryo, der abgebildet ward. Der Embryo ist stark gekrümmt. Seine Extremitäten haben sich deutlich in Form von distal konvergierenden Auswüchsen differenziert. Herz und Leber von relativ großen Dimensionen teilen den Embryo in einen rechten und einen linken Teil mit ganz selbständiger Entwicklungsgeschichte, in paralleler Richtung der untersuchten Skeletteile. Zur Verdeutlichung ist ein Querschnitt durch den ganzen Embryo beigefügt (Fig. 10). Die sonstigen Abbildungen werden sich auf recht kleine Gebiete beschränken. Die Embryonen werden durch Zahlen, die neben den Artbenennungen der betreffenden Eidechse zu stehen kommen, kenntlich gemacht. Diese Zahlen (Nummern) stammen aus den »Normentafeln — *Lacerta agilis*«.

Sämtliche Schnitte sind 10 μ dick. Färbung — meist Hämatoxylin-Orange, Eosin oder Mallory-Mischung. Letztere ist sehr bequem für Knorpelteile.

Lacerta vivipara.

Auf diesem allerfrühesten Stadium unter den von mir untersuchten sind die Vorderextremitäten in Form zweier kegelartiger Knospen, ausgefüllt mit embryonalem Bindegewebe, nebst cylindrischen Stangen ihrer Achse entlang abgebildet. Fig. 2 stellt eine solche Knospe im Durchschnitt in frontaler Richtung dar. Die Achse wird vom erwähnten Stiel eingenommen, der das sogenannte Stylopodium repräs-

sentiert. Dasselbe nimmt ziemlich bestimmte Grenzen ein und zwar in seinem Mittelpunkt, während am distalen sowohl als ganz besonders proximalen Ende (dem Schulterende) die Begrenzung sich verliert, obwohl die Erweiterung des Stieles bei der Achselgrube sichtbar bleibt. Auf dem abgebildeten (Zeichn. 2) Schnitt, sowie auf sämtlichen benachbarten erblicken wir keinerlei Unterschiede im Schulterbereich. Hier wurde sein größtes Eindringen in den Körper des Embryo wahrgenommen, und doch sehen wir trotzdem keine deutliche Gürtelanlage. Zu merken bleibt einzig nur eine Verschwommenheit und Unbestimmtheit der Begrenzungen dieses Endes.

Lacerta vivipara 22—23 [1].

Auf den Querschnitten sehen wir hierselbst, daß die Differenzierung des Stylopodiums weiter geschritten ist. Auf den Schnitten erscheint dasselbe als mesenchymatöse runde Scheibe von der mit Bindegewebe umgebenen Knospe. Beim Verfolgen des Embryos nach dem Vorderteile hin bemerken wir einen sehr stufenweisen Übergang der Scheibe, von dem Achselhöhlenbereich aus, in eine breite Anlage mit unscharf ausgeprägten Umgrenzungen. Ein derartiges Bild bietet sich uns beispielsweise in Fig. 3 dar. Hierselbst passierte der Schnitt das Gebiet um den Nervus musculi supracoracoidei herum; von der dorsalen Seite her erblicken wir eine mesenchymatöse Anlage inmitten eines einförmigen embryonalen Bindegewebes. Dieselbe hat keine deutlichen Abgrenzungen: die rundlichen Zellen in ihrem Centrum haben auf der Peripherie anfänglich kaum bemerkbare, weiterhin jedoch auch ganz regelrechte sternförmige Auswüchse, bis daß sie endlich den unzweifelhaften Charakter des umgebenden Gewebes annehmen. Topographisch müßte an dieser Stelle die Scapula sein, weswegen wir mit Recht diese Anlage als Durchschnitt des Schulterteils derselben betrachten dürfen. Bei einer Durchsicht mehr cranialer Schnitte, werden wir noch auf sieben Schnitten ähnliche Anhäufungen von Mesenchym zu vermerken haben, die jedoch aus rundlichem Umriß in einen dorsal-ventralwärts gerichteten übergehen. Nach dem siebenten Schnitt gibt es keine deutliche Differenzierung des Mesenchyms mehr, sondern man bemerkt nur eine stärkere Vermehrung der embryonalen Bindegewebszellen bis zum dritten Halswirbel.

Die beiden beschriebenen Stadien zusammenfassend, können wir uns die Entwicklung folgendermaßen vorstellen: die Bildung der mesen-

[1] Siehe »Normentafeln *Lacerta agilis*«.

chymatösen Anlage vom Stylopodium erstreckt sich zum proximalen Ende hin. Ohne jedwede Unterbrechung, die gleiche cylindrische Gestalt beibehaltend, erstreckt sich diese Anlage bis zum und hinter den Nervus m. supracoracoidei von der dorsalen Seite aus; gleichzeitig macht sich die Anlage des dorsalen Teiles der Scapula bis zum dritten Halswirbel bemerkbar. Noch sind keinerlei Andeutungen von Anlage des coracoiden Teiles bei diesen Embryonen zu bemerken. Die Anlage der mesenchymatösen Partes scapulares erfolgt vom caudalen Ende bis zum cranialen.

Lacerta vivipara 23—24.

Wenn wir die Querschnitte dieses Embryos vom hinteren Ende des Herzens nach vorn zu betrachten, so bietet sich uns folgendes Bild: An den Körperseiten des Embryos sind die rundlichen Knospenschnitte der Vorderextremitäten samt dem Stylopodium gelegen; zwischen der Somato- und Splanchnopleura des Körpers, an den Herzseiten — das für uns interessanteste Gebiet, indem selbiges den Schauplatz der Anlage und Entwicklung sämtlicher untersuchter Skeletteile darstellt. Auf den hinteren Schnitten ist es mit einförmigem embryonalem Bindegewebe ausgefüllt. Diese Einförmigkeit wird von myotomen Auswüchsen, Gefäßen, Nerven unterbrochen. Im Bereich des soeben bezeichneten Schauplatzes erfolgten Veränderungen im Vergleich mit obengenannten Embryonen. Diese Veränderungen tragen folgenden Charakter. Das embryonale Bindegewebe ergab hierselbst eine mesenchymatöse Anlage in Form einer Zellengruppe, die Streifen in dorsoventraler Richtung bildet. Auf den vier bis fünf Schnitten von vorn verschwimmt diese Anlage mit dem Stylopodium. Topographisch ist dies nichts andres als der hintere Teil (der hintere Winkel) vom Coracoideum. Die Anlage vom Stylopodium unterscheidet sich nur kaum durch eine fast unmerkliche Verdichtung ihres Mesenchyms, von den besprochenen Stadien. Indem wir die Schnitte nach vorn hin verfolgen, vermögen wir gleichfalls nicht zu sagen, dies hier sei das Stylopodium, das dort die Scapula; bis dicht zum N. m. supracoracoidei erhält sich der rundliche Schnitt dieses Gebietes. Vor dem Nerv auf 3—4 des Schnittes haben wir die in Fig. 4 abgebildete Ansicht, ein Bild, das an ein Komma erinnert. Das Köpfchen von diesem Komma ist die Scapula, der übrige ventrale Anteil die Pars coracoidea. Sie unterscheidet sich recht wesentlich durch ihre geringere Differenzierung von der Scapula, obwohl gleichzeitig ihre Anlage sich scharf von dem umgebenden embryonalen Bindegewebe abhebt, dank der starken

Zellenvermehrung. Allein es muß betont werden, daß diese Anlage kein bestimmtes Merkmal von Mesenchym, d. h. von einem Schwinden der Faserigkeit erwarb.

Auf ferneren, mehr von vorn entnommenen Schnitten bleiben fast die gleichen Verhältnisse aufrecht erhalten, bis daß der Scapulaschnitt aus einer gut differenzierten Scheibe zu einer mehr gedehnten und jüngeren wird, dank der Abwesenheit von Fasern embryonaler Zellen (d. h. Zellenauswüchsen).

Eine andre Eigentümlichkeit dieser cranialen Schnitte bietet die abweichende Lage des Kommaschweifes. Man braucht nur einen Blick auf Fig. 5 zu werfen und selbige mit der vorherigen zu vergleichen, um sich zu überzeugen, daß der Schweif, oder topographisch, der Vorderteil der Pars coracoidea bedeutend näher zur Haut, die durch eine einzige Schicht epidermaler Zellen repräsentiert wird, gelegen ist. In der Differenzierung dieses Anteils zum Mesenchym hin ist noch ein weiterer Schritt zu verzeichnen. Ich habe schon gesagt, daß das Komma sich auf jedem Schnitte vom Nerv aus bis zum Bereich der letzten Figur, d. h. bis zum Vorderende des Embryos vollkommen kontinuierlich, mit ein und derselben Differenzierung seiner vollen Ausdehnung nach, hinzieht. Dies ist für uns insofern von großer Bedeutung in der Hinsicht, daß die Pars coracoidea kontinuierlich von der Scapula bis zu ihrem medianen Rande verläuft.

Wenn nun alles hier bereits Erörterte kombiniert wird, bekommen wir folgendes Bild: Der proximale Teil vom Stylopodium fließt ohne Abgrenzung im Bereich der Fossa glenoidalis mit dem hinteren (caudalen) Teil vom Coracoideum zusammen, welch letzteres in der Richtung zum Kopfende hin, überall eine einheitliche Differenzierung beibehaltend, unvermittelt an die schon vorher dagewesene Scapulaanlage anschließt, zu diesem Zeitpunkt längs der Anlageachse 0,42 mm messend, wobei der allervorderste Teil des Coracoideum bedeutend dichter an die Haut anhaftet als der hintere. Eine Abgrenzung zwischen der Scapula und dem Stylopodium ist noch untunlich.

Lacerta vivipara 24—25.

Im Vergleich mit dem oben beschriebenen Stadium hat der Embryo, seiner äußeren Erscheinung nach, fast keinerlei Veränderung aufzuweisen, innerlich jedoch sind bereits recht interessante neue Verhältnisse zu vermerken. Der Gürtel dehnt sich der Achse des Tieres entlang vom dritten bis zum neunten Wirbel, in einer Totallänge von

49 mm, was schon einen quantitativen Unterschied von dem vorherigen Stadium darstellt. Wir wollen die Beschreibung mit den Querschnitten des hinteren Teiles der Pars coracoidea einer Hälfte des Embryos beginnen. Die andre Hälfte zerfällt in eine sagittale Serie.

Nach seinem Auftreten auf dem äußersten caudalen Schnitte in Gestalt einer unbedeutenden Insel aus Mesenchym inmitten von embryonalem Gewebe, nimmt dasselbe weiterhin nach vorn zu immer größere Bereiche in dorso-ventraler Richtung ein, das charakteristische Mesenchymgewebe beibehaltend. Nunmehr aber bleiben wir an der Schnittfläche, welche das Gebiet von Stylopodium, Coracoideum und Scapula einnimmt, stehen. Hier darf das Gewebe als ein vorknorpeliges bezeichnet werden. Allein auch hier können wir immer noch keine Grenzen zwischen diesen Teilen auffinden. Weiter nach vorn hin zieht sich, von der rundlichen Scapula aus, der Bogen des Coracoideum. Das Gewebe des Bogens nähert sich erst nur einem mesenchymatösen, indem man stellenweise noch Zellen von Bindegewebe zu unterscheiden imstande bleibt.

Nunmehr ist es geboten, sich bei einem Vergleich des Komma aus dem vorherigen Stadium mit dem vorliegenden noch etwas aufzuhalten. Fig. 6 bildet gerade eben den Schnitt des betreffenden Gebietes ab. Das Komma, welches früher von einheitlicher Differenzierung des Gewebes vom Köpfchen bis zum ventralen Ende gewesen, zerfällt jetzt in drei gut unterschiedliche Inseln. Wenn wir die auf ein bestimmtes Quadratmaß Fläche entfallenden Zellen aus dem vorigen Stadium und dem gegenwärtigen abzählen, so sehen wir, daß die entdeckten Lücken dank der energischen Bildung von Gewebe in verdichteten Stellen entstanden sind, während die Lücken selbst ganz dem vorherigen Stadium in bezug auf Dichte des Gewebes ähneln, d. h. dieser Ort gleichsam verschlossen in seiner Entwicklung verhindert ward.

Der dorsal gelegene Schnitt — der Scapula-Schnitt — hat rechtwinkelige Umrißlinien, mit ziemlich deutlichen, bestimmten Grenzen. Der zweite Schnitt mit abgerundeten Konturen zeigt keine bestimmten Grenzen und ist dessen Gewebe mesenchymartig, fast ohne jegliche Spur von Bindegewebszellen. Was nun den dritten Schnitt betrifft, so ist dessen Differenzierung recht wenig vom Kommaschweife weitergeschritten, verglichen mit dem vorherigen Stadium, so daß als Erklärung seiner Ausgeschiedenheit aus dem gemeinsamen Bogen nicht nur die energische Zellbildung, sondern auch eine gewisse Inkoherenz des Gewebes zwischen diesen beiden

Abschnitten dienen kann, was vom ersten Bezirk (Fenestra) nicht geäußert werden darf.

Nachdem wir am dargestellten Schnitte die Überzeugung von der Existenz zweier Unterbrechungen innerhalb der primär einheitlichen Pars coracoidea gewonnen haben, wollen wir nochmals einen Blick auf die Schnitte derselben Oberflächen im Bereich der Extremität werfen. Wie ich bereits erwähnte, liegt ventralwärts von ihr der hintere Teil der Pars coracoidea, welcher auf dem Durchschnitt des genannten Gebietes in Gestalt eines gleichschenkeligen Dreiecks erscheint. Dessen Scheitelpunkt liegt ventralwärts und verläuft allmählich im umgebenden Gewebe, sich in demselben durch die mitotischen Figuren der sich teilenden Kerne bemerkbar machend, was auf ein fortdauerndes Wachstum dieser Anlage, nunmehr aber ein langsames, appositionelles, hinweist. Verglichen mit dem vorigen Stadium, ist jenes Dreieck größer geworden, im ganzen nur etwa um zwei bis drei Zellenschichten; allein die Entfernung vom caudalen Grenzteil bis zum oben genannten N. musc. suprac. ist im Verhältnis zu jenem Stadium gleich geblieben. Die Grundlinie des Dreiecks verfließt unabgegrenzt auch mit dem Stylopodium, nach vorn zu mit der Scapula, die sich durch ihren abgerundeten Umriß und größere Gewebsdifferenzierung auszeichnet. Bei einem Vorwärtsschreiten auf den Schnitten nach dem Gebiete der Nervi m. supracd. zu wird das Gewebe des Dreiecks minder kompakt und dessen Kontur mehr verschwommen. Der Nerv durchdringt diese Dichte und wird dicht von Mesenchymzellen umringt. Einige Schnitte weiter finden wir das Bild der Fig. 6. Das Lumen I, zunächst der Scapula mißt im Durchschnitt 40—60 μ; das II. jedoch ist von kleinerem Durchmesser, etwa 30—40 μ. Hierbei verschwinden auf dem Schnitte einer und derselben Fläche beide Lücken und stoßen wir alsbald auf das bekannte kontinuierliche Komma, nur daß dessen Köpfchen, d. i. die Scapula, auf diesem Niveau weniger differenziert erscheint. 170 μ weiter ab vom Nerv können wir diese Krümmung nicht mehr unterscheiden. Ebenso wie auf der vorigen Serie im Vorderteil liegt sie gerade unterhalb der Hautdecke. Die Richtung der Zellenteilungen im cranialen Teile des Embryos verläuft nach den drei Ebenen desselben. jedoch nicht appositiv, was auf die Gleichzeitigkeit der Entwicklung des ganzen Embryos hindeutet.

Die Sagittalschnittserie der rechten Seite desselben Embryos.

Die Schnittfläche verläuft hier parallel der Pars coracoidea in deren medialem Teil. Wie aus Fig. 6 ersichtlich, kann der ganze

Gürtel nicht vollständig vom Sagittalschnitt gefaßt werden. Besonders augenfällig erscheinen hierselbst die medialen Enden der Rippen und ihr Verhältnis zur Anlage der Brustlamelle. Bei Verfolg der oberflächlichsten Durchschnitte bemerken wir weiter, wie der abgerundete Umriß vom Stylopodium allmählich verschwimmt und an dieser Stelle, ein noch umfangreicheres Gebiet umfassend, das kompakte, mesenchymartige Gewebe aus dem Bereiche der Verbindung von Scapula und Coracoideum, d. i. aus der künftigen Fossa glenoidalis, auftritt. Noch weiter medialwärts sehen wir das in Fig. 7 gezeichnete Bild. Unschwer zu unterscheiden sind hier bereits die uns schon bekannten Gürtelelemente: der stark differenzierten Scapula und der an dieselbe angrenzenden Pars coracoidea. Wir sehen gleichfalls, daß zwischen denselben der winzige, allein deutlich vermerkte Platz des künftigen Fensters I eingebettet ist; derselbe ist von Zellen ausgefüllt, die durch ihre rundliche Form an das Gewebe des übrigen Anteils vom Coracoideum erinnern, wenngleich auch weniger kompakt gelagert. Eine kleine Protoplasmaschicht rings um den großen Kern erscheint als charakteristische Eigentümlichkeit dieser Zellen. Der hintere Winkel des Coracoideum unterscheidet sich durch größte Differenzierung.

Auf den weiteren Schnitten ist dieser Winkel schon ganz zu sehen, wie auch der mediale Anteil des Coracoideum. Es werden auch Schnitte der oberflächlichsten Rippenteile gemacht. Wir wollen unsre Aufmerksamkeit vorläufig der Fig. 8 zuwenden. Wir erblicken daselbst eine nach Segmenten verlaufende Anordnung der Myotome, die aus Zellen mit stark ausgedehnten Kernen bestehen. Diese Zellen haben sich bereits zu Fasern mit kaum merklichen Querstreifen differenziert. In den Lücken zwischen diesen Myotomen lagern die Rippen; sie sind noch recht schwach differenziert und befinden sich im Übergangsstadium vom Bindegewebe zum Mesenchym. Vom Wirbel ab bis zum medialen Teile hin ist dies Gewebe einheitlich. Im Vorderteil der Abbildung unterscheiden wir zwei derartige Mesenchymbänder: es sind das zwei Halsrippen. Auf diesem und den benachbarten Schnitten endigen sie nicht frei auslaufend, sondern stützen sich auf das Muskelgewebe. Alle sonstigen hinteren Rippen — Brustrippen — erhalten ihre Endungen frei, d. h. gehen allmählich in embryonales Bindegewebe über, an dem Orte, hinter dem Coracoideum, woselbst, topographisch betrachtet, der Sternalstreifen liegen müßte. Und wir sind auch imstande hierselbst dessen alleranfänglichste Anlage aufzufinden.

Das embryonale Bindegewebe desjenigen Gebietes, welches von Myotomen, dem Coracoideum und der embryonalen Leber neben der Haut durchsetzt wird, ist von Interesse für uns: es besteht aus sternförmigen Zellen mit großen Kernelementen und stehen die Zellen gleichweit voneinander ab. Und inmitten dieses einförmigen Gewebes stoßen wir auf eine kleine Insel aus sich intensiv teilenden Zellen. Diese Insel liegt vor der ersten Brustrippe; schon auf dem Nachbarschnitte können wir eine Zellvermehrung bemerken von hier aus fast bis zum Bereiche der zweiten Rippe. Jetzt ist es angebracht, eingehender bei der Beziehung dieser Insel und des ganzen Gebietes der sich intensiv mehrenden Zellen zu den Rippen zu verweilen.

Wenn wir uns der Hypothese von Goette erinnern, daß die Halsrippe Anteil an der Bildung des Bruststreifens habe, wollen wir vorerst unsre Aufmerksamkeit diesem Forscher zuwenden, jedoch nicht vergessen, daß Goette ein derart frühes Stadium nicht untersucht hat. In Fig. 8 sind die äußersten medianen Enden der Halsrippen gezeigt und ist zu ersehen, welch große Schicht von Muskelgewebe die Sternalstreifenanlage von denselben trennt, somit jegliche Möglichkeit irgendeiner Verbindung mit ihr gänzlich ausschließt. Mehr zweifelhaft erscheint das Verhältnis der Brustrippen, indem ihr Gewebe, infolge seiner etwas kompakteren Struktur im Vergleich zum embryonalen Bindegewebe, auf den ersten Blick ohne Abgrenzungen mit letzterem zusammenfließt. Allein bei dieser Betrachtung kommt uns die Menge der Karyokinese im ganzen Rippenband ausschließlich nur zwischen den Myotomen zu Hilfe. In das freie embryonale Gewebe treten diese nicht ein. Es existiert somit miteinander keine Verbindung geannter Teilungscentren.

Es bleibt noch übrig einiges aus dem coracoiden Gebiete zu erwähnen. Hier gestattet die Lage des Nerven des Musc. supracoracoidei auf sein Raumverhältnis zum Coracoidalblatt zu urteilen. Er hat gerade die Richtung unterhalb des II. Fensters, dergestalt jetzt schon zweifellos die Lage des Coracoids und des »Procoracoideums«. Hier ist wiederum zu ersehen, wie unansehnlich noch die Lumina dieser Fenster sind. Die Scapula ist fast schon verschwunden. Sie liegt mehr oberflächlich. Auf noch mehr medialen Schnitten finden wir den rostralen Teil des Gürtels, der an der Haut anlagert. Es ist das die Clavicula. In Fig. 9 ist ihr ventrales Gebiet getroffen, das bereits ihre selbständige Differenzierung und Entwicklung in der Richtung zur mittleren Körperlinie aufweist. Von diesem Momente an bekommt die Clavicula sozusagen ihre Geschichte.

In kurzen Worten will ich die Beschreibung dieses Stadiums in toto (vgl. die Rekonstruktion *B*) wiederholen. Zwischen Stylopodium und Gürtel ist noch keine Abgrenzung eingetreten, weshalb das proximale Ende der Scapula noch als dessen Fortsatz erscheint. Der distale Scapulaanteil erreicht das Niveau des dritten Halswirbels, ohne sich zunächst noch von der Suprascapula abzugrenzen. Die Pars coracoidea erweist sich schon nicht mehr als kontinuierliche Platte, sondern es lassen sich in ihr, dank verstärkter Differenzierung einiger Bereiche oberhalb vom N. musc. supracoracoidei und nur teilweise infolge einer Änderung von schon vorhandenem Gewebe, zwei Fenster — eins (*FnsI*) neben der Scapula, das andre (*FnsII*) über oben genanntem Nerv —, beide jedoch von noch recht unansehnlichem Durchmesser, bemerken. Der ganze Gürtel ist in Gestalt zweier parallel auslaufender Platten derart angelegt, daß der mediane (beim Erwachsenen) Anteil des Coracoideum beinahe ganz nach hinten gerückt erscheint.

Während diese Teile bereits mesenchymatös auftreten, macht sich im Bereiche hinter dem Coracoideum eine Gruppe sich teilender Zellen bemerkbar, die keinerlei Verbindung weder mit dem Gürtel noch mit den Rippen besitzt. Diese bilden die Grundlage für den künftigen Bruststreifen. Der craniale Teil der Gürtelanlage grenzt an die Hautdecke und beginnt schon selbständige Entwicklung in der Richtung zur Mittellinie des embryonalen Körpers zu zeigen, indem er sich von der gemeinsamen Gürtelanlage als Pars clavicularis absondert.

Lacerta muralis 26.

Dieser Embryo wurde auf Querschnitten untersucht. Ein derartiger Schnitt ist halbschematisch in Fig. 10, behufs Veranschaulichung der relativen Lage des rechten und linken Gürtelanteils, abgebildet.

Die Anhäufung von Zellen, welche die Brustplatten bilden, kann man bei diesem Embryo auf dem Niveau der ersten und zweiten Rippe unterscheiden, allein auf dem Schnitte besitzen sie noch keine bestimmte Kontur. Weiter vorwärts wird die Kontur deutlicher, nimmt die Gestalt eines in dorso-ventraler Richtung ausgedehnten Rechtecks an; die dasselbe bildenden Zellen des embryonalen Bindegewebes nähern sich einander immer mehr, so daß das Gewebe einen Charakter von Mesenchym zu erwerben beginnt. Einen ähnlichen Zustand können wir in Fig. 11 sehen. Der Streifen befindet sich in der Dicke der Wandung des Embryos, mit seinem dorsalen Teile zum Coracoid gewendet (im Schnitt erscheint er als mesen-

chymatöses Dreieck). Hierselbst können wir sehen, daß der Streifen mit demselben durch ein weniger als letzter und das Coracoid selbst differenziertes Gewebe verbunden ist, wobei letzteres dennoch minder dicht ist als das umgebende Bindegewebe; ein andres ähnliches Band kann man in der Richtung zum Brustmuskel unterscheiden. Das Verhältnis der Rippen zum Streifen spare ich bis zu den sagittalen Schnitten auf. — Der innere Teil des Coracoid fängt an wie man aus der Abbildung ersehen kann, sich in Vorknorpel zu differenzieren, während der äußere vollkommen die mesenchyme Bildung, die stark appositionell und in medianer Richtung anwächst, bewahrt Zum Bereiche der Fossa glenoidalis übergehend, sehen wir, daß der Humerus ein noch besser ausgeprägtes vorknorpeliges Gewebe besitzt. Gleichzeitig ist jedoch zwischen Humerus, Coracoideum und Scapula das Mesenchym in seiner Entwicklung stehen geblieben, weshalb schon ziemlich deutlich das Gebiet der Fossa glenoidalis vorgemerkt erscheint. Auf mehr cranialen Abschnitten hebt sich das vorknorpelige Gewebe der Scapula dem Coracoideum gegenüber ab, welch letzteres sich auf jenem Niveau nur in Mesenchymgestalt, embryonal intakt erhält.

Auf der Peripherie des rundlichen Abschnittes der Scapula, zwischen den Gruben (Fossa glenoidalis) und dem N. m. supracoracoidei, macht sich eine Anhäufung von Zellen bemerkbar, mit etwas ausgedehnten Kernen und deutlicher Reihenanordnung. Solches gestattet der Scapula ganz bestimmte Umrisse anzunehmen. Im Durchgangsgebiete des Nerven besitzt das Coracoid, außer dem medialen Ende, gleichfalls definite Konturen. Das ungeordnete Mesenchym, welches auf den vorigen Stadien den Nerv umgab, umrahmt jetzt eine regelmäßige Öffnung — das Foramen supracoracoideum. Von der Coracoidseite aus ist neben der Scapula keine Bildung von Perichondrium zu bemerken, wie solches neben den drei freien Seiten der Fall ist, weshalb sie gar keine Abgrenzung von dessen Mesenchym aufweist. Weiter cranial — Fig. 12 — wird ein Schnittbild im Bereiche des I. und II. Fenster veranschaulicht. Im Vergleich mit dem vorhergehenden Stadium ist eine fernere energische Bildung von »Procoracoid« und eigentlichem Coracoid zu bemerken, während zwischen denselben, sowie auch der Scapula das Gewebe zu einer derartigen Entwicklung sich indifferent verhält. Beide Fenster besitzen einen Längsdurchmesser von 80 μ und verschwinden allmählich in den cranialen Teilen, wo die Pars scapularis sich erweitert: so ersehen wir aus einem Vergleich der Fig. 12 und 13, daß das vorknorpelige »Procoracoid«

auf der Fig. 13., d. h. mehr cranial, mesenchymatös ist, die Membrana obturatoria hier noch einen Mesenchymcharakter in beiden Fenstern zeigt. Noch etwas weiter vorwärts sehen wir bereits einen ununterbrochenen Strang, überall mit gleichmäßiger mesenchymatöser Differenzierung, woselbst weder die Pars scapularis noch die Pars coracoidea in irgendeiner bestimmten Linie zu unterscheiden sind. Dies Verhältnis ist in Fig. 14 abgebildet. An den cranialsten Teilen des Gürtels beobachten wir, verglichen mit den vorherigen Stadien, ein andres Verhältnis der Anlage des Schlüsselbeins zu derjenigen des Gürtels: die eine Schnittfläche erreicht hierselbst auch die an der Haut anliegende Clavicula und den Vorderteil des Coracoideum, der nach innen zum Schlüsselbeinstrang gelegen ist. Wir verstehen dies so, daß dank der Absonderung der Gürtelanlage von der Schlüsselbeinanlage, die eine und die andre, indem sie selbständigen Wuchs und Entwicklung besitzen, in gerade entgegengesetzten Richtungen anwachsen: das Coracoideum nach vorn, die Clavicula nach hinten und zur Mitte hin unter allmählicher Apposition von Bindegewebselementen. Und ein und dasselbe Material für den Aufbau beider Teile ergibt in beiden Fällen anfänglich ein gleichartiges Gewebe. Doch wollen wir die Klarstellung der Schlüsselbeinlage im Verhältnis zum Gürtel besser an frontalen und sagittalen Schnitten vornehmen.

Lacerta muralis 27.

Aus diesem Embryo wurde eine Serie frontaler Schnitte (etwas quer) gemacht. Wenn wir die Schnitte von der Rückenseite aus verfolgen, so wird vorerst in die Durchschnittsfläche die Pars scapularis (suprascapula), welche aus prochondralem Gewebe besteht, fallen. Ventralwärts wird sie durch die eigentliche Scapula ersetzt, welche unschwer zu unterscheiden ist, indem ihr Gewebe sich bereits dem Typus des embryonalen Gewebes genähert hat. Unmittelbar nach ihr kommt eine amorphe, d. h. mit verschiedenartig konturierten Zellen umgebene Masse in der Richtung zu der Körperwand — das eben ist die quer durchschnittene Clavicula. Ihre Bindegewebszellen liegen ohne Abgrenzung der Pars scapularis an und unterscheiden sich von derselben durch geringere Zellendichte. In Fig. 15 ist gerade der Zellenursprung der Clavicula von der knorpeligen Scapula abgebildet. Auf den weiteren Schnitten liegt das Schlüsselbein mehr caudalwärts, d. h. zwischen der Haut und dem Schultergürtel. Auf dem oberen Bogen des ersten Fensters schmiegen sich ihre Zellen inniger an den Gürtel an (Fig. 16). Näher zum Bogen des zweiten Fensters entfernen

sich die Schlüsselbeinzellen am meisten von ihm und liegen enger an der Haut an, obgleich auch hier die Verbindung zwischen dem Coracoid- und Claviculagebiet bestehen bleibt. Weiterhin ventralwärts ist die Zellenverbindung beider morphologischen Teile wiederum eine vollkommene; nur hebt die Größe der sich stark färbenden Kernelemente das Schlüsselbein sehr hervor. Auf den Schnitten näher zur mittleren Ventrallinie, zwischen Hautdecke und Körperhöhlung, direkt von der Leber aus und bis zum Schlüsselbein finden wir ein verdichtetes Gewebe, das zum Aufbau medianer Teile des Coracoideum, Sternum und der Clavicula Verwendung findet. Jetzt sage ich nur noch einige Worte über Fig. 16. Sie demonstriert recht gut, daß die Entwicklung des Coracoideums von seinem hinteren Teile ausgehend gegen das Sternum hin vorgeht und auch auf das Verhältnis von Schlüsselbein und Bruststreifen zum Coracoideum hindeutet.

Lacerta muralis 27—28.

Von diesem Embryo wurde eine sagittale Serie genommen und zwar Schnitte, mit parallel dem dorsalen Teile auslaufenden Schnittflächen, von der Clavicula und dem Fenster I. Auf den Oberflächenschnitten wurden Pars scapularis und P. coracoidea der Fossa glenoidalis mitgenommen. Die embryonalen Knorpel der Fossa und des Humerus schmiegen sich so eng aneinander, daß es keine Möglichkeit gibt zwischen ihnen eine Grenze zu ziehen, während auf den oben beschriebenen Querdurchschnitten noch keinerlei Verknorpelung in der Tiefe der Fossa weder von Seiten des Humerus noch des Gürtels vorhanden war. — Im Kopfteile der bezüglichen Abschnitte fallen vorzüglich ins Auge die Bindegewebszellen der Clavicula, die am nächsten zur Hautdecke liegen. Dieselben verfließen ununterbrochen und unbegrenzt mit dem rostralen Anteile des Coracoideum. Bei Durchsicht der Schnitte in gleicher Richtung nähern wir uns dem in Fig. 17 abgebildeten Orte. Hier finden wir die Fenestra scapulo-coracoidea, den Kopf des Humerus und dessen enges Verhältnis sowohl zur Scapula als auch zum Coracoideum. Die Zellen des Schlüsselbeins dringen gleichsam in das Gewebe der Suprascapula ein und verlieren, indem sie sich unmerklich mit deren Zellen verbinden, ihre Individualität. Scapula und Coracoideum bestehen deutlich aus embryonalem Gewebe, mit Ausnahme der Vorderteile, die immer noch mesenchymatös verbleiben. Man kann gut sehen, wie mit dem Entwicklungsfortschritt der das Fenster I umgebenden Teile dieses Fenster sich bedeutend schärfer abhebt. Sein Gewebe

besteht aus Zellen mit scharf ausgeprägten langen Plasmafortsätzen, was ein Aussehen von gewöhnlichem faserigen Bindegewebe bewirkt. Während der obere Bogen des Fensters in seiner Entwicklung auf gewohnte Weise fortschreitet, stirbt das Gewebe des eigentlichen Fensters in seiner Entwicklung ab. In Vergleich mit den beschriebenen Stadien, kann ganz speziell in diesem Stadium entschieden werden, daß die Differenzierung jenes Fensters ausschließlich auf Kosten der Pars coracoidea stattfindet. Zu Schnitten, die noch mehr median liegen zu denen, wo die Clavicula sich ventralwärts krümmt, übergehend, sehen wir ihre Zellen nicht mehr unmittelbar unter der Hautdecke verteilt, sondern etwas tiefer in den Körper gedrängt. Ihr Verhältnis zum Coracoideum ist das gleiche, wie im vorhergehenden Stadium, geblieben. Als charakteristisches Merkmal der Schlüsselbeinzellen erscheint ihr sternartiges Aussehen, dank den reichlichen Plasmafortsätzen, deren prävalierende Richtung parallel der Körperoberfläche verläuft. Dort wo der mediale Teil des Coracoideums endet, ist noch nicht zugleich das Ende der Clavicula, da man noch imstande ist, die Zellen mit genannten Eigenheiten noch auf den drei weiteren Schnitten zu unterscheiden, nachdem das Coracoideum verschwunden ist. Diese Zellen sammeln sich unterhalb der Hautdecke. Da die Fenestra coracoidea in dieser Serie nicht genügend demonstrativ geschnitten ist, werde ich sie nicht beschreiben, sondern nur bemerken, daß das Gewebe, welches dieses Fenster bildet, in der Dichte dem Gewebe des Fensters I nachsteht. Ferner muß auf tieferen Schnitten ein ziemlich kompaktes embryonales Gewebe hervorgehoben werden, in dessen Fond sich die mesenchymatösen Umrißlinien des Sternalstreifens und der hintere Winkel des Coracoideum einzeichnen.

Fig. 18*b*[1] stellt einen solchen Schnitt der ganzen Brusthöhlenlänge dar; übereinander liegen drei Brustrippen; obgleich die dritte Rippe nur auf dem nächsten Abschnitte sichtbar wird, ist dennoch, der Verdeutlichung des Bildes wegen, dieselbe gleich hier abgebildet. Von der Rückenseite aus schließt der Streifen fast unvermittelt an die Myotome an, von der ventralen dagegen geht derselbe in das embryonale Bindegewebe ein. Seine Form erinnert in ihren Umrissen an ein Füllhorn, dessen erweiterter Teil sich parallel dem Coracoid auszieht, und zwar parallel seinem distalen Ende. Der ventrale Teil ist convex; der dorsale concav. Der ventralwärts gerichtete Winkel ist in der Richtung zum Kopfe hin gezogen; der dorsalwärts

[1] Fig. 18*a* ist der benachbarte, mehr oberflächliche Schnitt.

auslaufende liegt, verglichen mit jenem, bedeutend nach hinten gerichtet und dringt derselbe mit seinem Scheitelpunkt tief in die Muskulatur hinein. Was nun den dritten Winkel betrifft, so liegt selbiger, wie ersichtlich, zwischen der zweiten und dritten Rippe. Nach der beschriebenen Lage des Streifens, erscheinen beide von rechts und links vereint in ihren Vorderteilen und stehen weiter von einander ab in den hinteren.

Wie aus derselben Figur ersichtlich, erscheint das Gewebe des Streifens nicht allerwärts gleichartig, und macht sich dieser Unterschied selbst bei geringer Vergrößerung bemerkbar. Der proximale Anteil erscheint dunkler gefärbt, doch nimmt diese Intensität der Färbung allmählich in caudaler Richtung ab. Bei stärkerer Vergrößerung ist zu erblicken, daß der Unterschied in der Färbung durch die Vielreihigkeit, die Dichte der Zellelemente im rostralen Teile bedingt wird. Die verzweigten Zellen des umgebenden Bindegewebes verlieren mit der Annäherung an den Streifen ihre Struktur und gehen, eine rundliche Form annehmend, in das Mesenchym des Streifens über. Die Faserigkeit des umgebenden Gewebes macht sich noch am distalen Ende des Streifens bemerkbar, was den Übergang des embryonalen Gewebes in den Streifen noch unmerklicher macht.

Was nun den Kopfanteil des Streifens anbelangt, so umgiebt ihr Mesenchym embryonales Gewebe, auf dessen Kosten die Bildung der Seiten der Rinne vor sich geht. Besonders angehäuft erscheint dies Gewebe am dorsalen Winkel, was nicht gestattet, an dieser Stelle eine Grenze zwischen Coracoid und Streifen durchzuführen. Ein solches Verhalten zeigt Fig. 19.

Jetzt wollen wir uns mit einer detaillierten Beschreibung der Beziehung des Streifens zu den ersten Brustrippen beschäftigen. An der Rückenseite berührt der Streifen fast die Myotome und läßt sich, dank den ausgeprägten Fibrillen der letzteren, in diesem Gebiete für denselben eine Abgrenzung durchführen. Allein im Zwischenraum der Myotome, woselbst, wie wir auf den bereits betrachteten Stadien sahen, die Rippenanlage geschieht, sind die Beziehungen natürlich nicht so deutlich ausgeprägt. Diese Undeutlichkeit findet ihre Erklärung darin, daß das embryonale Bindegewebe neben den Umrissen des Streifens ziemlich kompakt ist, so daß es auf den ersten Blick scheint, als gebe der Streifen Auswüchse in das intramyotome Bereich ab. Indes merkt man jenes verdichtete Gewebe erst in der nächsten Nähe des Streifens, weiterhin werden die Zellen wiederum lose, weswegen zwischen jenem kompakten Gewebe und dem

deutlich mesenchymatösem Ende (auf dem in Fig. 18 abgebildeten Schnitte, sowie auf sämtlichen benachbarten) eine Lücke auftritt. Was nun die Anlage der zweiten Rippe betrifft, so ist zwischen dem Rippenende und dem Streifen die Lücke noch deutlicher zu sehen; das gleiche darf selbstredend auch von der dritten Rippe geäußert werden. Das Gewebe aller Rippen ist schon recht nahe dem vorknorpeligen. Wenn man bei starker Vergrößerung das wachsende Rippenende untersucht, so ist unschwer zu bemerken, wie allmählich das Gewebe sich verdichtet gerade an diesem Ende, und daß dieses mittels Apposition der anliegenden embryonalen Bindegewebszellen wächst.

Nachdem wir die Oberflächenschnitte dreier Embryonen einer Beobachtung unterzogen, dürfen wir jetzt eine allgemeine Übersicht in bezug auf die Entwicklung der beschriebenen Elemente des Gürtels wagen.

Coracoideum besitzt zwei ziemlich deutlich ausgeprägte Fenster. Während in den vorherigen Stadien nur erst der Ort des Verschwimmens mehr kompakten Gewebes, d. i. die eigentliche Fensteranlage, bezeichnet werden konnte, bemerken wir hier die weitere Wirkung jenes Prozesses. Er verläuft in rostraler und ventraler Richtung, was die Ausgestaltung beider Fenestrae in Höhe und Breite bedingt. Die Verknorpelung sonstiger Teile des Coracoideums erfolgt vom hinteren Winkel aus und verläuft zum Kopfende hin, mit Inbegriff des Bereiches zwischen den Fenstern, d. h. des »Procoracoid« und noch eines winzigen Anteils zwischen Fenster II und dem medianen Teile des Coracoids. Das Wachstum dieses Saumes geschieht auf Kosten der angrenzenden Reihen embryonaler Zellen.

Scapula — in diesen Stadien deutlich ausgeprägt, besteht aus embryonalem Knorpel, der in das Gebiet der Clavicula hineinreicht, wonach das Gewebe der Suprascapula mesenchymatös oder vielmehr prochondral erscheint. Die Fossa glenoidalis entsteht inmitten der knorpeligen Scapula und des Coracoideum nur von dichtem Mesenchym ausgefüllt, das gleichmäßig in den Humerusknorpel und Gürtelelemente übergeht.

Clavicula — mit Ausnahme des proximalen und distalen Endes, unterscheidet sich in ihren sonstigen Anteilen scharf vom Gürtel. Zum Fensterbogen ist ihr Verhältnis bald ein näheres, bald wieder ein entfernteres, was auf die Bildung von Krümmungen in ihren Umrissen hindeutet. Allein sowohl in jenen als auch in andern Regionen verbindet ein kleinkerniges Bindegewebe das Schlüsselbein mit dem Cora-

coidanteile. Ihr distales (medianes) Ende bildet bereits eine Falte seitwärts zur ventralen Seite. Fast auf ihrer ganzen Ausdehnung liegen die Zellen unmittelbar unterhalb der Haut, nur ist dies in ihrer Falte zur ventralen Seite hin nicht so recht deutlich ausgeprägt.

Sternum — erscheint in Gestalt zweier mesenchymatöser Streifen von Füllhornform (im Durchschnitte), deren convexes Ende zur ventralen Seite hin gerichtet ist, das concave zur dorsalen; wobei der eine Streifen dem andern gegenüber streng parallel verläuft. Zwischen den sich gegenüberliegenden, benachbarten Teilen von Streifen und Coracoideum befindet sich ein embryonales Bindegewebe, auf dessen Kosten die Seite der Brustrinne und der Rand vom Coracoideum, welch letzter in ersteren hineinragt, gebildet werden. Die Streifen sind mesenchymartig. Die Halsrippen stehen so fern, wie auch in den frühen Stadien. Die Brustrippen, die prochondral sind, besitzen mesenchymartige mediane Enden, jedoch befinden sich dieselben in der Periode des Wachstums und Entwicklung und sind von den Streifen durch embryonales Bindegewebe gesondert. In diesem Gewebe läßt sich noch deutliche Faserigkeit unterscheiden. Die erste Rippe scheidet sich durch eine winzige Schicht vom Streifen ab, die zweite durch eine bedeutend größere, und der dritten gegenüber gibt es noch gar keinen entsprechenden Teil des Streifens.

Zur Ergänzung des soeben Gesagten will ich ein charakteristisches Moment der Entwicklung des Schlüsselbeins in einem nur recht unbedeutend älteren Stadium, als die soeben beschriebenen, berühren.

Lacerta muralis.

Fig. 20 stellt die Clavicula in Gestalt eines Plumpsackes, der oberhalb vom Coracoideum verläuft, dar. Zwischendurch läßt sich deutlich eine Aushöhlung erblicken. Die Zellen dieses Plumpsackes erscheinen gedehnt in der gleichen Richtung mit den großen, parallel der Körperwandung ausgezogenen Kernen. Dergestalt erweist sich das Schlüsselbein von deutlich ausgeprägter faseriger Struktur. Diese Faserigkeit erscheint an der Peripherie deutlicher als im Centrum, was sie unmerklich mit dem umgebenden Gewebe verbindet. Mit seinem distalen Ende stützt sich das Schlüsselbein, wie ersichtlich, auf die Haut; ebensolches Verhältnis herrscht auch bei dessen Faltenkrümmung, wenn wir es uns »auf den Beobachter« gerichtet vorstellen. Weiterhin, auf mehr medianen Abschnitten sehen wir neben demselben keinen coracoiden Anteil des Gürtels mehr, sondern nur den Querschnitt des Schlüsselbeins selber. Es ist das eine rundliche Anhäufung fast un-

veränderter Zellen vom embryonalen Bindegewebe, das an der Haut anliegt.

Das in Fig. 21 dargestellte Bild zeigt einen Querschnitt. Jedoch ist hier die Aufmerksamkeit darauf zu lenken, daß caudalwärts vom Schlüsselbein ein Auswuchs von eben dessen Zellen verläuft (Fig. 21). Derselbe läßt sich deutlich auf mehreren Nachbarschnitten erkennen, etwas weiter aber verschwindet er bereits. Bald nach ihm fließt das Schlüsselbein, unbestimmte Umrisse annehmend, auf den medianen Abschnitten mit dem umgebenden embryonalen Gewebe zusammen. Demnach hat dessen Anlage in diesem, medianen Gebiete noch nicht begonnen.

Lacerta vivipara 28.

Auf den Sagittalschnitten dieses Embryos, angefangen von der Oberfläche, sehen wir in der Schnittfläche den Humerus und weiterhin dessen Fossa glenoidalis. Der knorpelige Kopf des Humerus verschwimmt allmählich mit dem mesenchymatösen Grübchen. In seinem entgegengesetzten Teile erfährt dasselbe einige Veränderung: die Zellen und Kerne ziehen sich in die Länge und bilden halbrunde Reihen über den Humerus (dessen Kopf). Am Gürtel gehen diese Zellen wiederum allmählich in Knorpelgewebe über. In dieser Gruppe lenken wir gleichfalls unser Augenmerk bei den betreffenden Schnitten auf die Verbindungslinie zwischen Coracoideum und Scapula. Während diese beiden Elemente bereits aus embryonalem Knorpel bestehen, lassen sich zwischen denselben, dort wo ihre mesenchymatösen Anlagen zusammenfließen, noch nicht verknorpelnde Mesenchymzellen deutlich unterscheiden. Auf der dorsalen und ventralen Seite der Scapula nimmt das peripherische Mesenchym die vorknorpelige Gestaltung an. Die Vorknorpelbildung merken wir von dem Bereiche der Fossa glenoidalis an bis zur Clavicula hin. Das Coracoideum besitzt vorläufig noch keinerlei Spuren von Perichondrium. Der am meisten charakteristische Schnitt aus dem soeben beschriebenen Gebiete ist in Fig. 22 abgebildet.

Die Clavicula stößt jetzt nicht mehr an die Haut, wie wir solches früher sahen, obwohl die Schnittfläche sich nicht geändert hat (es bleibt nur zu bemerken, daß bei dieser Art sämtliche Elemente winziger sind als bei *L. muralis*). Das Schlüsselbein ist hier noch mehr abgegrenzt vom Coracoideum. Das Gewebe des ersteren hat noch wesentlichere Veränderung erfahren. Die Kerne, sowohl im Centrum als auch an der Peripherie, haben scharf abgerundete Umrisse

angenommen. Die Grenzen der Zellen im Centrum sind verschwunden; verschwunden ist die Faserigkeit und zwischen den Kernen hat sich eine gleichförmige, homogene Substanz gebildet. Ich werde nicht auf histiologische Prozesse eingehen in bezug auf die im Schlüsselbein beginnende Verknöcherung, indem solches nicht in direkter Beziehung zu meiner Aufgabe steht. Ich bemerke lediglich, daß die Osteoblasten im gegebenen Fall reihenweise an dessen Rändern geordnet und in sichtbaren Übergängen mit den Zellen des embryonalen Bindegewebes, das in anliegenden Schichten auch Reihenordnung besitzt, verbunden sind. Der Verknöcherungsprozeß umfaßt das Gebiet vom proximalen Ende bis zur Krümmung auf die ventrale Seite, wenngleich auch hier noch unterscheidbar.

Das distale Ende der Clavicula besteht noch wie früher aus Bindegewebe und ihre Zellen — auf der ventralen Seite — liegen unterhalb der Haut und bilden einen caudalen Auswuchs.

Die wechselseitige Beziehung zwischen Bruststück und Rippen bietet in dieser Serie großes Interesse. Die Fig. 23*a*, *b* und *c* repräsentieren Abbildungen dreier aufeinanderfolgender Schnitte. Fig. 23*a* ist der oberflächlichste Schnitt, in dessen Ebene sich der hintere Teil des Streifens befindet. Dieser Teil besteht aus Mesenchym, woselbst sich noch faserige Elemente unterscheiden lassen. Dieser Teil hat sich ersichtlich bereits bis zum Gebiete der dritten Brustrippe empor entwickelt. Dank der soliden Differenzierung des Rippengewebes läßt sich gut unterscheiden, daß ungeachtet der nahen Lage zum Streifen von einer Verbindung mit demselben noch nicht die Rede sein kann um so mehr als das Gewebe dieser Rippe und aller andern an der Wachstumslinie bedeutend intensiver gefärbt erscheint, dank der Dichte, in welcher die Kernelemente lagern. Tatsächlich besitzt ja das Mesenchym des erweiternden Randes wesentlich näher gerückte Zellen, als das chondrale bzw. prochondrale Gewebe, dessen Masse eine homogene Knorpelsubstanz bildet. Die zweite Rippe ist hier ganz quer durchschnitten und ist hierselbst gleichfalls gut zu ersehen, wie weit deren Wachstumslinie vom Streifen absteht. Dazwischen läßt sich eine Schicht von embryonalem Bindegewebe unterscheiden, die bei geringer Vergrößerung als Aushöhlung zwischen Streifen und Rippe erscheint.

Der mittlere Teil des Streifens — und auf dieser Abbildung der obere — erscheint mesenchymatös und läßt sich die Faserigkeit nur an der Peripherie unterscheiden, in der Nachbarschaft mit dem umgebenden Gewebe. 23*b* — Schnitt näher zum Vorderende. Die dritte

Rippe ist nur in Gestalt eines mehr dorsalen Schnittes geblieben und deswegen gänzlich vom Streifen entfernt. Die zweite Rippe ist ebenfalls ohne den Wachstumskegel geblieben, dafür aber liegt in der Ebene dieses Abschnittes der Oberflächenteil der ersten Brustrippe. Sie ist sehr nah zum Streifen gerückt, allein nichtsdestoweniger lassen sich zwei bis drei Schichten embryonalen Bindegewebes unterscheiden.

Fig. 23*c* stellt einen Schnitt dar mit wesentlich mesenchymatösem Abstand zwischen der ersten Rippe und dem Streifen, jedoch selbst hier kann man noch eine Lücke mit Zellen aus embryonalem Bindegewebe ausgefüllt bemerken. Die zweite Rippe steht weiter ab und die dritte fehlt gänzlich in dieser Fläche.

Die nächsten mehr medianen Abschnitte reichen bis in den Vorderteil des Streifens hinein, doch unterscheidet sich dieser in keinerlei charakteristischer Weise von den früher beschriebenen Stadien. In Fig. 23*c* ist auch ein Teil vom Coracoid (Pars sternalis) mit eingeschlossen, dennoch ist dessen Entwicklung bequemer an den Querschnitten der andern Hälfte desselben Embryos zu verfolgen. Mit Ausnahme des mesenchymatösen Bruststückrandes erscheint das Coracoid in seinem ganzen hinteren Anteil prochondral. Das Mesenchym der Peripherie vom Coracoid nimmt rostralwärts den Charakter von dessen Perichondrium an. Es dringt nicht bis zum Foramen vor. Die Nervi supracoracoidei füllen dasselbe auch stellenweise aus. Auf diese Weise haben sich die Zellen, welche ehedem den Nerv ungeregelt umgaben, nunmehr verlängert und bilden in regelmäßigen Reihen die Wandungen jener Öffnung. Nach drei bis vier Schnitten weiter vorwärts erblicken wir den Umriß des Procoracoids, das aus prochondralem Gewebe besteht. Mit der Scapula ist es durch Mesenchym verbunden; seine andern Seiten haben jedoch zwei bis drei Reihen Zellen Perichondrium aufzuweisen. Von der ventralen Seite geht selbiger in das Gewebe des Fensters II (Coracoidea) über, das aus fünf Reihen verdichteter Bindegewebszellen besteht. Es fließt unbegrenzt mit dem Prochondralgewebe, dem eigentlichen Coracoid, zusammen.

Fig. 24 repräsentiert einen Querschnitt der linken Gürtelseite. Die von Perichondrium bedeckte Scapula besteht aus embryonalem Knorpel. Hier sehen wir gleichsam ihre Wendung nach links; solches erklärt sich jedoch durch Ablenkung des Coracoidanteils gegen die Mittellinie des Embryos hin. Zwischen Scapula und Procoracoideum sehen wir das erwähnte Mesenchym, das auf selbständige Verknorpelung dieser Teile hindeutet.

Die Schnitte weiter dem Kopfende zu verfolgend, bemerken wir, daß das Procoracoid auch nach Seite der Scapula mit Perichondrium überzogen ist. Es eröffnet sich unserm Ausblick auch das Fenster I, doch ist zur Zeit Fenster II aus der Schnittebene bereits verschwunden und gelangt nur dessen Bogen bzw. das Epicoracoideum ins Gesichtsfeld. In Fig. 25 ist gerade eben ein Abschnitt der Scapula und des Epicoracoids nebst dem dazwischen gelegenen Fenster I abgebildet worden. Die Scapula ist vom Perichondrium umgeben und schärfer von der Fenstermembran losgelöst; auf dem Epicoracoid gibt es noch kein Perichondrium und fließt dessen Membran unvermerkt mit demselben zusammen.

Lacerta muralis 28—29.

Wir wollen mit einer Beschreibung der Clavicula beginnen, deren Verknöcherung vom proximalsten Ende, d. h. von ihrer Ablenkung aus der Scapula, anfängt. Die Schnitte weiter, und zwar von diesem Ende aus dem Kopfe zu verfolgend, begegnen wir dem Bilde der Fig. 26. Das ist diejenige Stelle, woselbst das Schlüsselbein zur ventralen Seite umbiegt. Wir sehen, daß hier von der Verknöcherung ein Streifen Bindegewebszellen parallel der Körperwandung verläuft, und daß auf den nächsten Schnitten diese Stelle vom verknöcherten Schlüsselbein eingenommen wird. Zur deutlichen Vorstellung des Schnittbildes muß man sich der Rekonstruktion dieses Gebietes — *D* — zuwenden.

Besagter Streifen ward u. a. auf dem sagittalen Abschnitte (Fig. 21) abgebildet. Ungeachtet dessen, daß die Ebenen genannter Schnitte streng quer gestellt sind (besonders in bezug auf die symmetrischen Teile), sehen wir keinen ganzen Schnitt des Schlüsselbeins. Solches wird durch dessen Kurvaturen bedingt. Die medialen Enden der Schlüsselbeine bestehen aus Bindegewebszellen, die sehr ausgedehnt aussehen. Allein dessen rechte und linke Anlagen stehen noch weiter ab vom Berührungspunkt.

Die oberen Bogen beider Fenster bestehen aus prochondralem Gewebe; so z. B. ist der epicoracoidale Teil aus dem Schnitt in Fig. 26 miteingeschlossen (*Cor.*).

Zu den weiteren caudalen Schnitten übergehend, bleiben wir auf dem Durchschnitte stehen, der beide Fenster einschließt (Fig. 27). Scapula und »Procoracoideum« bestehen aus embryonalem Knorpel. Im eigentlichen Coracoid fangen wir hier und da an, gleichfalls Knorpelkapseln zu unterscheiden. Das Perichondrium hat sich überall am Knorpel ausgebildet. Dergestalt bleibt von ersterem nur der mediale

Rand vom Coracoid, welches sein appositionelles Wachstum in medialer Richtung fortsetzt.

Fig. 28 und 29 stellen Durchschnitte durch das Bereich der Fossa glenoidalis dar. Erstere Abbildung demonstriert außerdem die Verbindung zwischen Scapula und Coracoideum. Wir erinnern uns, daß im vorhergehenden Stadium ihre Knorpel noch durch deutliches Mesenchym getrennt waren; zurzeit jedoch läßt sich dasselbe nur mit Mühe inmitten embryonaler Knorpelkapseln unterscheiden. Zwischen Humerus und Gürtel bemerken wir auch eine Masse Mesenchymzellen, welche die Fossam glenoidalis ausfüllen. Der mediale Rand vom Coracoideum hat in dieser Ebene, wie wir sehen, sein Wachstum bereits abgeschlossen und hebt sich scharf vom sonstigen Gewebe in seinem Umrisse ab.

Fig. 30 und 31 zeigen schon die Beziehungen des Coracoids zum Streifen (linke Seite). Ersteres — der Vorderabschnitt des Brustbeins — befindet sich, wie man sieht, in der Periode des Wachstums und der Entwicklung, bildet die Rinne fürs Coracoideum. Der zweite vollendet bereits sein Grenzwachstum und erhält schon einen bestimmten Umriß; obwohl wir daselbst das appositionelle Wachstum hier noch vorfinden, jedoch immerhin nicht mehr so deutlich ausgesprochen. Den mitotischen Figuren in ihrer Richtung folgend, urteilen wir, daß das Wachstum des Streifens nunmehr hauptsächlich in die Länge erfolgt. Ich möchte noch auf das Verhältnis der ersten Rippe zum Streifen hinweisen, insofern solches sich in dieser Serie veranschaulichen läßt. Fig. 32*a* und *b* sind zwei aufeinanderfolgende Schnitte. Der erste repräsentiert das Prochondralgewebe des Streifens und dorsalwärts von ihm einen rundlichen Schnitt der ersten Rippe. Bei stärkerer Vergrößerung lassen sich daselbst recht deutlich Teilungszellen unterscheiden. Der nächste Schnitt (Fig. 32*b*) ist etwas weiter und können wir hierselbst den Streifen nebst anliegenden, das distale Rippenende bildenden Zellen erblicken. Auf dem nächsten frontalen Schnitte lassen sich selbst diese Zellen nicht mehr unterscheiden. Hieraus dürfen wir den Schluß ziehen, daß die erste Rippe, indem sie sich infolge appositionellen Wachstums intensiv auf Kosten des embryonalen Bindegewebes bildet, nunmehr mit ihrem Mesenchym bereits das Prochondralgewebe des Streifens erreicht hat. Wie gestaltet sich nun ihre weitere Entwicklung? — Dies werden wir in den nächsten Stadien versehen.

Lacerta muralis 29.

Die sagittalen Abschnitte dieses Embryos bieten uns das Schlüsselbein in derselben topographischen Lage, wie wir es auf den früher

beschriebenen Sagittalserien sahen. Seine Struktur genau betrachtend, bemerken wir, daß neben einer Knochensubstanzbildung, welche schon bedeutend vorgeschritten ist, auf dessen Peripherie auch die Entwicklung von Periost vor sich geht. Darunter liegt eine Anhäufung von Osteoblasten, die innerlich in der Substanz selbst bedeutend spärlicher verteilt gelegen sind. Dergestalt können wir uns auf der Rekonstruktion einen Knochencylinder vorstellen, jedoch keinen glatten, sondern mit zahllosen Auswüchsen versehen, die zwischen diejenigen Osteoblasten, welche neben der Peripherie des Schlüsselbeins liegen, durchdringen, so daß auf seinem Querschnitt dessen Knochenachse sternförmig aussieht. Auf dem Schnitte vom proximalen Ende des Schlüsselbeins (Fig. 33) sehen wir, daß seine Verknöcherung einige Zellenschichten weiter von der Suprascapula anfängt. Und jetzt heben sich die Schlüsselbeinzellen deutlich und ziemlich scharf von der Suprascapula, die aus embryonalem Knorpel besteht, ab. Nur läßt sich keine Grenze zwischen Perichondrium scapulae und Periostium claviculae durchführen. Im Bereiche der Krümmung zur ventralen Seite zieht sich von den Osteoblasten aus, die durch das Periost noch nicht abgeschlossen sind, ein Strang platter Bindegewebszellen. Wir sahen ihn bereits in den letztbeschriebenen Stadien. Es ist das nichts anderes als die Anlage vom Episternum, Interclavicula. Allein schon jetzt sehen wir, daß sie unmittelbar mit der Clavicula verbunden ist, und werden wir demgemäß, die bisherige Benennung verwerfend, dieselbe Interclavicula nennen. Auf Fig. 36 sehen wir, daß, während das Schlüsselbein (*cl*) mittels vieler Schichten Bindegewebszellen von der Haut getrennt ist, dessen Fortsatz — die Interclavicula — eine abschüssige Lage einnimmt. Die proximalen Teile derselben befinden sich auf der Höhe des Schlüsselbeins und die distalen Zellen liegen weit unterhalb der Haut. Jener Strang zieht sich im ventralen Gebiete sogar dorthin, wo das Schlüsselbein noch keine Verknöcherung erleidet. Fig. 35 gibt einen mehr oberflächlichen Schnitt (*i.cl.*) wieder, im Vergleich zu Fig. 36, und wir werden, sobald wir beide verglichen haben, finden, daß, je näher zur medialen Linie, d. h. je neuer die Bildung der Interclavicula ist, desto näher zur Haut wir sie aufsuchen müssen. In diesem Stadium erreicht das aus Bindegewebe bestehende distale Schlüsselbeinende noch nicht die Mittellinie, d. h. die rechte und linke Seite des Schlüsselbeins sind noch nicht zueinander gelangt. Es muß jedoch bemerkt werden, daß die Entwicklung der Schlüsselbeinanlage im medialen Gebiete weit ab von der Haut verläuft, nicht aber dort, wo wir solches für den

proximalen und mittleren Schlüsselbeinteil beobachteten. Wir wollen uns nochmals der Fig. 33 zuwenden, wo die Beziehung des Schlüsselbeins sowie der Präscapula (Parker) zur Pars scapularis gezeigt wird. Das Gewebe der letzteren besteht aus embryonalem Knorpel, der einen fast rundlichen Umriß seiner Kapseln aufweist, und nur nächst der Präscapula ändert sich diese Gestaltung, indem die Form einen eckigen Charakter annimmt. Die »Präscapula« besteht noch aus Prochondralgewebe und zeigt nur bei dem Ansatz an die Scapula hier und da kapsulare Struktur. An ihrer andern Seite verschmilzt sie unbegrenzt mit einem ebensolchen Gewebe des Epicoracoideum. Wie wir bereits früher bewiesen und jetzt nur eben nochmals bestätigen können, hat sich Fenster I ganz und gar aus der Pars coracoidea heraus entwickelt und nur topographisch eine nahe Beziehung zur Pars scapularis gehabt, weswegen dem Fensterbogen I die Benennung »Präscapula« zu geben sich embryologisch durchaus nicht rechtfertigen läßt.

Nach dieser kurzen Darstellung des Gürtels gehe ich zu den Brustbeinstreifen über. In Fig. 34*a* und *b* haben wir zwei nebeneinander in einer dem Streifen und den entsprechenden Rippenenden parallelen Ebene gelegenen Schnitte. Im Vergleich mit den vorhergehenden Stadien ist die Differenzierung des Mesenchyms zur Knorpelbildung wesentlich vorgeschritten. Das prochondrale Gewebe nimmt den Mittelpunkt des Streifens ein, näher zum Vorderteile; doch tritt in den peripherischen Gebieten noch deutlich Mesenchym auf.

Sämtliche Brustrippen haben sich zu embryonalem Knorpel differenziert, mit Ausnahme der medialen Endungen, die noch aus kompaktem Mesenchym bestehen, gleichwie auch der Rand des Streifens, der gegen die Rippen gerichtet ist. Was die erste Rippe betrifft, so sehen wir zwischen ihr und dem Streifen nunmehr auch nicht die Spur von embryonalem Bindegewebe. Selbiges ist total für den Aufbau des anwachsenden Rippenendes daraufgegangen. Dergestalt hat das neugebildete Mesenchym ohne jedwede Grenze die Rippe mit dem peripherischen Streifenteil gleichsam zusammengelötet. Was nun die zweite Rippe anbelangt, so ist noch zwischen deren Ende und dem Streifenrande Bindegewebe zu konstatieren. Die dritte ist noch weiter vermittels dieses Gewebes vom Streifen abgesondert. Deswegen erscheint es angebracht von einem Zusammenfließen, freilich vorerst nur von einem äußerlichen, der ersten Rippe zu sprechen. Ich sage »von einem äußerlichen«, weil die knorpeligen Anteile von Streifen und Rippe immerhin noch weit voneinander entfernt bleiben.

Das Gewebe des Streifens bei verschieden starker Vergrößerung genauer betrachtend, dürfen wir sagen, die Verknorpelung gehe in demselben im Verhältnis zur Zeit der Bindegewebsanlage proportional vor sich, so daß nur ein Drittel, und zwar der Kopfanteil uns Knorpelsubstanz darbietet, während die übrigbleibenden Anteile mesenchymatös sind und keinerlei Segmentierung in der Knorpelbildung zutage tritt. Also »Sternebrae«[1] fehlen.

Lacerta muralis 29.

Die Querschnitte dieses Embryos im Vergleich mit den benachbarten Stadien, fügen leider wenig Neues hinzu, und halte ich mich nur bei den Schnitten der Fenestra scapulo-coracoidea auf. Fig. 36 gibt einen Durchschnitt seines Bogens bzw. der sogenannten »Präscapula« wieder. Wir sehen, daß es aus deutlich ausgesprochenen embryonalen Knorpelkapseln besteht, Perichondrium besitzt und unabgegrenzt sowohl in die Scapula als auch ins Epicoracoideum eindringt; jedoch verglichen mit dem letzthin betrachteten Stadium *L. muralis* (Querschnitte) ist jener Bogen über dem Fenster kleiner geworden: nicht 50—60 μ, sondern nur 40 μ. Demzufolge, gleichzeitig mit einer Entwicklung nach vorn hin, parallel der Entwicklung des Embryos, wird dasselbe ebenfalls aus dem Innern des Fensters heraus immer kleiner. Und zugleich tritt die Membran des Fensters immer klarer und deutlicher innerhalb von dessen Rahmen zutage. Deswegen dürfen wir sagen, bisher habe ein Prozeß der Umwandlung von Mesenchym in Bindegewebe vorgewaltet, dessen Faserrichtung von der Scapula zum Coracoid verlief. Es wäre dies bereits ein regressiver Vorgang, während die progressive Entwicklung in den vorderen Fensterteilen bis zur Bildung von embryonalem Knorpel vorgeschritten ist. — Auf diese Bemerkung wollen wir uns vorläufig auch beschränken, mit der Absicht, in den nachfolgenden Stadien endgültig die regressive Arbeit aufzuklären.

Lacerta muralis 30.

Vorliegendes Stadium wollen wir gleichfalls auf Querschnitten beobachten. Wir wollen dieselben vom Kopfende aus verfolgen; da gelangt zuvörderst ins Gesichtsfeld die Clavicula: im Bereiche ihrer Kurvatur. Daselbst erfolgt im selben Tempo eine Verknöcherung, welche uns nicht unmittelbar interessiert; einigermaßen nach hinten gehend, erblicken wir das mediale Ende vom rechten und linken

[1] Kravecz, »Sternebrae«, sind chondrale segmentale Streifen am Brustbein.

Schlüsselbein. Wie aus Fig. 37 ersichtlich, haben sich beide Schlüsselbeine, eigentlich deren bindegewebliche Anlagen, bereits getroffen und sind unabgegrenzt miteinander verschmolzen. Diese Vereinigung, wie wir es früher beobachteten, verlief stufenweise, dank einer konsequent vollzogenen Verdichtung des embryonalen Bindegewebes in medialer Richtung. Die Zellen dieser Embryonen erscheinen dermaßen einander genähert, daß zwischen ihnen keinerlei Abgrenzungen unterschieden werden können, noch existiert daselbst irgendwelche faserige Beschaffenheit. Und während die Kerne sich recht intensiv färben, verhält sich das Gewebe einer Färbung gegenüber negativ. Noch weiter rückwärts werden die Schlüsselbeine durch einen Auswuchs ersetzt — von mir Interclavicula benannt, — der wesentlich entfernter von der Haut gelagert ist, als in den vorherigen Stadien. Naturgemäß sind auch ihre medialen Teile viel näher zueinander gelagert. Die Auswüchse nach hinten zu ihrem medial-ventralen Winkel nehmen die Gestalt von bindegeweblichen Zapfen an.

Rekonstruktion *E*.

Auf dem Durchschnitte (Fig. 38) erscheint die Interclavicula in Form eines Elipsoids. Und je weiter sie rückwärts schreiten, um destoweniger scharf sind jene Zapfen ausgeprägt und weiter voneinander entfernt. Ungefähr im Querdurchschnitt liegt die Ebene des Fossa glenoidalis, woselbst sie ganz verschwinden.

Innerhalb der Scapula und Suprascapula erfolgen außer dem Wachstum keinerlei charakteristische Veränderungen.

Das »Epicoracoideum« ist jetzt ebenfalls aus embryonalem Knorpel aufgebaut, mit Ausnahme des Kopfrandes, der vorläufig noch prochondral verbleibt. »Procoracoideum« und Coracoideum sind auch in embryonalem Knorpel ausgeprägt, vom Perichondrium allseitig umkleidet, den medialen Rand ausgenommen. Spuren von Gewebssonderung lassen sich nicht mehr beobachten — allerorts herrschen einheitlich aufgebaute Knorpelzellen.

Wenn wir mittels gerader Linien in der queren Ebene die medialen Coracoidteile links und rechts vereinigen, so werden wir sehen, daß die Ebenen beider Coracoide sich rechtwinkelig kreuzen. Demzufolge haben sie bereits eine Neigung von 90° vollbracht, und verbleibt also noch ebensoviel übrig.

Die Membran der Fenestra scapulo-coracoidea nimmt, dank ihrer regressiven Entwicklung, ein viel umfangreicheres Gebiet ein. Eingedrungen ist die Wirkung der Reduktion selbst in den embryonalen Knorpel

des Bogens und hat in dem nächst dem Coracoideum gelegenen Punkte, wie aus Fig. 39 ersichtlich, bereits den embryonalen Knorpel selbst verändert. Jenes neugebildete Gewebe hat sich plötzlich der Differenzierung nach dem früher entwickelten Membranteile gleichgestaltet. Nebenher bemerke ich, daß dessen Gewebe in diesem Stadium sehr an die beschriebene mediane Schlüsselbeinanlage sowohl in bezug auf ihr Verhalten Farbstoffen gegenüber als auch der äußeren Struktur nach erinnert. Das Perichondrium von Scapula und Coracoideum geht ganz unmerklich in diese Membran über. Ebenso gestaltet sich das Fenster II (Coracoid).

Was nun die Brustbeinstreifen betrifft, so ist in diesem Stadium deren Neigungswinkel zur Mittellinie der gleiche wie beim Coracoideum. Wie Fig. 40 zeigt, ist das Gewebe des Streifens aus embryonalem Knorpel gebildet, der sich gleichmäßig entwickelte — kontinuierlich über den ganzen Vorderanteil, die Spaltung ausgenommen, deren Seiten mesenchymatös sind. Perichondrium bedeckt den Streifen von außen und innen. Der mediane Rand fährt zwar fort anzuwachsen, allein bei weitem nicht so intensiv, als dies in den früheren Stadien der Fall gewesen. Das Coracoid stößt ersichtlich unmittelbar an das Brustbein. Diese Abbildung entspricht der Durchschnittsebene von Fig 30. Inmitten der Streifen, also an der ventralen Seite entlang, das Herz umfassend, zieht sich embryonales Gewebe in drei bis vier Schichten von Streifen zu Streifen ohne Spur von Differenzierung hin. Der Knorpel des Streifens ist deutlich ausgeprägt nach vorn bis zur zweiten Rippe, hinter derselben geht er in Prochondralgewebe und noch weiter in Mesenchymgewebe über. In diesem Stadium haben wir einen bestimmten Fortsatz des Streifens, der aus Mesenchym besteht, welches der vierten Rippe entgegenstrebt, die jedoch immerhin weit genug von jenem Auswuchs absteht.

Ich habe die Beschreibung der Knorpelentwicklung im Streifen wiederholt, um auch vermittels Querschnitte nochmals die Abwesenheit bei der Knorpelbildung sogenannter »Sternebrae« hervorzuheben.

Lacerta muralis 31.

Dank der Lageveränderung des ganzen Gürtels sehen wir auf den sagittalen Abschnitten dieses Embryos ganz andre wechselseitige Beziehungen, als dies in früheren Sagittalserien der Fall gewesen. So z. B. verfolgen wir hierselbst die Fenster vom vorderen bis zum hinteren Rande, was deren ventrale Lagerung erweist.

Anfänglich gehen die Schnitte durch das Scapulo-clavicularisgebiet

und bemerken wir hierselbst, daß die Schlüsselbeinverknöcherung bis tief zur Pars scapularis vorgedrungen und gleichsam eine Fossa zutage getreten ist; doch ist solches eher einem Anwachsen von Knorpel oberhalb des Endes der Clavicula partis scapularis zuzuschreiben. Am interessantesten auf den ferneren Schnitten erscheint die Lage der Interclavicula. Fig. 41, entsprechend den Fig. 35 und 21 der oben beschriebenen Stadien, bietet uns einen Durchschnitt von Clavicula, Fenster und Interclavicula dar. Letztere zerfiel in zwei Abschnitte: einen proximalen (beim Schlüsselbein) und einen distalen, dank der hierorts stattgehabten Gewebeverdichtung; währenddessen die Mitte abgestorben bzw. in der Entwicklung zurückgeblieben war. Bei starker Vergrößerung kann man sehen, daß die Entwicklung jener Teile infolge von Teilung ihrer Zellen stattgefunden hat, wobei die Zellen sich derart einander näherten, daß sie ihrer Umrisse verlustig gingen. Die Richtung jedoch der ovalen Kerne ist die bisherige geblieben, d. h. rostrocaudalwärts verlaufend. Und nur hier und da verlaufende Fasern gestatten es nicht, dies Gewebe dem Mesenchym zu nähern. Wie wir weiterhin sehen werden, sind es die ersten Schritte zur Bildung von Verknöcherungen. Interessant ist jedoch, daß die Entwicklung derartiger Punkte nicht kontinuierlich der ganzen Länge nach, sondern mit kleinen ungleichmäßigen Unterbrechungen vor sich geht.

Wie wir früher sahen, haben sich die medianen Abschnitte der Interclaviculae in Form von bindegeweblichen Zapfen ausgezogen. Allein ihre Differenzierung geschah in sehr raschem Tempo: in Fig. 42 ist ein Zapfen der Länge nach durchschnitten, woselbst wir gerade auch eine Verknöcherungsinsel der Interclavicula bemerken. Die scheidet sich von der Claviculaverknöcherung durch den bisherigen Bindegewebsstrang. Die medianen Schlüsselbeinenden bestehen aus bindegeweblicher Anlage. Die Entfernung zwischen den medianen Schlüsselbeinrändern ist gleich 20 Schnitten, d. h. 200 μ.

Fig. 43 repräsentiert einen Durchschnitt der Fenestra Scapulo-coracoidea. Die Schnittfläche verläuft in der Nähe der Scapula, weswegen sich die Knorpelbrücke noch unversehrt erhalten hat. Auch hier bieten die Beziehungen insofern Interesse, als daß sie die Reduktion des Knorpels zur bindegeweblichen Membran anschaulich gestalten. Auch ist unten in der Abbildung das Verhalten vom Perichondrium scapulae zur Membran ersichtlich. Solches ist derart, daß dort, wo Membran den Knorpel verdeckt, Perichondrium fehlt. Jener ovale Umriß, der dem Bogen noch anhaftet, so lange er knorpelig bleibt, verschwimmt im Durchmesser der ganzen übrigen Membran. Das konsequente Schwin-

den jeglicher Spur einer Verbindung können wir beobachten, wenn wir die Richtung zum »Procoracoid« verfolgen.

Was nunmehr das Fenster I vom Coracoid anbelangt, so hört hierselbst die Reduktion des Bogens augenscheinlich auf, indem der Knorpel scharf von der übrigen Membran abgegrenzt ist und nur drei bis vier Reihen Kapseln des Randes erleiden eine Ausartung in Membran.

Es verbleibt noch der Brustbeinstreifen in diesem Stadium Erwähnung zu tun. Fig. 44 zeigt einen Durchschnitt des Streifens parallel den Rippenenden und der Oberfläche des Streifens selbst. Wie ersichtlich, hat sich der embryonale Knorpel mit gut entwickelten Kapseln bereits bis zum Gebiete der dritten Rippe ausgebildet und hebt sich hinter dieser Rippe prochondrales Gewebe hervor. Auf sämtlichen Rippen hat sich Perichondrium gebildet, das an den Streifen anstößt und gleichsam zwischen das Rippenende und den Streifen eindringt. Tatsächlich aber wird die Spur des Verwachsens der Rippen hervorgehoben durch drei bis vier Mesenchymschichten, die noch keine Kapselbildung (Chondralzellen) aufweisen. Bisweilen sind die Zellen in diesem Verbindungsmesenchym etwas durch den Druck seitens des Knorpels zusammengedrückt, was ihnen die Gestalt von Perichondrienzellen zuerteilt. Allein richtiger wäre es anzunehmen, Perichondrium werde hier überhaupt nicht gebildet. Der ganze Unterschied in den Beziehungen der ersten, zweiten und dritten Rippe zum Streifen besteht in der ungleichen Mesenchymzellenmenge zwischen den Knorpelanteilen. Der mesenchyme Streifenfortsatz zur vierten Rippe ist nach hinten und etwas seitwärts nach außen gerichtet, indem er um die embryonale Leber umbiegt. In Fig. 45 ist jener Fortsatz abgebildet, sowie dessen Verhalten zur vierten Rippe. Der Rippenknorpel unterscheidet sich scharf vom Mesenchym des Streifens, auch fehlt ihm jenes allmähliche Anwachsen, das wir bei den drei ersten Rippen beobachteten. Dies zeigt, daß das Wachstum der Rippe sehr langsam erfolgt und deren Verbindung mit dem Streifen hauptsächlich nur durch das Wachsen des Streifens ermöglicht ward.

Lacerta muralis 32.

Dieser Embryo wird in frontalen Durchschnitten unseren Betrachtungen unterliegen. Den alleroberflächlichsten Durchschnitt gibt uns das Bild der Fig. 46. Die Verknöcherungen des rechten und linken Schlüsselbeins liegen sehr nahe beieinander; doch haben sie sich noch nicht vereinigt. Die Interclaviculae beider Seiten haben sich bis zur Berührung mit ihren Verknöcherungen, die ersichtlich schon das Ge-

biet der Mittellinie einnehmen, genähert, während die Flügelverknöcherungen bereits ineinander verfließen. Beide Zapfen verknöchern gleichfalls ihrer ganzen Länge nach. Der ganze Bereich dieser Verknöcherungen ist von verdichtetem embryonalen Gewebe eingenommen, welch letzteres augenscheinlich mechanisch herausgestülpt ist nach dem Zusammentreffen beider Schlüsselbeinanlagen, die eben ja auch den Raum zwischen Interclavicula und Clavicula im Gebiete der Mittellinie ausfüllen. Was nun die Frage betrifft, — aus wie vielen Punkten die Verknöcherung der Interclavicula erfolgt ist, so nehme ich vier solche Punkte an. Erstlich haben die Zapfenverknöcherungen im vorhergehenden Stadium begonnen, also hatten sie schon vorher zwei. Zweitens hat sich die vollkommenste Osteoblastenbildung in jenem Stadium an den Flügeln der Interclaviculae seitlich, nicht aber median gezeigt; auch ist im beschriebenen Stadium das Zusammenfließen der Zapfenverknöcherungen mit den entsprechenden Flügeln noch keineswegs ein vollkommenes.

Was nun das Coracoideum anbelangt, so bemerken wir dessen Wachstum auch in diesem Stadium nach dem Kopfende zu, wodurch es topographisch den Schlüsselbeinen genähert wird. In den Membranen beider Fenster merken wir deutlich ausgeprägte Faserigkeit des Bindegewebes. Im Vergleich mit dem vorhergehenden Stadium sondern sich die Membranen beider Fenster deutlich vermittels drei bis vier Schichten Perichondrium von den entsprechenden Gürtelteilen ab. Fig. 47 gibt das Bild eines tiefer liegenden Durchschnitts wieder, woselbst beide schon recht nah aneinander gelangten Streifen geschnitten wurden. Zwischen denselben sehen wir stark verdichtetes Bindegewebe. Da der Schnitt mehr mediane Streifenteile getroffen hat, sehen wir hier die Angliederung sämtlicher Rippen nicht. Und auch in bezug auf die Entfernung der Streifenränder voneinander läßt sich schwer ein bestimmter Schluß ziehen, nur eines ist deutlich zu sehen, nämlich, daß die hinteren Enden bereits größere Bogen beschrieben hatten, als die vorderen, indem erstere in den früheren Stadien viel weiter voneinander abstanden. Eine Rippeneindringung betrifft nur die vierte, während die ersten drei ihre Kapseln (Chondralzellen) mit den Kapseln (*Chz*) der Streifen zusammenschlossen. In derselben Abbildung sehen wir einen seitwärts umgebogenen mesenchymatösen Fortsatz zur fünften Rippe.

Auf den mit Mallory gefärbten Durchschnitten machen sich die Stellen des Zusammenfließens der Rippen mit dem Brustbein selbst noch hier bemerkbar, indem die Kapselwandungen des neugebildeten

Knorpel dünner als die bisherigen erscheinen, weshalb zwischen denselben die lebhaft rot gefärbten Protoblasten der prochondralen Zellen hindurchscheinen, und sie sich inmitten der blauen, wenig durchsichtigen Kapseln des früher gebildeten Knorpels abheben.

Lacerta agilis 33.

Zur Verdeutlichung einiger Einzelheiten des soeben beschriebenen Stadiums, will ich in kurzen Worten der Querschnitte dieses Embryos Erwähnung tun, da selbige sehr nahe dem vorhergehenden Stadium stehen, nur daß die Flügelverknöcherungen der Interclavicula vollständig mit der Zapfenverknöcherung verwachsen sind und zwischen den Schlüsselbeinen die Zellen ihrer Anlagen in Osteoblasten übergehen. Zwischen dem rechten und linken Zapfen liegt eine ebensolche Osteoblastenschicht, was auf ein bevorstehendes Zusammenfließen auch ihrer Verknöcherungen hindeutet. Bei diesem Embryo hat sich der Bogen der Fenestra scap.-corac. auf einem noch größeren Raum unversehrt erhalten, wenngleich den sonstigen Daten zufolge dieses Stadium älter ist. Nicht umsonst ward in Goettes Tabelle diese Art als mit einer »Präscapula« versehene bezeichnet. Fig. 48*a*, *b*, *c*, *d* zeigen Durchschnitte von Brustbeinstreifen, um die Entfernungen zwischen denselben in den verschiedenen Teilen zu demonstrieren. *a* zeigt das Verhältnis des Coracoideum zu den Streifenspalten und sehen wir auch die oberhalb der Lücke zwischen den Spalten gelegenen zwei Stiele der Interclavicula. Von Streifen zu Streifen ziehen sich Fasern hin, welche dieselben gleichsam zusammenziehen. Ihre medianen Endungen entbehren des Perichondrium.

b ist ein Durchschnitt im Bereiche der ersten Rippe; rechts erscheint die Rippe noch einheitlich mit Brustbein. Die Entfernung zwischen den Streifen ist größer als bei *a*. *c* ist ein Durchschnitt im Gebiete der zweiten Rippe, woselbst die Entfernung zwischen den Streifen kleiner als in *b* erscheint, wenngleich auch nur um ein geringes. Endlich *d* im Gebiete der dritten Rippe. Entfernung zwischen den Streifen beinahe wie in ihrem vorderen Anteil.

Wie auf sämtlichen Abbildungen zu sehen ist, entbehren die medianen Streifenränder ein Perichondrium.

Lacerta vivipara 34.

Schnitte durch die Brustbeingebiete, welche der Fig. 48 entsprechen, besitzen wir in Fig. 49*a*, *b*, *c*, *d*. Wie man sieht, ist dieses Stadium nur um ein weniges älter als das vorhergehende, doch erfolgt

bereits ein Zusammenfließen der Streifen. Es erfolgt sowohl am vorderen als auch am hinteren Ende. Die mittleren Teile verwachsen nicht miteinander, allein die dazwischen gelegene bindegewebliche Masse erteilt sozusagen durch Teilung ihrer Zellen diesem und jenem Streifen eine mesenchymatöse Anhäufung, die sich jedoch in diesem Stadium wesentlich vom früheren Streifenknorpel unterscheidet.

Lacerta vivipara 33.

Von diesem Embryo will ich das weitere Wechselverhältnis der Streifen beschreiben. Die Querschnitte des Brustbeingebietes der Fig. 49 sehen wir hier in Fig. 50*a*, *b*, *c*, *d*. Der Unterschied ist der, daß das Zusammenfließen der Streifen von vorn, in der oben beschriebenen Weise, bereits bis zur zweiten Rippe vorgedrungen ist. Nach hinten jedoch von der letzteren in einer Ausdehnung von 60 μ existiert kein Zusammenfließen und nur eine dünne Mesenchymschicht vermittelt die Verbindung beider Streifen. Diese Schicht besteht im Bereich der unverbundenen Stelle aus nicht weniger als vier deutlich sichtbaren Zellenreihen. Hinten dieser Stelle bemerken wir wiederum vollkommenes Zusammenfließen der Streifen, so daß das Perichondrium eine gemeinsame Hülle bildet.

Lacerta vivipara 33—34.

Dieses Stadium ist etwas älter als das vorige und beobachten wir bei demselben eine etwas andre Differenzierung des Brustbeins. Das Zusammenfließen der Knorpelteile ist ein noch vollkommeneres, jedoch hinter der zweiten Rippe, wiederum in einer Ausdehnung von nicht mehr als 60μ, besitzt es eine bindegewebliche Membran, die aus nicht über drei Zellenschichten besteht, welche sich von einem Streifen zum andern hinziehen. Nach vorn von dieser Fontanelle bemerken wir eine deutliche Resorption des Knorpels nach der für die Fenster I und II beschriebenen Art.

Fontanella sterni.

Wenn wir diese drei Stadien kombinieren, sind wir imstande eine bestimmte Schlußfolgerung in bezug auf die Bildung der Brustbeinfontanelle zu wagen. Das beginnende Zusammenfließen der Streifen in ihren vorderen und hinteren Teilen hinterläßt anfangs eine große Höhlung zwischen denselben. Rasch nimmt das Gebiet des Zusammenfließens einen Raum von 300—350 μ nach vorn und 120—140 μ nach

hinten ein. Alsdann geht das Verwachsen vom vorderen Ende zum caudalen zur selben Zeit vonstatten, während es vom caudalen Ende entweder sehr langsam stattfindet oder gänzlich stehen bleibt. In einer Ausdehnung von 60 μ nach rückwärts von der zweiten Rippe an erscheint das Verwachsen nicht als ein knorpeliges, sondern nur als ein mesenchymatöses. Dieses Mesenchym wird weiterhin zur bindegeweblichen Membran. Nach vorn hin dagegen verläuft der Prozeß im Wege der Umwandlung des embryonalen Knorpels zur Membran. So entwickelt sich die Brustbeinfontanelle.

Interclavicula.

Noch erwähne ich in bezug auf das letztgenannte Stadium einiges über das Verhalten der Schlüsselbeine zum episternalen Apparat. — Die Verknöcherungen der medianen Schlüsselbeinenden sind nach hinten gerichtet und meiden dergestalt gleichsam das gegenseitige Zusammentreffen. Allein die Entwicklung der Verknöcherung des Stieles (der rechte und linke sind bereits ineinander derart verflossen, daß sie nunmehr einen einzigen bilden) schreitet selbst noch in diesem Stadium fort. Auf Fig. 51 (Querschnitt) erscheint er eingeschlossen in Perichondrium und liegt genau zwischen den Schlüsselbeinen. Von der ventralen Seite sehen wir anstatt eines Periostiums eine Gruppe von Osteoblasten, die uns gerade eben den Weg weisen, den das Zusammenfließen der Schlüsselbeinverknöcherungen mit der Verknöcherung des Styl. interclaviculae zu verfolgen haben wird.

»Präscapula«.

Beim letzten Embryo von *L. vivipara* besitzt der Bogen Fenestrae scapulo-coracoideae noch volle knorpelige Ausdehnung, obgleich er recht dünn ist. In der Mitte ist er 45 μ, beim Epicoracoid 30 μ und bei der Scapula 15 μ dick. Demzufolge, wenn wir dessen Reduktion bei *L. agilis* und *muralis* gedenken, dürfen wir sagen, daß er für die Gattung *Lacerta* keinerlei streng präzisierte Richtung besitzt und außerdem der Zeitraum seines Verschwindens bei verschiedenen *Lacerta*-Arten und überhaupt den Gattungen Lacertilia, wie uns bekannt, starken Schwankungen unterworfen ist. Vielleicht sollte man selbst individuelle Eigenheiten in Betracht ziehen.

Sternum.

Zur Ergänzung des oben in bezug auf das Verwachsen der Rippen mit den Brustbeinstreifen geäußerten, muß ich mich mit der Bemerkung

begnügen, daß bei *Lacerta vivipara* ein Verwachsen der Rippen mit den Brustbeinstreifen in einem viel früheren Stadium erfolgt, als bei *L. muralis*. Das Brustbein erscheint dazumal prochondral und das Rippenende dagegen mesenchymatös, weshalb es schwerer fällt eine Grenze zwischen ihnen zu ziehen.

Anguis fragilis.

Die drei *Anguis*-Stadien, über welche ich verfügte, zeigen einige interessante Momente der Entwicklung des Schultergürtels, besonders bei ihrer Vergleichung mit den von GOETTE beschriebenen Stadien. Wenn auch meine Stadien dem Alter nach mit dessen Stadien nicht übereinstimmen, so zwingt doch das Vorhandene das Vorhandensein eines Unterschiedes in den Beschreibungen anzuerkennen. Im allgemeinen jedoch läßt sich dank jenen Bildern und den meinigen eine vollkommenere Vorstellung von der Gürtelentwicklung bei dieser interessanten Form bilden.

Meine drei Stadien verteilen sich folgendermaßen im Verhältnis zu denen von GOETTE. Das erste ist jünger als das in seiner Fig. 7 abgebildete (*ho*).

Stadium I.

Das Gewebe des scapulo-corac. Teils ist prochondral. Die Umrisse der Scapula heben sich von der dorsalen Seite aus ziemlich scharf ab. Dagegen ist es ganz unmöglich von einer Abgrenzung des Gewebes von der ventralen Seite zu sprechen. Derart schwach ist es erst differenziert.

Caudalwärts, d. h. da wo das Brustbein ansetzen soll, geht das Gewebe ebenfalls unabgegrenzt in embryonales Bindegewebe und in Muskelgewebe über.

Die distalen Enden der prochondralen Rippen besitzen noch keinerlei Umrisse und haben sich jedenfalls noch lange nicht bis zum Gürtel emporentwickelt. Es läßt sich jedoch die am meisten verdichtete Anhäufung von Zellen an einer Stelle immerhin als Anlage vom künftigen Mesenchym des Brustbeins selbst in diesem Stadium ansehen. Die Schlüsselbeinanlage aus Bindegewebe schließt von der rostralen Seite vollkommen an den übrigen Gürtel an und sondert sich von selbigem einzig nur durch absonderliche Differenzierung des Gewebes ab. Die Lage der Schlüsselbeinanlage darf eine häutige genannt werden, indem die am meisten verdichtete Anhäufung der dieselbe bildenden Zellen sich neben der Haut lagert (Fig. 53). Der craniale

Scapulaanteil läßt sich bis zum Bereiche des Unterkiefers verfolgen.

Der Unterschied dieses Stadiums von Goettes allerjüngstem besteht darin, daß hier von einer Brustbeinstreifenanlage zu sprechen geschweige eine solche abzubilden ein Ding der Unmöglichkeit erscheint. Derart problematisch sind jene Streifen noch. Auch sind die Umrisse des Coracoideum weniger klar. Die Clavicula wird nur von einer Anhäufung embryonaler Zellen, ohne jegliche Spur von Entwicklung einer Verknöcherung, repräsentiert und liegt ihr ventraler Teil näher zur Haut als der dorsale. Es haben sich jedoch auf einem derart für den Gürtel frühen Stadium beide Fontanellen des Coracoideum bereits gezeichnet, deshalb darf eine einheitliche erste Anlage des Gürtels für *Anguis fragilis* nicht behauptet werden.

Charakteristisch bleibt, daß hier die Pars scapularis bedeutend früher als die Pars coracoidea zur Entwicklung gelangt.

Wie aus der Beschreibung erhellt, ist dieses Stadium als ein viel früheres zu betrachten, als das erste Stadium von Goette.

Stadium II

ist bedeutend älter als das soeben beschriebene und läßt sich selbiges zwischen Fig. 7 und 8 von Goette hinstellen, sei es selbst nur deswegen, daß die Brustbeinstreifen noch weit voneinander entfernt sind (auf seiner Fig. 8 sind sie genähert). Deshalb ist in diesem Stadium besonders das Verhältnis zwischen Rippen und Brustbeinstreifen in Betracht zu ziehen. Letztere bestehen aus kompaktem Mesenchym, während das an dieselbe angrenzende Coracoideum aus prochondralem Gewebe besteht. Ihr proximaler Anteil ist bedeutend kompakter als der entsprechende distale (caudale). Auch gibt es zwischen dessen lockerem Ende und dem nächsten Rippenende gar kein solches Gewebe, welches sich als ein dieselben auf vier bis fünf Schnitten verbindendes betrachten ließe, ohne natürlich den den ganzen Raum ausfüllenden embryonalen Zellen Wert beizulegen. Überdies liegt das Rippenende bedeutend mehr dorsalwärts als das Brustbein. Wenn man dies Stadium mit Fig. 8 von Goette vergleicht, so muß die Erklärung der Brustbeinentwicklung bei *Anguis fragilis* aus den Rippen als hinfällig betrachtet werden. Es sind ja in seinem Stadium — einem viel späteren — die Streifen schon mit den Rippen verbunden, während hier bei mir, in einem Stadium, das jenem voranging, die Rippen noch weit vom Streifen abstehen.

Sollte jemand zugeben, wir hätten es hier mit Schwankungen im

Zeitraum der Brustbeinbildung vermittels Rippen zu tun, so kann ich hierauf entgegnen, daß man von einer Rippenreduktion nicht reden darf, solange die betreffenden Rippen noch in der Wachstumsperiode proximalwärts begriffen sind, wie solches aus einem Vergleich mit dem nächsten Stadium zu ersehen ist. Einen Spalt hat das Brustbein nicht. In der Lage der Clavicula sehen wir nichts besonderes im Vergleich mit dem bereits bekannten. Nur dürfte zu bemerken sein, daß die Schlüsselbeine begonnen haben sich zu verknöchern und einander zu nähern — gegen die Mitte hin, beinahe bis zur gegenseitigen Berührung mittels ihres verdichteten Gewebes.

Im Coracoideum sehen wir die Fontanelle mit schwach entwickelten chondralen oberen Bogen.

Stadium III.

Offenbar älter als das in Fig. 9 bei Goette abgebildete. Der beste Beweis dafür ist, daß die Brustbeinstreifen vollständig zusammengewachsen erscheinen. Auch ist die Interclavicula hierselbst weiter entwickelt.

Das Brustbein ist vollkommen frei von Brustrippen und zusammengesetzt aus deutlich ausgeprägtem embryonalen Knorpel.

Im Coracoideum hat die Verknöcherung im Bereiche seiner Vereinigung mit der Scapula, d. h. dort, wo wir es in Goettes Fig. 10 abgebildet finden, begonnen.

Die Lage der Schlüsselbeinkurve ist gleichfalls hier eine andre. Selbige liegt im Niveau der Fenestrae. Hierbei ist hervorzuheben, daß links deutlich ausgeprägt nur ein einziges Fenster zutage tritt, und zwar das zweite. Es liegt über der Scapula und darf man im Gürtel noch keine Elemente vom Procoracoideum erblicken wollen.

Rechts in einem einzigen großen Fenster ist deutlich ein das letztere in zwei ungleiche Hälften teilendes Blatt ausgeprägt. Das Gewebe des Blattes ist prochondral.

Nach Goette verknöchert dasselbe, indem sie das Procoracoideum bildet. Bei Gegenüberstellung der Fig. 10 von Goette und diesem Stadium wird es klar, daß das Procoracoideum erst nach erfolgter Verknöcherung gebildet wird.

Angesichts der Untersuchung Goettes sowie meiner beiden letzteren Stadien erscheint es geboten anzunehmen, die zweite (III.) Fontanelle im Gürtel bei *Anguis frag.* habe sich erst später, dank der Reduktion eines Knorpelanteils im Coracoideum, gebildet. Für eine Reduktion spricht die histiologische Übereinstimmung der Bilder bei

Anguis und *Lacerta*. In der rechten und linken Hälfte verläuft jener Reduktionsprozeß nicht vollkommen synchronistisch (bei *Anguis fr.*).

Wenn auch das letztere Stadium fast nichts Neues für die Entwicklungsgeschichte der Schlüsselbeine beisteuert, so läßt sich das auf keinen Fall von der Interclavicula behaupten, in bezug auf welche jenes Bild charakteristisch erscheint, woselbst caudalwärts (im Schnitte) von den distalen (medialen) Schlüsselbeinenden, ohne sichtlichen Zusammenhang mit diesen Endungen (rostralen Brustbeinen) sich eine Osteoblastenhäufung in Gestalt eines ausgestreckten Gürtelchens inmitten des Körpers, parallel den beiden Coracoiden, in einer Dicke von 60—70 μ, findet (vgl. Fig. 54). Im Gürtelchen merken wir drei Verknöcherungszentren: zwei seitliche und ein mittleres, das zapfenförmigen Umriß zeigt (unschwer zu verfolgen auf mehr caudalen Schnitten); in der medialen Fläche wächst dieser Zapfen in die »Lötstelle« der beiden Brustbeinstreifen hinein, woselbst eben auch nur noch intermediäres Mesenchymgewebe zwischen den Knorpelstreifen zu erblicken ist.

(Weiter nach hinten herrscht volles Zusammenfließen der Sternalstreifen.)

Da nun bei meinem Stadium sich keinerlei Zusammenhang zwischen Interclavicula und der Clavicula selbst bemerkbar macht, mit Ausnahme von vereinzelten Bindegewebszellen, so sehe ich mich außerstande, die Frage nach der Entstehung der Interclavicula bei *Anguis* zu entscheiden, vermag mich jedoch auch nicht gegen die von Goette geschilderte Erscheinung, daß eine Verbindung auf bestimmten Stadien zweifellos existiert und die intermediäre Reduktion erst viel später eintritt, zu wehren.

Erinnern wir uns, daß die Interclavicula bei erwachsenen *Anguis* sich nur am medialen Teil finden läßt, so wirft sich unwillkürlich die Frage nach dem Schicksal und der Bedeutung jener meinerseits angedeuteten Streifenerweiterung auf.

Ihr Schicksalshoroskop läßt sich augenscheinlich in dem Worte Schwund zusammenfassen.

In solchem Falle kann man ihr zeitweiliges Auftreten einzig nur als eine Rekapitulation deuten. Solches erscheint umsomehr zulässig als das Episternum der Lacertilia in der Regel eine T-förmige Gestaltung aufweist.

Dann werden wir uns im Besitz dreier interessanter Stadien, sowohl der onto- wie auch der phylogenetischen Entwicklung der-

selben sehen: ein erstes — rautenförmig wie bei Stegocephalen[1] und fossilen Reptilien[2], sowie rezenten Eidechsenembryonen; ein zweites — das T-förmige rezenter Eidechsen und *Anguis*-Embryonen; endlich — die stark reduzierte, jeglicher genauer Gestaltung beraubte Interclavicula erwachsener *Anguis*.

Schlußfolgerung.

Lacerta.

Auf Grund all des oben Dargelegten sind wir imstande zu folgenden fundamentalen Punkten in bezug auf die Entwicklung von Brustbein und Gürtel der Vorderextremitäten bei den Lacertilia zu gelangen:

Brustbein.

1) Die Sternumanlage erfolgt ontogenetisch selbständig ohne jegliche Teilnahme seitens der Rippen.

Seine mesenchymatöse Anlage erfolgt in Gestalt zweier paariger dreieckförmiger Streifen, die an den Seiten des Embryos gegenüber den distalen Endungen der ersten und zweiten Rippe gelegen sind.

Diese Anlage erscheint später als die Anlage der Elemente des Schultergürtels.

Das Zusammenfließen mit den Brustrippen verläuft in konsequenter Reihenfolge, angefangen bei der ersten Rippe; wobei die Streifen selbst in dem Maße ihrer Entwicklung Fortsätze entgegen der dritten, vierten und fünften Rippe liefern.

Das Zusammenfließen der Brustbeinstreifen untereinander findet nach erfolgter Befestigung der fünf Rippen jederseits statt, und zwar derart, daß die vorderen und hinteren Teile gleichzeitig zusammenfließen und erst später (obwohl unmittelbar rasch) die entstandene Höhlung sich mit Knorpel und Mesenchym überzieht.

Die Brustbeinfontanelle bildet sich durch Resorption des mesenchymatösen und knorpeligen Gebietes im Sternum, sofort nach erfolgtem vollständigem Zusammenfließen der Streifen.

2) Die Gürtelanlage, zuerst der Scapula, Schultergürtel, folgt der Stylopodiumanlage nach.

Der Schultergürtel jeder Seite bildet in den frühen Stadien der embryonal-bindegeweblichen Anlage ein einheitliches Blatt für die Pars scapularis, P. coracoidea und teils P. clavicularis.

Recht früh sondert sich der craniale Gürtelteil, indem er sich unver-

[1] *Archegosaurus, Metopias, Branchiosaurus, Melanerpeton.*

[2] *Palaeohatteria.* Einige *Cotylosauria.*

mittelt der epidermalen Haut anschmiegt, vom übrigen Gürtelanteil ab, nur mehr an seinem proximalen (Rücken-)Ende verbunden bleibend.

Sich von der Haut entfernend, verknöchert jene bindegewebliche Anlage unmittelbar, ohne Präformierung von Knorpel, und bildet das Schlüsselbein.

Im Verlaufe ihrer Entwicklung bildet die einheitliche Pars coracoidea durch Resorption zuerst von Mesenchym, sodann von Knorpel in Bindegewebe, die Fenster I und II (bzw. die Fontanellen), d. h. es läßt sich ein Sphenodonstadium konstatieren. Deshalb sind Präscapula, Procoracoideum und Epicoracoideum sekundäre Gebilde der Partes coracoideae.

Die Interclaviculae werden als Auswüchse in caudaler Richtung der medianen Schlüsselbeinanlagenhälften gebildet.

Die Membran zwischen Clavicula und Intraclavicula repräsentiert nichts andres als die Fontanellen der letzteren, d. h. wir sind in der Lage ein rhomboidales Stadium in der Eidechsenentwicklung zu konstatieren.

Anguis und *Ascalobotes*.

Der Sternalstreifen entwickelt sich bei *Anguis* ohne jegliche Teilnahme der Rippen.

Bei Anlage der Scapula und Coracoid ließen sich keine sphenodontischen (kontinuierlichen) Stadien ermitteln.

In der Entwicklung der Interclavicula bei *Anguis fragilis* können wir ein T-förmiges Stadium sehen.

Bei der Entwicklung des in Reduzierung begriffenen Organs (Gürtel bei *Anguis*) macht sich eine Störung in der Regelmäßigkeit des Bildungsprozesses (Fontanelle) geltend.

Bei *Ascalobotes* (nach Präparaten nicht für das Studium des Gürtels angefertigt) gelang es in der Entwicklung des Brustbeins und des Gürtels nur den Unterschied, verglichen mit den Lacertilien, zu vermerken, daß die Rippen noch eher mit den Streifen verschwommen erscheinen, weshalb es nirgends gelungen ist zwischen ihnen eine Distanz festzustellen.

Ebenso beginnt auch die Entwicklung der Fontanellen auf einem viel früheren Stadium, weswegen ich kein sphenodontisches Stadium beobachtete.

Anmerkung betreffend Brustbein und Schultergürtel der Lacertilia.

Durch die Behauptung einer selbständigen Brustbeinanlage wird die eingebürgerte Deutung einer palinginetischen Entstehung des Ster-

nums zunichte gemacht, welcher letzteres als Produkt des Zusammenfließens der medianen Rippenendungen jeder einzelnen Seite zu betrachten wäre; nur ließe sich hervorheben, daß die Brustbeinanlage ontogenetisch später stattfindet als jene des Gürtels, was auch mit der phylogenetischen Entwicklung der Vertebrata gut übereinstimmt.

Es bedarf somit einer andern Entstehungstheorie des Brustbeins, d. h. eine solche wäre eventuell in einer Verknorpelung, etwa der Linea alba, zu suchen. Diese Annahme zwingt uns, unser Augenmerk den Amphibien zuzuwenden, bei denen Goette gerade eben auf derartige verknorpelte Anteile der Linea alba hinweist, welche Verknorpelungen nicht durch Rippenbefestigung hervorgerufen sei. Auch ist in dieser Hinsicht bedeutungsvoll, daß bei verschiedenen fossilen Reptilien Brustbeinspuren aufgefunden werden ohne Rippen, sowie das Vorhandensein von Brustbein gerade da, wo es in keinerlei Verbindung mit den Rippen steht (*Amphibia*, *Anguis*), sondern einzig nur dazu dient, um dem Schultergürtel Widerstandsfähigkeit zu verleihen.

Mit der Annahme einer Theorie des Brustbeinursprungs bei den Mammalia und Reptilia ohne direkte Beziehung zu den Rippen, die präliminär dagewesen zu sein hätten, erscheint die künstliche Deutung Gegenbaurs in bezug auf den Brustbeinursprung der Amphibia vollkommen hinfällig.

Gestützt auf die Arbeit von Kravetz (vgl. Literaturverzeichnis; russisch), können wir mit vollem Recht das Xiphisternum der Säuger mit den Brustbeinhörnern bei den Lacertilien homologisieren, einzig nur anerkennend, daß bei den Säugern eine weitere Entwicklung im Sinne eines Verlustiggehens der Bilateralität nebst Abwesenheit von Segmenten vor sich gegangen sei.

Was nun das Prosternum, Manubrium sterni betrifft, so fällt es schwer vorderhand etwas bestimmtes in bezug auf jene Anteile zu äußern, obgleich ich weiter unten meine Meinung darüber aussprechen werde. Die Homologie des Mesosternum beider Klassen befindet sich außer allem Zweifel.

Meine Schlußfolgerung in bezug auf die Entwicklung des Coracoidanteils der Lacertilia bestätigt vollständig A. Goettes Untersuchung in der gleichen Beziehung bei *Cnemidophorus*. Nur daß offenbar bei den meinerseits untersuchten Eidechsen die Entwicklung bzw., noch richtiger, die Entstehung der Fenster ontogenetisch früher als bei *Cnemidophorus* anfängt, doch dünkt es mich, die Totalpräparierung habe Goette nicht erlaubt den Unterschied im Gewebe in früheren Stadien

zu bemerken, weshalb ich Anstand nehme jetzt zu sagen, welche von den gegebenen Gattungen die Befähigung zur Fensterbildung eher erworben habe.

Zu der Eigenschaft eines primitiven Schultergürtels im Einklang mit der Fenestrationstheorie dürfte zu rechnen sein: der Gürtel von *Sphenodon* und derjenigen der ausgestorbenen *Diapsida*, bei denen wir nur mehr eine kleine Öffnung auffinden, die sicher membranartig geschlossene gewesen sein mag, d. i. nur infolge von Zerstörung der Membrana obturatoria das Aussehen eines Fensters verlor. — Bei rezenten Formen finden wir verschiedene Abstufungen von Fenestrationen, sowohl den Dimensionen als auch der Fensteranzahl nach. Eine recht charakteristische Tatsache wird von Gegenbaur (»Schultergürtel usw.«) hervorgehoben in bezug auf *Lacerta*: die Verdünnung der Knochenplatte an einer Stelle der Pars coracoidea, woselbst die sonstigen Lacertiliaarten ein III. Fenster besitzen, was stets unschwer zu bemerken ist. An einem Exemplare von *Lacerta ocellata* fand ich jedoch, bei den praktischen Arbeiten in unserem Institut für vergleichende Anatomie, an jener Stelle vollkommenes Fehlen von Verknöcherung d. h. Fenster III existierte tatsächlich. Solches, dünkt mich, dient als Merkmal des nachträglichen Auftretens eines dritten Fensters bei der ganzen Gattung *Lacerta*. Eine gegenteilige Voraussetzung, das Fenster könne vorher existiert haben als Erbteil seitens vielfenstriger Formen, dürfte weder paläontologisch noch embryologisch irgendwie sonst bestätigt, geschweige bewiesen werden können.

Danach besitzen wir zweifellos das Recht einen kontinuierlichen Schultergürtel, sowie übrigens auch ein ununterbrochenes Brustbein als primitive Form zu betrachten. Logisch ist es vollkommen begreiflich, daß ein derart massives Gebilde, als welches der kontinuierliche Gürtel der meisten Reptilien und *Sphenodon* sich gestaltet, keineswegs den rezenten Lacertilia von Vorteil sein konnte, die zu einem möglichst leichten Skeletbau tendieren. — Allein, wie dem auch sein mag, abgesehen vom Naturprinzip der Ökonomie beim Formenschaffen, erstarrte die Tendenz, um so mehr als gerade der Umstand, daß Knorpel bzw. Knochen durch eine dauerhafte Membrana obturatoria ersetzt werden, der Festigkeit derjenigen Teile, woselbst letztere lokalisiert ist, keinen Eintrag tut. Folglich ist ein vielfenstriges Coracoid ein späteres, lebensfähigeres Gebilde. Die Ansichten in bezug auf Wertschätzung der einzelnen Schultergürtelelemente je nach dem Verlaufe der Verknöcherung bzw. Kalkablagerung im Knorpel, die während des makroskopischen Studiums galten, benötigen erneute

Erläuterung. Ich will jedoch unterdessen nur ein Beispiel anführen (Parker), das auf die Unzulänglichkeit des Verknöcherungsprozesses als Kriterium, hindeutet: so verknöchert beispielsweise die Membrana obturatoria hier und da einmal bei den Fenstern und erhält alsdann die vergleichende Anatomie ein entstelltes Bild.

Ich gehe nunmehr zu den Schlüsselbeinen über. Goette und Gegenbaur äußerten bekanntlich diametral entgegengesetzte Meinungen in bezug auf die Clavicula der Reptilien. Mich deucht jedoch, daß wir in vorliegender Erörterung ihre Widersprüche aufzuklären imstande sind. Gegenbaur betrachtete die Clavicula als reinen Deckknochen, da dieselbe ohne Mitwirkung von Knorpel verknöchert. Wie bekannt schuf er seine Theorie für die Schlüsselbeine der Vertebrata und achtete nicht der Weisungen Goettes in bezug auf die enge Verbindung des Gewebes der Suprascapula mit der Clavicula bei Reptilien,überhaupt der Abweichungen solcher Verknöcherungsvorgänge von typischen dermalen Knochen. Doch konnte Goette mit mehr überzeugenden Beweisen seine Ansicht in betreff einer knorpeligen Herkunft derselben nicht aufrecht erhalten, während er die Möglichkeit eines Ausfallens der Knorpelstadien hier mutmaßen konnte.

Auf meiner Arbeit fußend bin ich in der Lage eine andre Entwicklungstheorie der Schlüsselbeine vorzuschlagen. Wir sahen bereits das synchronistische Auftreten der Anlage des vorderen Gürtelteils zugleich mit den Schlüsselbeinen. Indem diese zur Hälfte aus Mesenchym, zur andern aus Bindegewebe bestehende Anlage vorerst vollkommene Integrität bewahrt, lagert sie erst viel später einigermaßen unterhalb der Hautschicht. Und nur erst nachdem sie einen bestimmten Umriß erworben hat, gelangt sie zu ihrer selbständigen Entwicklung, im ferneren einzig nur mit der Suprascapula verbunden bleibend. Die weitere Wandlung geschieht ohne jegliche Teilnahme seitens des Knorpels neben successiver Entfernung von der Haut.

Dieser Erscheinung gebe ich folgende Deutung: die aus den Partes scapulae und coracoideae (von verhältnismäßig großem Umfange beim Ansatz) bestehende massive Vorrichtung benötigte naturgemäß einen stabilen Stützpunkt, weshalb sie auch in eine enge Wechselwirkung mit den Knochen-, Haut- und Bauchschildern eingehen konnte[1]. (Die gleiche Deutung bezieht sich auch auf Knochenfische.) Die Schilder mußten dank der Vereinigung ihre dermale Lage verlassen und zu einem subdermalen Gebilde werden und die mit ihnen vereinigten

[1] Für *Stegocephala* besitzen wir Beweise einer einheitlichen Verbindung des Gürtels mit den Hautschildchen.

rostralen Gürtelteile ihrer anfänglichen Eigenheiten verlustig gehen. Dergestalt erscheint das Schlüsselbein in der Phylogenie vielleicht zum Teil als primärer, teils als sekundärer Knochen. Die Ontogenie dagegen zwingt jedoch das Schlüsselbein als Deckknochen zu betrachten. Die phylogenetische Entstehung der Interclavicula schwebt mir in solcher Gestalt vor: Nachdem die Schlüsselbeine von der Oberfläche verschwanden und ins Innere der Muskelschicht eingedrungen waren, mußten sie naturgemäß einen neuen Stützpunkt für die medialen Enden haben, weshalb wir fernerhin (bei der Entwicklung des Embryos) von ihnen paarige Fortsätze in der Richtung zu den dazumal bereits gebildeten Sternumstreifen ausgehen sehen, welch letztere im angegebenen Gebiete die am meisten dauerhaften sind. Jene Fortsätze stellen eben die Interclaviculae bzw. das Episternum dar. Auf den vorliegenden Rekonstruktionen desselben finden wir es in Gestalt einer Raute, was an die Interclavicula bei der Paläohatteria und vielen fossilen Reptilien erinnert. Deswegen müssen wir die Interclavicula der Eidechsen auch als einheitliches Gebilde betrachten, das an die Schlüsselbeine zwar angrenzt, von denselben jedoch durch eine Fensterreihe getrennt erscheint; die Interclavicula aber bei *Anguis* ist als primär T-förmig anzusprechen.

Die anfängliche Tendenz der Schlüsselbeine in den Interclaviculae einen Stützpunkt zu haben, wird u. a. durch gegensätzliche Beispiele, woselbst die Schlüsselbeine unmittelbar auf sonstigen Gürtelelementen basieren (dort wird auch die Interclavicula reduziert), nachgewiesen. Und äußert sich überhaupt auch die Annäherung von Brustbein und Schlüsselbein in der Größe des Episternums, was unschwer bei sämtlichen Lacertilien zu sehen ist.

Ein Verlust der Schlüsselbeine bedingt Reduktion der Interclavicula (Krokodile).

Die gleiche Tendenz der Schlüsselbeine offenbart sich auch bei den Säugern, bei denen das Episternum (gleichviel, ob den Reptilien homolog oder nicht) sich in direktem Verhältnis zur Entfernung zwischen Sternum und Clavicula vermindert, bis daß es, nicht gänzlich, schwindet, sobald sich die Schlüsselbeine an das Brustbein angliedern. Dieses Schema gibt uns gleichzeitig auch einige Aufklärung darüber, was ein Prosternum bei den Säugern sein kann.

Hinsichtlich des Zeitpunktes, wann das Stylopodium der Vorderextremitäten und erst nachher der Gürtel auftritt, wirft sich unwillkürlich die Folgerung auf, ob nicht die palingenetische Bildung der Extremitäten die Gürtelbildung hervorrief.

Nach Erscheinen des Werkes von Prof. Dr. A. N. Sewertzoff, »Etuden aus der Evolutionstheorie«, erhebt sich von selbst die Frage darob: in welcher Kategorie bzw. in welchen Kategorien embryonaler Prozesse die in dieser Arbeit erörterten Tatsachen einzureihen wären? Haben wir es hier mit aufgesetzten Stückwerken in der Entwicklung, mit Beschleunigungen bzw. mit Hemmungen zu tun?

Ich muß hervorheben, daß wir im Schultergürtel der Lacertilien eine Reihe interessanter Illustrationen für die angedeutete Klassifikation besitzen.

Moskau, im Januar 1914.

Literatur.

1. Goette, Beiträge zur vergleichenden Morphologie des Skeletsystems der Wirbeltiere. Arch. f. mikr. Anat. Bd. XIV. Bonn 1877.
2. Gegenbaur, Vergleichende Anatomie. I. Teil. 1901.
3. — Untersuchungen zur vergleichenden Anatomie der Wirbeltiere. Leipzig 1864. Schultergürtel.
4. — Ein Fall von erblichem Mangel der pars Acromialis Clavículae usw. Jenaische Zeitschr. Leipzig 1864.
5. Hoffmann, Zur Morphologie des Schultergürtels und des Brustbeins bei Reptilien, Vögeln usw. Niederländisches Archiv für Zoologie. 1879 bis 1882.
6. Fürbringer, Zur vergleichenden Anatomie des Brustschulterapparates und der Schultermuskeln. Abdruck aus d. Jenaischen Zeitschrift. 1900.
7. Kravetz, Entwicklung des Brustbeins und des episternalen Apparates der Säuger. Arbeiten des Instit. f. vergleichende Anatomie. Moskau 1905. Liefer. V. (Russisch.)
8. Osborn, The Reptilian subclasses. Diapsida and Synapsida and Early History of the Diaptosauria. Memoirs of the American Museum of Natural History. 1903.
9. Paterson, The Sternum; its early development and ossification in Man and Mammals. Journal Anat.-Physiolog. London. Vol. XXXIV.
10. Parker, »On the structure and development of the shoulder girdle and sternum in the vertebrata.« 1868.
11. Rathke, »Über den Bau und die Entwicklung des Brustbeins der Saurier.« 1843.
12. Schauinsland, Beiträge zur Entwickelungsgeschichte der Hatteria. Arch. f. micr. Anat. 1900.
13. Wiedersheim, Über die Entwicklung des Schulter- und Beckengürtels. Anatomischer Anzeiger. Bd. IV. 1889. S. 428.
14. Zoologica. Originalabhandlungen aus dem Gesamtgebiete der Zoologie. Herausgegeben von Dr. Chun in Leipzig. 1903.

15. Sewertzow, Etuden aus der Evolutionstheorie. Kiew 1912. (Russisch.)
16. — Studien über die Entwicklung der Muskeln, Nerven und des Skelets der Extremitäten der niederen Tetrapoda. Moskau 1908.
17. Wiedersheim, Das Gliedmaßenskelet der Wirbeltiere. Jena 1892.

Erklärung der Abbildungen.

Bezeichnungen der Abbildungen:

Bas., Stylopodium;
Sc., Scapula;
Ssc., Suprascapula;
Cl., Clavicula;
N., Nervus;
FnsI, Fenestra scapulo-coracoidea;
FnsII, Fenestra coracoidea;
St., Sternum;
N.m.scrd, Nervus musculi supracoracoidei;
H, *Hm*, Humerus;
»*Prcrc*«, »Procoracoideum«;
cor, Coracoideum;
C.cr., Halsrippe;
C_1, erste Brustrippe;
C_2, zweite Brustrippe;
C_3, dritte Brustrippe;
»*Psc.*«, »Präscapula«;
Icl, Interclavicula;
F.gl., Fossa glenoidalis;
Icl.st., Styl. interclaviculae.

Tafel XVII.

Fig. 1. Embryo *Lacertae agilis* desjenigen Stadiums, von dem die Untersuchung ausging.

Fig. 2. Frontaler Durchschnitt der Vorderextremitätenanlage.

Fig. 3. Querschnitt im Gebiete Nervi musc. supracoracoidei. Stadium 12 bis 23.

Fig. 4. Querschnitt vor dem Durchgang N. m. scrd. Stadium 23—34.

Fig. 5. Abschnitt des gleichen Stadiums, nur noch mehr nach vorn beim cranialen Gürtelende.

Fig. 6. Querschnitt vor d. N. m. scrd. Stadium 24—25.

Fig. 7. Sagittalabschnitt desselben Embryos, nur von der andern Seite.

Fig. 9. Schnitt desselben Embryos, tiefer.

Fig. 8. Ein Durchschnitt desselben Embryos.

Fig. 10. Querschnitt des Stadiums 26 im Gebiete hinter der Fossa glenoidalis (schwache Vergrößerung).

Fig. 11. Ein mehr caudaler Abschnitt desselben Embryos.

Fig. 12. Querschnitt desselben Embryos im Gebiete der coracoidalen Fenster.

Fig. 13. Desselben Stadiums mehr cranial.

Fig. 14. Noch weiter nach vorn.

Fig. 15. Frontalschnitt durch das Schlüsselbeinende der Scapula. Stadium 27.

Fig. 16. Vom gleichen Stadium, jedoch im Gebiete der Clavicula, Coracoideum und Sternum.

Fig. 17. Sagittalschnitt im Gebiete d. Fenestra scapulo-coracoidea. Stadium 27—28.

Tafel XVIII.

Fig. 18.*a* und *b*. Schnitte desselben Embryos im Sternumgebiete. *a* mehr oberflächlich; *b* tiefer.

Fig. 19. Vom gleichen Stadium, mehr medial.

Fig. 20. Ein etwas älteres Stadium als das vorige. Fläche wie Fig. 17.

Fig. 21. Desselben Embryos; Schnitt mehr medial, durch das Schlüsselbein.

Fig. 22. Schnitt in der Ebene der Fig. 17 und 20. Stadium 28.

Fig. 23*a*, *b*, *c*. Successive Schnitte derselben sagittalen Serie.

Fig. 24. Querschnitt der anderen Hälfte desselben Embryos.

Fig. 25. Schnitt derselben Serie, nur mehr cranial.

Fig. 26. Querschnitt des Stadiums 28—29 in der Fläche des Schlüsselbeins und der Interclavicula.

Fig. 27. Desselben Embryos; Schnitt im Bereiche der Fenster.

Fig. 28. Schnitt im Bereiche der Fossa glenoidalis.

Fig. 29. Schnitt noch mehr caudalwärts.

Fig. 30. Schnitt im Bereiche des Brustbeinstreifens.

Fig. 31. Schnitt im Bereiche des Brustbeinstreifens mehr caudal.

Fig. 32*a* u. *b*. Schnitt im Bereiche der I. Brustbeinrippe.

Fig. 33. Sagittalschnitt im Gebiete der Suprascapula. Stadium 29.

Fig. 34*a*. Schnitt desselben Embryos im Gebiete des Brustbeinstreifens.

Tafel XIX.

Fig. 34*b*. Nachbarschnitt, woselbst Schlüsselbein, Coracoid und Jcl. zu sehen sind.

Fig. 35. Mehr medialer Schnitt desselben Embryos durch das Schlüsselbein.

Fig. 36. Querschnitt des Bogens der Fenestra scapulo-coracoidea, sogen. »Präscapula«. Stadium 29.

Fig. 37. Querschnitt in der Ebene der medialen Schlüsselbeinenden. Stadium 30.

Fig. 38. Abschnitt derselben Serie mehr caudalwärts; der eine wie der andre Schnitt zeigen die Brustwandung.

Fig. 39. Querschnitt derselben Serie; Stellen wie in Fig. 30.

Fig. 40. Ein noch mehr caudaler Schnitt im Gebiete des Brustbeinstreifens.

Fig. 41. Sagittalschnitt des cranialen Gürtelanteils. Stadium 31.

Fig. 42. Mehr medialer Schnitt derselben Serie.

Fig. 43. Schnitt derselben Serie bei stärkerer Vergrößerung durch Fenestra sc.-cor. I.

Fig. 44. Schnitt derselben Serie durch den Brustbeinstreifen.

Fig. 45. Schnitt derselben Serie und durch den Streifen, nur im Gebiete der vierten Rippe.

Fig. 46. Frontalschnitt im Ventralgebiet. Stadium 32.

Fig. 47. Ein tieferer Schnitt derselben Serie im Gebiete der Brustbeinstreifen.

Fig. 51. Querschnitt im Gebiete der medialen Schlüsselbeinenden. Stadium 34.

Fig. 48. Querschnitt durch die Brustbeinstreifen. *a* im Coracoidgebiete; *b* bei der ersten Rippe; *c* bei der zweiten; *d* bei der dritten. Stadium 33.

Fig. 49. Abschnitte derselben Stellen des Sternum vom späteren Stadium 33.

Tafel XX.

Fig. 50. Schnitte entsprechend den Fig. 48 und 49, aber etwa älter, *k* der Ort, wo die Fontanelle beginnt.

Fig. 52. Schematische Zeichnungen der Annäherung und des Zusammenwachsens der Brustbeinstreifen bei *Lacerta* und der Bildung von Fontanellen.

Anguis fr.

Fig. 53. Querschnitt durch die Gegend der Clavic.-Corac. Stadium I.

Fig. 54. Querschnitt durch das Sternum, Corac. Intercl. Stadium III.

Tafel XXI.

Lacerta.

Fig. *A*. Rekonstruktion des Gürtels und des Basale vom Stadium 23—24.

Fig. *B*. Rekonstruktion der Serie 24—25.

Fig. *C*. Rekonstruktion der Serie 28.

Fig. *D*. Rekonstruktion des Schlüsselbeingebietes der Serie 29.

Fig. *E*. Rekonstruktion der Serie 41.

Anguis.

Fig. *F*. Rekonstruktion Claviculae und Interclaviculae von *Anguis fr.* Stadium III.

Druck von Breitkopf & Härtel in Leipzig.


1


4


2


3

5


6a
6b
7a
7b
8a
8b
9a
9b
10a
10b
11a
11b
12
13a
13b
14
15a
15b
16a
16b
17a
17b
18a
18b
19
20
21
22
23
24
25
26
27
28
29
30
31
32
33
34
35

K. Schlickgez. Verlag von Wilhelm Engelmann in Leipzig u. Berlin Lith. Anst. v. A. Giltsch, Jena.

Wilhelm Engelmann, Leipzig u. Berlin.

1



2

3

4

5

6

7

8

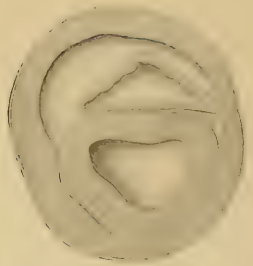

9

10

11

12

13

Verlag von Wilhelm Engelmann in Leipzig und Berlin.

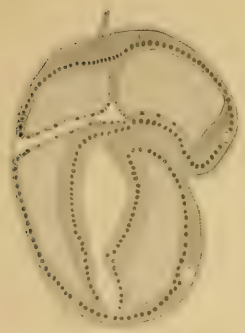

14

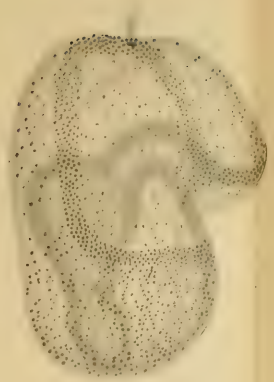

15

16

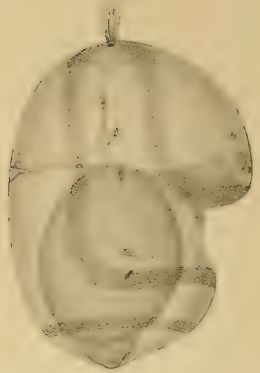

17

18

19

20

21

Verlag von Wilhelm Engelmann in Leipzig und Berlin.

22

24

27

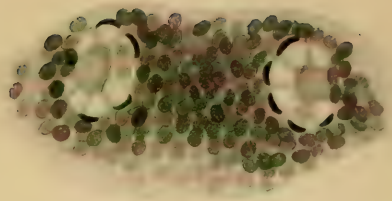

32

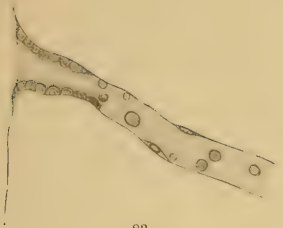

23

28



33

34

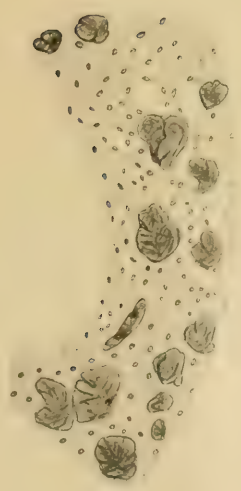

26



29



35

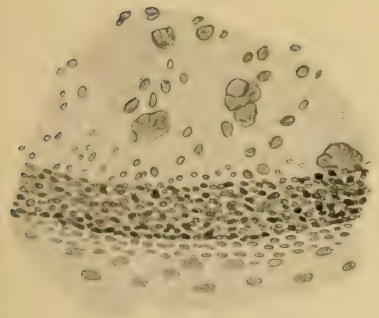

25

30

31

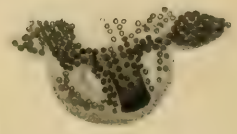

36

Verlag von Wilhelm Engelmann in Leipzig und Berlin.



Fig. 1

Fig 2

Fig. 3

Fig. 4

Fritsch

Verlag von Wilhelm Engelmann in Leipzig und Berlin

1

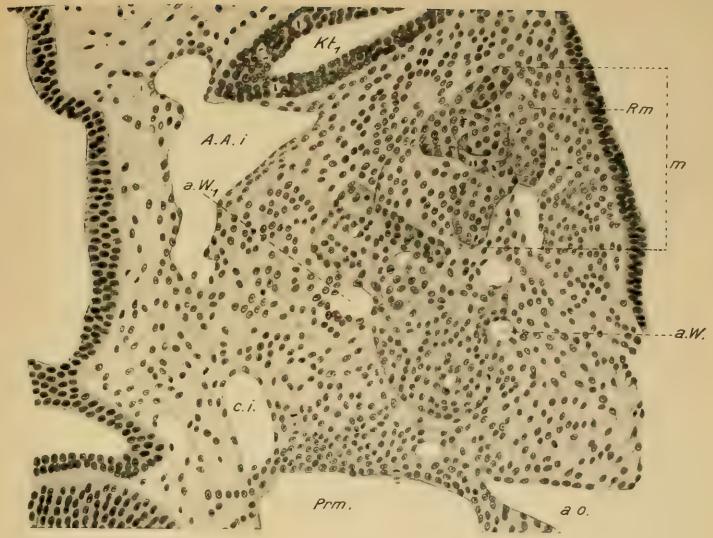

3

2

4

Verlag von Wilhelm Engelmann in Leipzig und Berlin.

5

6

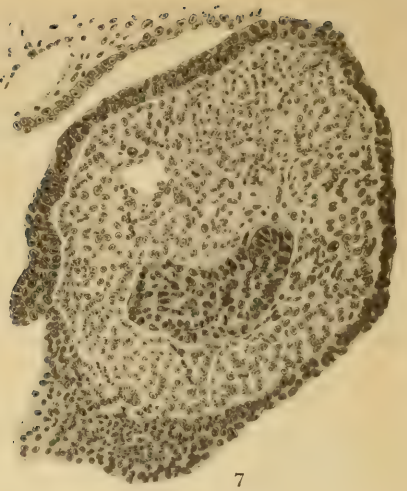

7

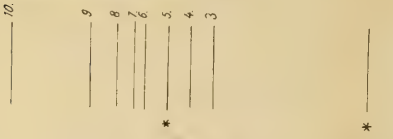

8

10

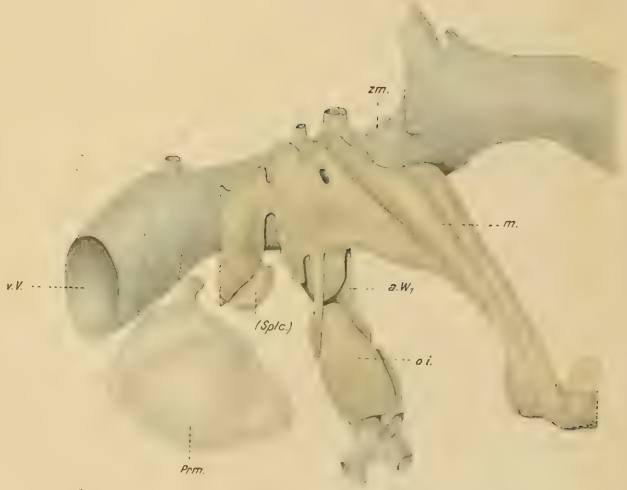

9

Verlag von Wilhelm Engelmann in Leipzig und Berlin.

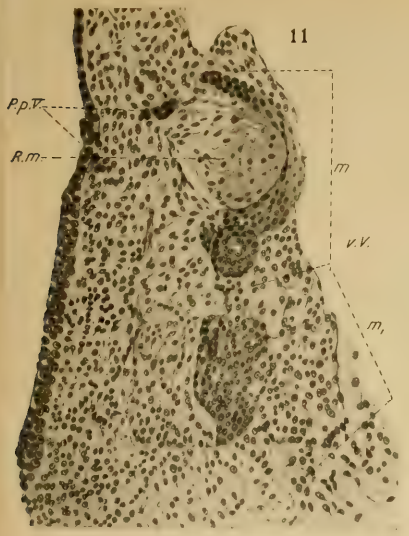

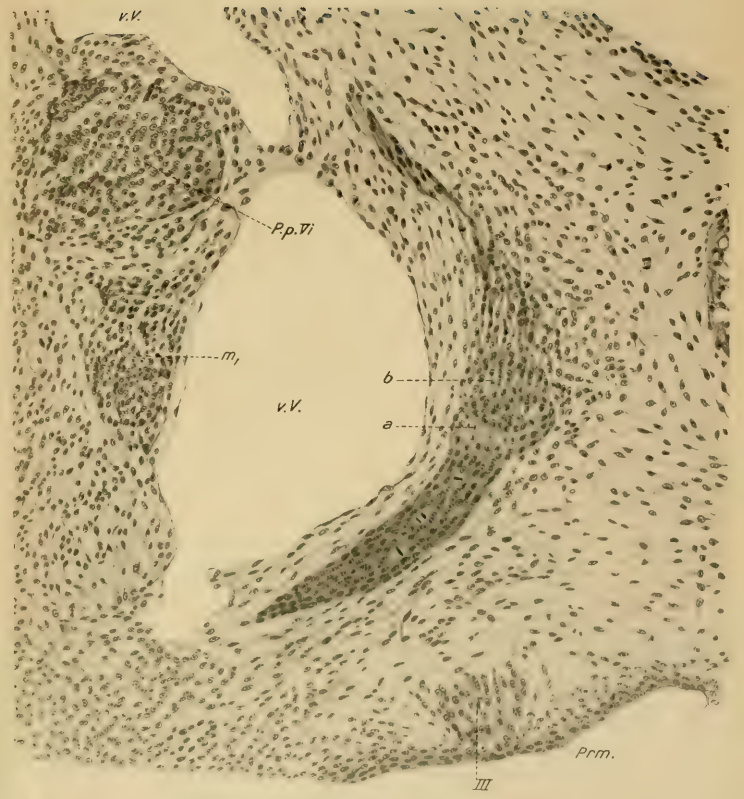

13

Verlag von Wilhelm Engelmann in Leipzig und Berlin.

14

16

Verlag von W[illegible] in Leipzig und Berlin.

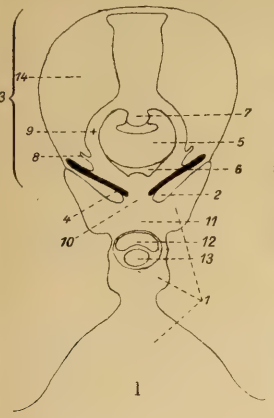
1

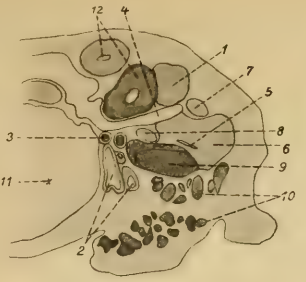
2

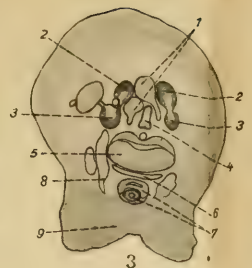
3

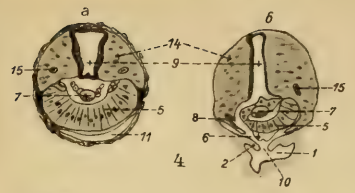
4

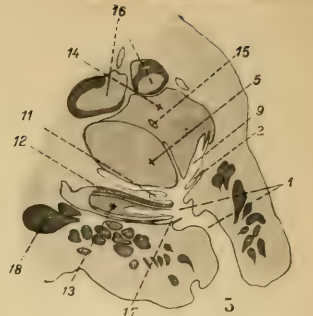
5

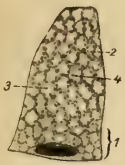
10

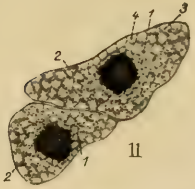
11


13a

13b

7


6

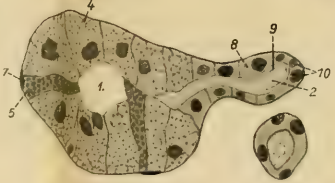
8

9

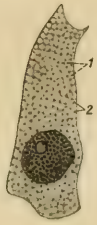
12

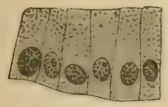
14

15


16

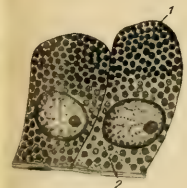
17

18

19

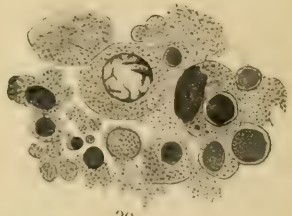
20

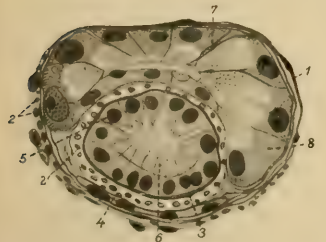
21

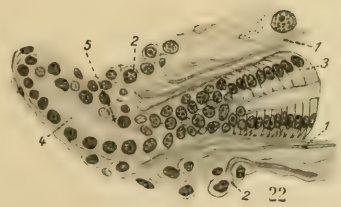
22

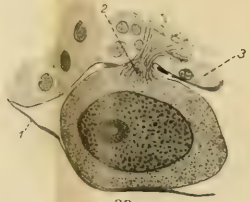
23

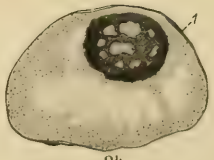
24

25


26

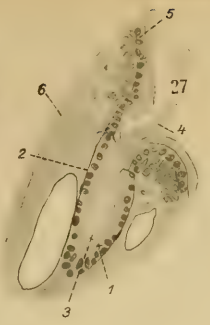
27

28

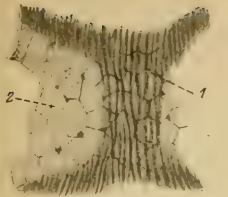
29

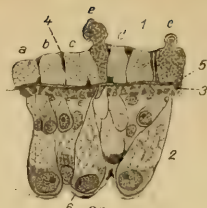
30

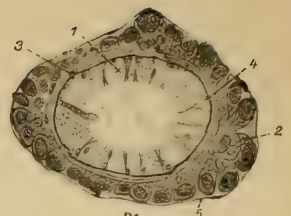
31

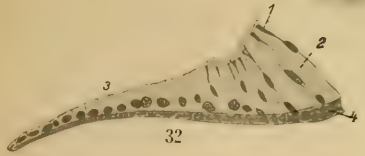
32

33

34

35

36

37

38

39

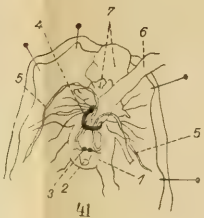
41

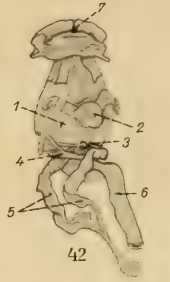
42

43

44

40

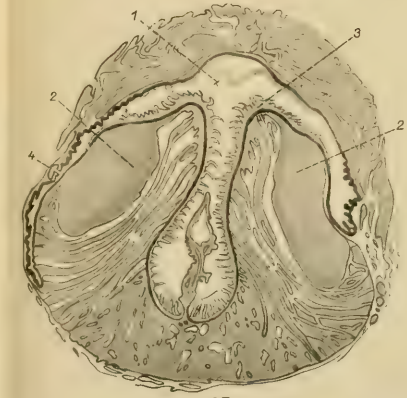
47

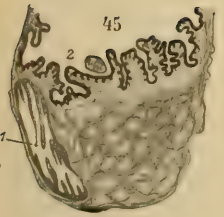
45

46

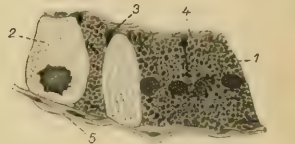
48


49

Brygider gez.

Verlag von Wilhelm Engelmann in Leipzig und Berlin.

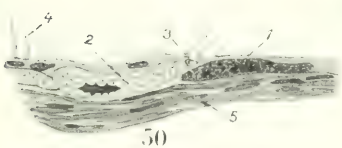

50

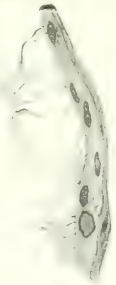

51



52

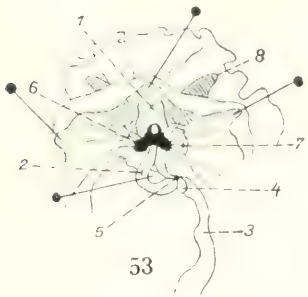

53

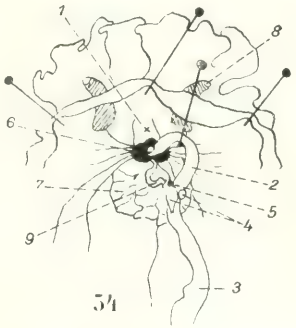

54

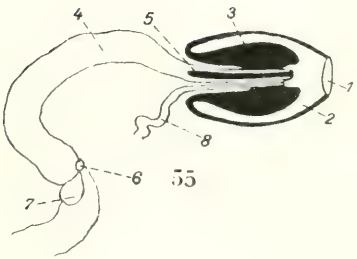

55

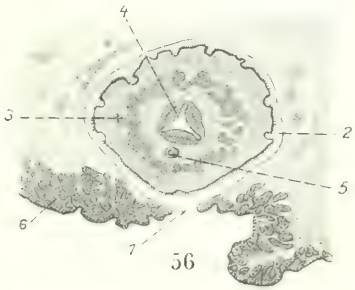

56

57

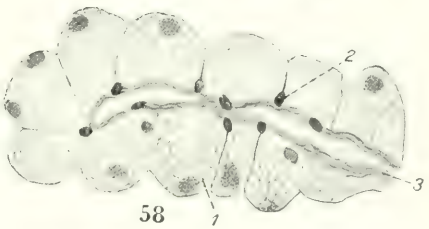

58

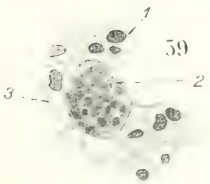

59

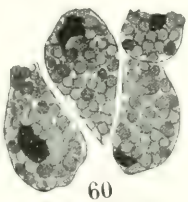

60

61

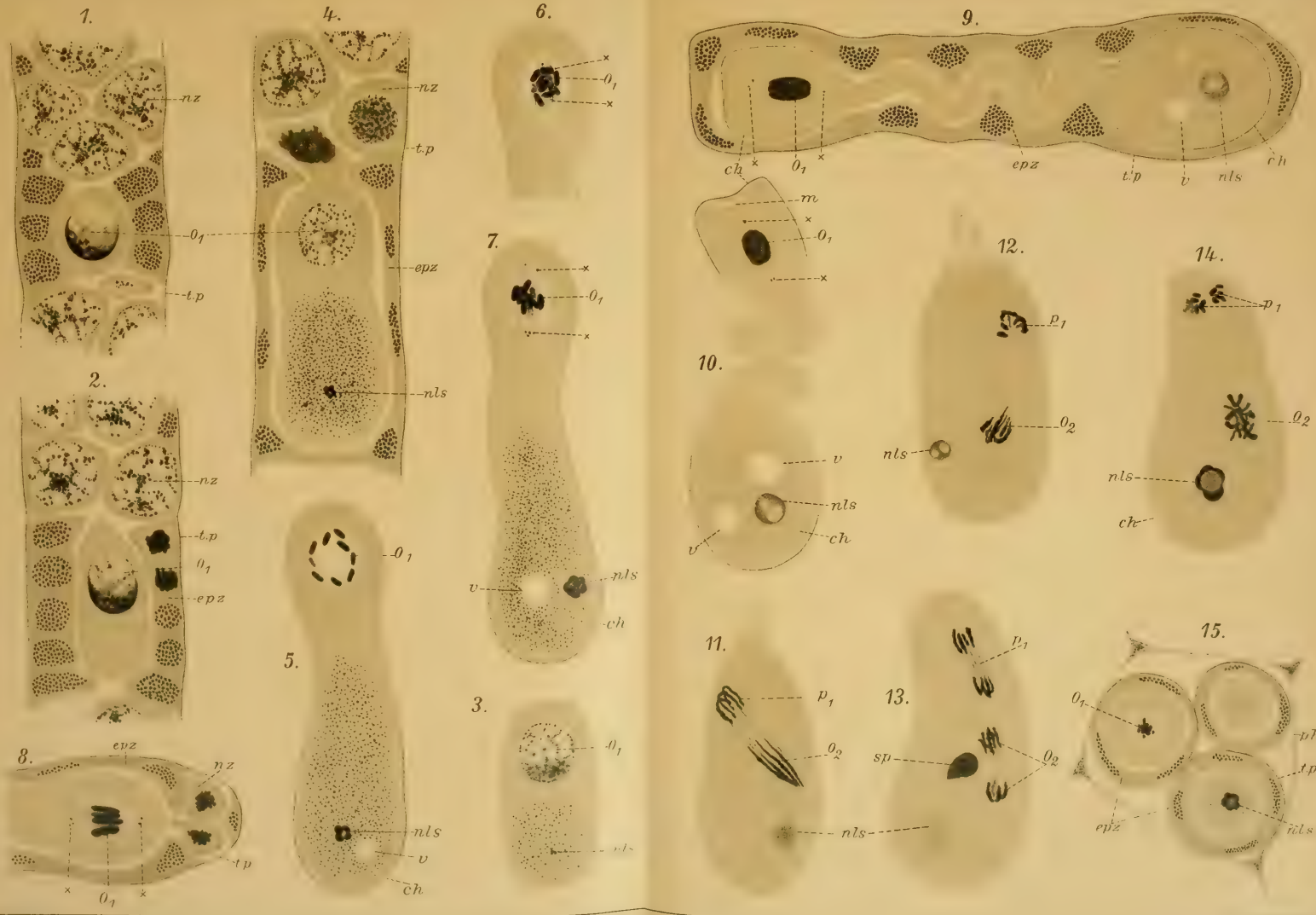
1.
nz
0_1
t.p
2.
nz
t.p
0_1
epz
8.
epz
nz
t.p
0_1
4.
nz
t.p
epz
nls
0_1
5.
nls
v
ch
6.
0_1
7.
0_1
v
nls
ch
3.
0_1
9.
ch
0_1
epz
t.p
v
nls
ch
m
0_1
10.
v
nls
ch
v
11.
p_1
0_2
nls
12.
p_1
0_2
nls
13.
p_1
sp
0_2
14.
p_1
0_2
nls
ch
15.
0_1
ph
t.p
epz
nls

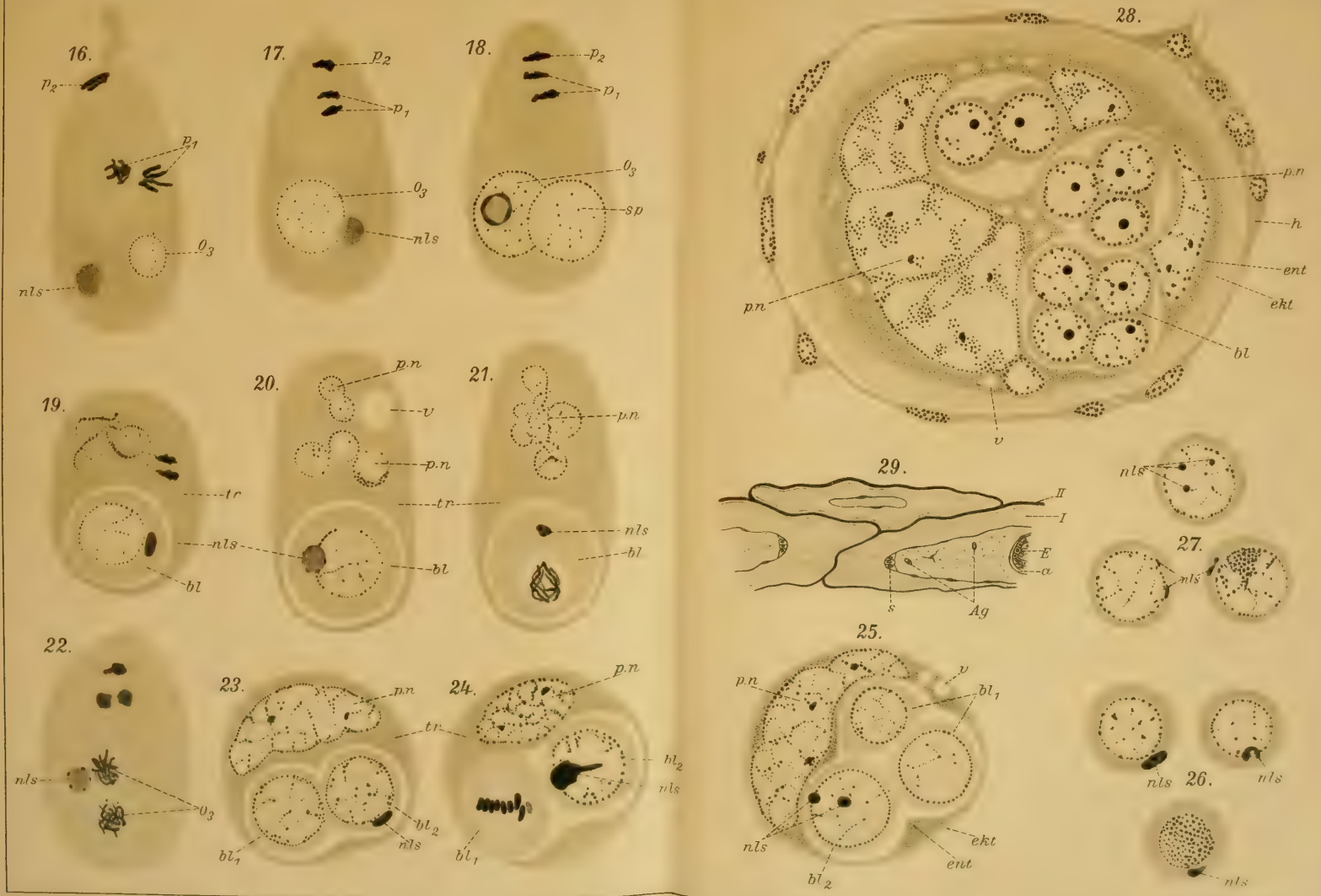
16.
p_2
p_1
0_3
nls
17.
p_2
p_1
0_3
nls
18.
p_2
p_1
0_3
sp
19.
tr
nls
bl
20.
p.n
v
p.n
tr
bl
21.
p.n
nls
bl
22.
nls
0_3
23.
p.n
tr
bl_2
nls
bl_1
24.
p.n
bl_2
nls
bl_1
28.
p.n
h
ent
ekt
bl
v
p.n
29.
II
I
E
a
s
Ag
nls
27.
nls
25.
p.n
v
bl_1
nls
ekt
ent
bl_2
nls
26.
nls
nls

Bogoljubsky.

Verlag von Wilhelm Engelmann in Leipzig und Berlin.

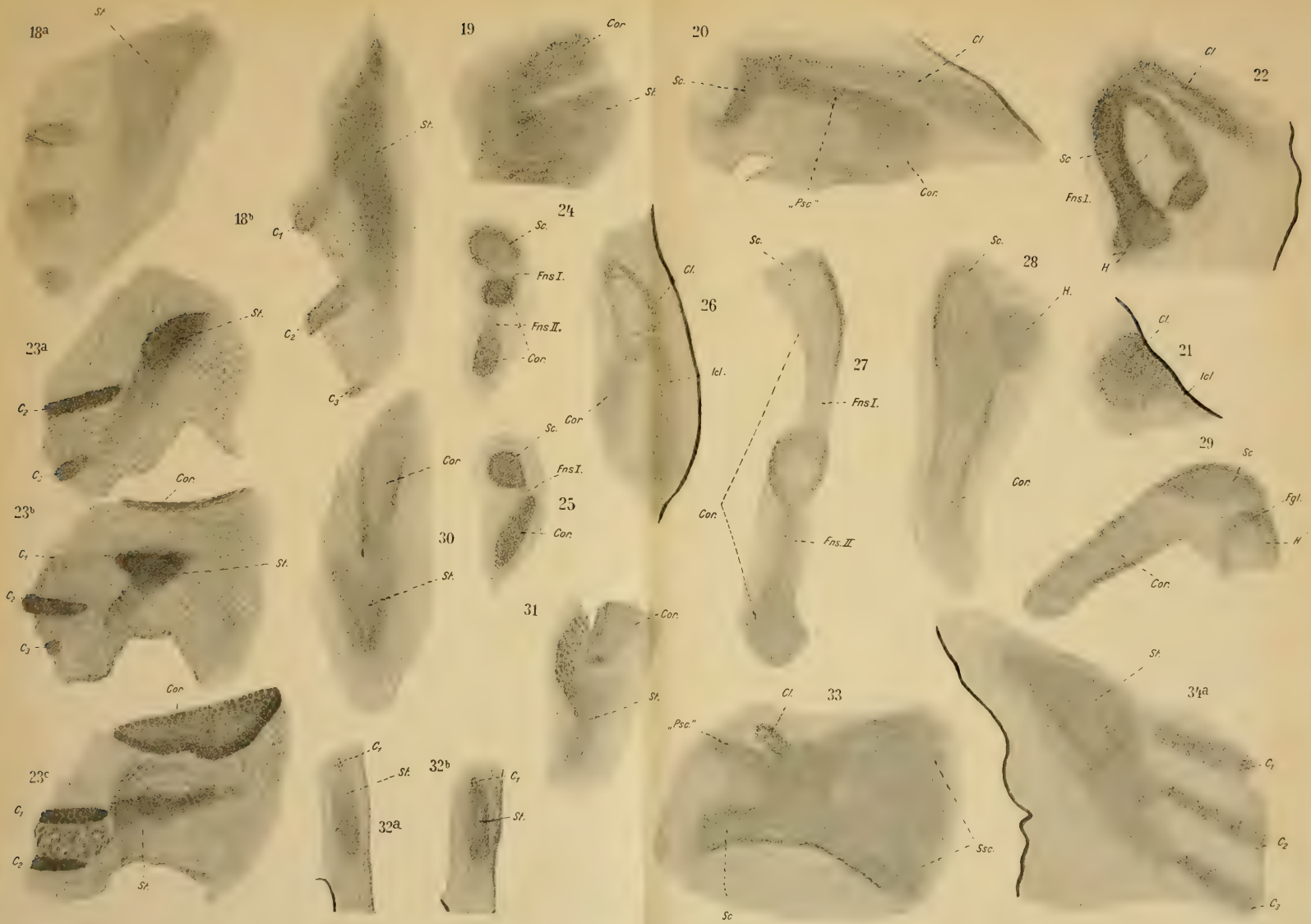

Bogoljubsky.

Verlag von Wilhelm Engelmann in Leipzig und Berlin.



Bogoljubsky.

Verlag von Wilhelm Engelmann in Leipzig und Berlin.

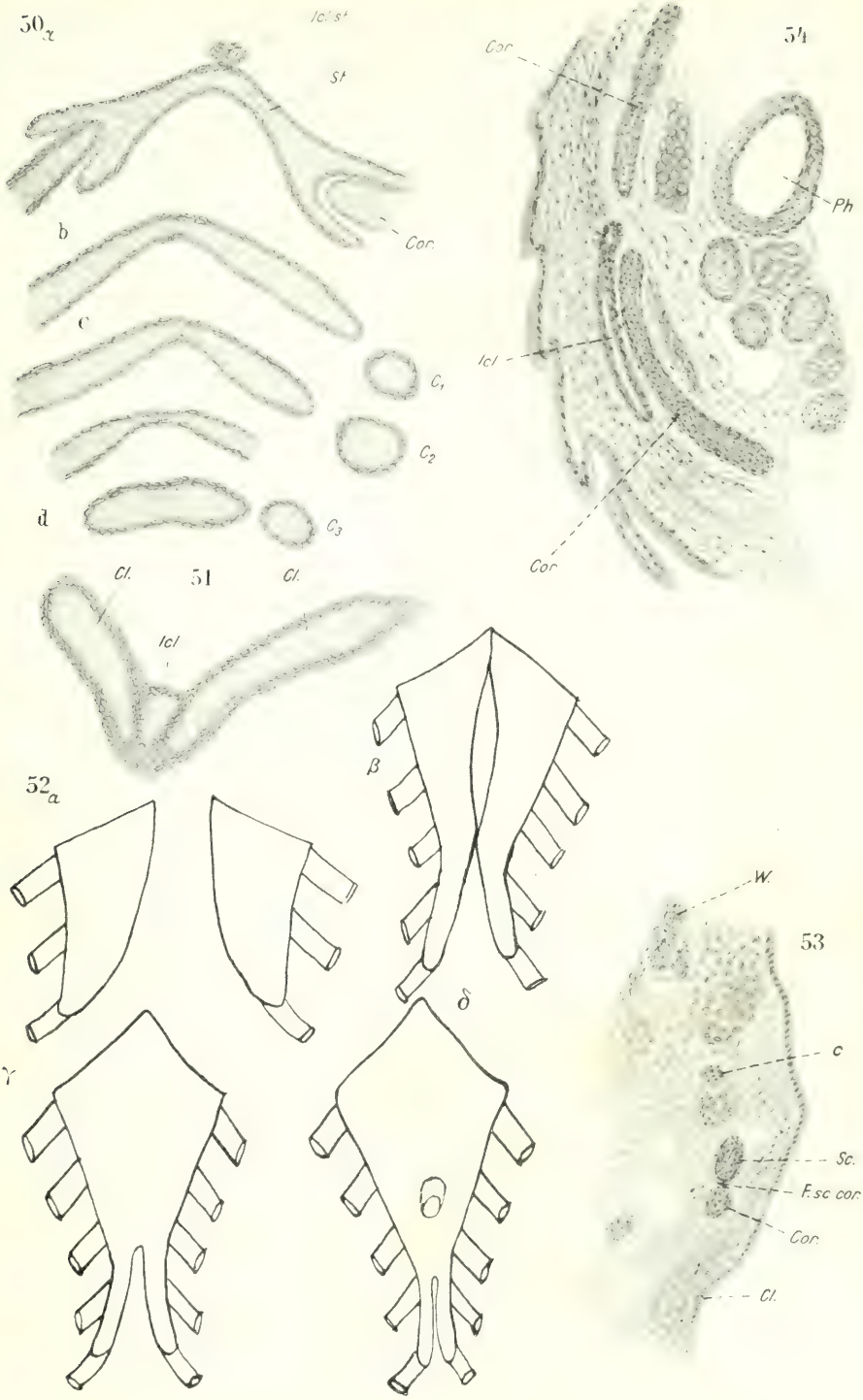
50α
Icl St
St
Cor
b
c
C1
C2
d
C3
Cl.
51
Cl.
Icl
52a
β
δ
γ
54
Cor
Ph
Icl
Cor
W
53
c
Sc.
F.sc cor
Cor
Cl.

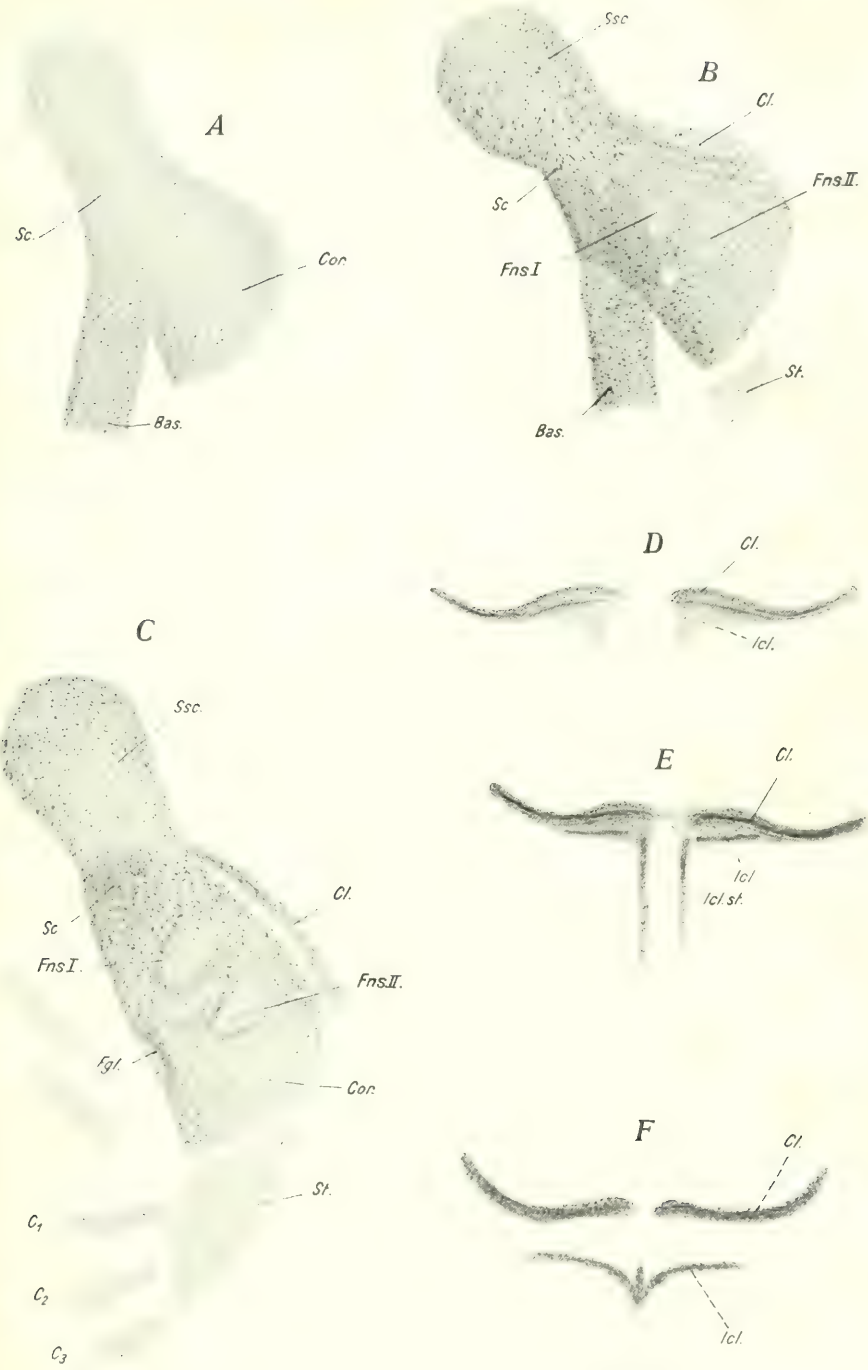
A
Sc.
Cor.
Bas.
B
Ssc.
Cl.
Fns II.
Sc
Fns I
St.
Bas.
D
Cl.
Icl.
C
Ssc.
Cl.
Sc
Fns I.
Fns II.
Fgl.
Cor.
St.
C1
C2
C3
E
Cl.
Icl
Icl st.
F
Cl.
Icl.

MBL WHOI Library - Serials
5 WHSE 01855

4122